CAMILA DE ALMEIDA CORRÊA

MESIALIZAÇÃO DE MOLAR SUPERIOR COM MINI-IMPLANTE – RELATO DE CASO CLÍNICO

PORTO VELHO/RO

2025

MESIALIZAÇÃO DE MOLAR SUPERIOR COM MINI-IMPLANTE – RELATO DE CASO CLÍNICO

Camila de Almeida Corrêa[1]
Juliana Volpato Curi Pacini[2]

RESUMO

O objetivo deste artigo é apresentar um caso clínico de mesialização de dentes posteriores para o fechamento de espaço de extração dentária, utilizando uma mecânica com mini-implantes. O objetivo é reabilitar a área edêntula, proporcionar uma oclusão estável e estética, além de reduzir os custos. A mecânica deve ser eficaz para minimizar ou até mesmo anular os efeitos colaterais; por isso, a mecânica com mini-implantes é a mais indicada. Com o uso dos mini-implantes, é possível ampliar as opções de tratamento e, além disso, reduzir o tempo de tratamento, alcançando melhores resultados e maior satisfação dos pacientes.

PALAVRAS-CHAVE: Mini-implante, extração dentária, mesialização, oclusão.

MESIALIZATION OF UPPER MOLAR WITH MINI-IMPLANT – CLINICAL CASE REPORT

ABSTRACT: The objective of this article is to present a clinical case of mesialization of posterior teeth for closing a tooth extraction space, using a mini-implant mechanism. The goal is to rehabilitate the edentulous area, provide stable and aesthetic occlusion, and reduce costs. The mechanism should be effective in minimizing or even eliminating side effects; therefore, the mini-implant mechanism is the most indicated. By using mini-implants, it is possible to expand treatment options and, additionally, reduce treatment time, achieving better results and greater patient satisfaction.

KEYWORDS: Mini-implant, tooth extraction, mesialization, occlusion.

[1]Especializando em Ortodontia pela Faculdade Sete Lagoas (FACSETE); Graduada em Odontologia no Centro Universitário São Lucas Porto Velho, em 2012.
2Mestre em Ortodontia pela Unicid - SP, em 2020; Especialista em Ortodontia pela Faculdade Sete Lagoas – FACSETE, em 2017; Graduada em Odontologia pela Faculdades Araçatuba UNESP, em 1997. Orientador

INTRODUÇÃO

O tratamento ortodôntico em pacientes adultos, é amplamente executado nos consultórios, com objetivo de solucionar as queixas dos pacientes, a perda de estética e função, causada pela extração de elementos dentários ao longo da vida.

O planejamento do tratamento no adulto deve ser elaborado com o objetivo de obter o máximo de satisfação com o mínimo de perda periodontal ao fim do tratamento, estabelecendo um equilíbrio estético e funcional, com esse objetivo em mente, devemos planejar utilizando mecânicas mais rápidas e eficientes.

A elaboração de uma mecânica com forças eficientes, tem por objetivo obter máxima movimentação dentária em menor tempo. Sendo assim a mecânica com mini-implantes é fundamental para alcançar os objetivos proposto, pois evita perdas de ancoragem e uma mecânica mais eficiente, reduzindo o tempo de tratamento consequentemente um tratamento mais seguro e eficaz.

Nesse caso clinico apresentado, tem como objetivo o tratamento de um paciente adulto com uma Má oclusão de Classe III ¼ bilateral, perfil facial harmônico e com ausência do elemento dentário 26 (primeiro molar superior esquerdo), utilizando mini-implantes como meio de ancoragem para a mesialização e correção da linha média, restabelecendo estética e função.

DESENVOLVIMENTO

Descrição do caso clínico

Paciente A.E.S.M, 43 anos, gênero masculino, compareceu a clínica com interesse no tratamento ortodôntico, relatando as queixas principais de espaços nos dentes superiores e uma perda do elemento dentário 26. No exame extrabucal observou-se a presença de assimetria subclínica frontal, boa harmonia dos terços faciais, perfil reto e com selamento labial passivo (Fig. 1).

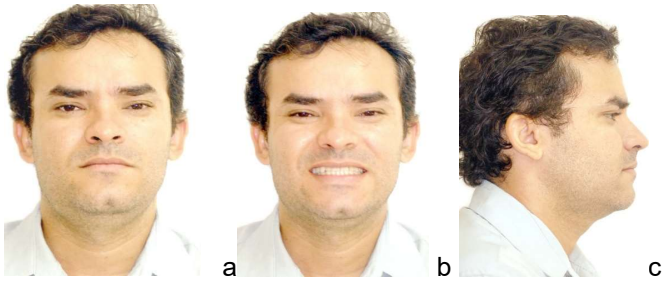

a b c

Figura 1 (A-C) Fotografias extrabucais iniciais: A) Frontal; B) Sorriso e C) Lateral.

Na análise intrabucal foi diagnosticada uma Má oclusão de Classe III ¼ bilateral, com trespasse horizontal e vertical de 2,5 mm, linha média dentária superior desviada para esquerda em relação ao plano sagital mediano, linha média dentária inferior coincidente com o plano sagital mediano, curva de Spee plana, diastema entre os incisivos laterais superiores, ausência do dente 26 (primeiro molar superior esquerdo) e destruição coronária do dente 48 (Fig. 2).

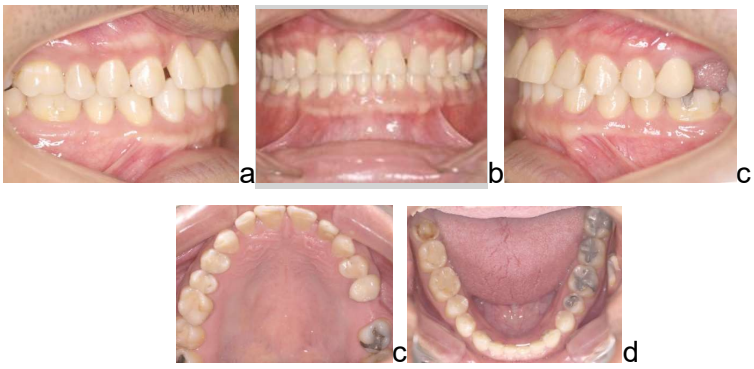

Figura 2 (A-E) Fotografias intrabucais iniciais: A) Direita; B) Frontal; C) Esquerda; D) Oclusal superior e E) Oclusal inferior.

A radiografia panorâmica inicial apresenta características de normalidades das estruturas dentoalveolares, presença da contenção fixa inferior 3x3 e tratamento endodôntico satisfatório nos dentes 16, 25 e 48 (Fig. 3).



Figura 3 – A) Radiografia Panorâmica Inicial; B) Telerradiografia inicial.

Tratamento

Foram propostos dois planos de tratamento, o primeiro reabilitação com implante dentário e o segundo mesialização dos elementos dentários 27 e 28 utilizando mini-implante como ancoragem absoluta. Optou-se pela mesialização pelo motivo financeiro do paciente.

Foi realizada a instalação do aparelho fixo com bráquetes pré-ajustados Roth, *slot* .022”x.028” e arcos contínuos. A sequência de fios utilizados para alinhamento e

nivelamento foram os fios .012”, .014”, .016”, .018” Niti, .018” de aço com acentuação e reversão da curva de Spee. No fio .019”x.025” de aço, foi utilizado elástico corrente de força média e o uso contínuo de elástico de Classe III com força média $^{3}/_{16}$ bilateral, para correção da linha média (Fig. 4).



Figura 4 (A-C) Fotografias intrabucais durante a mecânica: A) Direita; B) Frontal e C) Esquerda.

No fio de aço .019”x.025” foi instalado o mini-implante interradicular de 6mm de comprimento na região entre os dentes 24 e 25, para mesialização dos dentes 27 e 28 e fechamento do espaço do dente extraído 26 e o uso contínuo do elástico de Classe III do lado esquerdo para auxiliar a retração (Fig 5).



Figura 5 (A-C) Fotografias intrabucais durante a mesialização com o mini-implante do dente 27 e 28: A) Direita e B) Frontal C) Esquerda.

Concluída a mesialização dos molares (27 e 28), foi realizada a remoção do mini implante e a intercuspidação com elásticos intermaxilares $^{1}/_{8}$ força médio, uso contínuo bilateral (Fig. 6).



Figura 6 (A-C) Fotografia intrabucal durante a mecânica de intercuspidação: A) Direita; B) Frontal e C) Esquerda.

Foi realizada a remoção do aparelho fixo e foram instaladas as contenções superior e inferior, Placa de Hawley contenção superior e contenção fixa 3X3 inferior. O resultado com uma oclusão funcional adequada, boa harmonia facial e expectativas do paciente alcançadas (Fig. 7).




c


d

Figura 7 (A-E) Fotografias intrabucais ao término do tratamento com a placa de Hawley e Contenção inferior 3X3: A)Direita (Placa de Hawley) B)Frontal (Placa de Hawley) C) Esquerda (Placa de Hawley) D) Oclusal superior (Placa de Hawley) e E) Oclusal inferior (Contenção 3x3)


a


b


c

Figura 8 (A-C) Tratamento concluído, após a remoção do aparelho:A) lateral direita, B)frontal, C)lateral esquerda.


a


b


c

Figura 9 (A-C) Fotografias extrabucais finais: A) Sorriso B) Lateral C) Frontal.

Resultado

Os dados foram analisados por meio do programa Dolphin®, comparando as telerradiografias inicial e final (Tabela 1).

Através dos dados obtidos conclui-se que esqueleticamente não houve alterações significantes na maxila, porém houve um giro mandibular de 0,4º, o que favoreceu a melhora na relação maxila-mandíbula (Tabela 1).

As alterações mais significativas e importantes ocorreram nos componentes dentários. Pode-se perceber que houve uma lingualização (1,7º) e protrusão (0,4mm) dos incisivos superiores. Os molares superiores mesializaram (6,3mm), havendo uma angulação para mesial da coroa em 7,6º e extrusão do molar em 0,8 mm (tabela 1).

Nos componentes dentários inferiores notou-se a lingualização (1,3º) e a retrusão (1,4mm) dos incisivos inferiores. Os molares inferiores intruíram 0,9 mm e distalizaram 1,6 mm, com uma angulação para distal da coroa de 4,8º (tabela 1).

O resultado da extrusão superior e intrusão inferior foi praticamente o mesmo, o que não proporcionou alteração significativa ao final do tratamento (tabela 1).

Devido as modificações dentárias pode-se perceber que a relação de molar houve uma alteração de 8,4mm e a sobressaliência reduziu em 1,1mm e a sobremordida reduziu em 1mm, proporcionando uma melhora da relação inter-arcos (tabela 1).

Variáveis	Inicial	Final
Componente Maxilar		
SNA (º)	86.0	84.9
Co-A (mm)	87.8	87.9
Componente Mandibular		
SNB (º)	85.4	84.7
Co-Gn (mm)	116.2	116.6
Relação entre Maxila e Mandíbula		
ANB (º)	0.6	0.2
Wits (mm)	-0.5	-0.6
Componente Vertical		
FMA (º)	15.9	16.3
SN - GoGn (º)	20.0	20.7
SN Ploclus (º)	6.6	6.6
AFAI (mm)	61.5	62
Componente Dentoalveolar Superior		
IS - NA (º)	30.5	32.2
IS - NA (mm)	5.2	5.6
IS - PP (mm)	21.0	22.3
MS - PT Vertical (mm)	16.6	22.9
MS - PP (mm)	17.6	18.4
MS - SN (º)	82.4	90.0
Componente Dentoalveolar Inferior		
II - NB (º)	16.5	15.2
II - NB (mm)	2.9	1.5
II - GoMe (mm)	41.7	42.0
MI – Coroa - Sínfise (mm)	14.2	15.8
MI – GoMe (mm)	23.6	22.7
MI. GoMe (º)	60.4	55.6
Relação Dentária		
Relação Molar (mm)	-10.3	-1.9
Sobressaliência (mm)	3.3	4.4

Sobremordida (mm)	2.3	3.3
Perfil Tegumentar		
Li - Linha E (mm)	-4.7	-5.0
Li - Linha E (mm)	-6.2	-6.6
ANL (º)	119.6	121.0

Tabela 1 – Variável Inicial e Final do tratamento

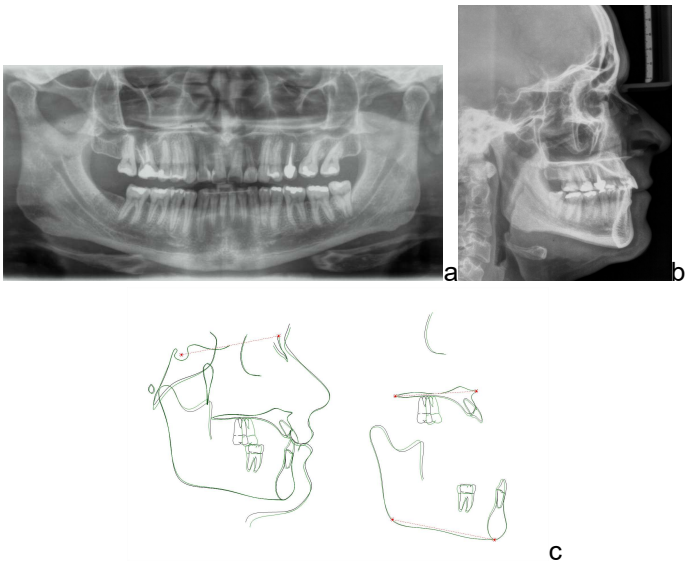

a b c

Figura 10 (A-c) Documentação final: A) Radiografia Panorâmica Final; B)Telerradiografia Final Lateral C) Sobreposição Cefalométrica.

Discussão

A mecânica de mesialização de dentes é um desafio clínico para os ortodontistas, comumente nos consultórios odontológicos e especialmente quando a mesialização é unilateral, o que pode causar um desvio da linha média.

Para a mesialização de molares, habitualmente, recomenda-se a instalação de mini-implante entre os pré-molares ou entre canino e primeiro pré-molar, avaliando principalmente que há o espaço adequado na região.

O tempo de duração para ocorrer mesialização de molares, é de um ano em média, desde que todas as condições sejam adequadas. De acordo com Roberts et al. no movimento dos segundos e terceiros molares, com ancoragem esquelética, a taxa de movimentação é de aproximadamente, 0,5mm/mês, que satisfaz à taxa linear da reabsorção osteoclástica. Dessa forma, é apropriado presumir um prazo de tratamento de aproximadamente 3 anos, para a finalização dos casos, ou seja, a utilização de aparelho ortodôntico, apenas para realizar este tipo de tratamento, não é a mais indicada em comparação com a reabilitação com implantes dentários que

demanda menor tempo e custo. Deste modo, o movimento é bem indicado quando há outras necessidades ortodônticas.

Conclusão

Conclui-se que o fechamento dos espaços de dentes ausentes é viável em pacientes adultos. Contudo, a movimentação dentária requer um tempo de tratamento mais prolongado, e fatores relacionados à qualidade do rebordo atrófico devem ser cuidadosamente considerados para evitar efeitos indesejados. A mecânica utilizada deve ser eficaz para reduzir ou até mesmo anular esses efeitos colaterais. Nesse contexto, a mecânica com mini-implantes é a mais indicada, pois proporciona uma mecânica mais eficiente e em um tempo adequado.

REFERÊNCIA

1. CAPELOZZA FILHO L, BRAGA SA, CAVASSAN AO, OZAMA TO. Tratamento ortodôntico em adultos: uma abordagem direcionada. R Dental Press Ortodon Ortop Facial. 2001 Set./out.:63-80.

2. BUTTKE TM, PROFFIT WR. Indicando pacientes adultos para o tratamento ortodôntico. J Am Dent Assoc Brasil. 1999 abri:48-54.

3. SEIDE LJ. Adult orthodontic treatment. Am J Orthod. 1965 May:342-52.

4. MO SS, KIM SH, KOOK YA, JEONG DM, CHUNG KR, NELSON G. Resistance to immediate orthodontic loading of surface-treated mini-implants. Angle Orthod 2010 Jan; 80(1):123-9.

5. CABREIRA A.G.; CABREIRA, M.C.; SILVA FILHO, O.G. Ortodontia Operacional. 2000 713-32.

6. BURSTONE C. Fórum. Dent Press Ortodon Ortopedi Facial1997. p. 6-8.

7. MELSEN B, C. M, A. L, J.L. H. Clinical applications of mini-screws as anchorage. In: American Association Orthodontistis 104th Annual Session. 2004.

8. HONG, C.; LEE, H.; WEBSTER, R.; KWAK, J.; WU, BM.; MOON, W. Stability comparison between commercially available mini-implants and a novel design. The Angle Orthodontist In-Press. 2011.

9. FONTENELLE A. Limitations in adult Orthodontics. Current controversies in Orthodontics 1991 6147-79.

10. ROBERTS WE, MARSHALL KJ, MOZSARY PG. Rigid endosseous implant utilized as anchorage to protract molars and close an atrophic extraction site. Angle Orthod, Appleton. 1990:135-52.

11. HOM B, TURLEY P. The effects of space closure of the mandibular first molar areas in adults. Journal Orthodontic Dentofacial Orthop 1984 85457-69.

12. CAPELLOZA FILHO, L.; SILVA FILHO, OG. Reabsorção radicular na clínica ortodôntica: atitudes para uma conduta preventiva. Rev Dental Press Ortodon Ortop Facial. 1998:104-26.

13. MELSEN B. Current controversies in Orthodontics. Chicago: Quintessence, 1991.

14. THILANDER B. Infrabony pockets and reduced alveolar bone height in relation to orthodontic therapy. Semin Orthod 1996:55-61.

15. GERACI TF, NEVINS M, CROSSETTI HW, DRIZEN K, RUBEN MP. Reattachment of the periodontium after tooth movement into an osseous defect in a monkey. Int J Periodontics Restorative Dent. 1990:184-97.