FACSETE - FACULDADE SETE LAGOAS

GABRIEL ROCHA DE OLIVEIRA

REABILITAÇÃO ORAL COM IMPLANTES IMEDIATOS PÓS-EXODONTIAS NA MANDÍBULA: RELATO DE CASO

SETE LAGOAS/MG

2023

REABILITAÇÃO ORAL COM IMPLANTES IMEDIATOS PÓS-EXODONTIAS NA MANDÍBULA: RELATO DE CASO

ORAL REHABILITATION WITH IMMEDIATE POST-EXTRACTION IMPLANTS IN THE MANDIBLE: CASE REPORT

Gabriel Rocha de Oliveira[1]
João de Paula Martins Júnior[2]

RESUMO

A Odontologia obteve avanços significativos na reabilitação oral de pacientes edêntulos através das próteses dentárias, sejam elas totais ou unitárias. Os implantes dentários surgem com o objetivo de promover uma restituição oral funcional, estética e com boa durabilidade. O edentulismo afeta consideravelmente a qualidade de vida dos indivíduos. Dentro desse contexto a reabilitação oral fixa sobre implantes mostrou um avanço significativo nos últimos anos. A reabilitação com implantes dentários osseointegrados surge, então, como uma alternativa de tratamento viável e bem-sucedida para aqueles pacientes que não se adaptaram à sua condição edêntula e às limitações inerentes à prótese total convencional. Existem, para esse tipo de situação clínica, duas opções terapêuticas disponíveis: as próteses totais fixas e as removíveis sobre implantes, as quais estão relacionadas a maiores níveis de satisfação em termos de conforto, estabilidade e estética, quando comparadas às próteses convencionais. Esse trabalho se propôs fazer um relato de caso clínico de reabilitação com implante imediato pós-exodontias mandibular. O caso atendeu às necessidades da paciente devolvendo a função mastigatória, o que mais a incomodava.

Palavras-chaves: Implante dentário. Implante imediato. Prótese fixa sobre implantes. Edentulismo.

ABSTRACT

Dentistry has made significant advances in the oral rehabilitation of edentulous patients through dental prostheses, whether total or single. Dental implants arise with the aim of promoting a functional, aesthetic and long-lasting oral restitution. Edentulism considerably affects the quality of life of individuals. Within this context, fixed oral rehabilitation on implants has shown significant progress in recent years. Rehabilitation with osseointegrated dental implants emerges, then, as a viable and successful treatment alternative for those patients who have not adapted to their edentulous condition and the limitations inherent to conventional complete dentures. There are, for this type of clinical situation, two therapeutic options available: fixed complete dentures and removable dentures on implants, which are related to higher levels of satisfaction in terms of comfort, stability and aesthetics, when compared to conventional prostheses. This work proposed to

[1]Especializando em Implantodontia pela Faculdade Sete Lagoas (FACSETE); Graduado em Odontologia pela Faculdade Faculdade de Odontologia Valença, em 2016.
[2]Mestre pela Universidade Federal de São Paulo – UNIFESP do Programa de Pós-Graduação em Medicina Interna e Terapêutica; Especialista em Implantodontia pela Clínica Integrada de Odontologia (CIODONTO); Especialista em Prótese Dentária pela Faculdade Sete Lagoas – FACSETE; Graduado em Odontologia pela UNOESTE. Orientador.

report a clinical case of rehabilitation with immediate implant after mandibular extractions. The case met the patient's needs, restoring her masticatory function, which bothered her the most.
Keywords: Dental implant. Immediate implant. Fixed prosthesis on implants. Edentulism.

INTRODUÇÃO

Com os avanços da odontologia, surgiram as próteses mandibulares muco-suportadas e implanto retidas. Essas resultaram em uma melhora da função mastigatória e estabilidade da prótese além de melhora na percepção oral e qualidade de vida em pacientes desdentados totais, quando comparado com as próteses convencionais (MARINIS *et al.,* 2016).

Com o desenvolvimento de novas técnicas, surgiu a prótese do tipo protocolo para reabilitação de desdentados totais, apresentando maior previsibilidade da técnica. Essa modalidade reestabelece de forma adequada a função e a fala e, com isso, promove um maior conforto para o paciente, melhorando significativamente a sua qualidade de vida (GALLUCCI *et al.,* 2016).

Resnik, em 2017, afirmou que a remoção diária das próteses totais pode gerar desconforto psicológico e impactar na qualidade de vida e bem-estar de seus usuários, influenciando na função mastigatória, fonética, e deglutição, levando ao um desiquilíbrio em todo sistema estomatognático, afetando a satisfação do paciente com a prótese tradicional que ficam envergonhados e constrangidos durante a fala por consequência da falta estabilidade gerada, perdem o prazer de se alimentar pela deficiência encontrada nesse tipo de prótese prejudicando o processo nutricional o usuário por vezes aumento a ingestão de alimentos calóricos consumindo mais carboidrato por serem de fácil ingestão prejudicando sua saúde, levando o aumento o índice de gordura e glicemia corporal, ou até mesmo desenvolvendo quadro depressivos e se isolando do convívio social pelas dificuldades encontradas pelo uso dessas próteses mais antigas que não lhe traz muitos benefício.

Como primeira opção citada, a reabilitação total fixa implantossuportada desempenha um papel importante na melhoria da qualidade de vida e da autoestima do indivíduo, pois devolve de forma eficaz a função dentária. Esta é

uma opção previsível e bem documentada, do ponto de vista biológico e funcional (CARREIRO *et al.,* 2016).

Tradicionalmente, essas reabilitações totais inferiores, fixas ou removíveis, são realizadas com carga tardia, em dois estágios cirúrgicos (o primeiro, para instalação dos implantes, e o segundo, três a quatro meses depois, para reabertura e confecção da prótese). Essa opção terapêutica apresenta altas taxas de sucesso, no entanto, apesar de ter um custo-benefício efetivo, necessita de maior tempo de tratamento e de uma segunda cirurgia, dois fatores que podem ser desconfortáveis para a maioria dos pacientes (EMAMI *et al.,* 2016).

Segundo Alves *et al.* (2019), as próteses implanto-suportadas são vantajosas devido a sua maior estabilidade mastigatória e previsibilidade de técnica, tendo como maior contrapartida a questão do custo mais elevado quando em comparação a outros tipos de próteses.

Com embasamento na literatura, o presente trabalho foi desenvolvido com o objetivo de descrever um caso clínico de tratamento de reabilitação oral com instalações de implantes imediatos pós-exodontias na mandíbula para prótese total fixa. O caso foi tratado no curso de Especialização em Implantodontia da Faculdade Sete Lagoas (FACSETE).

DESENVOLVIMENTO

Relato de caso

Paciente J.S. da S., de 64 anos, sexo feminino, que há 20 anos compareceu à clínica de Especialização em Implantodontia da FACSETE para uma consulta, relatando sentir vergonha de sua boca e dificuldades para se alimentar. Sua prioridade era a arcada inferior. Na anamnese não apresentou nenhuma doença de base e comorbidades sistêmicas. Ao exame físico extra oral nenhum tipo de anormalidades e intra oral possuía seis elementos dentários inferiores, com sintomatologia dolorosa, sensibilidade e mobilidade. Ao exame radiográfico (Figura 1), grande perda óssea na região dos dentes, porém, notou-se estruturas ósseas mandibulares dentro dos parâmetros de normalidades indicadas para instalações de implantes dentários osseointegráveis.



Figura 1: Radiografia panorâmica inicial.

O plano de tratamento proposto foi confecção de uma prótese total provisória imediata (Figura 2), exodontia dos elementos e instalação de 5 implantes entre os forames mentuais. Seguindo isso, a primeira fase do tratamento foi executada com a realização da cirurgia das exodontias e instalação dos implantes imediatos. A cirurgia foi realizada precedida de uma assepsia extra oral, utilizando clorexidina à 2%, e intra oral com clorexidina à 0,12%. Foi feita anestesia infiltrativa local, com o anestésico articína 3%. Realizou-se uma incisão linear e uniforme com o bisturi sobre a crista do rebordo mandibular que se estendia de canino a canino, seguido de descolamento mucoperiostal do retalho, utilizando descolador de Molt e exposição da área óssea. Realizou-se a regularização do rebordo (Figura 3) com a broca de tungstênio (Figura 4), seguindo com as perfurações primeiramente com a fresa lança e sequência das brocas até o diâmetro e comprimento desejado do kit cirúrgico. A cada fresa utilizada, o túnel check é utilizado a fim de conferir ou até mesmo corrigir a angulação em que os implantes serão instalados.



Figura 2: Prótese total provisória imediata.

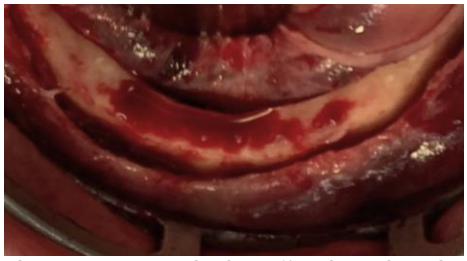

Figura 3: Regularização do rebordo.



Figura 4: Broca de Tungstênio utilizada para regularização do rebordo mandibular.
Fonte: www.salones.com.br/broca-de-tugstenio-t15.

Foi feita a instalação de cinco implantes HE com diâmetro de 3,75x13mm (Figura 5) do fabricante Implacil de Bortoli paralelos entre si. Posteriormente realizou-se a sutura simples com fio de seda 4.0 (Figura 6) e a paciente foi medicada e orientada sobre os cuidados pós-operatórios como: ingerir alimentos mais frios e pastosos, manter a cabeça mais elevada que o corpo ao deitar-se e utilizar compressa de gelo na área operada.

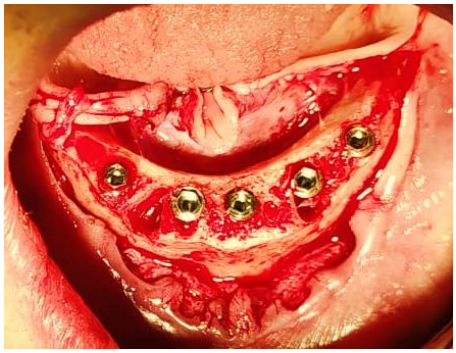

Figura 5: Instalação dos implantes HE 3.75X13mm.



Figura 6: Sutura simples.

A paciente retornou após o período de 4 meses com nova radiografia panorâmica (Figura 7), onde verificou-se uma osseintegração ideal. Nesse momento foram instalados os cicatrizadores (Figura 8) e a paciente foi encaminhada para a reabilitação protética.



Figura 7: Radiografia panorâmica após 4 meses da cirurgia.



Figura 8: Instalação dos cicatrizadores.

Discussão

A reabilitação oral por meio de implantes dentários tem se tornado uma opção atraente em relação às próteses dentárias fixas e também às próteses parciais removíveis. Com os implantes dentários, é possível evitar o desgaste dos dentes adjacentes, como ocorre com as próteses dentárias fixas, e evitar a extensão das bases das próteses parciais removíveis, que podem causar desconforto ao paciente e dificuldade de adaptação da prótese (BEDROSSIAN; BEDROSSIAN, 2019). Dentre as opções suportadas por implantes, as próteses que seguem o protocolo de Brånemark apresentam boa longevidade e eficácia clínica. Essa prótese se caracteriza pela colocação de quatro a seis implantes na região anterior da mandíbula, entre o forame mentual, com cantilever distal em ambos os lados para substituir os dentes posteriores. Além disso, a prótese é composta por infraestrutura metálica e base de resina para colagem aos dentes de resina acrílica (ZACCARON, 2016). De acordo com Lima (2018), o número

de pessoas portadoras de próteses totais convencionais que demonstram insatisfação com os resultados alcançados por esse tipo de reabilitação é grande. Principalmente nas próteses inferiores da região mandibular, onde a área de suporte é menor, o que provoca movimentos rotacionais e com isso, reduz a eficiência mastigatória, sendo que os tecidos envolvidos na área de suporte, no rebordo alveolar e no revestimento fibromucoso têm total influência na estabilidade protética e capacidade retentiva que as próteses necessitam.

O papel da manutenção/cuidados de suporte na longevidade e no sucesso dos implantes dentários, os pacientes devem receber cuidados de suporte regulares e individualizados para manter a saúde peri implantar. O gerenciamento de fatores de risco sistêmicos e locais, incluindo controle de biofilme, tabagismo, diabetes e inflamação peri implantar são fundamentais para prevenir peri implantite e mucosite peri implantar. Além desses fatores, a história pregressa de periodontite e a complexidade da reabilitação devem ser levadas em consideração para estabelecer o protocolo de manutenção e sua frequência (RÖSING *et al.,* 2019). Aguiar (2021), afirmou que o sucesso das próteses dentárias completas implantossuportadas pode atingir elevados índices de sucesso, desde que respeitadas as técnicas e os protocolos de cada caso. Entretanto, para que seja um método eficiente e seguro, todas as etapas de diagnóstico devem ser realizadas de maneira correta, tendo em vista que a situação de cada paciente se mostra única, de forma que cada paciente deve ser tratado de forma individual. Segundo El-Wegoud *et al.,* em 2017, o uso desse modelo de tratamento reabilitador favorece o aumento da potência mastigatória em relação às próteses totais convencionais.

Para autores como Assis, Araújo (2016), Batista (2019), a perda dentária configurou-se ao longo do tempo, como desafio na área odontológica. O uso de implantes dentários a partir de estruturas de titânio para servirem de apoio à prótese dentária foram avanços nesta área, que iniciou com a descoberta da osseointegração e avançou ao longo do tempo, para tentar resolver os problemas das próteses convencionais que não satisfaziam todas as necessidades do paciente, inclusive acarretando alguns problemas. A reabilitação de pacientes desdentados é um processo complexo, em que devem ser considerados aspectos fisiológicos, patológicos e psicológicos, entre eles, o envelhecimento, a alteração do fluxo salivar, a redução da coordenação motora,

a reabsorção óssea do rebordo, a fragilidade do tecido mucoso, as alterações dos tecidos de suporte e a adaptação psicológica. Devido à sua interferência, devem ser considerados quando se planeja uma reabilitação oral com implantes (FARRO, 2017).

Felice *et al.* (2015), definiram que implantes imediatos são aqueles implantes instalados imediatamente após a extração do dente, ou seja, em um alvéolo fresco. Para Soares (2019), é importante avaliar se a quantidade de tecido ósseo na porção apical do alvéolo será suficiente para alcançar a estabilidade primária adequada. Sierra-Rebolledo, Jimenez-Tortolero (2020), postularam que dimensões do osso alveolar são decisivas no planejamento e prognóstico dos implantes imediatos. Silva, Almeida (2017), descreveram que os implantes imediatos nem sempre poderão ser executados, é necessária avaliação criteriosa para realização do procedimento e execução dentro de um protocolo específico para que sua taxa de sucesso seja elevada. A técnica do implante imediato à extração dentária é bastante viável e vantajosa, desde que bem planejada e cuidadosamente executada, afirmou Mota (2018). Os resultados obtidos preencheram os requisitos estéticos, funcionais e biológicos em função dos corretos diagnósticos, planejamento e execução do caso relatado.

CONCLUSÃO

A literatura é ampla e demonstra altas taxas de sucesso e previsibilidade de implantes imediatos pós-exodontias, sendo um procedimento muito benéfico para o paciente devido à resultados bastante satisfatórios. Com o uso da melhor técnica, podemos controlar possíveis imprevistos, procurando atingir o sucesso na reabilitação estética e função. Pode-se concluir que para região de mandíbula, a colocação de cinco implantes posicionados entre os forames mentonianos mostra-se suficiente para sustentação de uma prótese total fixa, devolvendo assim, a satisfação e o prazer da mastigação para paciente.

REFERÊNCIAS

AGUIAR Fábio Marra Gontijo. Reabilitação de mandíbula com execução de prótese tipo protocolo. Projeto de pesquisa apresentado ou Monografia

apresentada como parte dos requisitos para conclusão do curso de pós-graduação em Implantodontia da Faculdade Sete Lagoas – FACSETE. Sete Lagoas. 2021.

ALVES Renata Cristina Viotto, DELBEN Juliana Aparecida, MARSON Fabiano Carlos, OLIVEIRA E SILVA Cléverson, PROGIANTE Patricia Saram. Reabilitação oral com prótese implanto-suportada em paciente usuária de overdenture: relato de caso. Braz. J. Surg. Clin. Res. V.20, n.3, pp.66-70 (Set - Nov 2017).

ASSIS, L. C. de & ARAÚJO, M. O. (2016). Carga imediata em implantodontia: revisão de literatura. Trabalho de Conclusão de Curso (TCC) em Odontologia. UNIT.

BATISTA, S. H. B. (2019). Comportamento dos tecidos moles em redor de implantes com carga imediata: revisão literária. Mestrado em Medicina Dentária, Faculdade Ciências da Saúde.
https://bdigital.ufp.pt/bitstream/10284/9047/1/PPG_38846.pdf. Acesso em 14 ago 2023.

BEDROSSIAN, E.; BEDROSSIAN, E. A. Systematic treatment planning protocol of the edentulous maxilla for an implant-supported fixed prosthesis. Compend Contin Educ Dent. 2019; 40(1):20-25.

CARREIRO AFP, PRADO CJ, FRANÇA DGB, BARBOSA GAS, NEVES FD. Reabilitação de casos totais. In: Neves FD, Barbosa GAS, Bernardes SR. Fundamentos da prótese sobre implantes. 1. ed. Rio de Janeiro: Elsevier; 2016. p. 209–264.

EL-WEGOUD, M. A. et al. Bar versus ball attachments for implant-supported overdentures in complete edentulism: A systematic review. Wiley Periodicals: Clin Implant Dent Relat Res, p. 1-8, 15 ago. 2017. DOI 10.1111/cid.12551. Disponível em: wileyonlinelibrary.com/journal/cid. Acesso em: 14 ago 2023.

EMAMI E, CERUTII-KPLIN D, MENASSA M, et al. Does immediate loading affect clinical and patient-centered outcomes of mandibular 2-unsplinted-implant overdenture? A 2-year within-case analysis. Jounal of Dentistry. 2016; 50: 30-36.

FARRO, C. (2017). Implantes em carga imediata pós-extração: revisão bibliográfica. Mestrado em Medicina Dentária. Instituto Universitário de Ciências da Saúde.

FELICE, P., TRULLENQUE-ERIKSSON, A., BARAUSSE, C. & ESPOSITO, M. (2015). Immediate non-occlusal loading of immediate post-extractive versus delayed placement of single implants in preserved sockets of the anterior maxilla: 1- year post-loading outcome of...Eur J Oral Implantol, 8(4), 361–372.

GALLUCCI GO, AVRAMPOU M, TAYLOR JC, et al. Maxillary Implant-Supported Fixed Prosthesis: A Survey of Reviews and Key Variables for Treatment Planning. Int J Oral Maxillofac Implants 2016; 31(Suppl):192-197.

LIMA, A. L. de O. Autopercepção da saúde bucal, força máxima de mordida e eficiência mastigatória de portadores de overdentures com diferentes sistemas de encaixe. 2018. Dissertação (Odontologia) - UNESP - Universidade Estadual Paulista “Júlio de Mesquita Filho”, Faculdade de Odontologia de Araraquara, 2018.

MARINIS A, AFSHARI FS, YUAN JC, et al. Retrospective Analysis of Implant Overdenture Treatment in the Advanced Prosthodontic Clinic at the University of Illinois at Chicago. Journal of Oral Implantology 2016 Fev; 42(1):46-53.

MOTA, A. R. (2018). Provisionalização imediata após instalação de implante imediato em área estética: revisão de literatura. Especialização em Prótese Dentária. Faculdade de Odontologia, Universidade Federal de Minas Gerais.

RESNIK, R. Misch’s Contemporary Implant Dentistry E-Book. [s.l.] Elsevier Health Sciences, 2017.

RÖSING, Cassiano Kuchenbecker et al. The impact of maintenance on peri-implant health. Brazilian oral research, v. 33, 2019.

SIERRA-REBOLLEDO, A. & JIMENEZ-TORTOLERO, R. (2020). Dimensiones de la cresta ósea vestibular en incisivos maxilares con indicación de implantes inmediatos. Un estudio transversal y sus implicaciones en el plan de tratamiento. Int. J. Inter. Dent, 13 (2), 71-75.

SILVA, da M. C. & ALMEIDA, de S. B. (2017). Implante imediato com reabilitação imediata. Trabalho de Conclusão de Curso (TCC) em Odontologia, Centro Universitário São Lucas.

SOARES, L. J. (2019). Técnica de exodontia, instalação de implante e provisionalização imediata em sessão única. Trabalho de Conclusão de Curso (TCC) em Odontologia. Universidade Federal de Sergipe.

ZACCARON, Fábio Luiz. Reabilitação de maxila e mandíbula com implantes dentários: planejamento e execução de prótese tipo protocolo. 2016.

Gabriel Rocha de Oliveira

Reabilitação oral com implantes imediatos pós-exodontias na mandíbula: relato de caso

Trabalho de conclusão de curso de especialização *Lato Sensu* da Faculdade Sete Lagoas, como requisito parcial para obtenção do título de especialista em Implantodontia.

Área de concentração: Implantodontia.

Aprovada em ___/09/2023 pela banca constituída dos seguintes professores:

_____
Prof. João de Paula Martins Júnior - Orientador

_____
Profª Isadora França Vieira da Silva - Examinadora

_____
Profª Maria Helena Martins Álvares Venuto - Examinadora

Sete Lagoas, __ de Setembro de 2023.