Faculdade Sete Lagoas – FACSETE

Lara Carolina Silva Castro

PROTRAÇÃO MAXILAR ANCORADA EM MINIS IMPLANTES UTILIZANDO DISJUNTOR MARPE: Relato de Caso

UBERLÂNDIA - MG 2024

Lara Carolina Silva Castro

PROTRAÇÃO MAXILAR ANCORADA EM MINIS IMPLANTES UTILIZANDO DISJUNTOR MARPE: Relato de Caso

Monografia apresentada ao curso de Pós Graduação em Odontologia da Faculdade Sete Lagoas – FACSETE, como requisito parcial a obtenção do título de Especialista em Ortodontia.
Orientador: Profº.Drº Guilherme Naves

UBERLÂNDIA - MG 2024

FICHA CATALOGRÁFICA

FACSETE
Faculdade Sete Lagoas
Portaria MEC 278/2016 - D.O.U. 19/04/2016
Portaria MEC 946/2016 - D.O.U. 19/08/2016

Monografia intitulada “Tratamento precoce em paciente com discrepância de modelo negativa e incisivos laterais cruzados: Relato de Caso” de autoria da aluna Ana Paula da Cunha Dias.
Aprovada em ____ / ____ / ____. pela banca constituída pelos seguintes professores:

_____

Prof. Dr.

_____

Prof. Dr.

_____

Prof. Dr.

Uberlândia, _____ de _____de 2024.

RESUMO

As deformidades dentofaciais, como a má oclusão de Classe III, afetam a qualidade de vida e a autoimagem dos pacientes, levando a uma ênfase histórica no prognatismo mandibular como principal causa. No entanto, estudos revelam que muitos casos envolvem deficiência maxilar, não mandibular, exigindo intervenção precoce para estimular o crescimento ósseo adequado. O tratamento convencional durante o crescimento envolve a expansão rápida da maxila seguida de protração com máscara facial. No entanto, isso pode acarretar efeitos dentários indesejados e é ineficaz em pacientes com maturidade óssea avançada, levando à necessidade de expansão cirurgicamente assistida. Uma alternativa promissora é a MARPE, que utiliza mini-implantes para ancoragem esquelética, potencializando os efeitos esqueléticos e minimizando os efeitos dentários. Esta técnica tem se mostrado eficaz, até mesmo em pacientes adultos. O relato de caso apresenta uma paciente de 15 anos com má oclusão de Classe III, tratada com MARPE e tração reversa da maxila, utilizando miniimplantes mandibulares como ancoragem. O tratamento resultou em correção eficaz da má oclusão, melhora estética e funcional, sem comprometimento significativo da dimensão vertical. A evolução das técnicas, como a MARPE, oferece novas possibilidades de tratamento menos invasivas e mais eficazes, contribuindo para uma melhoria substancial na qualidade de vida dos pacientes afetados por má oclusão de Classe III.

Palavras chaves: Ortodontia; Aparelhos Ortodônticos; Mini implante dentário; má oclusão classe III de Angle.

ABSTRACT

Dentofacial deformities, such as Class III malocclusion, affect patients' quality of life and self-image, leading to a historical emphasis on mandibular prognathism as the main cause. However, studies reveal that many cases involve maxillary, not mandibular, deficiency, requiring early intervention to stimulate adequate bone growth. Conventional treatment during growth involves rapid expansion of the maxilla followed by protraction with a face mask. However, this can lead to unwanted dental effects and is ineffective in patients with advanced bone maturity, leading to the need for surgically assisted expansion. A promising alternative is MARPE, which uses mini-implants for skeletal anchorage, enhancing skeletal effects and minimizing dental effects. This technique has been shown to be effective, even in adult patients. The case report presents a 15-yearold patient with Class III malocclusion, treated with MARPE and reverse maxillary traction, using mandibular mini-implants as anchorage. The treatment resulted in effective correction of the malocclusion, aesthetic and functional improvement, without significant impairment of the vertical dimension. The evolution of techniques, such as MARPE, offers new less invasive and more effective treatment possibilities, contributing to a substantial improvement in the quality of life of patients affected by Class III malocclusion.

Keywords: Orthodontics;Orthodontic Appliances; Dental Implants; Malocclusion, Angle Class III.

SUMÁRIO

1 INTRODUÇÃO 8

2 OBJETIVO 10

3 RELATO DE CASO CLÍNICO 11

4 DISCUSSÃO 15

5 CONCLUSÃO.....17

6 REFERÊNCIAS 18

1 INTRODUÇÃO

Deformidades dentofaciais, como a má oclusão de Classe III, exercem um impacto significativo na qualidade de vida, autoimagem e comportamento social, tanto em adultos quanto em crianças. É comum que pacientes com essa condição estejam mais preocupados com seus perfis côncavos do que com a própria oclusão dentária. Durante décadas, houve uma ênfase exagerada na associação entre a má oclusão de Classe III e o prognatismo mandibular, levando muitos profissionais a optarem pela espera da maturidade esquelética para o tratamento com cirurgia ortognática associada à ortodontia. No entanto, estudos revelam que aproximadamente 30 a 40% desses pacientes apresentam deficiência maxilar, não mandibular. A intervenção precoce é crucial para o sucesso da Ortopedia Facial, visto que o tratamento deve acompanhar o crescimento ósseo, estimulando a maxila na direção adequada. Portanto, a correção deve iniciar assim que diagnosticada, contando com a colaboração ativa do paciente (CAPELOZZA FILHO et al., 1990; MARTINS et al., 1994; SAADIA & TORRES, 2000).

No tratamento da má oclusão de Classe III durante o crescimento, a abordagem mais comum é a expansão rápida da maxila seguida de protração com máscara facial. Essa técnica visa promover um avanço maxilar de um a três milímetros, porém, pode acarretar efeitos dentários indesejados, uma vez que utiliza os dentes superiores como ancoragem, além de não ser bem aceita pelos pacientes existe o fator tempo, pois em pacientes em processo de maturidade óssea, a técnica se mostra ineficaz, podendo levar a inclinações dentárias, deiscência óssea, e necrose palatina, sendo indicado a expansão rápida cirurgicamente assistida. Apesar de ser o método mais eficaz e estável, a intervenção cirúrgica em pacientes jovens adultos é frequentemente rejeitada devido aos riscos transoperatórios, efeitos colaterais indesejados, desconforto pós-operatório, necessidade de hospitalização e anestesia geral (ALMEIDA,

2008; CHOI et al., 2016; WILLIAMS et al., 2012; BRUNETTO et al., 2017; PARK et al., 2017).

Com a intenção de minimizar os efeitos dentários e aumentar os efeitos esqueléticos no tratamento de pacientes jovens, em 2008 foi proposta pela primeira vez a utilização de mini-implantes (MI) apoiados no osso cortical do palato ósseo afim de potencializar os efeitos esqueléticos (Garib et al., 2008, Wilmes e Dieter, 2008), técnica atualmente conhecida como MARPE (Expansão rápida da maxila assistida por mini implantes). Além disso, mais recentemente, pesquisadores têm demonstrado que é possível executar a expansão palatina esquelética em pacientes adultos com auxílio dos mini-implantes (BRUNETTO et al., 2017).

Inicialmente Wilmes e outros pesquisadores desenvolveram um hyrax híbrido que utiliza dois mini-implantes e possui apoio em dentes, se insere no palato duro na região paramediana da SPM (Sutura Palatina Mediana) ancorados nos primeiros molares superiores. Lee et al. (2010) propuseram outro expansor que se liga a quatro mini implantes, que são inseridos na área paralateral a sutura palatina mediana, entregando a força de expansão diretamente para o osso basal e maximizando o efeito esquelético. Desde então, o MARPE vem sendo usado e analisado na prática clínica, podendo apresentar algumas modificações, mas em geral são aparelhos com uma modificação simples dos disjuntores convencionais, a de serem associado a dois ou quatro mini-implantes garantindo a expansão maxilar (LEE et al., 2010; PERIN, 2016).

Contudo, uma nova modalidade surgia para o tratamento da classe III, a realização da tração reversa da maxila com ancoragem esquelética utilizando o aparelho disjuntor MARPE associando elásticos intermaxilares apoiados em minis implantes instalados na mandíbula conhecida como MAMP– Protração maxilar ancorada em mini implantes (JANSON e NETO 2016; SUZUKI, et al 2016). A grande vantagem desta técnica seria reduzir o impacto social causada pelo uso da máscara facial, mas mantendo o estímulo para correção da Classe III com o uso de elástico intrabucal e ainda podendo tratar paciente jovens adultos (CEVIDANES, et al 2010).

2 OBJETIVO

Este artigo objetiva relatar o caso clínico de uma paciente do sexo feminino de 15 anos, diagnosticada com má oclusão de Classe III de Angle e padrão facial tipo III, apresentando discrepância transversal entre a maxila e a mandíbula. A paciente foi tratada ortodonticamente com a técnica de Expansão Rápida da Maxila Assistida por Mini-Implantes (MARPE) com tração reversa da maxila, utilizando dois minis implantes mandibulares como ancoragem.

3 RELATO DE CASO CLÍNICO

Paciente do sexo feminino, quinze anos e nove meses de idade, procurou a especialização em ortodontia na Associação Brasileira de Odontologia ABO, a fim de tratamento para “dentes tortos”. Através do exame clínico a paciente apresentava mordida cruzada anterior, perfil côncavo, dolicofacial, padrão facial tipo três e Classe III de Angles. Exames radiográficos revelaram uma base esquelética maxilar pouco desenvolvida, enquanto a mandíbula apresentava um crescimento mais proeminente. A partir da análise cefalométrica, confirmou-se a deficiência maxilar (SNA 89°/ SNB 90°) clinicamente observada (Figura 9 A). Nos achados cefalométricos, foi identificado um ANB de 1° e degrau de Witts de 0 mm. Esses dados confirmam o padrão esquelético de Classe III. Além disso, também foram observadas inclinações vestibulares de incisivos superiores e inferiores (1.NA 26/ 1.NB 32). A radiografia panorâmica mostrou aspectos orofaciais normais (Figura 9 B).



Figura 1 (A-C) – Fotografias extras orais iniciais



Figura 2 (A-E) – Fotografias intraorais inicias

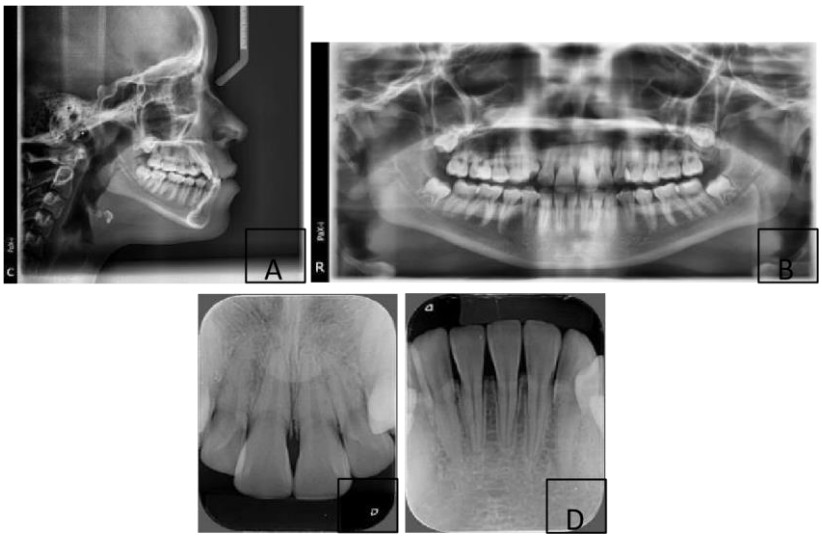

ESTUDO CEFALOMÉTRICO — E

	PADRÃO	OBTIDO
SNA	82° (± 2°)	89°
SNB	mista 78° (± 2°) perman. 80° (± 2°)	90°
ANB	mista 4° perman. 2° (± 2°)	1°
Wits	mulheres: 0 mm homens: -1 mm	0 mm
A-Nperp	decídua 0 mm permanente 1 mm	1 mm
Co-A*	----------	80 mm
Co-Gn*	--97-100--	104 mm
AFAI*	----57-58----	59 mm

H-Nariz	9 à 11 mm	3 mm
ANL	95° à 110°	101°
SN.GoMe	32° (± 2°)	30°
SN.Gn	67° (± 3,5°)	62°
FMA	25° (± 5°)	28°
1.NA	22°	26°
$\bar{1}$.NB	25°	32°
1.Pp	110°	126°
IMPA	Mista 94° à 95° Perman. 87° (±5°)	123°

Figura 3 (A-E) – Radiografias iniciais e estudos cefalométricos.

Considerando a complexidade de tratamento da má oclusão de Classe III e da necessidade de correção tardia, para estimular o crescimento maxilar, optou-se pelo tratamento com a técnica de Expansão Rápida da Maxila Assistida por Mini-Implantes (MARPE), com apoio dentário nos molares e esquelético com dois minis implantes, desenvolvido juntamente com um laboratório de prótese da ABO. Na mandíbula, como os caninos inferiores já estavam irrompidos, planejouse a instalação de dois minis implantes (MI), entre caninos e prés molares sobre esses serão aplicadas forças elastometricas. A segunda opção de tratamento seria aguardar a maturidade esquelética para fazer cirurgia ortognática. Para instalação do MARPE foi feito realizada tomografia

computadorizada para medir as dimensões do mini implante a ser utilizado na maxila.

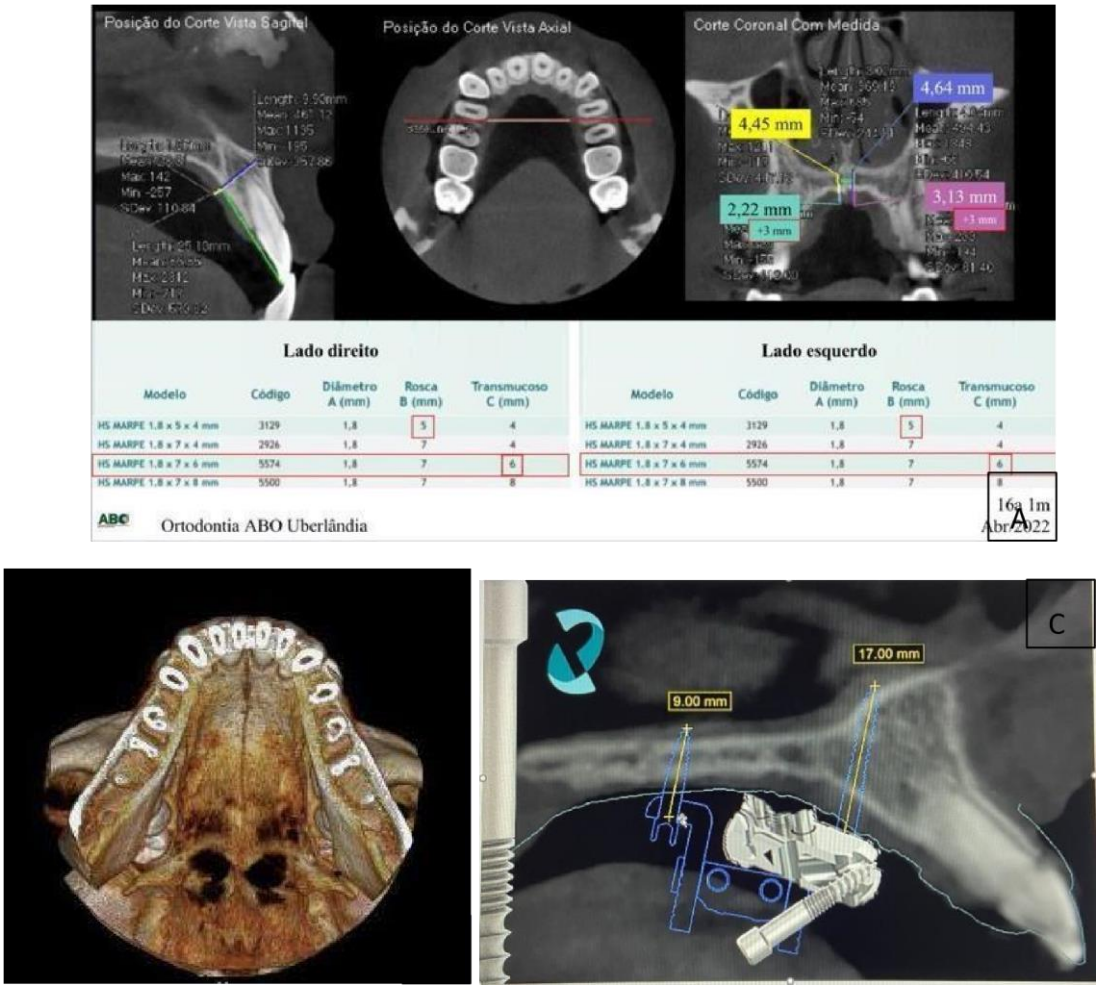

Figura 4 (A-C) – Fotografias tomograficas computadorizadas.

O aparelho disjuntor MARPE foi cimentado com o cimento multicore da 3M abaixo da terceira ruga palatina na maxila, foram selecionados dois MI de 0,8 mm x 7,0 mm e perfil transmucoso de 4 mm (Peclab, Brasil), afastados 3 a 6 mm da sutura, de posterior para anterior, com uma angulação de 45° com o plano oclusal e em direção à espinha nasal anterior, com contra ângulo e chave específica da marca. Foi realizada a ativação do aparelho de imediato, 4/4 de voltas, e em casa a paciente continuou ativando 2/4 de voltas de manhã, 2/4 de voltas a noite durante 7 dias.

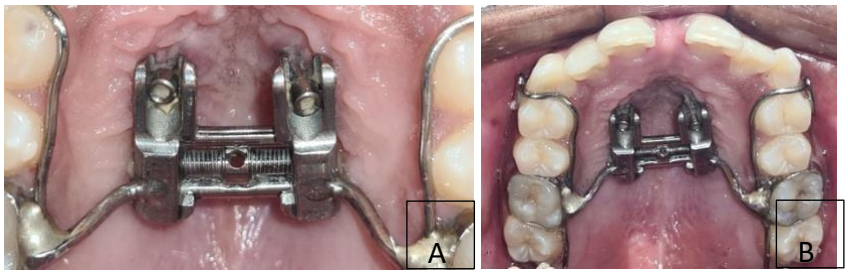

Figura 5 (A-B) – Fotografias intraorais após instalação do protocolo ortopédico.

No mês seguinte a sutura já se apresentava aberta, na mandíbula, foram instalados dois MI de 10 mm x 2,0 mm e perfil transmucoso de 4 mm (Morelli, Sorocaba/SP, Brasil) entre as raízes dos caninos e prés molares, em gengiva inserida, utilizando chave de mão da marca específica, para servirem como ancoragem durante o processo de protração maxilar juntamente a elásticos intermaxilares 1/8 médio.



Figura 6 (A-C) – Fotografias intraorais após instalação do protocolo ortopédico.

O plano de tratamento incluiu a continuação da ativação gradual do aparelho MARPE para promover a expansão transversal da maxila e corrigir a discrepância esquelética, continuamos ativar o aparelho ¼ de volta por dia, um dia sim um dia não, até ganharmos mais 4mm de cada lado.

Ao longo do tratamento, foram realizadas avaliações periódicas para monitorar o progresso e ajustar o aparelho conforme necessário. Após a conclusão do protocolo de expansão, observou-se uma melhora significativa na relação ântero-posterior entre as bases ósseas maxilar e mandibular. A paciente apresentou no final da expansão Brodie, intervimos com elásticos cruzados 1/8 médio afim de vestibulatizar os dentes posteriores inferiores.

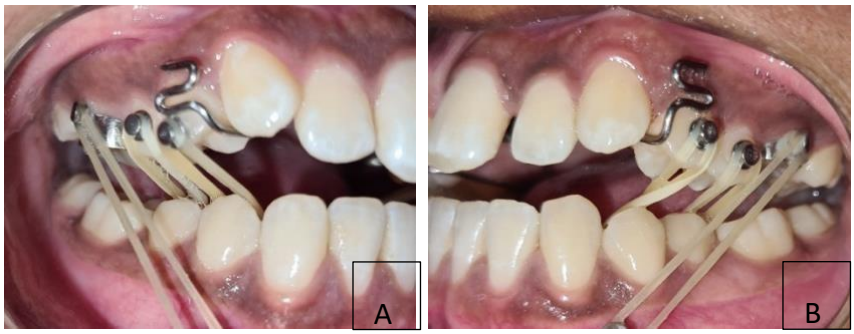

Figura 7 (A-B) – Fotografias intraorais após instalação do protocolo ortopédico

Simultaneamente, procedeu-se à realização de ajustes ortodônticos visando o correto alinhamento dentário e para a resolução do diastema ocasionado pela expansão. Este diastema foi eliminado utilizando-se um fio de aço de 0,19x0,25, em conjunto com elástico corrente segmentado, aplicado da mesial do braquete 11 até a mesial do braquete 21, com o intuito de promover o fechamento adequado do espaço interdental.

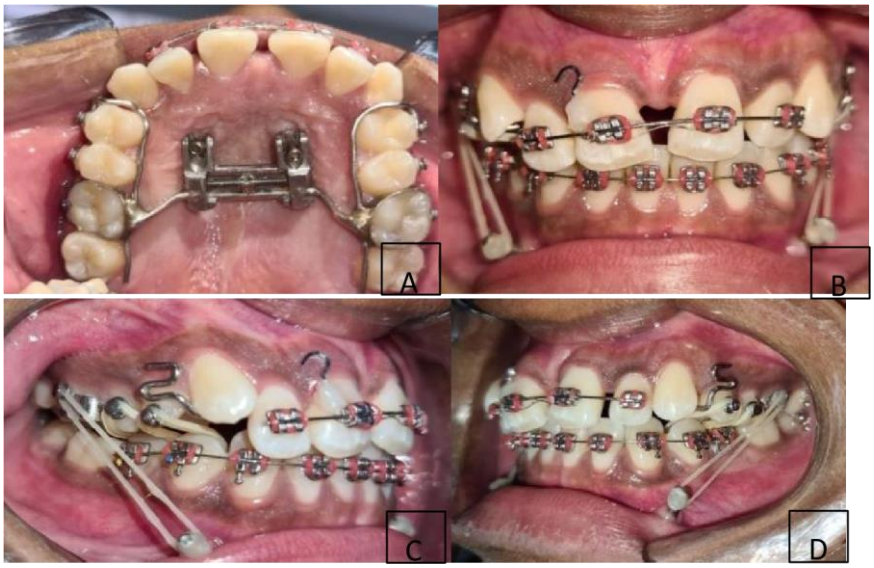

Figura 8 (A-D) – Fotografias intraorais após instalação do protocolo ortopédico.

4 DISCUSSÃO

Os dois primeiros protocolos com ancoragem absoluta citados na literatura apresentam miniplacas instaladas a nível hospitalar, caracterizando uma intervenção cirúrgica que poderia inviabilizar o procedimento para os pacientes.

De Clerck *et al*., 2009 preconizava a instalação de quatro miniplacas, duas na maxila posterior nos pilares zigomáticos e duas na mandíbula anterior entre incisivos laterais e caninos, associadas a elásticos de Classe Ill. Por outro lado, Wilmes *et al.,* 2011 utilizaram o Hyrax híbrido apoiado nos molares e em dois MI na região anterior do palato, proporcionando ancoragem dentária e esquelética e uma miniplaca no mento fixada sub apicalmente aos incisivos. A expansão rápida da maxila era realizada e, em seguida, o aparelho era associado a elásticos intrabucais de Classe III. Na comparação de dois protocolos de tratamento de protração maxilar, um com ancoragem esquelética através de mini placas e elásticos de Classe Ill (protocolo De Clerck) e outro com expansão rápida da maxila e máscara facial (ancoragem convencional) foi possível observar que a ancoragem óssea produziu um avanço maxilar significativamente maior, como também controle das alterações verticais e ausência de compensações dentárias.

A fim de evitar ambiente hospitalar, Manhães no ano de 2017, propôs um novo tratamento com ancoragem absoluta com quatro MI, dois na maxila e dois na mandíbula, diferenciando do protocolo do Wilmes somente quanto à mini placa na mandíbula. Os MI na mandíbula apresentavam perda da estabilidade devido à perda de inserção na aplicação de força dos elásticos durante a mecânica. Na tentativa de evitar a rotação anti-horária de algum MI da sua base óssea mandibular, a Barra Manhães une os MI em uma estrutura única, melhorando assim a estabilidade dessa ancoragem. Essa barra metálica ainda substitui as duas etapas cirúrgicas hospitalares presentes nos protocolos prévios: uma de instalação e a outra de remoção de mini placas (DAMASCENO et al., 2019)

Posteriormente um protocolo derivado foi desenvolvido substituindo as minis placas e a barra Manhães, utilizando dois minis implantes posicionados por distal dos caninos inferiores, bilateralmente, os elásticos intrabucais são utilizados diretamente na cabeça dos minis implantes (GARIB et al.,2021) e apresentaram sucesso no tratamento de um jeito mais simples de serem instalados como foi apresentado neste relato de caso.

Os autores relataram resultados satisfatórios na expansão maxilar com MARPE relatando as principais vantagens como a de potencializar o efeito ortopédico, estabilidade da expansão, evitar a inclinação vestibular dos rebordos alveolares da maxila, preservação da anatomia e saúde periodontal, evitar o aumento da dimensão vertical, fornece um método simples, conveniente e relativamente de baixo custo além de reduzir a necessidade de procedimentos cirúrgicos ao paciente (PREVIDENTE et al., 2015). Os mini-implantes são uma alternativa valiosa para ancoragem e oferecem uma nova forma para os pacientes adultos de um tratamento menos invasivo em relação a cirurgia.

Porém, deve-se ter em mente que nem todos os casos clínicos ocorrem o sucesso no efeito esquelético de abertura da sutura palatina, com a utilização do MARPE, em especial para pacientes adultos, quanto maior a idade para início do tratamento, maior a chance de insucesso da técnica (GURGEL et al., 2018). Neste sentido, o MARPE é indicado para pacientes que ainda não apresentam completa ossificação e fechamento da sutura palatina, sendo necessária a avaliação do grau de ossificação desta através da tomografia computadorizada (ANGELIERI et al., 2013).

5 CONCLUSÃO

O relato de caso destacou não apenas a efetiva correção clínica da má oclusão de Classe III esquelética, mas também ressaltou a importância da ancoragem absoluta com mini-implantes, evidenciando o descruzamento da mordida anterior em apenas quatro meses de tratamento. Além disso, observouse uma notável melhora estética tanto no alinhamento dentário quanto no perfil facial da paciente, sem comprometimento significativo da dimensão vertical. Esses resultados não apenas ampliam o conhecimento existente na literatura ortodôntica, mas também apontam para uma abordagem terapêutica ortopédica menos invasiva, financeiramente mais acessível e mais bem recebida pelos pais/responsáveis dos pacientes.

A evolução das técnicas, como a utilização de mini-implantes para expansão rápida da maxila assistida (MARPE), oferece novas possibilidades de tratamento, reduzindo efeitos colaterais e aumentando a eficácia dos resultados esqueléticos em pacientes mais velhos e em estágios mais avançados de desenvolvimento ósseo. Estas inovações destacam a importância de adaptar e aperfeiçoar constantemente as técnicas ortodônticas para melhor atender às necessidades individuais dos pacientes, assegurando resultados estéticos e funcionais otimizados e contribuindo para uma melhoria substancial na qualidade de vida dos pacientes afetados por estas complexas condições ortodônticas.

6 REFERÊNCIAS BIBLIOGRÁFICAS

ALMEIDA, R.; ALMEIDA, M. Aparelho disjuntor fusionado, uma nova visão da disjunção palatina. Ortodontia SPO. v. 41, n. 1, p. 55-59, 2008.

ANGELIERI, F. et al. Midpalatal suture maturation: Classification method for individual assessment before rapid maxillary expansion. American Journal of Orthodontics and Dentofacial Orthopedics. v. 144, n. 5, p. 759-769, 2013.

BRUNETTO, D. P. et al. Non-surgical treatment of transverse deficiency in adults using Microimplant-assisted Rapid Palatal Expansion (MARPE). Dental Press. J. Orthod. v. 22, n. 1, p. 110-125, 2017.

CAPELOZZA FILHO, L.; TANIGUCHI, S.M.; SILVA FILHO, O.G. Expansão rápida e tração extrabucal reversa da maxila na dentadura mista: comentários através de caso clínico. Ortodontia, São Paulo, v.23, n.3, p.66-78, 1990.

CHOI, S. H. et al. Nonsurgical miniscrew-assisted rapid maxillary expansion results in acceptable stability in young adults. Angle Orthod. v. 86, n. 5, p. 713720, 2016.

De Clerck HJ, Cornelis MA, Cevidanes LH, Heymann GC, Tulloch CJ. Orthopedic traction of the maxilla with miniplates: a new perspective for treatment of midface deficiency. J. oral maxillofac. surg. 2009; 67(10): 2123-2129.

Damasceno JX, Guerra LMC, Bitu AAA, Magalhães IA, Pimenta JLC, Marçal FF. Tratamento precoce da Classe III esquelética com ancoragem absoluta – relato de caso. Orthod. Sci. Pract. 2019; 12(47):86-92.

GARIB, Daniela Gamba; NAVARRO, Ricardo de Lima; FRANCISCHONE, Carlo Eduardo; OLTRAMARI, Paula Vanessa Pedron. Rapid Maxillary Expansion Usin Palatal Implants. Greenwood Village: Journal of clinical orthodontics, vol. XLI n. 11, dec, p.665-671, 2008.

GARIB, Daniela Gamba; NAVARRO, Ricardo de Lima; FRANCISCHONE, Carlos Eduardo; OLTRAMARI, Paula Vanessa Pedron; Expansão rápida da maxila ancorada em implantes - uma nova proposta para expansão ortopédica na dentadura permanente. R Dental Press Ortodon Ortop Facial. Maringá, v.12, n.3, p. 75-81, maio/jun. 2007.

GARIB, DANIELA GAMBA et al. “Rapid maxillary expansion using palatal implants.” Journal of clinical orthodontics : JCO vol. 42,11 (2008): 665-71.

JANSON, M.; SILVA NETO, F. H. Tratamento das discrepâncias transversais em adultos: racionalização das alternativas ortodônticas e ortopédicas. Rev Clín Ortod Dental Press, v. 15, n.6, 2016 dez/jan. 2017.

LEE, K. J. et al. Miniscrew-assistednonsurgical maxillary expansion before orthognathic surgery for a patient with severe mandibular prognathism. Am. J. Orthod. Dentofacial Orthop. v. 137, p. 830±839, 2010.

LEE, R. J.; MOON, W.; HONG, C. Effects of monocortical and bicortical mini-implant anchorage on bone-borne palatal expansion using finite element analysis. Am. J. of Orthod. and Dentofacial Orthop. v.151, n.5, p.887-897, 2017.

LIM, Hyun Mook; PARK, Young-Chel; LEE, Kee_Joon; KIM, Kyung-Ho. Stability of dental, alveolar, and skeletal changes after miniscrew-assisted rapid palatal expansion. Younsei: Korean Journal of Orthodontics, apr. p.713-720, 2017.

Manhães F, Valdrighi HC, de Menezes CC, Vedovello SAS. Protocolo Manhães no tratamento precoce da classe III esquelética. Rev. clín. ortodon. dental press. 2018; 17(3):36-53.

Manhães FR. Tratamento precoce da má oclusão com “an- coragem esquelética” - Hyrax híbrido, miniplaca e Barra Manhães. Rev. clín. ortodon. dental press. 2017; 16(5):78-95.

MARTINS, D. R. et al. Tratamento da má-oclusão de Classe III com máscara de protração maxilar (tração reversa). Parte I. Ortodontia, São Paulo, v.1, n.1, p.131, 1994.

PERIN, M. A. A. Expansão Rápida da Maxila Assistida por Mini-Implantes (MARPE) em pacientes adultos. 28f. Trabalho de Conclusão de Curso em Ortodontia. Universidade Federal do Paraná, Curitiba, PR., 2016.

PARK, J. J.; et al. Skeletal and dentoalveolar changes after miniscrew-assisted rapid palatal expansion in young adults: A cone-beam computed tomography study. Korean J Orthod., v. 47, n. 2, p. 77-86, 2017.

Primo BT, Eidt SV, Gregianin JÁ, Primo NA, Faraco IM. Terapia da tração reversa maxilar com máscara facial de Petit: relato de caso. RFO UPF, 2010; 15(2):171176.

SAADIA, M.; TORRES, E. Sagittal changes after maxillary protraction with expansion in Class III patients in the primary, mixed, and late mixed dentitions: a longitudinal retrospective study. Am J Orthod Dentofacial.

SUZUKI, H. et al. Expansão rápida da maxila assistida com mini-implantes MARPE: em busca de um movimento ortopédico puro. Revista Clínica de Ortodontia Dental Press. v. 15, p. 100-108, 2016.

WILMES, B.; NIENKEMPER, M. e DRESCHER, D. Application and effectiveness of a mini-implant- and tooth-borne rapid palatal expansion device: the Hybrid Hyrax. Hanover Park: World journal of orthodontics, v.11, n.4, dec, p.323