Reconstrução óssea tridimensional severa em área estética com utilização da Técnica Khoury: relato de caso

Dr. Ramiro Carpio Barrio de Mendoza
Tárcio Hiroshi Ishimine Skiba
SOEP Porto Velho - RO - Brazil

1. INTRODUÇÃO

Muitas vezes em nossa prática clínica temos encontrado casos de perda óssea e/ou defeitos ósseos verticais sendo uma dificuldade para a instalação de implantes dentários e assim poder devolver função e estética aos nossos pacientes; A Técnica Khoury (1,3) é apresentada como uma alternativa para este problema. Utilizada desde a década de 1990, a técnica de fôrma com fixação de placas ou lâminas ósseas autógenas tem sido descrita com sucesso para aumento ósseo, principalmente vertical, em áreas críticas (1,3).

2- OBJETIVO

O objetivo deste caso clínico é reconstruir e aumentar osso vertical e horizontal em defeito ósseo severo com comprometimento estético na área correspondente ao 23 aplicando a Técnica Khoury (1,3). Esta técnica é realizada através da fixação de uma fôrma com uso de enxerto ósseo autólogo obtido do ramo mandibular cortado em folhas, manejo de partes moles com retalho mucoperiosteal de tecido conjuntivo pedunculado rotacional (vip-ct) (6) e sua posterior reabertura após 3 meses para a instalação de um protótipo de implante guiado com reabilitação implantossuportada.

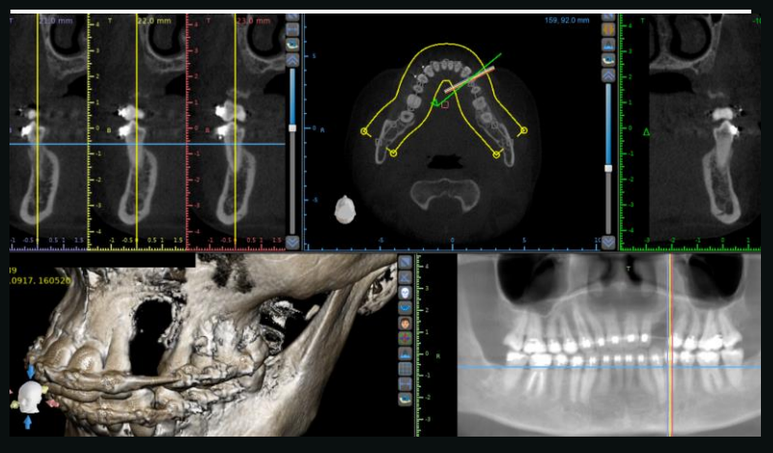

Tomografia inicial do defeito.

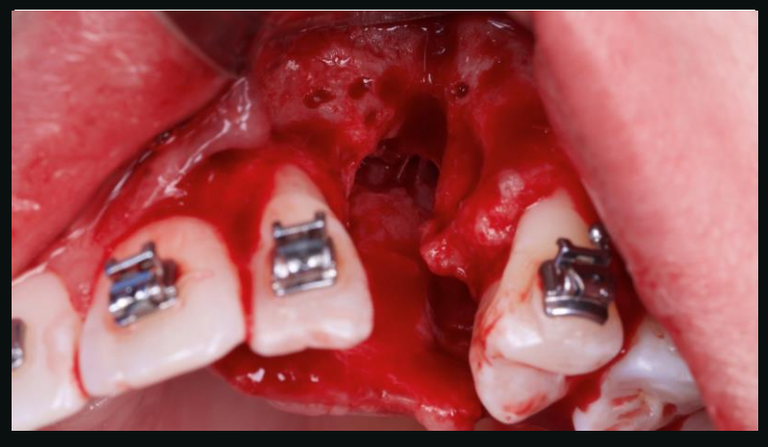

Retalho e preparo do leito cirúrgico.

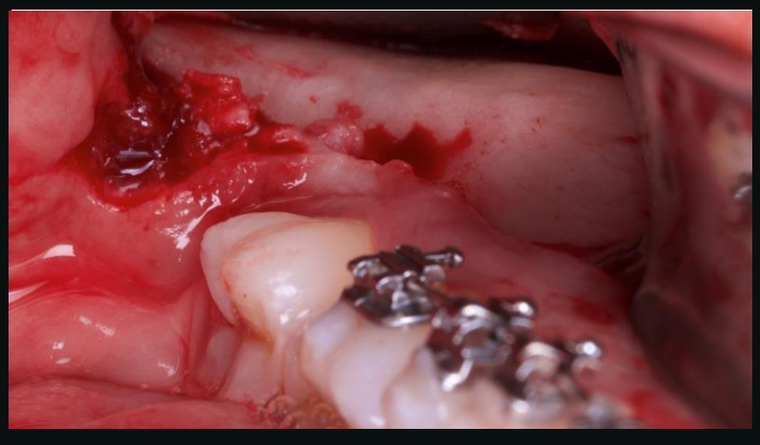

Remoção da área doadora do ramo mandibular.



Bloco laminado.

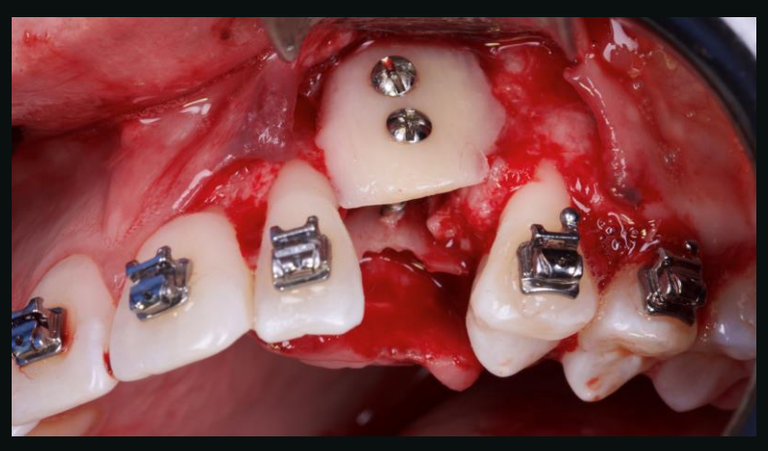

Fixação da fôrma pela Técnica Khoury.



Preenchimento do defeito com osso autógeno.

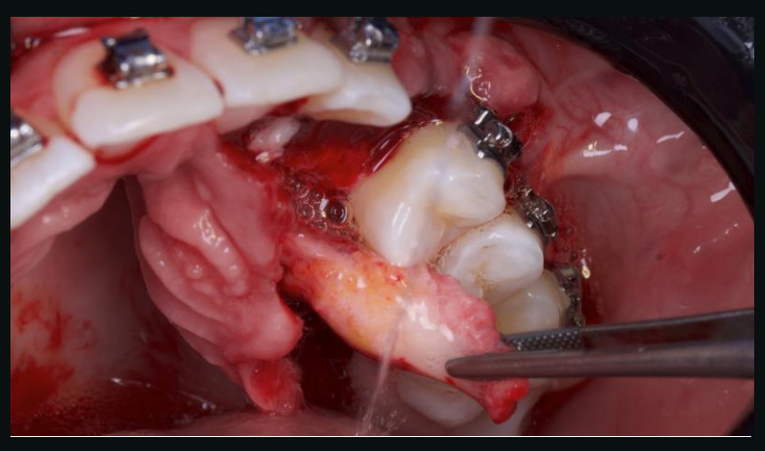

Retalho de tecido conjuntivo pedunculado rotacional mucoperiosteal (Vip-ct).

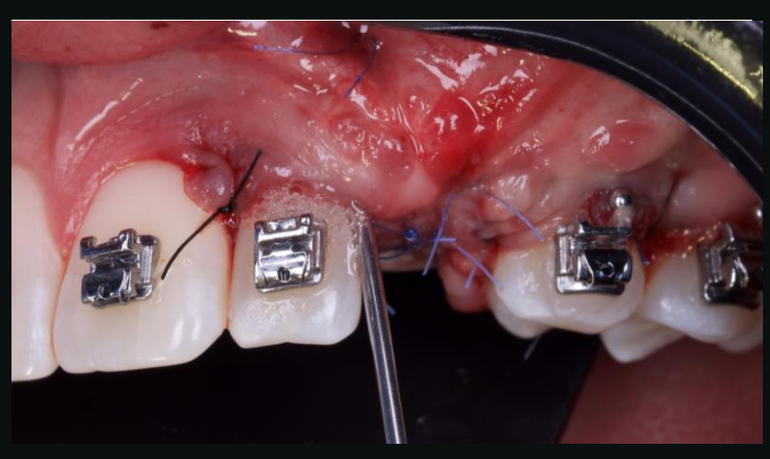

Sutura e aplicação de Emdogain.

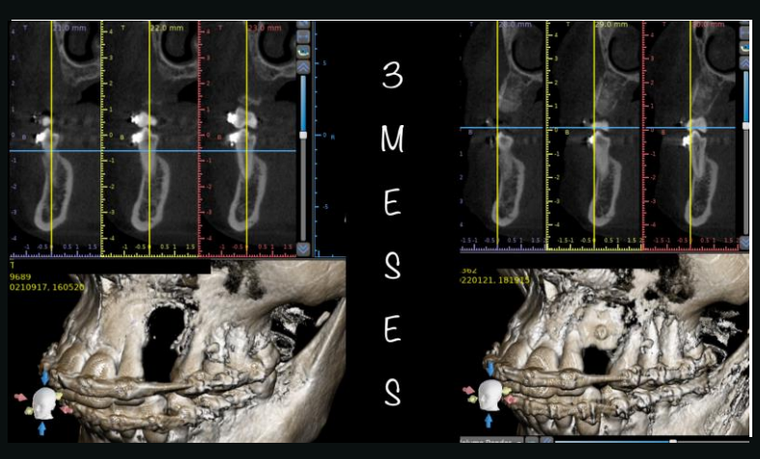

Tomografia aos 3 meses.



Reabertura e instalação do implante com utilização de guia cirúrgica prototipada.

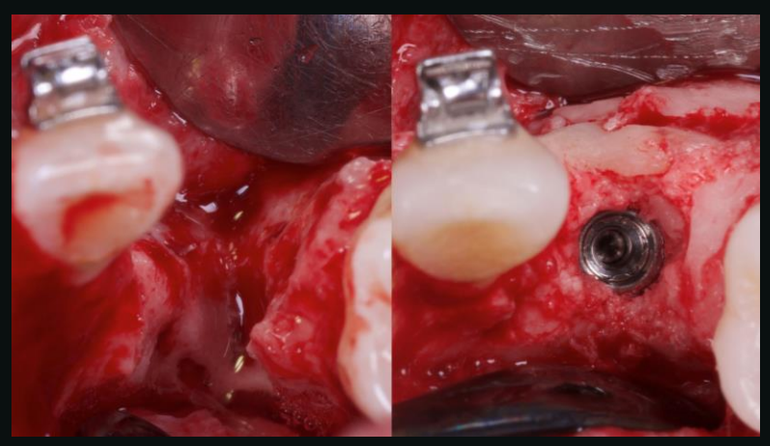

Antes e depois com o implante instalado.



Coroa finalizada sobre implante.

3. DISCUSSÃO

Nas últimas duas décadas, a técnica da placa Khoury tem sido amplamente utilizada para facilitar o aumento ósseo em áreas ósseas criticamente deficientes (1,3,4,5), no entanto, existem outras alternativas para o aumento ósseo vertical e horizontal, como o Urban. técnica (2), regeneração óssea guiada estabilizada (ROG) (4,5), enxertos em bloco autólogo e alogênico (4,5), técnicas modificadas como a técnica de camada de Gellrich (4), ou aplicação de distração osteogênica (5). O sucesso dependerá, em grande parte, da extensão do defeito e dos procedimentos específicos que serão realizados para a reconstrução e posterior instalação do implante. O mais adequado é utilizar uma abordagem baseada em evidências científicas para realizar um plano de tratamento correto nos casos de aumento ósseo (4).

4. CONCLUSÕES

Entre as diferentes técnicas cirúrgicas de aumento ósseo vertical e horizontal, a Técnica Khoury, embora se revele uma técnica de elevada complexidade, proporciona-nos previsibilidade e elevada taxa de sucesso. A utilização de osso autógeno permite uma reabertura precoce após 3 meses para instalação segura de um ou mais implantes dentários.

5. REFERÊNCIAS BIBLIOGRÁFICAS

1. Pikos MA, Miron RJ. A Novel Screwless Modification of the Khoury Plate Technique using an Innovative Bone Adhesive Formulated from Underwater Biomimetic Marine Proteins. Int J Periodontics Restorative Dent. 2023 Oct 24;(7):s255-s263. doi: 10.11607/prd.6442. PMID: 37552179.
2. Urban IA, Nagursky H., Lozada JL, Nagy K. Aumento de cresta horizontal con una membrana de colágeno y una combinación de hueso autógeno particulado y mineral anorgánico derivado del hueso bovino: una serie de casos prospectivos en 25 pacientes. *En t. J. Restaurador de Periodoncia. Mella.* 2013; 33 : 299–307. doi: 10.11607/prd.1407. [PubMed].
3. Khoury F., Antoun AMP *Aumento óseo en implantología oral.* Quintaesencia; Londres, Reino Unido: Berlín, Alemania: 2007. págs. 115-213.
4. Draenert FG, Huetzen D, Neff A, Mueller WE. Vertical bone augmentation procedures: basics and techniques in dental implantology. J Biomed Mater Res A. 2014 May;102(5):1605-13. doi: 10.1002/jbm.a.34812. Epub 2013 Jun 11. PMID: 23733418.
5. McAllister BS, Haghighat K. Bone augmentation techniques. J Periodontol. 2007 Mar;78(3):377-96. doi: 10.1902/jop.2007.060048. PMID: 17335361.
6. Agarwal C, Deora S, Abraham D, Gaba R, Kumar BT, Kudva P. Vascularized interpositional periosteal connective tissue flap: A modern approach to augment soft tissue. J Indian Soc Periodontol. 2015 Jan-Feb;19(1):72-7. doi: 10.4103/0972-124X.145793. PMID: 25810597; PMCID: PMC4365162.