FACULDADE SETE LAGOAS – FACSETE

Pós Graduação em Odontologia

Laura Louise Menezes Muniz

REABILITAÇÃO ESTÉTICA E FUNCIONAL COM LAMINADOS CERÂMICOS: um relato de caso

MANAUS

2024

Laura Louise Menezes Muniz

REABILITAÇÃO ESTÉTICA E FUNCIONAL COM LAMINADOS CERÂMICOS: um relato de caso

Monografia apresentada ao curso superior em Odontologia da Faculdade Sete Lagoas – FACSETE, como requisito parcial para obtenção do título de especialista em Prótese Dentária em Odontologia.

Orientador(a): Prof. Larissa Alves

MANAUS

2024

Laura Louise Menezes Muniz

REABILITAÇÃO ESTÉTICA E FUNCIONAL COM LAMINADOS CERÂMICOS: um relato de caso

Monografia apresentada ao curso superior em Odontologia da Faculdade Sete Lagoas – FACSETE, como requisito parcial para obtenção do título de especialista em Prótese Dentária em Odontologia.

Aprovada em __/__/__ pela banca constituída dos seguintes professores:

Prof. Dr.

Prof. Dr.

Prof. Dr.

Manaus____de_____de_____

SUMÁRIO

1. INTRODUÇÃO..... 6
2. RELATO DE CASO..... 8
2.1 Histórico Clínico e Exame Inicial..... 9
2.2 Planejamento Interdisciplinar..... 11
2.3 Execução do Tratamento..... 12
2.4 Resultados e Avaliação Final..... 13
3. DISCUSSÃO DOS RESULTADOS..... 15
3.1 Relevância dos Laminados Cerâmicos..... 15
3.3 Resultados Estéticos e Funcionais..... 16
3.4 Longevidade e Manutenção..... 16
3.5 Contribuições Biomiméticas..... 16
4. CONCLUSÃO..... 18
REFERÊNCIAS..... 19

RESUMO

Os laminados cerâmicos são uma alternativa estética minimamente invasiva amplamente utilizada na odontologia moderna. Este trabalho relata um caso clínico de reabilitação estética anterior utilizando essa técnica com princípios biomiméticos. O paciente, um homem de 60 anos, apresentava diastemas, desarmonia de cor e uma coroa metalocerâmica incompatível com os dentes adjacentes. O tratamento incluiu higienização bucal, tratamento endodôntico, substituição de restaurações desadaptadas, validação estética com mock-up e confecção de laminados cerâmicos em dissilicato de lítio.

A cimentação foi realizada com cimento resinoso dual, garantindo adesão eficaz e durabilidade. O tratamento resultou em fechamento dos diastemas, melhora na anatomia e harmonização da cor, proporcionando alta satisfação ao paciente. A literatura reforça a eficácia dos laminados cerâmicos na reabilitação estética e funcional, destacando a importância do planejamento detalhado e do acompanhamento pós-tratamento.

Palavras-chave: Laminados cerâmicos, odontologia estética, biomimética, reabilitação oral.

ABSTRACT

Ceramic veneers are a minimally invasive aesthetic alternative widely used in modern dentistry. This study presents a clinical case of anterior aesthetic rehabilitation using this technique based on biomimetic principles. The patient, a 60-year-old male, presented with diastemas, color disharmony, and a metal-ceramic crown incompatible with adjacent teeth. The treatment included oral hygiene, endodontic therapy, replacement of defective restorations, aesthetic validation with a mock-up, and the fabrication of lithium disilicate ceramic veneers.

Cementation was performed using dual-cure resin cement, ensuring effective adhesion and long-term durability. The treatment resulted in the closure of diastemas, improved dental anatomy, and color harmonization, leading to high patient satisfaction. The literature supports the effectiveness of ceramic veneers in aesthetic and functional rehabilitation, emphasizing the importance of detailed planning and post-treatment follow-up.

Keywords: Ceramic veneers, aesthetic dentistry, biomimetics, oral rehabilitation.

1. INTRODUÇÃO

A reabilitação do sorriso pode ser realizada por diversas abordagens, refletindo os avanços das técnicas odontológicas e a ampla variedade de materiais restauradores atualmente disponíveis. Embora não exista uma regra universalmente aceita para a escolha do material ideal em cada caso, a literatura destaca a importância do diagnóstico individualizado e do julgamento clínico na tomada de decisão. Nesse contexto, o papel do cirurgião-dentista é fundamental na avaliação das necessidades específicas do paciente e na definição do tratamento mais adequado (TRIGUEIRO et al., 2015). Dentre as diversas opções disponíveis, os laminados cerâmicos têm se consolidado como uma alternativa eficaz e versátil, especialmente em casos que exigem excelência estética e funcionalidade duradoura (GRESNIGT *et al*., 2019).

Os laminados cerâmicos são amplamente recomendados em diversas situações clínicas. Magne e Belser (2002) destacam que suas principais indicações incluem dentes resistentes ao clareamento, descoloração por tetraciclina, diastemas ou triângulos interdentais a serem fechados, fraturas coronais extensas, desgaste severo do esmalte e malformações congênitas. Esses materiais se sobressaem por sua capacidade de reproduzir fielmente as propriedades ópticas do esmalte natural, proporcionando resultados estéticos superiores. Além disso, apresentam alta biocompatibilidade, estabilidade de cor e excelente durabilidade, tornando-se uma alternativa confiável para a reabilitação estética (DA SILVA et al., 2024).

Entretanto, a estética é um conceito subjetivo, influenciado tanto pelas expectativas individuais do paciente quanto pelos padrões culturais de beleza. Para atender a essas demandas, o planejamento do tratamento assume um papel essencial. Tecnologias como o planejamento digital e o uso do mock-up têm se mostrado ferramentas indispensáveis, permitindo a visualização prévia do resultado esperado e aprimorando a comunicação entre o profissional e o paciente (NEVES; DOS SANTOS MIRANDA; YAMASHITA, 2021). Além disso, a abordagem minimamente invasiva tem sido enfatizada para preservar ao máximo a estrutura dentária, garantindo longevidade ao tratamento e melhor aceitação biológica dos laminados cerâmicos. Essas tecnologias oferecem maior previsibilidade ao tratamento, além de facilitarem ajustes antes da execução definitiva, garantindo que

as expectativas do paciente sejam atendidas de forma mais precisa (MACHADO, 2014).

A popularização dos laminados cerâmicos, tanto entre profissionais quanto entre pacientes, está associada à sua capacidade de transformar rapidamente a aparência do sorriso. Contudo, seu uso exige conhecimento técnico aprofundado e criterioso, já que a má indicação ou execução inadequada pode comprometer significativamente os resultados. Nesse sentido, a literatura destaca a importância de seguir protocolos bem definidos e de considerar as características individuais de cada caso, assegurando um prognóstico satisfatório e duradouro (ARAÚJO et al., 2019).

Com base nesse contexto, o presente trabalho tem como objetivo relatar um caso clínico de reabilitação estética anterior utilizando laminados cerâmicos com princípios biomiméticos. O estudo busca evidenciar os critérios diagnósticos e as etapas de planejamento que orientaram a escolha do material, descrever os procedimentos técnicos realizados e comparar os resultados obtidos com abordagens descritas na literatura. Dessa forma, pretende-se contribuir para o entendimento das vantagens, limitações e implicações clínicas dessa técnica, promovendo sua aplicação baseada em evidências e boas práticas odontológicas.

2. RELATO DE CASO

O paciente E.R.M., sexo masculino, 60 anos de idade, apresentou -se à clínica de pós-graduação em Prótese e Dentística da Única Cursos Avançados em Odontologia relatando insatisfação com a estética do sorriso. Suas queixas principais incluíam diastemas entre os dentes (Figura 1), desarmonia na cor (Figura 2) e na anatomia dental, além da presença de uma coroa metalocerâmica (Figura 3) no elemento 21, que destoava do restante da arcada dentária.

Fig. 1 e 2: Fotografia inicial do sorriso do paciente E.R.M., evidenciando diastemas e desarmonia estética.



Fonte: A autora.



Fonte: A autora

Fig. 3: Coroa metalocerâmica em evidência no elemento 21.

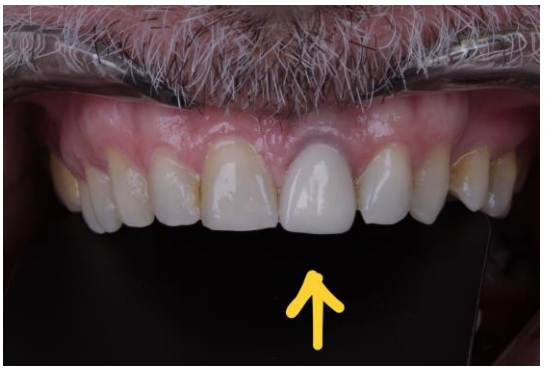

Fonte: A autora.

2.1 Histórico Clínico e Exame Inicial

Durante a anamnese, o paciente relatou ausência de dor ou desconforto funcional. No exame clínico, observaram-se os seguintes aspectos (Figura 4):

- Presença de restaurações desadaptadas em resina e amálgama nos elementos 17, 15, 14, 12, 11, 24 e 25.
- Presença de cálculo dental em regiões posteriores.
- Ausência dos elementos 16 e 24.
- Coroa metalocerâmica no elemento 21, com discrepância de cor e anatomia em relação aos dentes adjacentes.

Fig. 4: Radiografia odontológica evidenciando: (1) restaurações desadaptadas em resina e amálgama dos elementos 17, 15, 14, 12, 11, 24 e 25; (2) ausência dos elementos 16 e 24; (3) coroa metalocerâmica no elemento 21, apresentando discrepância de cor e anatomia em relação aos dentes adjacentes.



Fonte: A autora.

Para complementar o diagnóstico, foram solicitadas radiografias periapicais e tomografia computadorizada. Os exames revelaram a presença de núcleo metálico fundido no elemento 21, ausência de tratamento endodôntico, reabsorção apical, lesão periapical leve e ápice aberto (Figura 5) Apesar dos achados, o paciente não apresentava sinais de dor.

Fig. 5: Tomografia Computadorizada evidenciando a lesão apical e ausência do tratamento endodôntico.

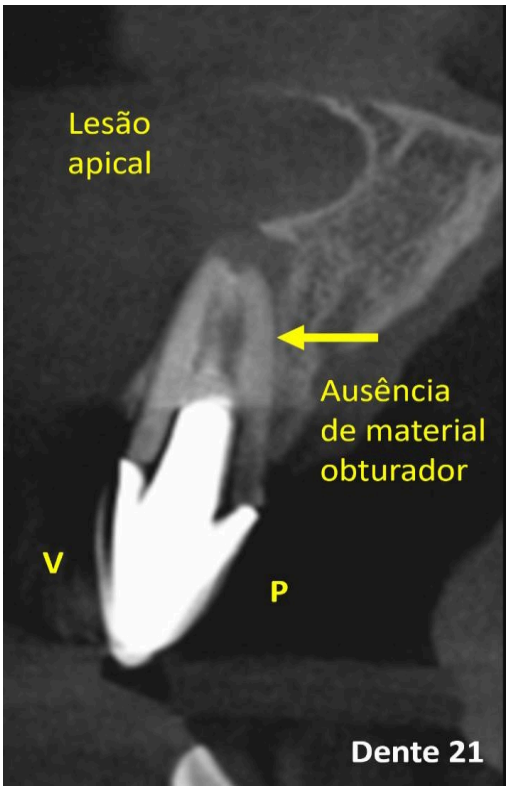

Fonte: A autora

2.2 Planejamento Interdisciplinar

O plano de tratamento foi apresentado ao paciente, destacando a necessidade de abordagem interdisciplinar. O planejamento incluiu as seguintes etapas:

1. **Tratamento Endodôntico:** Realizado por um especialista, incluindo o tratamento do elemento 21 para resolver a lesão periapical e a remoção do NMF.
2. **Higienização Bucal:** Remoção de cálculo dental para garantir a saúde periodontal e a adesão adequada dos laminados cerâmicos.
3. **Substituição de Restaurações:** As restaurações desadaptadas foram removidas e substituídas por provisórias, visando melhorar a adaptação marginal e a funcionalidade antes da reabilitação definitiva.
4. **Validação do planejamento:** Utilização de mock-up para visualização tridimensional do novo sorriso, seguido pela confecção de laminados cerâmicos para reabilitação estética anterior (Figura 6 e 7):
5. **Confecção da Biobase**: Após a validação do planejamento com o mock-up, foi realizada a confecção da biobase, garantindo uma estrutura adequada para a cimentação dos laminados cerâmicos. (Figura 8)

Fig. 6 e 7: Aprovação do mockup



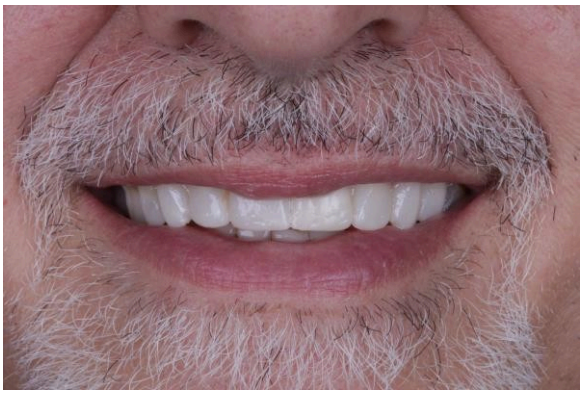

Fonte: A autora

Fig. 8: Processo de confecção da Biobase.

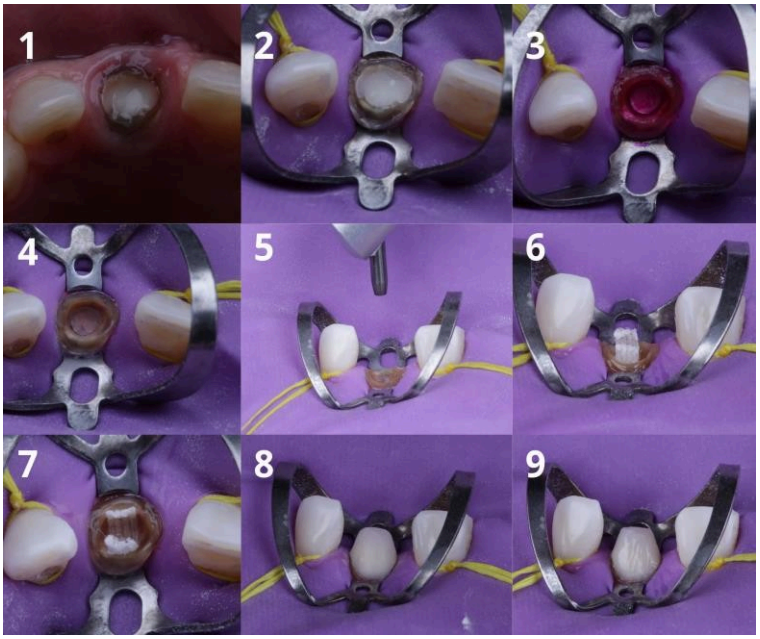

Fonte: A autora

2.3 Execução do Tratamento

Após a finalização do tratamento endodôntico no elemento 21, foi realizada a profilaxia e a remoção das restaurações provisórias desadaptadas. Em seguida, deu - se início ao planejamento estético, que incluiu a confecção e validação do mock-up, permitindo a visualização tridimensional do novo sorriso e a realização dos ajustes necessários antes da reabilitação definitiva.

Com a aprovação do paciente para o plano de tratamento, procedeu -se à moldagem definitiva, essencial para a confecção precisa dos laminados cerâmicos. Os laminados foram confeccionados em dissilicato de lítio, escolhida por sua alta resistência e propriedades biomiméticas, garantindo um resultado estético natural.

Antes da cimentação definitiva, foram realizadas provas estéticas e funcionais, assegurando o ajuste adequado e a harmonia com a oclusão do paciente. A cimentação foi realizada utilizando cimento resinoso dual e técnica adesiva apropriada, garantindo a adesão eficaz e a longevidade da reabilitação.

Fig. 7 e 8: substituição e restauração temporária após o tratamento endodôntico



Fonte: A autora.



Fonte: A autora

2.4 Resultados e Avaliação Final

O tratamento resultou em uma reabilitação estética satisfatória, com fechamento dos diastemas (Figura 8), harmonização da cor (Figura 9) e melhora na anatomia dental. O paciente relatou alta satisfação com o resultado final, e o acompanhamento pós-tratamento indicou estabilidade funcional e estética dos laminados.

Fig. 8: Vista frontal do sorriso evidenciando o alinhamento dentário e a ausência de diastema interdentário.



Fonte: A autora.

Fig. 9: Imagem evidenciando a harmonização cromática dentária e o alinhamento odontológico.



Fonte: A autora.

3. DISCUSSÃO DOS RESULTADOS

Os resultados obtidos com a reabilitação estética do paciente E.R.M. utilizando laminados cerâmicos estão de acordo com as evidências da literatura disponível, que destacam a eficiência dessa técnica na restauração funcional e estética de dentes anteriores. A abordagem biomimética, aliada ao planejamento detalhado e ao uso de materiais de alta qualidade, mostrou -se essencial para alcançar um sorriso harmonioso e funcional.

3.1 Relevância dos Laminados Cerâmicos

De acordo com Clavijo et al. (2008), os laminados cerâmicos são amplamente reconhecidos por sua capacidade de reproduzir as propriedades ópticas do esmalte natural, garantindo excelentes resultados estéticos. No presente caso, o uso de laminados confeccionados com dissilicato de lítio, possibilitou a obtenção de translucidez, textura e nuances de cor altamente compatíveis com os dentes adjacentes. Além disso, a durabilidade e resistência desse material foram decisivas para o sucesso da reabilitação, conforme também apontado por Souza et al. (2016). A literatura também ressalta a importância da preservação da estrutura dental durante a preparação para laminados cerâmicos. Uzêda et al. (2020) destacam que a técnica minimamente invasiva, priorizando a preservação do esmalte, não apenas favorece a adesão do material, mas também contribui para a longevidade do tratamento. Esse princípio foi aplicado no caso do paciente, garantindo integridade estrutural e adesão efetiva.

3.2 Planejamento e *Mock-Up*

A utilização do *mock-up* para visualização e aprovação do planejamento é amplamente recomendada na literatura. Abrantes *et al.* (2019) relatam que o *mock-up* é uma ferramenta crucial para alinhar as expectativas do paciente com os resultados planejados, reduzindo possíveis insatisfações. No presente caso, o mock- up desempenhou papel central no ajuste das proporções dentárias, simetria e forma, permitindo ao paciente visualizar previamente o resultado esperado e contribuir com decisões estéticas.

3.3 Resultados Estéticos e Funcionais

O fechamento dos diastemas e a harmonização da cor e forma dental obtidos com os laminados cerâmicos estão em conformidade com estudos como os de Gresnigt *et al*. (2019), que apontam a técnica como altamente eficaz para casos de desarmonia estética. Além disso, a escolha dos laminados para corrigir discrepâncias anatômicas e promover a uniformidade do sorriso é amplamente defendida por De Sousa Menezes *et al.* (2015), que enfatizam a versatilidade dessa abordagem em reabilitações complexas.

3.4 Longevidade e Manutenção

A literatura também destaca a importância do acompanhamento pós-tratamento e da manutenção preventiva para garantir a longevidade dos laminados. Silva *et al.* (2014) enfatizam que a durabilidade dos laminados cerâmicos está diretamente relacionada à qualidade da cimentação e aos hábitos de higiene bucal do paciente. Dessa forma, foram fornecidas orientações específicas para a manutenção adequada, reforçando a importância do controle periódico e dos cuidados diários para preservar a integridade da reabilitação estética..

3.5 Contribuições Biomiméticas

Pitschieler (2013) descreve a biomimética como uma abordagem que visa reproduzir as características naturais dos dentes, tanto em estética quanto em função. No presente caso, a aplicação de princípios biomiméticos permitiu a obtenção de um resultado que não apenas atendeu às expectativas do paciente, mas também integrou os laminados de forma imperceptível na arcada dentária, como observado em estudos similares.

Comparado a outras opções, como as restaurações em resina composta, os laminados cerâmicos oferecem maior estabilidade de cor e resistência a longo prazo (Cardoso *et al*., 2011). No entanto, a técnica demanda maior precisão no planejamento e execução, requisitos que foram cuidadosamente seguidos neste caso.

Embora o tratamento tenha apresentado resultados satisfatórios, a literatura aponta que fatores como a saúde periodontal e a adesão do paciente às orientações pós-tratamento são determinantes para o sucesso a longo prazo (Araújo, 2023). Assim, recomenda-se monitoramento periódico e reforço das práticas de manutenção preventiva para preservar os resultados alcançados.

4. CONCLUSÃO

A reabilitação estética e funcional com laminados cerâmicos, associada aos pilares da Odontologia Biomimética, evidencia o potencial desta técnica em proporcionar resultados de alta qualidade tanto em termos estéticos quanto funcionais. Portanto, este relato de caso destaca os laminados cerâmicos como uma solução eficiente e versátil na odontologia moderna, evidenciando suas vantagens e as considerações clínicas necessárias para maximizar os benefícios dessa abordagem. Assim, conclui-se que, quando aplicados com conhecimento técnico e baseados em evidências científicas, os laminados cerâmicos podem transformar significativamente a estética e a funcionalidade do sorriso, promovendo qualidade de vida aos pacientes.

REFERÊNCIAS

ABRANTES, Priscila Silva et al. Restabelecimento da estética do sorriso com laminados cerâmicos: relato de caso. **Revista Ciência Plural**, v. 5, n. 3, p. 120-131, 2019.

ARAÚJO, Ely Ferreira de Freitas. 2023.

CARDOSO, Paula Carvalho et al. Restabelecimento estético funcional com laminados cerâmicos. **Revista Odontológica do Brasil Central**, v. 20, n. 52, 2011.

CLAVIJO, Victor Grover Rene et al. Laminados cerâmicos. **Clín. Int. J. Braz. Dent.,** p. 164-173, 2008.

DA CRUZ PITSCHIELLER, Ricardo Pinho. Reabilitação biomimética na zona estética: a propósito de um caso clínico. 2013. Dissertação (Mestrado) – **Egas Moniz School of Health & Science,** Portugal, 2013.

DA SILVA, Raylena de Andrade Catunda et al. Comparação entre laminados cerâmicos e facetas diretas em resina composta: revisão de literatura. Brazilian Journal of Implantology and Health Sciences, v. 6, n. 1, p. 2285-2297, 2024.

DE SOUSA MENEZES, Murilo et al. Reabilitação estética do sorriso com laminados cerâmicos: Relato de caso clínico. **Revista Odontológica do Brasil Central**, v. 24, n. 68, 2015.

FONTE, R. F. et al. P-11O Resultado estético da utilização de laminados cerâmicos no manchamento por tetraciclina. **Archives of Health Investigation**, v. 4, 2015.

GRESNIGT, Marco MM et al. Desempenho de facetas laminadas de cerâmica com selamento imediato da dentina: um ensaio clínico prospectivo de 11 anos. **Dental Materials**, v. 35, n. 7, p. 1042-1052, 2019.

MAGNE, Pascal; BELSER, Urs C. Racionalização da forma e distribuição de tensões relacionadas em dentes posteriores: um estudo de elementos finitos usando análise de contato não linear. **International Journal of Periodontics & Restorative Dentistry**, v. 22, n. 5, 2002.

MACHADO, T. N. et al. Em todo dente tratado endodonticamente devemos cimentar pinos? 2014, **Anais.. Bauru: Faculdade de Odontologia de Bauru - USP,** 2014. . Acesso em: 10 jan. 2025.

NEVES, Juliana Silva; DOS SANTOS MIRANDA, Maria Alzirene; YAMASHITA, Ricardo Kiyoshi. Preparo para laminados cerâmicos minimamente invasivos: revisão de literatura. Facit Business and Technology Journal, v. 1, n. 28, 2021.

PITSCHIELLER, Ricardo Pinho da Cruz. **Reabilitação biomimética na zona estética: a propósito de um caso clínico.** 2013. Tese (Doutorado).

SILVA, Weider et al. Laminados cerâmicos-relato de caso. **Full Dent. Sci.,** p. 246-254, 2014.

SOUZA, Mackson Silva et al. Laminados cerâmicos – um relato de caso. **Revista Pró- univerSUS**, v. 7, n. 3, p. 43-46, 2016.

TRIGUEIRO, Tayná Almeida et al. Reabilitação estética e funcional do sorriso: revisão de literatura. Revista interfaces: saúde, humanas e tecnologia, v. 3, n. 9, 2015.

UZÊDA, Kamila Ramos Tavares et al. Harmonização do sorriso com laminados cerâmicos: relato de caso. **Revista Ciência Plural**, v. 6, n. 3, p. 239-254, 2020.