Faculdade Sete Lagoas – FACSETE

Karina Valadão de Freitas Vicentini

TRATAMENTO ORTODÔNTICO DA MALOCLUSÃO CLASSE II COM MINI PARAFUSO ORTODÔNTICO

Ribeirão Preto
2019
Karina Valadão de Freitas Vicentini

TRATAMENTO ORTODÔNTICO DA MALOCLUSÃO CLASSE II COM MINI PARAFUSO ORTODÔNTICO

Monografia apresentada ao Programa de pós-graduação em Odontologia da Faculdade Sete Lagoas – FACSETE, como requisito parcial a obtenção do título de especialista em Implantodontia.

Orientadora: Marcela Roselina Ricci Santos

Ribeirão Preto
2019

FACSETE
Faculdade Sete Lagoas
Portaria MEC 278/2016 - D.O.U. 19/04/2016
Portaria MEC 946/2016 - D.O.U. 19/08/2016

Monografia intitulada "**Tratamento ortodôntico da maloclusão Classe II com mini parafuso ortodôntico**" de autoria da aluna **Karina Valadão de Freitas Vicentini**.

Aprovada em 25/11/2019 pela banca constituída dos seguintes professores:

Ribeirão Preto, 25 de novembro de 2019.

Marcela Roselino Ricci Santos - Orientador

Paulo Henrique Barbosa Stopa - Coorientador

Eduardo Mendes Gotardo - Examinador

LISTA DE SIGLAS E ABREVIATURAS

AEB – Aparelho extrabucal

ANB – Ângulo que indica a relação maxila-mandíbula no sentido anteroposterior

NiTi – Níquel-titânio

SS – Aço inoxidável

RESUMO

A maloclusão de Classe II é o problema de tratamento mais frequente na prática ortodôntica. Seu tratamento pode ser conduzido com exodontias e com aparelhos distalizadores. Em ambos os casos, a ancoragem é o fator mais importante que afeta o plano e o resultado do tratamento. Para obter ancoragem absoluta sem a cooperação do paciente, os mini parafuso ortodôntico são utilizados como ancoragem. Diante do exposto, este trabalho teve por objetivo revisar a literatura sobre o tratamento dessa maloclusão com a utilização de como ancoragem esquelética. Conclui-se que o tratamento da maloclusão de Classe II, com auxílio da ancoragem com mini parafuso ortodôntico, pode ser realizado por meio de exodontia e por distalização de molares. Para a distalização dos molares superiores, podem ser instalados por vestibular na região interradicular entre o segundo pré-molar e os primeiros molares superiores, como a inserção na rafe palatina e com o auxílio de barra transpalatina e de outros aparelhos. Em relação à retração de dentes anteriores, na maxila, podem ser instalados entre o segundo pré-molar e o primeiro molar por vestibular; na mandíbula, entre o primeiro e segundo molar também por vestibular.

Palavras-chave: maloclusão Classe II, ancoragem esquelética, ortodontia.

ABSTRACT

Class II malocclusion is the most frequent treatment problem seen in an orthodontic practice. Treatment of Class II malocclusion can be carried out with extractions and distalizers. In both cases, anchoring is the most important factor affecting the treatment plan and outcome. To achieve absolute anchorage without patient cooperation, mini-implants are used as anchorage. Given the above, this study aimed to review the literature on the treatment of Class II malocclusion with the use of mini-implants as skeletal anchorage. It's concluded that the treatment of Class II malocclusion, with the aid of mini-implant anchorage, can be performed by extraction and molar distalization. For distalization of the maxillary molars, they can be installed by buccal in the interradicular region between the second premolar and the first maxillary molars, such as insertion in the palatal raphe and with the aid of transpalatal arches and other appliances. Regarding the retraction of anterior teeth in the maxilla, they can be installed between the second premolar and the first molar by buccal; in the jaw, between the first and second molars also by buccal.

Keywords: Class II Angle malocclusion, skeletal anchorage, Orthodontics.

LISTA DE ILUSTRAÇÕES

Figura 1 – Distalização suportada por mini parafuso intraoral (MPO) 13

Figura 2 – A) MPO; B) mini parafuso ortodôntico utilizado com o MPO..... 13

Figura 3 – Fotografias intraorais, imediatamente após a colocação do MPO.. 13

Figura 4 – Fotografias intraorais após seis meses do início do tratamento com MPO; molares distalizados 13

Figura 5 – Fotografias intraorais após a conversão do MPO em um arco palatal esquelético em ferradura e colocação de aparelhos ortodônticos convencionais fixos completos..... 14

Figura 6 – Fotografias intraorais pós-tratamento (após 18 meses do início) ... 14

Figura 7 – Mini parafuso ortodôntico utilizado como ancoragem ortodôntica .. 15

Figura 8 – Correção ortodôntica de Classe II, divisão 1, com sobremordida profunda e sobressaliência severa com ancoragem em mini parafuso ortodôntico..... 18

Figura 9 – Retração de dentes anterossuperiores para tratamento da Classe II. Fotografias pré-tratamento..... 20

Figura 10 – A) Inserção de mini parafuso ortodôntico. B) Fotografias intraorais durante o tratamento..... 21

Figura 11 – Fotografias pós-tratamento..... 21

Figura 12 – Distalização de molares, combinando um mini parafuso ortodôntico, barra transpalatina modificada e elásticos intermaxilares utilizados com usados com sliding jig para a correção de maloclusão de Classe II e prognatismo maxilomandibular..... 23

Figura 13 – Distalização de molares por meio de *Helical Bulbous Loop* e com a utilização de mini parafuso ortodôntico para ancoragem para correção de maloclusão Classe II subdivisão esquerda 24

Figura 14 – Aparelho Hyrax modificado..... 29

SUMÁRIO

1 INTRODUÇÃO 9
2 REVISÃO DA LITERATURA 11
3 DISCUSSÃO 32
4 CONCLUSÃO 34
REFERÊNCIAS 35

1 INTRODUÇÃO

As maloclusões são o resultado de várias combinações de desarmonias dentárias e esqueléticas subjacentes que envolvem vários componentes da região craniofacial (GIUNTINI et al., 2008). A maloclusão de Classe II é o problema de tratamento mais frequente na prática ortodôntica. Aflige 33,68% da população infantil brasileira, no período de dentadura decídua e por volta de 2/3 dos adolescentes (SILVA FILHO et al., 2002). Esse tipo de maloclusão piora com o passar do tempo, à medida que o indivíduo cresce (BACCETTI, STAHL, McNAMARA, 2009).

Pode ser causada por protrusão maxilar, retrusão mandibular ou uma combinação de ambas (OZBILEK; GUNGOR; CELIK, 2017), estar relacionada a uma deficiência na largura do arco maxilar e ter relações dentárias anormais e discrepância no perfil (UNAL; CELIKOGLU; CANDIRLI, 2015), ser agravada por alterações no crescimento vertical e ser influenciada pelos padrões funcionais de cada indivíduo (respiração, deglutição e mastigação, entre outros) que podem alterar a forma e o padrão de crescimento (KATSAVRIAS; HALAZONETIS, 2005).

É individualizada em Classe II, divisão 1, que possui como característica principal a sobressaliência, evidenciando, na maioria dos casos, um perfil facial acentuadamente convexo, e Classe II, divisão 2, geralmente, acompanhada de uma sobremordida profunda. Existem diversos métodos de tratamento para esse tipo de maloclusão, que dependem tanto da época de intervenção ortodôntica, quanto do grau de severidade. O diagnóstico diferencial, se dentário e/ou esquelético, é extremamente importante para que se possa decidir o plano de tratamento ortopédico e/ou ortodôntico, mais adequado (SILVA FILHO; FERRARI JÚNIOR; OZAWA, 2009).

O tratamento inclui, em geral, o movimento do arco superior para distal, o movimento anterior do arco inferior ou a combinação de ambos (PARK; KWON; SUNG, 2004), de acordo com as necessidades e o perfil de cada paciente, e pode envolver a extração seletiva de dentes permanentes, dois pré-molares superiores ou dois pré-molares superiores e dois inferiores, seguida pela retração dos dentes anteriores (PAPADOPOULOS; ZYMPERDIKAS, 2015). Uma maloclusão Classe II é corrigida, geralmente, por uma abordagem de não extração, com a distalização de molar para estabelecer uma relação molar de Classe I. Ambas as abordagens requerem ancoragem (SHIMIZU et al., 2013).

Embora dispositivos extraorais sejam mais comumente utilizados para reforçar a ancoragem no tratamento de Classe II ou para distalizar os molares para uma relação molar de Classe I, o problema da adesão do paciente levou ao desenvolvimento de vários aparelhos de não conformidade, por exemplo, os aparelhos Jones Jig, Distal Jet, Pendulum, Keles Slider, ímãs repelentes e molas helicoidais compactadas (FELDMANN; BONDEMARK, 2015). Esses métodos, no entanto, têm efeitos colaterais que reduzem sua eficácia clínica, como perda de ancoragem em termos de movimento mesial e proclinação dos dentes anterossuperiores. Consequentemente, a ancoragem esquelética é considerada útil, quando os molares são distalizados (PAPADOPOULOS; ZYMPERDIKAS, 2015).

Desde a introdução da implantodontia, no final dos anos 60, a ancoragem esquelética ou óssea tornou-se cada vez mais utilizada no tratamento clínico ortodôntico. O escopo desse tratamento se expandiu com novas estratégias de planejamento, permitindo movimentos dentários mais previsíveis em todos os três planos espaciais, particularmente, com a utilização de ancoragem osso-implante (LIAW; WANG, 2016).

Ao contrário dos implantes dentários, os mini parafuso ortodôntico não são osseointegrados, apenas retidos mecanicamente no osso. São mais fáceis de inserir, podem ser utilizados para ancoragem sem esperar pela osseointegração e removidos ao final do tratamento. Muitos tipos de movimentação dentária podem ser alcançados com esses dispositivos para ancoragem (YOUNG; MELROSE; HARRISON, 2007), como intrusão ou verticalização dos dentes, correção da mordida aberta ou profunda, distalização dos molares superiores e retração dos dentes anteriores (PAPADOPOULOS; ZYMPERDIKAS, 2015).

Quando utilizados para o tratamento da maloclusão de Classe II, geralmente são combinados com aparelhos fixos convencionais ou com sistemas de distalização intramaxilares não conformes para apoiar a distalização do arco maxilar; também podem ser combinados com dispositivos intermaxilares de não conformidade para apoiar o avanço mandibular (UPADHYAY et al., 2012).

Considerando que a ancoragem é considerada o fator mais crítico ao corrigir uma maloclusão de Classe II, o objetivo deste trabalho foi revisar a literatura sobre seu tratamento com a utilização de mini parafuso ortodôntico como ancoragem esquelética.

2 REVISÃO DA LITERATURA

Papadopoulos (2008) descreveu o tratamento ortodôntico de uma menina, de 11,5 anos de idade, com maloclusão de Classe II, mordida profunda, aumento de overjet (10 mm), overbite (4 mm) e apinhamento leve dos dentes anteriores. A linha média maxilar coincidia com a linha média facial e a mandibular desviava 2 mm para a esquerda. A análise cefalométrica lateral pré-tratamento mostrou relação esquelética de Classe II associado a uma maxila prognática e uma mandíbula levemente retrognática. A análise das relações esqueléticas verticais mostrou um padrão médio de crescimento com uma leve tendência à rotação no sentido anti-horário e inclinação para cima do plano palatino. A análise das relações dentárias mostrou incisivos protrusivos e proclinação dos incisivos superiores e inferiores em relação à base craniana anterior e ao plano mandibular, respectivamente (Figura 1). A paciente não desejava utilizar um aparelho extraoral, e ela e seus pais solicitaram retração total dos dentes anterossuperiores, sem extrações. Os objetivos do tratamento, com base no exame clínico e na análise cefalométrica, foram distalizar os primeiros molares superiores bilateralmente com um sistema de distalização suportada por mini parafuso ortodôntico (MPO) e, posteriormente, utilizando o mesmo sistema, após uma ligeira modificação, com aparelhos ortodônticos convencionais fixos, para retrair e intruir os dentes anteriores, melhorar a relação do ângulo interincisal, alcançar uma oclusão funcional e estável, estabelecendo uma relação bilateral canino e molar Classe I bem intercuspidada e melhorar a competência labial e o equilíbrio facial. Inicialmente, o MPO foi utilizado para distalizar os primeiros molares superiores. A ancoragem estacionária temporária foi fornecida por dois mini parafuso ortodôntico que foram inseridos paramedianos na região anterior do palato. Após a distalização, o sistema foi modificado levemente por um procedimento na cadeira e, em seguida, utilizado para fornecer a ancoragem estacionária desejada para posterior retração anterior do dente em conjunto com aparelhos ortodônticos convencionais totalmente fixos. O MPO inclui uma unidade ativa e uma unidade de ancoragem. A unidade ativa utiliza tubos de arame posicionados apicalmente e molas helicoidais de níquel-titânio para fornecer a força necessária para a distalização do molar. A unidade de ancoragem utiliza mini parafuso ortodôntico na região paramediana do palato para ancoragem temporária e

estacionária para resistir às forças recíprocas orientadas anteriormente durante a distalização do molar e a retração anterior dos dentes (Figura 2); por outro lado, o dispositivo utiliza um único mini parafuso ortodôntico na sutura palatina mediana. Dois mini parafuso ortodôntico autoperfurantes são sempre utilizados para ancorar o MPO para impedir a rotação do aparelho em caso de aplicação de força assimétrica (distalização unilateral ou aplicação bilateral de forças de magnitude diferente) e para melhorar a estabilidade dos mini parafuso ortodôntico, aumentando sua resistência às forças recíprocas mesialmente direcionadas das molas helicoidais. O tratamento começou com a colocação do MPO e dos dois mini parafuso ortodôntico na região paramediana do palato, fornecendo a ancoragem estacionária temporária necessária para a distalização dos molares superiores (Figura 3). Após a ativação inicial do MPO, a paciente foi monitorada em intervalos de quatro semanas para novos ajustes e reativação. Apenas com o MPO, os primeiros molares superiores foram distalizados até que uma relação molar de Classe I fosse alcançada (Figura 4). Isso foi realizado após seis meses. Posteriormente, foi utilizado um aparelho edgewise pré-ajustado com uma prescrição Roth e um slot de 0,018”. O MPO foi convertido após uma ligeira modificação intraoral do lado da cadeira (Figura 5); os mini parafuso ortodôntico foram utilizados nessa fase do tratamento como ancoragem indireta para reforçar os dentes da ancoragem posterior durante a retração anterior. após dois meses, foram realizados o alinhamento e nivelamento. O MPO e os aparelhos fixos foram removidos após 18 meses de tempo total de tratamento; uma intercuspidação posterior agradável e uma oclusão estável e em bom funcionamento foram estabelecidas (Figura 6). O autor concluiu que a utilização do MPO foi eficiente não apenas para distalizar os molares superiores, mas para retrair os dentes anteriores com aparelhos fixos completos, proporcionando uma fácil não adesão, ausência de extração e abordagem eficiente para o tratamento ortodôntico completo de pacientes com Maloclusão de Classe II.

Figura 1 – Distalização suportada por mini parafuso ortodôntico intraoral (MPO).



Legenda: Fotografias pré-tratamento. Fonte: Papadopoulos, 2008.

Figura 2 – A) MPO; B) mini parafuso ortodôntico utilizado com o MPO.



Fonte: Papadopoulos, 2008.

Figura 3 – Fotografias intraorais, imediatamente após a colocação do MPO.



Fonte: Papadopoulos, 2008.

Figura 4 – Fotografias intraorais após seis meses do início do tratamento com MPO; molares distalizados.



Fonte: Papadopoulos, 2008.

Figura 5 – Fotografias intraorais após a conversão do MPO em um arco palatal esquelético em ferradura e colocação de aparelhos ortodônticos convencionais fixos completos.



Fonte: Papadopoulos, 2008.

Figura 6 – Fotografias intraorais pós-tratamento (após 18 meses do início).



Fonte: Papadopoulos, 2008.

Kuroda et al. (2009) compararam os resultados do tratamento de pacientes com maloclusão esquelética severa Classe II tratados com ancoragem em mini parafuso ortodôntico ou mecânica ortodôntica tradicional com aparelho extrabucal (AEB) e arco transpalatal. A amostra constou de 22 pacientes do gênero feminino com necessidade de extração de pré-molares, dividida em dois grupos: 11 pacientes (idade média de 18,5 anos) foram tratados ortodonticamente por meio de ancoragem de mini parafuso ortodôntico (grupo de implantes). O overjet médio no pré-tratamento (T1) foi de 7,0 mm e o ângulo ANB, de 5,7º. Os primeiros (nove pacientes) ou segundos pré-molares superiores (dois pacientes) foram extraídos para proporcionar os espaços de retração dos dentes anteriores, e os primeiros pré-molares inferiores (sete pacientes) ou segundos (dois pacientes) também foram extraídos, exceto em dois pacientes. Mini parafuso ortodôntico, de diâmetro 1,3 mm e comprimento 8 mm foram inseridos entre o segundo pré-molar superior e o primeiro molar sem incisão ou retalho mucoperiosteal. A carga ortodôntica foi aplicada por meio de mola helicoidal fechada de níquel-titânio (Figura 7). Nesse

grupo, a retração foi realizada em massa com o auxilio de molas fechadas de NiTi. Os outros 11 pacientes (idade média de 21,8 anos) foram tratados com ancoragem máxima, com aparelho extrabucal (AEB) e arco transpalatal (grupo de aparelho extrabucal). O overjet médio em T1 foi de 6,2 mm e o ângulo ANB, de 5,4º. Os primeiros pré-molares superiores foram extraídos em todos os pacientes e o primeiro (sete pacientes) ou o segundo (dois pacientes) pré-molares inferiores também foram extraídos, exceto em dois pacientes. A mecânica do laço de fechamento foi utilizada para retrair os quatro incisivos após a retração independente dos caninos, e o aparelho extrabucal foi utilizado até que os espaços de extração fossem fechados. O tipo de aparelho extrabucal foi selecionado de acordo com o ângulo do plano mandibular; esse aparelho combinado foi utilizado em cinco pacientes, com alta tração em quatro e cervical em dois. Telerradiografias de norma lateral foram feitas pré e pós-tratamento para comparação. Os autores constataram que não houve diferença estatisticamente significativa entre as duas técnicas, quando se analisou a redução do overjet, porém, houve uma maior retração dos incisivos, quando utilizados os mini parafuso ortodôntico, e uma maior mesialização dos molares no grupo do AEB. Também notaram uma maior retração do lábio superior no primeiro grupo. Os autores concluíram que os resultados encontrados mostraram que ambas as técnicas foram satisfatórias para a conclusão do tratamento, reduzindo o overjet e melhorando o perfil facial das pacientes. No entanto, os mini parafuso ortodôntico reduziram a necessidade de cooperação do paciente durante o tratamento.

Figura 7 – Mini parafuso ortodôntico utilizado como ancoragem ortodôntica.



Fonte: Kuroda et al., 2009.

Chae (2012) relatou um caso clínico em que foram utilizados mini

parafuso ortodôntico para a correção de protrusão bialveolar dental de Classe II, com a extração do segundo molar superior direito, devido a cáries extensas. A paciente, de 40 anos de idade, apresentava uma relação canina e molar Classe II, exceto a relação molar Classe I no lado esquerdo, sobremordida normal (2,5 mm), sobremordida maior (10 mm) e nenhuma discrepância significativa de Bolton no tamanho dos dentes. Havia uma deficiência de comprimento do arco de, aproximadamente, 2 mm no arco superior e de 4 mm de apinhamento no arco inferior. A assimetria dentária estava presente com um ligeiro desvio da linha média dental superior para a esquerda e da linha média dental inferior à direita da linha média facial. Isso ocorreu apenas devido ao apinhamento dentário e não foram mostradas assimetrias esqueléticas e faciais. O cefalograma lateral e seu traçado mostraram protrusão bialveolar dentária de Classe II, mas padrão esquelético de Classe I. Os objetivos do tratamento foram alinhar e nivelar os dentes em ambos os arcos e estabelecer uma oclusão funcional, normalizar o overjet, melhorar a simetria dentária e obter um perfil facial equilibrado. Para criar espaço suficiente para a retração dos dentes anteriores, os dentes posterossuperiores direitos foram distalizados com um mini parafuso ortodôntico posterossuperior (1,2~1,3 mm de diâmetro, 10 mm de comprimento), que foi inserido na área da tuberosidade maxilar e permitiu uma retração em massa dos dentes anteriores. Após a extração do segundo molar superior direito e do primeiro pré-molar superior esquerdo, foi realizado o nivelamento. O mini parafuso ortodôntico posterossuperior direito (1,3~1,2 mm de diâmetro, 10 mm de comprimento) foi implantado na área de tuberosidade desse ponto vestibular ao segundo molar superior direito e o posterossuperior esquerdo (1,3~1,2 mm de diâmetro, 8 mm de comprimento) foi implantado no osso alveolar vestibular entre o segundo pré-molar superior esquerdo e o primeiro molar. Outro dispositivo foi implantado no osso alveolar vestibular entre o primeiro e o segundo molares inferiores direito (1,3~1,2 mm de diâmetro, 7 mm de comprimento). Uma força de elástico em cadeia foi carregada imediatamente após a colocação do mini parafuso ortodôntico, desde o posteroinferior esquerdo até o braquete do canino esquerdo, a fim de retrair esse dente e o primeiro pré-molar, para nivelar os seis dentes anteriores. Outra força de elástico em cadeia foi carregada do mini parafuso ortodôntico posterior direito da mandíbula para o braquete do canino direito da mandíbula para distalizar os dentes posteroinferiores, criando espaço para a retração dos dentes anteriores. Para a retração dos dentes

anteriores na arcada superior, após nove meses de tratamento foi colocado um arco de aço inoxidável com alças de fechamento e extraído o segundo pré-molar inferior direito para a correção da protrusão labial. Após a extração, foi colocado fio de aço inoxidável com presilhas na arcada inferior para retrair os dentes anteriores e prolongar os dentes posteriores com o conceito mínimo de ancoragem. Após 12 meses do tratamento, os mini parafuso ortodôntico superiores anteriores foram implantados no osso alveolar labial, entre os incisivos centrais superiores e os incisivos laterais, para controle de torque, movimento corporal e intrusão dos dentes anteriores superiores. Durante o movimento em massa no arco maxilar, um mini parafuso ortodôntico foi implantado no osso alveolar labial entre o canino inferior direito e o primeiro pré-molar para prolongar os dentes posteroinferiores da mandíbula para alcançar a relação dentária Classe I. O tratamento foi concluído com arcos ideais e elásticos para cúspides. Contensões linguais fixas foram coladas aos lados linguais dos seis dentes anteriores e contensões claras circunferenciais foram colocadas em ambos os arcos, imediatamente antes e após a remoção dos aparelhos para retenção, respectivamente. O tempo total de tratamento foi de 42 meses. Os autores concluíram que o procedimento realizado forneceu ancoragem absoluta para o movimento distal dos dentes vestibulares em grupo, bem como retração máxima dos dentes anteriores para corrigir a protrusão bialveolar dental Classe II.

Marigo e Marigo (2012) reportaram um caso clínico em que foi utilizado um mini parafuso ortodôntico na sutura palatina mediana, conjugado a uma barra transpalatina como auxiliar para a correção ortodôntica de uma Classe II, divisão 1, com sobremordida profunda e sobressaliência severa. Os objetivos do tratamento foram a obtenção de um perfil reto ou ligeiramente convexo e a remoção da interposição do lábio inferior no sorriso e atingir relação de chave de oclusão normal para molares e caninos, correção da sobremordida e o fechamento do diastema entre os incisivos centrais superiores. Foi realizada uma frenectomia labial e planejada uma mecânica para a distalização de molares superiores com a utilização de ancoragem esquelética, com utilização de uma barra transpalatina com gancho soldado para a utilização de elásticos durante esse procedimento. Após o nivelamento inicial, os autores instalaram um mini parafuso ortodôntico (1,5 mm de diâmetro e 6 mm de comprimento) na sutura palatina mediana, ativado ao gancho da barra transpalatina instalada com elástico corrente. Posteriormente, foi realizada a

retração anterior por meio da barra transpalatina ligada ao mini parafuso ortodôntico como ancoragem indireta durante todo esse procedimento. Para a correção da sobremordida, utilizaram um arco de aço inoxidável com curva de spee reversa. Para a obtenção de melhor intercuspidação e ajuste funcional da oclusão, os arcos do aparelho fixo foram removidos e estabilizados com fio de amarrilho trançado e torcido durante três semanas. Após a remoção do aparelho fixo, foram instalados aparelhos de contenção. A duração total do tratamento ortodôntico foi de 18 meses. Os autores observaram melhora no perfil (perfil facial reto), melhora na postura dos lábios, sem a interposição do lábio inferior, relação normal de chave de molar e caninos, correção da sobremordida e da sobressaliência (Figura 8). Concluíram que a mecânica utilizada foi eficiente para corrigir a maloclusão Classe II, divisão 1 de Angle, com sobremordida profunda e sobressaliência acentuada.

Figura 8 – Correção ortodôntica de Classe II, divisão 1, com sobremordida profunda e sobressaliência severa com ancoragem em mini parafuso ortodôntico.

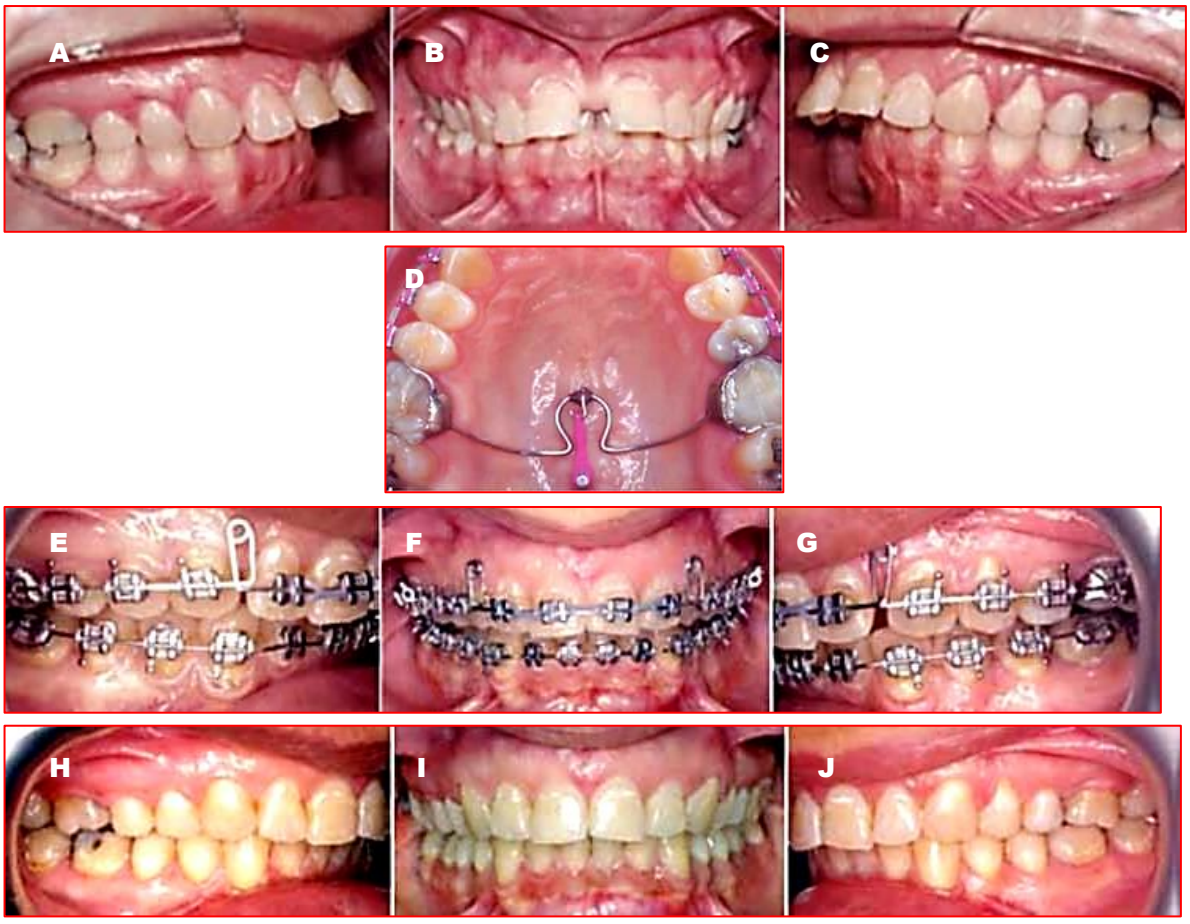

Legenda: A-C) Fotografias pré-tratamento. D) Mini parafuso ortodôntico instalado na rafe palatina. E-G) Retração anterior. Mini parafuso ortodôntico utilizado como ancoragem indireta. H-J) Fotografias pós-tratamento. Fonte: Marigo e Marigo, 2012.

Upadhyay et al. (2012) realizaram um estudo prospectivo para examinar os efeitos do tratamento dentoesquelético e dos tecidos moles da retração dentária anterossuperior com ancoragem em mini parafuso ortodôntico, em pacientes Classe II divisão I submetidos à extração apenas dos primeiros pré-molares superiores em comparação com pacientes semelhantes submetidos a tratamento sem extração com a utilização de um aparelho funcional fixo. A amostra constituiu-se de 32 pacientes jovens, do gênero feminino, com idade média de 16 anos, que apresentavam overjet de, aproximadamente, 6 mm, maloclusão Classe II, divisão 1, que foram divididas em dois grupos: grupo 1 (n=18) – tratados pelo método sem extração, com aparelho fixo funcional, e grupo 2 (n=14) – cujos primeiros pré-molares superiores foram extraídos e mini parafuso ortodôntico foram utilizados para ancoragem. Exceto pelo método empregado para a correção da Classe II, o tratamento para ambos os grupos foi semelhante, consistindo em aparelhos ortodônticos completos e fixos, prescrição de Roth, tamanho do slot 0,022 x 0,028". No grupo 1, o nivelamento e o alinhamento foram feitos com arcos de níquel-titânio e de aço inoxidável (SS). O aparelho funcional fixo foi o Forsus, colocado apenas quando os fios de 0,021 x 0,025" estavam no local por, pelo menos, duas semanas. O arco mandibular foi amarrado de volta ao primeiro ou segundo molares. O aparelho foi utilizado até a correção completa do overjet ser obtida. No grupo 2, terminado o nivelamento e o alinhamento inicial, o fio do arco SS de 0,017 x 0,025", ganchos prensáveis colocados distalmente aos incisivos laterais, foram inseridos na arcada superior. Mini parafuso ortodôntico de titânio (1,3 mm de diâmetro e 8 mm de comprimento) foram inseridos entre as raízes do primeiro molar e do segundo pré-molar no arco superior e verificados quanto à mobilidade (estabilidade primária), e imediatamente carregados com molas helicoidais pré-calibradas de níquel-titânio (150 g) que se estenderam da cabeça do implante aos ganchos prensáveis para a retração em massa da parte superior dentes anteriores. Uma mecânica convencional foi utilizada para o arco inferior. As alterações dentoesqueléticas e dos tecidos moles foram analisadas em telerradiografias laterais realizadas antes e após a correção do overjet. Em ambos os métodos, os resultados obtidos foram favoráveis para melhorar as relações de overjet e de overbite. A extrusão e o movimento mesial do molar inferior, juntamente com a proclinação dos incisivos inferiores, foram observados no grupo 1. No grupo 2, observaram uma distalização e intrusão do

molar superior, ângulo nasolabial mais obtuso, enquanto a protrusão do lábio inferior foi observada para o grupo 1. O tempo total de tratamento foi significativamente menor para o grupo 1. Os autores concluíram que os dois protocolos de tratamento proporcionaram compensação dentária adequada para a maloclusão de Classe II, mas não corrigiram a discrepância esquelética. Houve diferenças significativas nos efeitos do tratamento dentário e dos tecidos moles entre os dois protocolos de tratamento.

Zhang, Bai e Li (2012) descreveram um caso de uma paciente, com 30 anos de idade, cujo motivo de consulta foi seu perfil facial convexo com acentuada protrusão labial. Apresentava maloclusão de Classe II Divisão 1 com protrusão de 10 mm, sobremordida e sorriso gengival. A análise cefalométrica indicou Classe II esquelética com deficiência mandibular e proinclinação significativa dos incisivos superiores (Figura 9). Os autores optaram extrair os primeiros pré-molares superiores e inferiores e os terceiros molares inferiores e inserir mini parafuso ortodôntico (diâmetro 1,2 mm; comprimento 8 mm) no osso alveolar vestibular nos segundos pré-molares superiores e dos primeiros molares. Após o nivelamento e o alinhamento iniciais, arcos retangulares de aço inoxidável de 0,019 x 0,025” foram utilizados para fechar os espaços de extração com mecânica de deslizamento e elásticos de classe II (Figura 10). Após 20 meses de tratamento, foram alcançados overjet e overbite adequados. Para contenção, a paciente foi instruído a usar contensores removíveis, 24 horas por dia, durante o primeiro ano, e apenas à noite no ano seguinte. Dois anos após o término do tratamento, a oclusão continuava estável e com harmonia em seu perfil facial (Figura 11).

Figura 9 – Retração de dentes anterossuperiores para tratamento da Classe II. Fotografias pré-tratamento.



Fonte: Zhang, Bai e Li, 2012.
Figura 10 – A) Inserção de mini parafuso ortodôntico. B) Fotografias intraorais durante o tratamento.



Fonte: Zhang, Bai e Li, 2012.

Figura 11 – Fotografias pós-tratamento.



Fonte: Zhang, Bai e Li, 2012.

Gurgel et al. (2013) apresentaram um método de distalização dos molares superiores que combinou a utilização de um mini parafuso ortodôntico inserido na área posterior do palato e barra transpalatina (TPA) unida por uma cadeia elastomérica para produzir um sistema de forças para distalizar os molares, evitando possíveis efeitos colaterais. Uma paciente, com 17 anos de idade, apresentava uma maloclusão de Classe II e prognatismo maxilomandibular. Com base no diagnóstico inicial, os objetivos do tratamento foram: correção da relação molar, correção da relação canina, alinhamento dentário, redução do prognatismo maxilomandibular e melhora do tecido mole, principalmente, eliminando a incompetência labial. Das

alternativas de tratamento propostas, a paciente escolheu a utilização de mini parafuso ortodôntico (1,6 x 1 x 6 mm), que foi inserido na região posterior do palato para fornecer ancoragem, associado a uma barra transpalatina. Para aumentar a distância entre a TPA e o mini parafuso ortodôntico, uma modificação foi feita no design desse aparelho, incluindo uma extensão anterior para funcionar como um braço de alavanca. Um aparelho edgewise pré-ajustado com slot 0,022" foi colocado para iniciar o nivelamento e o alinhamento. Um mês após a inserção do fio de aço inoxidável de 0,019 x 0,025", o sistema de distalização foi ativado. Foram utilizadas cadeias elastoméricas médias, que iam do mini parafuso ortodôntico ao gancho da TPA, criando uma força média mensal de 485 g. Três meses após o início da fase de distalização, foi realizada uma radiografia panorâmica de controle, que revelou significativa inclinação distal das raízes dos primeiros molares superiores. Para obter a distalização das coroas, foram adaptados dois sliding jig nos tubos retangulares acessórios dos primeiros molares superiores. O elástico intermaxilar Classe II, com força média, foi utilizado desde o sliding jig até o primeiro molar inferior e substituído a cada 48 horas. Os molares inferiores estavam ancorados no arco transpalatino, associado a um mini parafuso ortodôntico no palato. Após cinco meses, os sliding jigs foram removidos e substituídos por elásticos Classe II com o mesmo tamanho/força para corrigir o posicionamento sagital e oclusal dos caninos (Figura 12). O desgaste interproximal dos incisivos inferiores foi realizado para eliminar a discrepância do tamanho dos dentes e melhorar sua inclinação. O tempo total de tratamento foi de 19 meses. Os aparelhos fixos foram removidos ao mesmo tempo em que o mini parafuso ortodôntico e a TPA. Para contenção, foram utilizados contensores de canino a canino superiores e inferiores. Os autores constataram que a oclusão final mostrou uma relação molar de Classe I nos lados direito e esquerdo, bem como overjet e sobremordida normais. A sobreposição cefalométrica demonstrou redução do prognatismo maxilomandibular e melhora da relação labial. A radiografia panorâmica mostrou paralelismo radicular satisfatório. Os autores concluíram que o sistema utilizado foi efetivo, auxiliando na distalização dos molares superiores e corrigindo a relação molar e canina para relação de classe I de Angle. A técnica não mostrou efeitos colaterais no posicionamento dentário, como deslocamento anterior de pré-molares e dentes anteriores. Além disso, esse projeto de distalização é versátil, pois pode ser aplicado em crianças ou adultos, pois permite diferentes magnitudes de força para mover um ou dois dentes de cada lado.

Para pacientes jovens em idades nas quais a sutura palatina mediana ainda não se fundiu, é possível instalar dois mini parafuso ortodôntico paramedianos análogos.

Figura 12 – Distalização de molares, combinando um mini parafuso ortodôntico, barra transpalatina modificada e elásticos intermaxilares utilizados com usados com sliding jig para a correção de maloclusão de Classe II e prognatismo maxilomandibular.

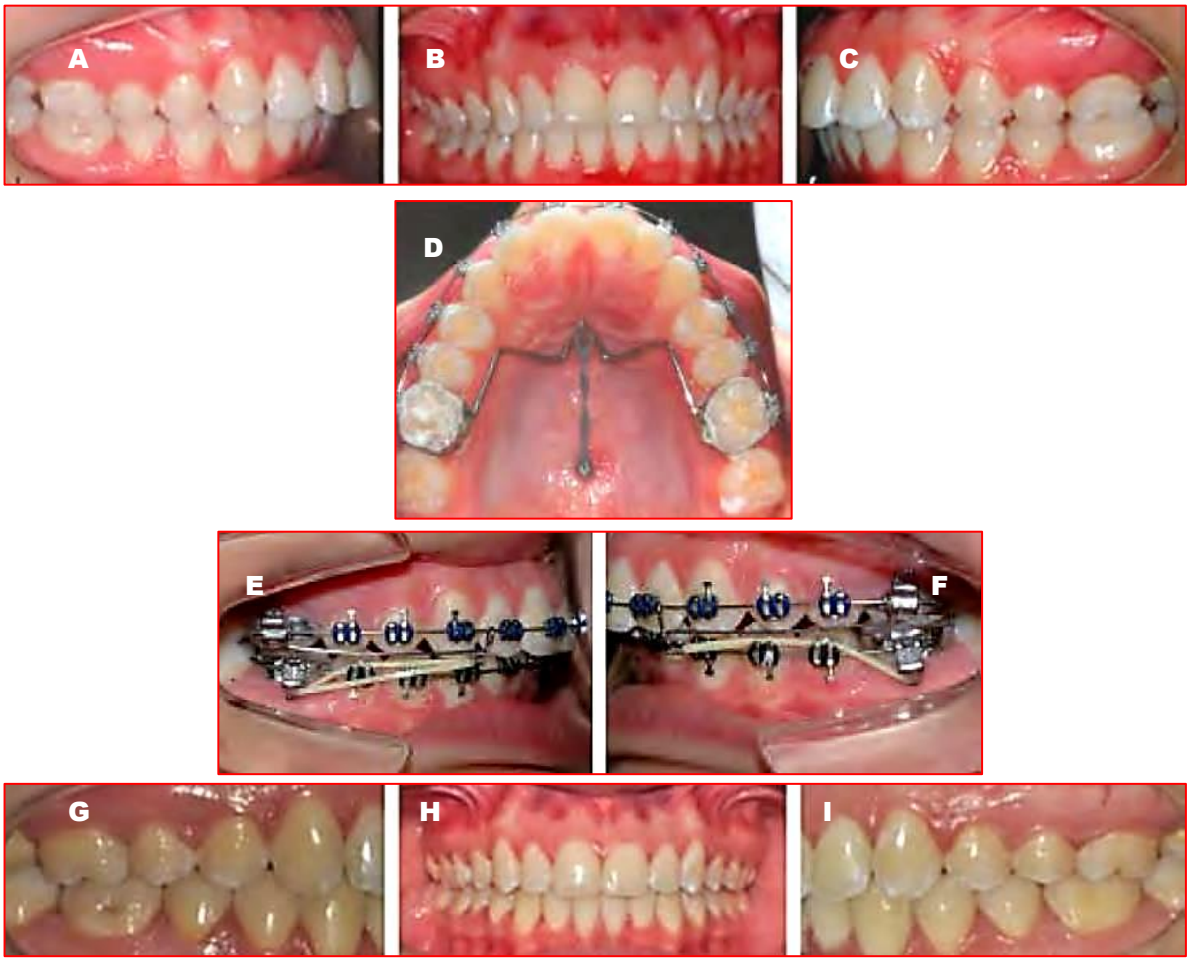

Legenda: A-C) Fotografias pré-tratamento. D) Mini parafuso ortodôntico no centro do palato entre os primeiros molares permanentes superiores e TPA modificada. E-F) Sliding jig feito com fio de aço inoxidável 0,019 x 0,025". G-I) Fotografias pós-tratamento. Fonte: Gurgel et al., 2013.

Shimizu et al. (2013) descreveram um caso clínico de paciente, com 21 anos de idade, que apresentou maloclusão Classe II subdivisão esquerda de Angle, com sobremordida e sobressaliência, linha média superior desviada e a inferior coincidente com plano sagital mediano. A proposta de tratamento foi manter as relações esqueléticas e restabelecer a relação molar e de canino em Classe I do lado esquerdo, possibilitando a correção da linha média superior e a melhora do engrenamento dental. Após o nivelamento e o alinhamento, utilizaram, para a distalização do dente 27, uma alça denominada *Helical Bulbous Loop*, permitindo um movimento eficiente do segundo molar sem exigir a utilização de aparelho

extrabucal. Durante a distalização do segundo molar superior esquerdo, a ancoragem esquelética foi realizada por meio de um mini parafuso ortodôntico de 1,6 mm x 9,0 mm, instalado na mesial do dente 26 e amarrado ao gancho na distal do dente 23. Para a distalização do dente 26, foi construído um arco de aço inoxidável superior 0,018” x 0,025” com ômegas justos aos segundos molares e inserida uma mola NiTi aberta na mesial, com ancoragem no mini parafuso ortodôntico. Depois de alcançada a relação molar em Classe I, os dentes 26 ao 27 foram amarrados e instalado um novo mini parafuso ortodôntico na mesial do 26 já distalizado. Para o fechamento do espaço residual, um arco superior de aço inoxidável 0,019” x 0,025” com gancho na distal do dente 23 foi construído e instalada uma mola NiTi fechada (Figura 13). Ao final do tratamento, foram obtidas relações molares e de caninos em Classe I, coincidência das linhas médias, sobremordida e sobressaliência adequadas, manutenção do perfil e bom engrenamento dental. Os autores concluíram que o objetivo do tratamento foi alcançado de maneira satisfatória, requerendo mínima colaboração do paciente e possibilitando um tratamento com grande previsibilidade e excelente prognóstico.

Figura 13 – Distalização de molares por meio de *Helical Bulbous Loop* e com a utilização de mini parafuso ortodôntico para ancoragem para correção de maloclusão Classe II subdivisão esquerda.

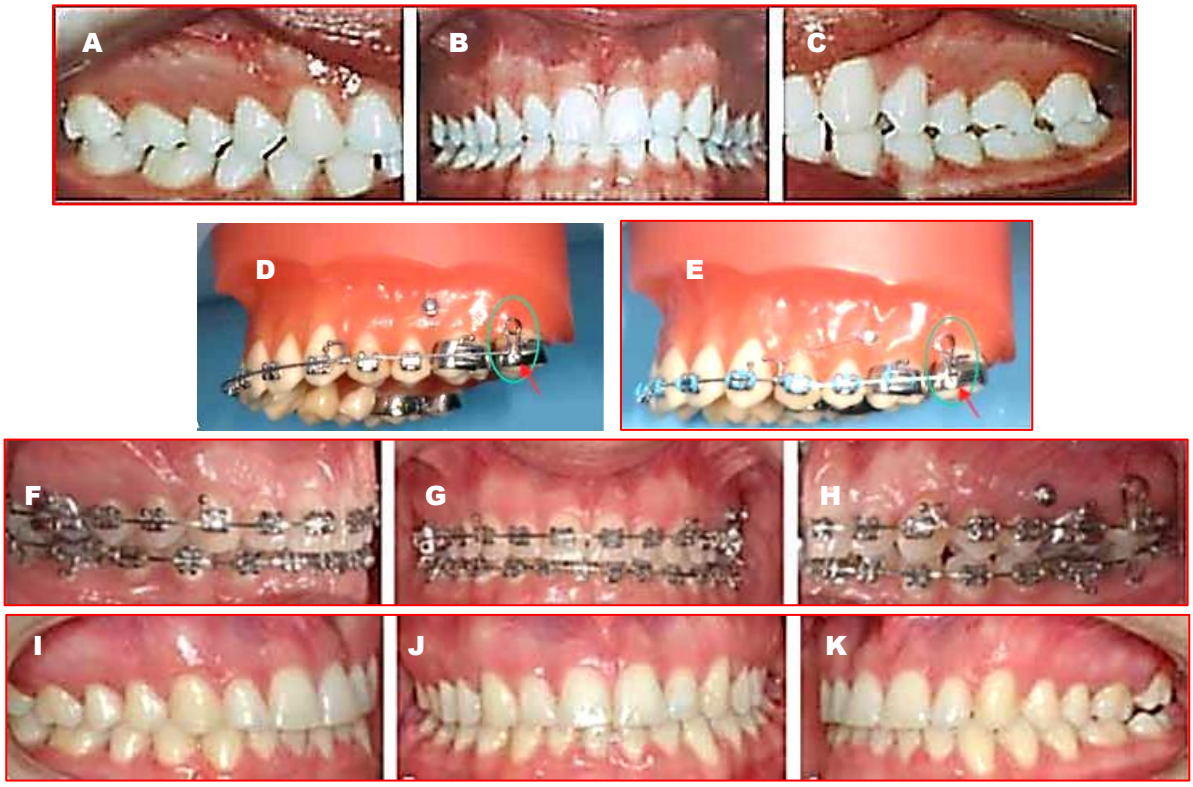

Legenda: A-C) Fotografias pré-tratamento. D) Alça *Helical Bulbous Loop* passive. E) *Alça Helical Bulbous Loop* ativa. F-H) Fotografias intrabucais durante o fechamento de espaço com mola NiTi

fechada utilizando ancoragem direta no mini parafuso ortodôntico. I-K) Fotografias pós-tratamento. Fonte: Shimizu et al., 2013.

Al-Sibaie e Hajeer (2014) realizaram um estudo controlado randomizado para comparar os resultados do tratamento esquelético, dental e de tecidos moles entre a retração em massa dos dentes anterossuperiores empregando mini parafuso ortodôntico e a abordagem de retração de deslizamento em duas etapas com a utilização de ancoragem convencional em pacientes com maloclusão de Classe II Divisão 1. A amostra constou de 56 participantes (idade média de 22,34 anos) que foram distribuídos aleatoriamente em dois grupos com 28 pacientes em cada. O plano de tratamento dos pacientes de ambos os grupos envolveu a extração dos primeiros pré-molares superiores bilaterais. No grupo de mini parafuso ortodôntico (19 mulheres e nove homens), o fechamento do espaço foi realizado por meio da retração em massa com suporte em mini parafuso ortodôntico (1,6 mm de diâmetro e 7 mm), inseridos entre o segundo pré-molar superior e o primeiro molar a, aproximadamente, 8-10 mm acima dos arcos na junção mucogengival. Fios retangulares de aço inoxidável (0.019” x 0.025”) com ganchos soldados anteriores de 8 mm de altura distais às laterais foram inseridos e uma força de 150 g foi aplicada em cada lado com duas correntes elásticas presas entre os mini parafuso ortodôntico e ganchos soldados em uma direção aproximadamente paralela ao plano oclusal para conduzir uma retração em massa. As cadeias elásticas foram substituídas a cada três semanas. A retração foi interrompida, quando uma relação canina classe I foi alcançada e uma boa relação incisiva foi obtida. No grupo de barra transpalatina (seis mulheres e 12 homens), a técnica foi realizada em duas etapas. Fios retangulares de aço inoxidável (0,019” x 0,025”) foram inseridos após o nivelamento e o alinhamento e os caninos foram movidos distalmente com correntes elásticas fechadas. Após o fechamento do espaço ou relação canina classe I, foram reunidos com as unidades posteriores para formar um grupo e os quatro incisivos foram retraídos em massa. Os pacientes foram atendidos a cada três semanas até alcançar uma retração completa dos quatro incisivos. Os resultados revelaram uma retração de corpo (-4,42 mm) com uma leve intrusão (-1,53 mm) dos dentes anterossuperiores foi alcançada no grupo dos mini parafuso ortodôntico, enquanto a retração dos dentes anterossuperiores foi alcançada com inclinação palatina controlada no grupo de barra transpalatina. Houve maior mesialização dos molares no grupo 2 e uma leve distalização no grupo 1. Uma retrusão do lábio superior foi

percebida nos dois grupos, embora a melhora no perfil tenha sido mais evidente no grupo que recebeu ancoragem esquelética. Os autores concluíram que, ao retrair dentes anteriores em pacientes com protrusão moderada a severa, a retração em massa com base na ancoragem com mini parafuso ortodôntico apresentou resultados superiores em comparação à retração em duas etapas com base na ancoragem convencional em termos de velocidade, alterações dentárias, perda de ancoragem e estética resultados.

Miresmaeili et al. (2015) investigaram o deslocamento tridimensional dos molares após distalização por meio de mini parafuso ortodôntico e uma modificação horizontal do arco transpalatino (TPA) em 26 pacientes (22 mulheres, quatro homens) com idade média de 19,8 ± 6,3 anos, variação de 12 a 36 anos no início do tratamento, com maloclusão Classe II. Os autores Introduziram um novo aparelho com a utilização de mini parafuso ortodôntico helicoidais palatinos “mimi-implant-aided” (MIA)) na área interdental entre a raiz do primeiro molar e a raiz do segundo pré-molar e um arco transpalatino (TPA) para superar algumas das deficiências mecânicas de aparelhos anteriores, em contextos que incluem protrusão anterior, extrusão dos dentes posteriores e inclinação dos dentes molares (MIA-TPA). Foram aplicados módulos elásticos conectados ao TPA, exercendo uma força média de 150-200 g/lado paralelo ao plano oclusal. Após os primeiros molares superiores terem sido conduzidos para uma relação Classe I, a distalização foi encerrada e uma impressão final foi tomada para avaliação final. A tomografia computadorizada de feixe cônico foi utilizada para avaliar a posição dos mini parafuso ortodôntico em relação aos dentes adjacentes e ao seio maxilar e a direção da força em relação à furca do molar. As distâncias do ponto central da papila incisiva às cúspides mesiopalatais dos primeiros molares superiores e as distâncias entre as cúspides mesiopalatais dos molares esquerdo e direito foram medidas para avaliar o deslocamento dos molares superiores no plano horizontal. Verificaram que os primeiros molares superiores foram movidos distalmente, em média, 2,3 ± 1,1 mm, e a diferença entre os lados direito e esquerdo não foi estatisticamente significante. A duração média da distalização foi de 6,8 ± 2,8 meses (variação de dois a 14 meses), portanto, a taxa média de distalização alcançada foi de 0,4 ± 0,2 mm/mês. Os autores concluíram que a distalização dos molares foi possível sem extrusão, utilizando o aparelho investigado. O componente intrusivo da força reduziu a taxa de movimento distal.

Ali et al. (2016) avaliaram o movimento dentário tridimensional (anteroposterior, vertical, rotação dos molares) e a alteração na largura do arco na dentição maxilar de pacientes com maloclusão de Classe II, divisão 1, submetidos a tratamento sem extração, com mini parafuso ortodôntico, utilizando superimposição tridimensional antes e após modelos maxilares virtuais. A amostra foi composta por 17 adultos (seis homens, 11 mulheres, idade média no pré-tratamento 26,04 ± 10,8 anos). Os mini parafuso ortodôntico (6 mm de comprimento e 1,6 mm de diâmetro) foram inseridos por vestibular na gengiva inserida, entre o segundo pré-molar superior e o primeiro molar de ambos os lados. Forças de distalização de, aproximadamente, 200 g foram aplicadas dos mini parafuso ortodôntico para os ganchos posicionados entre os caninos superiores e os incisivos laterais, com a utilização de correntes elásticas ou molas helicoidais de fechamento de níquel-titânio. O período médio de retração foi de 8,2 ± 2,0 meses. Ao final do tratamento, todos os casos foram considerados bem tratados clinicamente, ou seja, exibindo uma relação canina e molar de Classe I, sobressaliência e sobremordida normais e arcos bem alinhados e interdigitados. Modelos tridimensionais virtuais da maxila foram sobrepostos com o método de melhor ajuste nas fases de pré e pós-tratamento, com mensuração das variáveis lineares, angulares e de largura do arco. Constataram que todos os dentes superiores apresentaram movimentações distais de corpo. Não houve alterações significativas na posição vertical dos dentes maxilares, exceto nos segundos molares, que apresentaram uma leve extrusão. Houve leve aumento da largura entre os molares e as distâncias intercaninos e inter-pré-molares, aproximadamente, de 2,2 mm. Os autores concluíram que o tratamento sem extração com ancoragem em mini parafuso ortodôntico para maloclusões de Classe 1 divisão 1 poderia retrair toda a dentição maxilar para obter uma relação canina e molar de Classe I sem alteração na posição vertical dos dentes; no entanto, os segundos molares foram extruídos significativamente. Simultaneamente, o arco maxilar mostrou expansão com rotação distal dos molares.

Joshi (2016) reportaram um caso clínico de paciente, com 18 anos de idade, cujas fotografias pré-tratamento mostraram um perfil facial convexo com lábios potencialmente competentes e incisivos proeminentes. As fotografias intraorais mostraram relação molar e canina de Classe II com incisivos superiores e inferiores rotacionados e aumento do overjet. A análise cefalométrica mostrou uma relação esquelética de Classe II com ligeiro prognatismo superior e um padrão de

crescimento vertical. Os incisivos superiores e inferiores estavam vestibularizados e colocados à frente, reduzindo o ângulo interincisal e o ângulo nasolabial agudo. O tratamento ortodôntico teve como objetivo corrigir a proclinação dentária e o aumento do apinhamento, relação molar e canina Classe II e perfil convexo. A retração dos incisivos superiores e inferiores ajudaria a corrigir as leves correções dentárias esqueléticas e necessárias. Após a extração do primeiro pré-molar superior e do segundo pré-molar inferior, ambos os arcos foram bandados e alinhados com os arcos sequenciais de níquel-titânio (NiTi). Um mini parafuso ortodôntico de 1,6 mm x 8 mm foi inserido interdental entre o segundo pré-molar e o primeiro molar no arco superior de cada lado. Uma cadeia elastomérica foi aplicada a partir do mini parafuso ortodôntico para distalizar o segmento anterossuperior após a consolidação do segmento do canino superior direito ao canino superior esquerdo com um fio de aço inoxidável superior de 0,019” x 0,025”. O loop foi projetado em um arco inferior de aço inoxidável de 0,017” x 0,025” com alças distantes ao primeiro pré-molar inferior e colocado com uma cadeia elastomérica que foi estendida do gancho no tubo molar de cada lado do primeiro molar inferior para o loop para ajudar na protração do primeiro molar na obtenção de uma relação molar Classe I de Angle. Após a retração do segmento anterossuperior e a protração do primeiro molar inferior, um overjet e sobremordida do incisivo normal foram alcançados com alinhamento e nivelamento adequados dos arcos em uma relação molar e canina de Classe I. O caso mostrou melhorias do terço inferior do perfil facial. O lábio superior retraiu significativamente, com correção dos lábios incompetentes e do ângulo nasolabial agudo. O perfil dos tecidos moles mudou de um perfil convexo para reto. O apinhamento dentário em ambos os arcos foi aliviado, com a correção do overjet.

Tunçer e Özçirpici (2017) apresentaram um caso clínico de uma paciente, de 17 anos de idade, cuja queixa principal era seu sorriso desagradável. Apresentava maloclusão esquelética e dentária de classe II, tipo facial hipodivergente com sobremordida severamente aumentada. Entre as opções de tratamento, as extrações no primeiro pré-molar superior, seguidas pela retração em massa suportada por mini parafuso ortodôntico, foram o tratamento de escolha. Após o nivelamento e o alinhamento iniciais, foram instalados mini parafuso ortodôntico de 1,5 a 1,4 mm de diâmetro e 7 mm de comprimento entre as raízes dos segundos pré-molares e os primeiros molares, bilateralmente. A retração em massa foi alcançada em um arco de aço inoxidável de 0,016” x 0,022” com ganchos

de 7 mm de comprimento colocados distalmente aos incisivos laterais e com molas fechadas de níquel-titânio (NiTi) exercendo 250 g de força por lado. Ao final do tratamento, a mordida profunda, a inclinação dos incisivos e o ângulo interincisal foram corrigidos, e a relação molar Classe II com boa intercuspidação foi alcançada. Contensores superiores 2-2 e inferiores 3-3 foram utilizados. Como resultado, a mordida profunda e a relação canina de Classe II foram corrigidas com sucesso com intrusão e retração simultâneas dos incisivos, por meio da retração em massa suportada por mini parafuso ortodôntico.

Amasyali, Sabuncuoğlu e Oflaz (2018) avaliaram os efeitos do aparelho Hyrax modificado (Figura 14), com suporte em mini parafuso ortodôntico, para a distalização bilateral de dentes posteriores de paciente, com 15 anos de idade, que apresentava maloclusão de Classe II (relações molares de ponta a ponta, deficiência de espaço para caninos superiores) e tratada sem extrações. O aparelho Hyrax modificado (parafuso de memória Forestadent, Pforzheim, Alemanha) foi utilizado para a distalização dos molares superiores. Segundo o fabricante, esse parafuso fornece uma força total de 800 g na ativação de cada 1 mm. A inserção de dois mini parafuso ortodôntico palatais foi planejada para ser utilizada como uma unidade de ancoragem do aparelho. Os mini parafuso ortodôntico foram posicionados 6 a 8 mm distalmente à papila incisiva e 3 mm distantes à sutura palatina mediana, e bandas ortodônticas foram aplicadas nos primeiros molares. A ativação do aparelho foi planejada de 1 mm por mês. Cefalometrias laterais avaliaram o movimento distal. A distalização foi alcançada com sucesso aos quatro meses. Não foram observadas perdas de ancoragem e protrusão dos incisivos. Os autores concluíram que seria benéfico escolher esse aparelho para a distalização dos molares superiores em pacientes com protrusão dos incisivos superiores, pois não causa perda de ancoragem na arcada superior.

Figura 14 – Aparelho Hyrax modificado.



Fonte: Amasyali, Sabuncuoğlu e Oflaz, 2018.

Lombardo et al. (2019) apresentaram um caso clínico de paciente, com 13 anos de idade, que apresentava desvio mandibular para a esquerda evidente na abertura e fechamento, deglutição atípica e hábito de sugar os lábios. O exame intraoral revelou dentição mista tardia, maxila estreita, ligeiro apinhamento anterior na arcada superior, múltiplas rotações inferiores e desvio da linha média da mandíbula para a esquerda. Dados cefalométricos e radiografias confirmaram uma maloclusão esquelética de Classe II, Divisão 2, dimensão vertical com padrão de crescimento hipodivergente, aumento da inclinação dos incisivos inferiores e mordida profunda severa. O objetivo principal do tratamento foi expandir o arco maxilar para promover o avanço mandibular, a fim de corrigir a Classe II esquelética e melhorar o perfil. Também foi necessário corrigir a maloclusão dentária de Classe II, reduzir o overjet aumentado, melhorar a inclinação do incisivo e reduzir a mordida profunda por extrusão dos dentes posteriores. Para coordenar os arcos corretamente, superar o déficit transverso maxilar e nivelar a curva aumentada de Wilson, foi necessária a expansão do arco maxilar. Um aparelho foi utilizado para que a força ortopédica exercida por ele resultasse em um movimento puramente esquelético, minimizando a inclinação dentária indesejada e fornecendo torque suficientemente negativo. A opção de tratamento aceita pelo paciente envolveu a expansão do arco maxilar, seguida pela distalização dos primeiros molares superiores permanentes, ambas com ancoragem esquelética e finalizando com aparelhos fixos multibrackets. Foram inseridos dois mini parafuso ortodôntico autoperfurantes no palato, um com 11 mm de comprimento e 2 mm de diâmetro à direita e outro com 9 mm de comprimento e 2 mm de diâmetro à esquerda. Em seguida, um aparelho expansor rápido palatino híbrido Hyrax foi cimentado nos

dentes e fixado aos mini parafuso ortodôntico. Os braços anteriores do Hyrax foram soldados a dois pilares de metal projetados para caber nas cabeças dos mini parafuso ortodôntico. O protocolo de ativação foi um quarto de volta (0,2 mm) uma vez ao dia, com um período de ativação geral de 37 dias, seguido de um período de contenção de dois meses. O progresso foi monitorado em intervalos mensais. Após 10 meses de tratamento, o expansor palatino foi removido. Em seguida, um aparelho de pêndulo modificado foi utilizado para distalizar os primeiros molares permanentes superiores. O posicionamento ideal de dois mini parafuso ortodôntico palatais permitiu que ambos os aparelhos fossem apoiados por ancoragem esquelética. Overbite e overjet estavam ideais. O tratamento foi finalizado com aparelhos fixos multibracket e, após dois anos, foram alcançadas as relações esqueléticas Classe I e Classe I canina e molar. Os autores concluíram que o tratamento foi realizado com segurança e resultados positivos foram alcançados sem perda de ancoragem e sem necessidade de cooperação paciente.

Pisek et al. (2019) relataram o tratamento camuflado de uma paciente do gênero feminino, com 15 anos e dois meses de idade, portadora de maloclusão de Classe II Divisão 1 com protrusão anterior severa e sobremordida profunda dos incisivos. O plano de tratamento de camuflagem incluiu a extração bilateral dos primeiros pré-molares superiores, combinada com a utilização de mini parafuso ortodôntico e molas helicoidais para retrair os caninos nos espaços de extração e depois os quatro incisivos. O tratamento incluiu arco labial fixo da mandíbula com mínima utilização de elásticos de Classe II para corrigir o espaçamento mandibular leve e nivelar a curva do Spee. Relações ideais de overjet e overbite foram estabelecidas, e o resultado final foi bem equilibrado e esteticamente agradável. Os molares foram finalizados em um relacionamento de Classe II. O tempo total de tratamento foi de dois anos e seis meses. As sobreposições cefalométricas revelaram que os molares inferiores não foram prejudicados pela utilização limitada de elásticos de Classe II. Os autores concluíram que os mini parafuso ortodôntico na retração de caninos e incisivos na maloclusão Classe II Divisão 1 são um tipo alternativo de ancoragem temporária que reduz ou remove a dependência da ancoragem intermaxilar convencional

3 DISCUSSÃO

A maloclusão de Classe II pode ser tratada com ou sem extrações. O protocolo com extrações consiste, basicamente, na extração de quatro pré-molares ou apenas dois pré-molares no arco superior, enquanto o tratamento sem extrações pode ser realizado com ancoragem extrabucal, aparelhos ortopédicos funcionais, elásticos de Classe II associados a aparelhos fixos ou com distalizadores intrabucais (PAPADOPOULOS, 2008; MARIGO; MARIGO, 2012; UPADHYAY et al., 2012; ZHANG; BAI; LI, 2012; GURGEL et al., 2013; SHIMIZU et sl., 2013; MIRESMAEILI et al., 2015; ALI et al., 2016; JOSHI, 2016; TUNÇER; ÖZÇIRPICI, 2017; LOMBARDO et al., 2019).

Em ambos os casos, a ancoragem é o fator mais importante que afeta o plano e o resultado do tratamento ortodôntico (KURODA et al., 2009; CHAE et al., 2012; AL-SIBAIE; HAJEER, 2014; ALI et al., 2016). Várias tentativas foram feitas para desenvolver uma ancoragem estável. De acordo com Upadhyay et al. (2012), Zhang, Bai e Li (2012) e Shimizu et al. (2013) tem sido difícil estabelecer uma ancoragem absoluta com aparelhos extra ou intraorais tradicionais, como os extrabucais de alta tração e os elásticos intermaxilares. Lombardo et al. (2019) corroboram com essa assertiva, considerando que a maioria dos dispositivos de ancoragem intraoral foi associada a alguma perda de ancoragem. Aparelhos estrabucais, por outro lado, podem fornecer ancoragem confiável, mas apenas para pacientes que cooperam adequadamente. De acordo com Papadopoulos (2009), outra desvantagem dos aparelhos extrabucais é que a força de reação é aplicada ao pescoço do paciente, produzindo uma tensão não fisiológica na coluna cervical e nos músculos do pescoço.

Recentemente, os mini parafuso ortodôntico foram utilizados para ancoragem esquelética (PAPADOPOULOS, 2008) e, de acordo com Kuroda et al. (2009), em comparação com implantes dentários e miniplacas, esses dispositivos são menores em tamanho, mais baratos e fáceis de inserir e remover. Para Papadopoulos (2008), os mini parafuso ortodôntico representam uma forma eficiente

de ancoragem para promover a distalização de molares superiores e a retração dentária anterior.

Alguns sítios para a inserção dos mini parafuso ortodôntico para a correção da maloclusão Classe II foram descritos por Marigo e Marigo (2012), Ali et al. (2016) podendo ser instalados por vestibular na região interradicular entre o segundo pré-molar e os primeiros molares superiores, como a inserção na rafe palatina e com o auxílio de barra transpalatina para distalização dos molares superiores, conforme relatado por Gurgel et al. (2013) e Al-Sibaie e Hajeer (2014).

Em geral, a literatura apoia o fato de que os mini parafuso ortodôntico podem reforçar a ancoragem de diferentes aparelhos distalizadores da maxila (GURGEL et al., 2013). Marigo e Marigo (2012), Gurgel et al. (2013) e Miresmaeili et al. (2015) utilizaram os mini parafuso ortodôntico associado a uma barra transpalatina. Por sua vez, Shimizu et al. (2013) utilizaram uma alça denominada *Helical Bulbous Loop*, associada ao mini-implante. Amasyali, Sabuncuoğlu e Oflaz (2018) associaram os mini parafuso ortodôntico ao aparelho Hyrax modificado. Já, Lombardo et al. (2019) utilizaram um aparelho expansor rápido palatino híbrido Hyrax. Upadhyay et al. (2012) compararam os efeitos do tratamento entre os mini parafuso ortodôntico *versus* o aparelho funcional fixo para o tratamento de uma paciente jovem do gênero feminino da Classe II e descobriram que os dois protocolos de tratamento forneciam compensação dental adequada para a maloclusão da Classe II, mas não corrigiu a discrepância esquelética.

Os mini parafuso ortodôntico podem simplificar o plano de tratamento e fornecer ancoragem absoluta para o movimento distal dos dentes vestibulares em um grupo, além de retração máxima dos dentes anteriores, conforme Chae (2012), Zhang, Bai e Li (2012), Joshi (2016), Tunçer e Özçirpici (2017) e Pisek et al. (2019).

4 CONCLUSÃO

- o tratamento da maloclusão de Classe II, com auxílio da ancoragem com mini parafuso ortodôntico, pode ser realizado por meio de exodontia e por distalização de molares;
- o tratamento ortodôntico com ancoragem em mini parafuso ortodôntico é mais simples e mais útil do que a mecânica tradicional de ancoragem no tratamento de pacientes com maloclusão de Classe II;
- a aplicação da ancoragem óssea faz com que os dentes se movam com mais eficiência, sem depender da cooperação do paciente, reduzindo a duração do tratamento;
- para a distalização dos molares superiores, podem ser instalados por vestibular na região interradicular entre o segundo pré-molar e os primeiros molares superiores, como a inserção na rafe palatina e com o auxílio de barra transpalatina;
- para a retração de dentes anteriores, na maxila, podem ser instalados entre o segundo pré-molar e o primeiro molar por vestibular; na mandíbula, entre o primeiro e segundo molar também por vestibular.

REFERÊNCIAS

AL-SIBAIE, S.; HAJEER, M. Y. Assessment of changes following en-masse retraction with mini-implants anchorage compared to two-step retraction with conventional anchorage in patients with class II division 1 malocclusion: a randomized controlled trial. **Eur J Orthod**, Oxford. v. 36, n. 3, p. 275-283, Jun 2014.

ALI, D.; MOHAMMED, H.; KOO, S. H. et al. Three-dimensional evaluation of tooth movement in Class II malocclusions treated without extraction by orthodontic mini-implant anchorage. **Korean J Orthod**, Seoul Geocho-gu, v. 46, n. 5, p. 280-289, Sep 2016.

AMASYALI, M.; SABUNCUOĞLU, F. A.; OFLAZ, U. Intraoral molar distalization with intraosseous mini screw. **Turk J Orthod**, İstanbul, v. 31, n. 1, p. 26-30, Mar 2018.

BACCETTI, T.; STAHL, F.; McNAMARA, JA Jr. Dentofacial growth changes in subjects with untreated Class II malocclusion from late puberty through young adulthood. **Am J Orthod Dentofacial Orthop**, St. Louis, v. 135, n. 2, p. 148-154, Feb 2009.

CHAE, J. M. Treatment of Class II malocclusion with bialveolar protrusion by means of unusual extractions and anchorage mini-implant. **Dental Press J Orthod**, Maringá, v. 17, n. 5, p. 165-177, Sept/Oct 2012.

FELDMANN, I.; BONDEMARK, L. The significance of anchorage in orthodontics. In: PAPADOPOULOS, M. A. **Skeletal anchorage in orthodontic treatment of Class II malocclusion**. Contemporary applications of orthodontic implants, miniscrew implants and mini plates. London: Elsevier, 2015. Cap. 3. p. 22-28.

GIUNTINI, V.; TOFFOL, L.; FRANCHI, L.; BACCETTI, T. Glenoid fossa position in Class II malocclusion associated with mandibular retrusion. **Angle Orthod**, Appleton, v. 78, n. 5, p. 808-812, Sep 2008.

GURGEL, J. A.; PINZAN-VERCELINO, C. R.; BRAMANTE, F. S.; RIVERA, A. P. Distalization of maxillary molars using a lever arm and mini-implant. **Orthodontics**, Chicago, v. 14, n. 1, p. e140-149, 2013.

JOSHI, D. D. Treatment of a Class II Division I malocclusion using miniscrews: A case report. **Dent Implant**, v. 6, p. 69-74, 2016.

KATSAVRIAS, E. G.; HALAZONETIS, D. J. Condyle and fossa shape in Class II and Class III skeletal patterns: a morphometric tomographic study. **Am J Orthod Dentofacial Orthop**, St. Louis, v. 128, n. 3, p. 337-346, Sep 2005.

KURODA, S.; YAMADA, K.; DEGUCHI, T. et al. Class II malocclusion treated with miniscrew anchorage: comparison with traditional orthodontic mechanics outcomes. **Am J Orthod Dentofacial Orthop**, St. Louis, v. 135, n. 3, p. 302-309, Mar 2009.

LIAW, J.; WANG, D. Paradigm shifts in orthodontic treatment with mini-implant anchorage. **APOS Trends Orthod**, v. 5, p. 56-62, 2016.

LOMBARDO, L.; OCCHIUTO, G.; PAOLETTO, E. et al. Class II treatment by palatal miniscrew-system appliance: A case report. **Angle Orthod**, Appleton. Mar 2019. doi: 10.2319/080218-559.1.

MARIGO, G.; MARIGO, M. Tratamento da Classe II, divisão 1, com auxílio de ancoragem esquelética – relato de caso. **Ortho Sci, Orthod Sci Pract**, São José dos Pinhais, v. 5, n. 19, p. 416-423, 2012.

MIRESMAEILI, A.; SAJEDI, A.; MOGHIMBEIGI, A.; FARHADIAN, N. Three-dimensional analysis of the distal movement of maxillary 1st molars in patients fitted with mini-implant-aided trans-palatal arches. **Korean J Orthod**, Seoul Geocho-gu, v. 45, n. 5, p. 236-244, Sep 2015.

OZBILEK, S.; GUNGOR, A.; CELIK, S. Effects of skeletally anchored Class II elastics: A pilot study and new approach for treating Class II malocclusion. **Angle Orthod**, Appleton, v. 87, n. 4, p. 505-512, Jul 2017.

PAPADOPOULOS, M. A. Orthodontic treatment of Class II malocclusion with miniscrew implants. **Am J Orthod Dentofacial Orthop**, St. Louis, v. 134, n. 5, p. 604.e1-616, Nov 2008.

PAPADOPOULOS, M. A.; ZYMPERDIKAS, V. F. Overview of miniscrew implants in treatment of Class II malocclusion. In: PAPADOPOULOS, M. A. **Skeletal anchorage in orthodontic treatment of Class II malocclusion**. Contemporary applications of orthodontic implants, miniscrew implants and mini plates. London: Elsevier, 2015. Cap. 25, p. 134-138.

PARK, H. S.; KWON, T. G.; SUNG, J. H. Nonextraction treatment with microscrew implants. **Angle Orthod**, Appleton, v. 74, n. 4, p. 539-549, Aug 2004.

PISEK, P.; MANOSUDPRASIT, M.; WANGSRIMONGKOL, T. et al. Treatment of a severe Class II Division 1 malocclusion combined with surgical miniscrew anchorage. **Am J Orthod Dentofacial Orthop**, St. Louis, v. 155, n. 4, p. 572-583, Apr 2019.

SHIMIZU, R. H.; SERPE, L. C. T.; CARDOSO, M. et al. Ancoragem esquelética ortodôntica: distalização de molares e fechamento de espaços com mini-implantes para correção da má oclusão Classe II sub-divisão esquerda. **Ortho Sci, Orthod Sci Pract**, São José dos Pinhais, v. 6, n. 23, p. 391-398, 2013.

SILVA FILHO, O. G.; SILVA, P. R. B.; REGO, M. V. N. N. et al. Epidemiologia da má oclusão na dentadura decídua. **Ortodontia**, São Paulo, v. 25, n. 1, p. 22-33, jan/mar

2002.

SILVA FILHO, O. G.; FERRARI JÚNIOR, F. M.; OZAWA, T. O. Dimensões dos arcos dentários na má oclusão Classe II, divisão 1, com deficiência mandibular. **Rev Dental Press Ortodon Ortop Facial**, Maringá, v. 14, n. 2, p. 120-130, mar/abr 2009.

TUNÇER, N. İ.; ÖZÇIRPICI, A. A. Treatment of Class II, Division 2 malocclusion with miniscrew supported en-mase retraction: is deep bite really an obstacle for extraction treatment? **Turk J Orthod**, İstanbul, v. 30, n. 3, p. 84-88, Sep 2017.

UNAL. T.; CELIKOGLU, M.; CANDIRLI, C. Evaluation of the effects of skeletal anchoraged Forsus FRD using miniplates inserted on mandibular symphysis: A new approach for the treatment of Class II malocclusion. **Angle Orthod**, Appleton, v. 85, n. 3, p. 413-419, May 2015.

UPADHYAY, M.; YADAV, S.; NAGARAJ, K. et al. Mini-implants vs fixed functional appliances for treatment of young adult Class II female patients: a prospective clinical trial. **Angle Orthod**, Appleton, v. 82, n. 2, p. 294-303, Mar 2012.

YOUNG, K. A.; MELROSE, C. A.; HARRISON, J. E. Skeletal anchorage systems in orthodontics: absolute anchorage. A dream or reality? **J Orthod**, v. 34, n. 2, p. 101-110, Jun 2007.

ZHANG, N.; BAI, Y.; LI, S. Treatment of a Class II Division 1 malocclusion with miniscrew anchorage. **Am J Orthod Dentofacial Orthop**, St, Louis, v. 141, n. 6, p. e85-93, Jun 2012.