FACULDADE SETE LAGOAS – FACSETE

VERA LUCIA SANTANA DE ALMEIDA

ESPECIALIZAÇÃO EM IMPLANTODONTIA - TURMA XII

OPÇÕES DE REABILITAÇÃO COM IMPLANTES EM PACIENTES DESDENTADOS TOTAIS

SÃO PAULO – SP

2017

OPÇÕES DE REABILITAÇÃO COM IMPLANTES EM PACIENTES DESDENTADOS TOTAIS

Monografia apresentada ao curso de especialização da FACSETE como requisito parcial para obtenção do título de Especialista em Implantodontia.

SÃO PAULO – SP

2017

VERA LUCIA SANTANA DE ALMEIDA

Almeida, Vera Lúcia Santana
Opções de reabilitação com implantes em pacientes desdentados totais/ Vera Lúcia Santana de Almeida. São Paulo, 2017.
43p.

Monografia apresentada à Faculdade Sete Lagoas, São Paulo-SP, para especialização em Implantodontia, 2017.
Orientador: Rodrigo Balan

1. Prótese dentária fixada por implante.

I. Opções de reabilitação com implantes em pacientes desdentados totais/Rodrigo Balan

OPÇÕES DE REABILITAÇÃO COM IMPLANTES EM PACIENTES DESDENTADOS TOTAIS

Monografia apresentada ao curso de Especialização da FACSETE como requisito parcial para obtenção do título de Especialista em Implantodontia.

Banca Examinadora:

Prof. Dr. Dario Paterno Jr. – Examinador

Prof. Rodrigo Balan – Examinador

Prof. Ricardo Perissinotti – Examinador

São Paulo,_____de_____2017.

DEDICATÓRIA

A Deus, por uma etapa concluída…

E um sonho concretizado…

Pelos desafios…

A meus pais, que me ensinaram a conquistar oportunidades…

A meu irmão e minha filha, por todo carinho.

RESUMO

Este trabalho se propõe a realizar uma revisão de literatura sobre alguns sistemas de implantes osseointegráveis para reabilitações em desdentados com próteses totais, do tipo protocolo de Branemark, *overdenture o´ring* e *All-on-4*.

Novos protocolos para reabilitação protética são resultado do constante avanço da implantodontia, com alto índice de sucesso das *overdentures* e sobredentaduras, entretanto, umas das intercorrências que limitam o sucesso é o posicionamento ideal da fixação dos implantes. É preciso observar também a reabsorção óssea fisiológica do rebordo residual. Vários protocolos têm sido mostrados na literatura para o tratamento de mandíbula edêntulas e é preciso conhecimento clínico e técnico para planejar a melhor técnica para cada paciente individualmente. O conceito de carga imediata tem sido indicado como um procedimento alternativo, com resultados previsíveis e bem sucedidos, sendo uma alternativa na implantodontia. Já foi relatado na literatura o benefício na qualidade óssea quando há aplicação de carga imediata na osseointegração. Outra técnica usada é *ALL-ON-4*, onde há uma angulação dos implantes para uma melhor fixação dos parafusos na mandíbula e maxila. Em se tratando de uma reabilitação de próteses sobre implantes em arcos totalmente desdentados, a utilização de procedimentos alternativos parece ser eficaz, quando comparados às técnicas cirúrgicas mais invasivas, apesar da quantidade de implantes dentários possíveis de serem instalados, associados a aspectos protéticos, como suporte labial, linha do sorriso, quantidade e qualidade de mucosa, fonética, etc.

PALAVRAS-CHAVE: Prótese dentária fixada por implante; Implante dentário; Prótese dentária; Reabilitação oral; Prótese total.

ABSTRACT

New protocols for prosthetic rehabilitation are the result of constant advancement of implant dentistry, with high success rate of overdentures, however, one of the events that limit the success is the ideal positioning of the implants fixation, and it must also be observed the bone physiological reabsorption of the residual ridge. Several protocols have been shown in the literature for the treatment of edentulous mandible ant it's necessary to have clinical and technical knowledge to plan the best technique for each patient individually. The concept of immediate loading is indicated as an alternative procedure, with predictable and successful results, and is a successful alternative in implantology. It's been reported in literature the benefit on bone quality and the application of immediate loading in osseointegration. Another technique used is ALL-ON-4, the angulation of implants to have a better fixation of the screws in the mandible and maxilla. In the case of a rehabilitation of prosthetic implant on edentulous arches, the use of alternative procedures seems to be effective when compared to more invasive surgical techniques, despite the number of possible dental implants to be installed, associated with prosthetic aspects, as lip support, smile line, quantity and quality of mucosa, phonetics, etc.

KEYWORDS: Dentures Implant; Dental implant; Dental Prothesis; Oral Rehabilitation; Dentures.

SUMÁRIO

INTRODUÇÃO	10
PROPOSIÇÃO	12
REVISÃO DE LITERATURA - OPÇÕES DE REABILITAÇÃO COM IMPLANTES EM PACIENTES DESDENTADOS TOTAIS	13
DISCUSSÃO	38
CONCLUSÃO	41
REFERÊNCIAS BIBLIOGRÁFICAS	42

LISTA DE FIGURAS

Figura 1– *All-on- 4* Maxila 14
Figura 2 – Protocolo de Branemark 16
Figura 3 – Sistema com barra-clipe 18
Figura 4 – Sistema *o´ring* 21
Figura 5 – *O´ring* 25
Figura 6 – *All-on-4* 28

INTRODUÇÃO

Comprometimentos nas funções de mastigação, deglutição e fala são frequentes quando os dentes naturais são perdidos, podendo provocar consequências negativas em outras funções orgânicas, bem como na interação social dos indivíduos. Visando a qualidade de vida da população idosa, no presente artigo são descritas as possíveis desordens miofuncionais orais em indivíduos desdentados totais e suas implicações para a adaptação de próteses totais. A terapia miofuncional oral é indicada para favorecer o equilíbrio das estruturas que compõem o sistema estomatognático. (C U N H A , 2005,195-202).

O planejamento pré-operatório para uma reabilitação com implantes dentários tem sido discutido extensivamente. Além disso, há vários fatores que podem interferir no planejamento cirúrgico protético de arcos edêntulos: fatores anatômicos, funcionais e fatores psicológicos e psicossociais. (CARPENTIERI et al., 2011, 336-47).

As próteses do tipo *overdenture* podem ser confeccionadas como uma combinação implantorretida e implantossuportada por tecidos moles. Entretanto, quando a instalação de um número suficiente de implantes com comprimentos adequados é possível, a superestrutura pode ser implantossuportada e essa prótese é denominada protocolo. (LEWIS et al., 2012)

A prótese implantossuportada recupera e proporciona uma melhora na mastigação, deglutição e, consequentemente, na fonética do paciente. Além disso, a melhora na qualidade de vida é outro fator positivo proporcionado por seu uso. Quando fazemos um planejamento cirúrgico e protético do paciente adequado, temos muito sucesso nesse procedimento. Para isso, são muito importantes os exames complementares, bem como saber da saúde geral do paciente. Sobre o material a ser utilizado, próteses totais fixas devem ser confeccionadas com materiais com alto módulo de elasticidade, pois apresentam uma melhor distribuição das forças entre os implantes. Ainda, não se deve exceder o comprimento do cantiléver, a fim de não sobrecarregar o conjunto.

Há também intercorrências no tratamento, como a fratura do parafuso, que pode ocorrer pelo afrouxamento dos parafusos das próteses que os profissionais

não conseguem observar nas visitas de manutenção. Com o tempo, esse afrouxamento pode ser agravado pelos movimentos axiais durante o uso, causando a fratura dos parafusos pilar e intermediário. Isso pode ocorrer no nível da porção superior hexagonal, e é mais fácil de ser removido pelo profissional, entretanto, quando ocorre em uma porção mais interna do implante, fica mais difícil de ser removido.

Outro procedimento é aquele em que se utiliza o *o´ring* e barra-clipe. Essa é uma técnica usada nos casos em que há pouco osso e o paciente tem dificuldade para higienizar a região bucal. Os implantes do tipo bolinha de encaixe, com o uso, perdem o encaixe e se soltam com facilidade, e quando isso ocorre, é necessária a troca da prótese.

A instalação de implantes em áreas com perda óssea horizontal pode resultar em uma relação prótese-implante desfavorável, o que compromete o resultado estético, funcional e a higienização pelo paciente, prejudicando o prognóstico do tratamento. Porém, previamente ou durante a instalação de implantes, a reconstrução óssea para aumento da largura do rebordo alveolar é frequentemente realizada, a exemplo de técnicas de enxertos ósseos ou biomateriais, utilizadas isoladamente ou associadas a membranas ou a fatores de crescimento. Contudo, mediante as limitações destes procedimentos, a técnica de divisão e expansão do rebordo alveolar (técnica de *split crest*) tem sido a mais utilizada. (SOUZA et al., 2015) .

A alta taxa de sobrevivência do implante indica que o conceito de função imediata para maxilares completamente desdentados pode ser um conceito viável (RANGERT, et al., 2005). Atualmente, encontram-se disponíveis os seguintes sistemas de retenção: barra-clipe, magneto e anel de retenção ou *o'ring*. O sistema barra-clipe permite a união dos implantes por meio de uma barra metálica, utilizando clipes plásticos ou metálicos presos à prótese. A barra promove distribuição das cargas sobre os elementos de fixação, o que permite a correção de angulações excessivas entre implantes divergentes (WALTON et al., 2001).

PROPOSIÇÃO

A proposição desta revisão é mostrar algumas formas de reabilitações totais, diante do constante avanço da implantodontia, considerando as diversas formas de tratamento reabilitador para desdentados totais. Neste trabalho, apresenta-se um avanço para a utilização clínica das sobredentaduras, devido à facilidade da técnica e longevidade dos novos componentes.

REVISÃO DE LITERATURA – OPÇÕES DE REABILITAÇÃO COM IMPLANTES EM PACIENTES DESDENTADOS TOTAIS

O procedimento *All-on-4* é um conceito-função imediato, com implantes Branemark para maxilares e mandíbula completamente desdentados. O objetivo deste estudo é avaliar um protocolo para a função imediata (dentro de 3 horas) de quatro implantes (*All-on-4*) ao se apoiar uma prótese fixa no maxilar totalmente desdentado. Este estudo clínico retrospectivo incluiu 32 pacientes com 128 implantes de carga imediata de apoio fixo completo, com arco superior e próteses totalmente em acrílico. Uma guia cirúrgica foi usada para facilitar o posicionamento do implante e a inclinação dos implantes posteriores, para uma boa ancoragem óssea, e grande distância entre os implantes, para bom suporte protético. Os exames de acompanhamento foram realizados no período entre 6 e 12 meses. A avaliação radiográfica do nível ósseo marginal foi realizada após 1 ano na função.

Três implantes imediatos foram perdidos em três pacientes, com uma taxa de sobrevivência cumulativa de 1 ano de 97,6%. O nível do osso marginal foi, em média, de 0,9 mm a partir da junção do implante/pilar depois de 1 ano. Assim, a alta taxa de sobrevivência dos implantes indica que o conceito de função imediata para maxilares completamente desdentados pode ser um conceito viável (MALÓ, RANGERT, NOBRE, 2005).

Figura 1 - *All-on-4* - Maxila

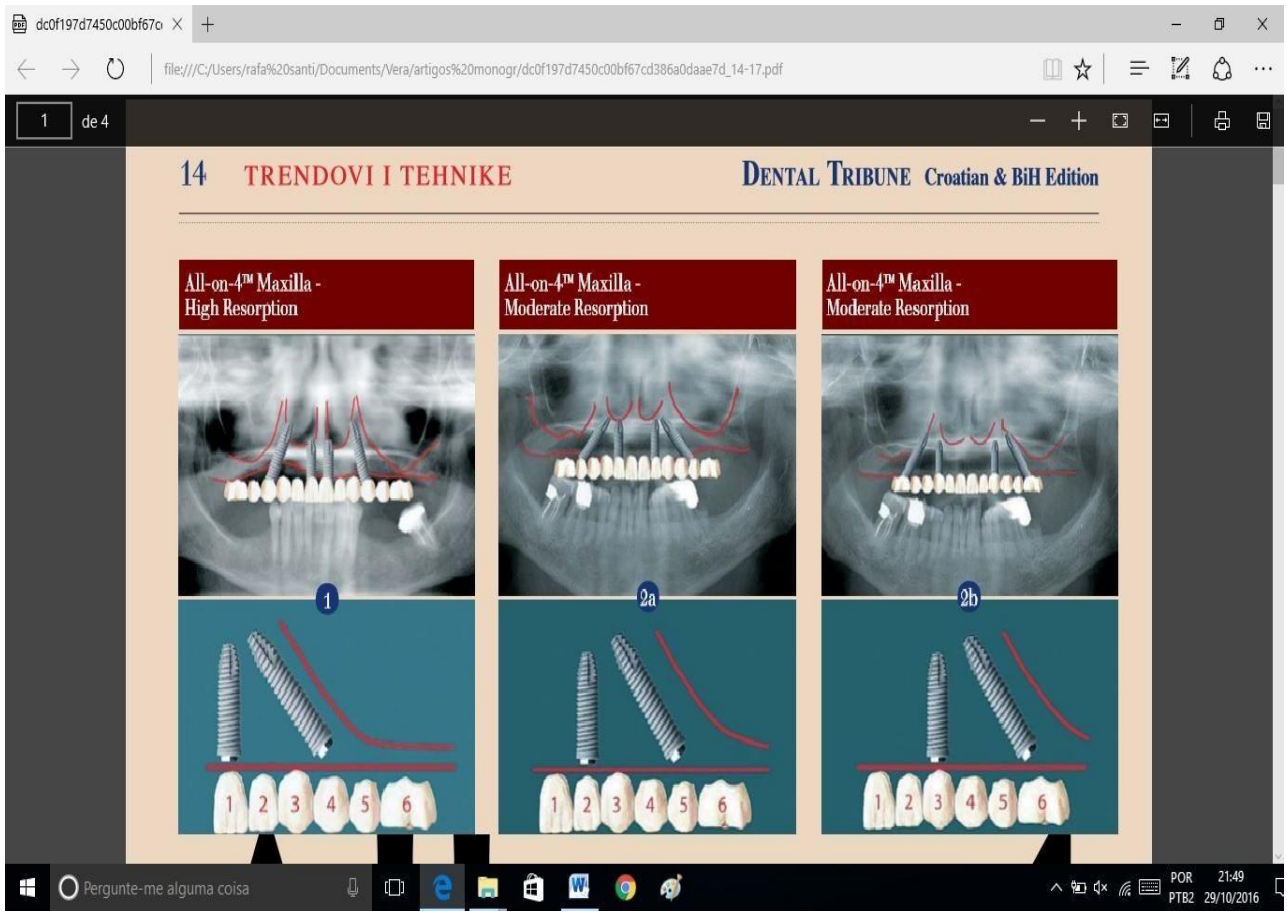

Fonte: Dental Tribune Croatian & BiHEdition

A reabilitação oral por meio dos implantes osseointegrados, segundo Branemark, foi tradicionalmente proposta pela realização de dois estágios cirúrgicos.

Esse protocolo de espera acontecia para evitar contaminação bacteriana e aplicação de forças durante o período de cicatrização inicial, devido à possibilidade de ocorrer o indesejável encapsulamento fibroso do elemento de fixação, em vez da interface direta entre osso e implante. Vários protocolos de tratamento para mandíbulas edêntulas têm sido reportados na literatura como alternativa de reabilitação, utilizando carga imediata, porém, em todos, é mencionada a necessidade de procedimentos laboratoriais para completa realização do trabalho, o que aumenta o tempo de tratamento e, respectivamente, o custo para o paciente. Já é relatado na literatura o benefício na qualidade óssea quando da aplicação de carga imediata na osseointegração. Esse processo ocorre através da bioestimulação mecânica devido à carga fisiológica existente, remodelando o tecido ósseo ao redor do implante. Entretanto, para que o ocorra, o valor dessa carga deve ficar restrito a

certos limites, permitindo apenas micromovimentos na ordem de 50 a 150 mm na interface osso-implante.

Embora esses valores sejam influenciados por fatores externos, como morfologia e superfície do implante, quando ultrapassados, é possível a ocorrência da interposição de tecido conjuntivo fibroso, ocorrendo encapsulado fibroso e falha na osseointegração. Entre as modalidades mais comuns descritas para reabilitação imediata em mandíbulas edêntulas, podemos citar a técnica da solda a laser, a cera perdida ao cilindro cimentado e a barra pré-fabricada, também aliada ao cilindro cimentado.

A técnica da barra distal tem como principal vantagem a captura da prótese diretamente sobre os pilares das fixações, não necessitando de procedimentos laboratoriais, o que otimiza tempo clínico e custo final do trabalho. Pacientes que possuem próteses totais em boas condições também são indicados para a técnica, porém, devido ao fato de a união ser realizada apenas em resina acrílica, a técnica se adequa principalmente para rebordos extremamente reabsorvidos, possibilitando grande espessura de material, maior rigidez e resistência ao conjunto. A utilização de implantes de corpo único à técnica agrega algumas vantagens, como redução de tempo cirúrgico (devido à ausência da instalação de pilares protéticos), maior resistência à fixação e ao parafuso do cilindro protético, o que possibilita a aplicação de cargas superiores a 10N. Além disso, devemos considerar a ausência de *microgap* entre a interface implante-pilar protético. O *microgap* contribui de forma negativa na resposta do tecido ósseo ao redor dos implantes, seja decorrente da micromovimentação presente entre as partes ou d a presença de infiltração bacteriana, motivando a perda óssea marginal irreversível. (GENINHO et al., 2006).

Figura 2 - Protocolo de Branemark



Fonte: MALO. P; RANGERT, B;DVARSATER; L. 2000

A eficácia a longo prazo das próteses fixas sobre implantes em mandíbulas edêntulas é bem documentada na literatura. Porém, devido ao custo elevado frente à realidade econômica da população brasileira, o profissional busca utilizar meios alternativos para reabilitação total sobre implantes, como utilização de próteses totais retidas por dois implantes As sobredentaduras foram utilizadas inicialmente na década de 70, sobre raízes entre os forames mentuais, técnica conhecida como *overdenture* ou sobredentadura. dentais remanescentes. Com a descoberta da osseointegração, no final da década de 60, e o desenvolvimento da implantodontia, a técnica passou a ser utilizada em implantes osseointegráveis. Esse tratamento apresenta vantagens, tais como aumento de retenção das próteses em casos de reabsorção mandibular severa, sustentação dos tecidos faciais devido à presença da flange vestibular e possibilidade de remoção para higienização. Além disso, economicamente, as sobredentaduras apresentam custo mais acessível em comparação às próteses fixas sobre implantes, devido ao número reduzido de implantações e de ausência de procedimentos laboratoriais no que se refere à fundição, permitindo a união dos implantes por meio de uma barra metálica, com a utilização de clipes plásticos ou metálicos presos à prótese. A barra promove distribuição das cargas sobre os elementos de fixação, permitindo a correção de angulações excessivas entre implantes divergentes. No sistema magnético, a retenção ocorre por meio da força magnética de pequenos ímãs, a partir de uma liga de cromo-cobalto. Esse sistema é indicado em casos em que os implantes não apresentam um posicionamento ideal, ou seja, divergentes em mais de 10 graus nos planos horizontal, vertical ou sagital mediano. Além disso, o modo de higienização

dessa barra requer do paciente habilidade motora, uma vez que a barra é fixa sobre os implantes.

O sistema mais utilizado é o *attachment* bola ou *o´ring*, que consiste basicamente de um intermediário com encaixe esférico aparafusado sobre o implante e um cilindro com anel de retenção, que é fixado na prótese. O posicionamento dos implantes, contudo, deve ser paralelo, mantendo o eixo de inserção para evitar que ocorra a perda de retenção dos componentes devido a seu desgaste prematuro. Por esse motivo, a divergência máxima entre 2 implantes para a utilização do sistema *attachment* bola deve ser de, no máximo, 10 graus. Por fim, uma possibilidade atualmente disponível é o uso de posicionadores angulados no sistema bola, permitindo que os componentes retentivos (cilindros) fiquem paralelos, independentemente do posicionamento dos implantes. Esses posicionadores possuem diferentes angulações, permitindo maior flexibilidade em sua utilização. A reabilitação oral através do uso de implantes osseointegráveis tem revolucionado a Odontologia, principalmente para tratamentos em pacientes desdentados totais, melhorando a eficiência mastigatória, estética e, consequentemente, a reintegração social. Considerando esses requisitos, as sobredentaduras ou *overdentures* têm preenchido essa lacuna há vários anos. Entre os sistemas de retenção utilizados nas sobredentaduras, temos a barra-clip, o´ring ou anel de retenção e magnético. (CUNHA, Felício CM de). Relações entre condições miofuncionais orais e adaptação de próteses totais. PCL 2005; 7(36):195-202. A opção pelo uso de anéis de retenção parece ser mais adequada. No entanto, um requisito importante para a seleção do sistema *o´ring* é o posicionamento dos implantes. Com angulações divergentes maiores que 10 graus nos implantes, há desgaste prematuro nos componentes e perda na retenção. Para se evitar essas limitações são utilizados componentes que permitem angulações de até 14 graus. Dessa forma, possibilita-se que as cápsulas de retenção situadas na prótese fiquem paralelas entre si. Além disso, esse novo sistema apresenta um componente *attachment* bola menor, o que evita desgastes excessivos na base da prótese, para a adaptação das cápsulas, e impede seu enfraquecimento. Os sistemas mais antigos apresentam como forma de retenção anéis de silicone, que eram frequentemente substituídos devido à constante fadiga prematura dos componentes.

Diante do constante avanço da implantodontia e considerando-se as diversas formas de tratamento reabilitador para os desdentados totais, esse novo sistema

apresenta um avanço para a utilização clínica das sobredentaduras, devido à facilidade da técnica e longevidade dos novos componentes (HERMANN et al., 2007).

Figura 3 – Sistema com barra-clipe

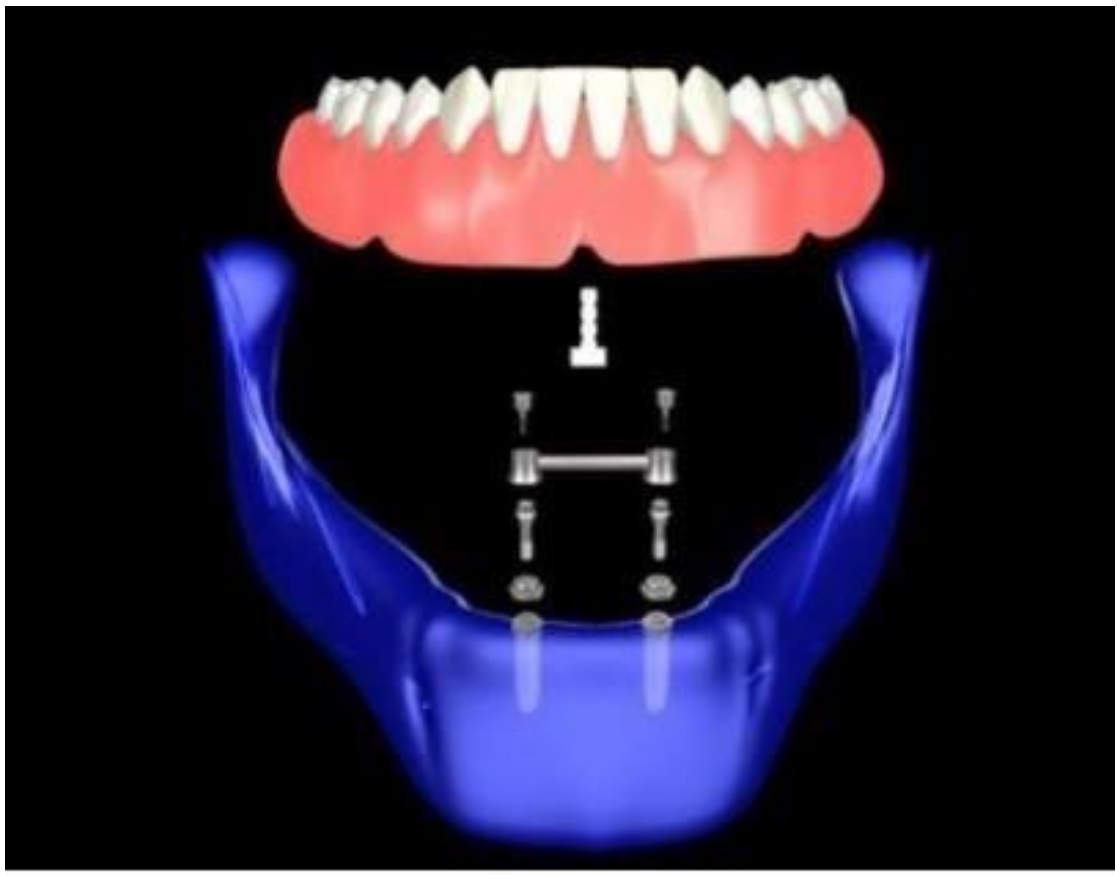

Figura 3 – Sistema com barra-clipe

Fonte: WALTON, J.N; HUIZINGA S. C.;2001

O objetivo da implantodontia é oferecer uma alternativa de tratamento mais simples, eficiente e de prognóstico, que satisfaça às necessidades e anseios do paciente. Nos últimos anos, o interesse por tratamento com *overdentures* para maxilas e mandíbulas edêntulas cresceu enormemente. As reabilitações bucais com *overdentures* constituem uma ótima alternativa para desdentados totais, principalmente para os que possuem dificuldades de adaptação a dentaduras convencionais. Em estudo, as *overdentures* mandibulares foram confeccionadas sobre 2 implantes. No primeiro ano de acompanhamento, foram perdidos 4 implantes. Outros quatro foram perdidos no período compreendido até o quinto ano. Não houve perdas nos anos seguintes. Vinte e quatro pacientes (40%) que receberam

próteses mucossuportadas optaram pela *overdenture* no período de observação do estudo. O grau de satisfação dos pacientes que receberam implantes foi maior em relação ao outro grupo. Apesar das reabilitações sobre implantes terem maior tempo de tratamento e maior número de sessões de manutenção, a mudança social, a evolução da odontologia e a das técnicas protéticas aumentaram as exigências estéticas e funcionais dos pacientes, que procuram, cada vez mais, reabilitações protéticas fixas ou, pelo menos, mais estáveis.

Cada paciente deve receber um plano de tratamento individualizado, baseado em suas necessidades físicas e psicológicas, quando devem ser observadas as condições ósseas, relações maxilo-mandibulares, necessidades estéticas, resistência da fibromucosa, capacidade de higienização dos pilares dos implantes, fatores relacionados a defeitos congênitos ou adquiridos e tolerância ao uso de próteses totais. O planejamento inadequado na busca de uma reabilitação fixa é consequência do mau posicionamento dos implantes que podem dificultar a obtenção de resultados estéticos satisfatórios e comprometer a longevidade do trabalho. Com o objetivo de discutir estratégias de tratamentos, foram definidos alguns parâmetros para a confecção de *overdentures* em pacientes com maxila edêntula: o número de implantes deve ser preferencialmente quatro; os implantes devem ser igualmente distribuídos ao longo da arcada; e a sobredentadura pode ter um desenho modificado, sem a abóbada palatina.

A terapia com *overdenture* é mais consistente com uma ótima colocação dos implantes, considerando-se a quantidade e a qualidade do osso. As sobredentaduras podem resolver melhor os problemas de estética e de fonética, pois a base vestibular da sobredentadura promove suporte para o lábio. Na mandíbula, pacientes mais jovens preferem próteses fixas, e indivíduos idosos preferem *overdentures*. O uso de uma prótese desse tipo permite ao protesista solucionar problemas associados à colocação imprópria dos implantes. O contorno do lábio pode ser facilmente melhorado e um resultado estético satisfatório pode ser alcançado em pacientes com lábio superior curto. O desenho da barra na subestrutura facilita os procedimentos de higiene oral. Não obstante, o uso de acessórios de conexão simples de baixo custo e de fácil recolocação facilita reparos eventuais e faz desse tipo de prótese uma alternativa viável para uma ampla camada da população edêntula.

Já a reabilitação protética fixa sobre implantes, de maxila edêntula, ou com poucos remanescentes dentários, e reabsorção óssea, pode apresentar algumas limitações e tornar-se complexa. Como consequência do edentulismo, ocorre uma reabsorção óssea do rebordo alveolar, podendo proporcionar perda do suporte labial e alteração do perfil facial. A escolha entre uma *overdenture* e uma prótese fixa dependerá, basicamente, da possibilidade de instalação de implantes em locais adequados e em número suficiente, levando-se em consideração a situação econômica do paciente.

Ainda assim, algumas observações importantes devem ser feitas para o planejamento de prótese fixa sobre implantes. Em relação à anatomia óssea, deve existir qualidade suficiente de tecido ósseo, tanto em altura quanto em largura, para a instalação de um número adequado de implantes e no posicionamento ideal. A qualidade do osso ao redor do implante afeta sua resistência às cargas. Quando existe baixa qualidade óssea, as cargas devem ser reduzidas ou o número de implantes aumentado. Quanto à oclusão, o planejamento da prótese será influenciado pelo tipo de material restaurador, pelo número, diâmetro e comprimento dos implantes, bem como pelo arco antagonista. Nos casos de edentulismo, a relação esquelética maxilo-mandibular deve permitir uma reabilitação protética fixa sobre implantes, funcional e esteticamente aceitável.

Para que os objetivos do planejamento ideal em implantodontia sejam alcançados, especialmente nas reabilitações fixas extensas, os tecidos moles e duros precisam apresentar volume e qualidade satisfatórios. As próteses fixas convencionais sobre implantes devem ser realizadas em casos com mínima perda dos tecidos de suporte. Quando o volume ósseo não é suficiente para a colocação de implantes na posição adequada e em número e tamanho suficientes para reabilitações protéticas fixas, os enxertos ósseos poderão ser indicados.

O planejamento constitui um elemento fundamental nas reabilitações totais superiores com próteses sobre implantes. O cirurgião- dentista possui inúmeras formas de tratamento para proporcionar ao paciente o melhor resultado estético e funcional possível. Próteses fixas e *overdentures* podem ter um excelente prognóstico, desde que utilizados no momento apropriado e no paciente indicado (GALLINA et al., 2007).

Figura 4 – Sistema *o'ring*

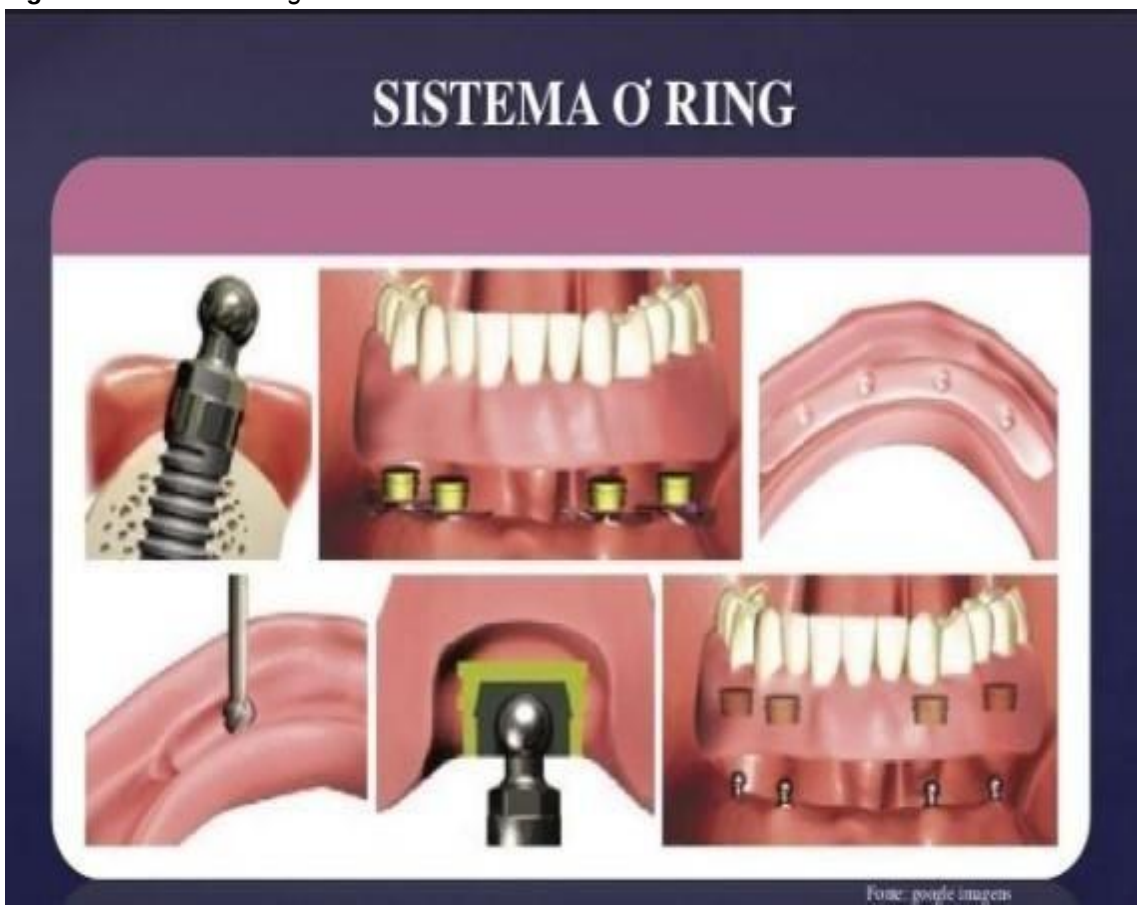

Fonte: DARIO L.J. et al.2000

O protocolo de Branemark, inicialmente descrito em 1969, preconiza seis implantes na maxila e cinco ou quatro implantes na mandíbula. Estudos clínicos têm documentado o sucesso da técnica Branemark de implantes osseointegrados. Muito desse sucesso é atribuído a um acompanhamento rigoroso do protocolo cirúrgico e protético. O planejamento de uma reabilitação protética usando a técnica de protocolo de Branemark deve considerar as causas que levaram os pacientes a perderem seus dentes naturais e/ou próteses antigas.

As falhas mecânicas mais frequentes nas próteses sobre implantes são o afrouxamento e fratura do parafuso da prótese e do parafuso do pilar intermediário, fratura do acrílico e da barra na área da solda. Grandes extensões de cantiléver, especialmente quando os implantes são colocados em linha reta em vez de em um arranjo semilunar, parece estar associada à fratura dos componentes protéticos. Após um acompanhamento de reabilitações protéticas do tipo protocolo de Branemark por um período de cinco anos, aponta-se que as intercorrências mais comuns são a fratura da resina acrílica oclusal e a fratura do parafuso de fixação da

barra metálica. Complicações mecânicas como perda ou fraturas de parafuso de fixação da prótese, bem como fratura barra e resina, também foram relatadas.

Os problemas que ocorrem em próteses do tipo protocolo são normalmente pequenos e reversíveis. A fratura do implante, quando ocorre, é geralmente ao nível da base do parafuso do pilar e, na maioria dos casos, ocorre no nível ósseo. A literatura relata baixa incidência de fratura de implantes após a colocação da prótese. Os casos de fratura do parafuso ocorrem pelo afrouxamento não detectado do mesmo, agravado pelos movimentos não axiais durante o carregamento protético. A fratura do parafuso do pilar intermediário pode ocorrer no nível da porção superior hexagonal, onde ele pode ser facilmente removido. Não foram encontrados na literatura casos de fratura de pilares intermediários.

Quando ocorre numa porção mais abaixo, na porção interna do implante, a remoção do parafuso torna-se mais complexa devido à proximidade deste com a rosca do implante. A fratura da barra normalmente ocorre quando ela está mal dimensionada ou quando o braço de cantiléver é muito extenso, superior a 14 mm. Falhas no processo laboratorial, como porosidades e trincas, ou problemas no processo de solda também podem ser responsáveis por fraturas da barra. Esse tipo de fratura é uma situação pouco encontrada, que pode ocorrer no caso de sobrecarga oclusal.

É imprescindível que, no desenho da barra, existam retenções mecânicas, sulcos e ranhuras nos dentes. O equilíbrio oclusal é necessário para a longevidade da reabilitação protética sobre implantes. Quando contatos prematuros em relação cêntrica, lateralidade e protusão são detectados, o ajuste oclusal é fundamental para evitar intercorrências, pois relações maxilo-mandibulares incompatíveis, diferença entre o ângulo do implante em relação ao plano oclusal e a extensão do cantiléver podem levar à fratura do parafuso do pilar. Quando se suspeita de atividade parafuncional, a utilização de placa miorrelaxante é sugerida, com o objetivo de diminuir as intercorrências estruturais (ELKEN et al., 2007).

O sucesso clínico da longevidade dos implantes dentários está diretamente relacionado ao modo como as forças são dirigidas e dissipadas na interface implante-tecido ósseo, sendo importante a não sobrecarga do conjunto, o que poderia ocasionar a falha da osseointegração. Como o fenômeno biomecânico é bastante complexo e cada estilo de prótese apresenta um comportamento diferente, isso será abordado em duas partes desta publicação. Os artigos completar-se-ão,

mas serão independentes entre si, proporcionando uma visão atual da reabilitação oral sobre implantes.

Originalmente, a utilização de implantes osseointegrados foi proposta para pacientes considerados inválidos orais, com o objetivo de melhorar o conforto, função e autoestima, evitando a utilização de próteses dentais instáveis. O estresse mecânico é transferido do implante ao tecido ósseo circundante, sem gerar forças de grande magnitude, o que poderia colocar em risco a longevidade do implante e a prótese. Fatores biomecânicos são relatados na literatura como os principais responsáveis pelas falhas dos implantes, sendo que muitos desses fatores não são completamente compreendidos. Com base em informações publicadas recentemente, mudanças conceituais ocorreram nas reabilitações protéticas ao longo das últimas décadas, desde a descoberta da osseointegração. A cada dia, novos desafios são propostos pelos pacientes, muitas vezes mutilados, que procuram cirurgiões-dentistas que se dedicam à área da reabilitação oral. Dessa forma, buscamos analisar, separadamente, diferentes estilos e comportamentos de próteses implantossuportadas. Nessa primeira parte será abordado o comportamento biomecânico de prótese total fixa e *overdenture*. Em seguida, será analisada a biomecânica em prótese parcial fixa, união entre dentes naturais a implantes e associação de prótese parcial removível com implantes osseointegrados. Dessa forma, serão abordadas todas as possibilidades terapêuticas para o tratamento do edentulismo total e parcial. Diante dessa perspectiva, pretendemos discutir os conceitos atuais de biomecânica como fator de risco para o sucesso e a longevidade.

O tratamento com *overdenture* é otimizado quando se utiliza o maior número de implantes possível, sendo que os implantes devem estar unidos por meio de uma barra rígida.

Em relação à prótese total fixa, o desenho de uma prótese fixa implantossuportada compreende uma distribuição espacial para os implantes, necessitando, na maioria dos casos, de um prolongamento paradistal e, bilateralmente, das estruturas protéticas, denominadas cantiléveres. Para a maxila, é preconizada a utilização de 6 implantes com comprimentos ≥ 10 mm; já para a mandíbula, deve-se utilizar o maior número possível de implantes (cinco ou seis), evitando a utilização de implantes curtos. Para permitir uma distribuição uniforme das forças funcionais ao tecido ósseo sem sobrecarregar a interface implante-osso, é necessário que o comprimento do cantiléver não ultrapasse 15 a 17 mm no arco

inferior e, na maxila, não deve ser incluído ou sua extensão deve ser inferior a 10 mm/ 9 mm, devido à baixa qualidade óssea encontrada nessa região.

A inclusão de cantiléver em prótese fixa é considerada biomecanicamente como um importante fator de risco. Diante disso, foram avaliados os efeitos da instalação de implantes na região posterior da mandíbula em pacientes edêntulos durante 1 ano. A pesquisa associou o maior número de falhas aos implantes localizados nessa região, sendo o principal motivo atribuído à deflexão, que ocorre na mandíbula durante os movimentos de abertura e lateralidade.

Portanto, quando for planejada uma modificação no plano de tratamento convencional, devem-se tomar alguns cuidados especiais, como, por exemplo, utilizar o maior número de implantes nessa região ou mesmo a secção da prótese, a fim de melhorar o prognóstico dos implantes. O material de confecção da infraestrutura e o de recobrimento oclusal também influencia, significativamente, o comportamento biomecânico da prótese. Parece não ser válida a utilização de dentes em resina acrílica para a absorção de impacto como era proposto, sendo recomendada a combinação de uma estrutura em cobalto-cromo associada à porcelana como material de recobrimento oclusal. Isso, provavelmente, significa que a alta resistência da infraestrutura à torção reduz o risco de sobrecarga mecânica nos parafusos de retenção, especialmente em infraestrutura com extensões em cantiléver.

Estudos longitudinais com preservação de mais 15 anos demonstraram que pacientes reabilitados com prótese fixa implantossuportada apresentaram um índice de sucesso superior a 90%; o afrouxamento/fratura do parafuso está entre as complicações biomecânicas mais frequentes relacionadas para as próteses totais fixas, sendo sua causa atribuída, principalmente, à falta de passividade das estruturas protéticas e a uma pré-carga inadequada.

Próteses totais fixas devem ser confeccionadas com materiais com alto módulo de elasticidade, pois apresentam uma melhor distribuição das forças entre os implantes. Ainda não se deve exceder o comprimento do cantiléver, a fim de não sobrecarregar o conjunto.

Independentemente do sistema de retenção (tipo bola ou barra-clipe) utilizado nas *overdentures*, ambos apresentam bons resultados clínicos. A escolha por um determinado sistema parece estar associada a uma questão pessoal. Um maior índice de falhas de implantes osseointegrados está relacionado a condições

limites como, por exemplo, rebordos severamente reabsorvidos, qualidade óssea desfavorável, combinados com inserção de implantes curtos e presença de cantiléveres longos.

Figura 5 – *O'ring*



Fonte: D. ROSA D. M. NETO et. al; 2003

Sobre o sistema *All-on-4*, seu conceito baseia-se no número de quatro implantes de colocação nas maxilas de desdentados. A eficácia da terapia de implantes dentários é bem documentada, e mais progresso é focado no desenvolvimento de protocolos para a simplificação dos procedimentos, como o protocolo de função imediata, que permite a completa reabilitação. A utilização de quatro implantes como número ideal para a reabilitação da mandíbula totalmente desdentada é importante para uma maior estabilização, partindo-se do princípio de que os implantes são colocados como um apoio de pilares - dois posteriores e dois anteriores - e eles estão bem ancorados. A vantagem deste conceito é a inclinação dos dois implantes distais, que permitem a colocação de um mínimo de 10 dentes no conjunto da prótese imediatamente, com um máximo de um membro do cantiléver distalmente. Os mesmos procedimentos são descritos em outros lugares na literatura, enquanto nós fornecemos um resumo do protocolo.

Os critérios de inclusão/exclusão de pacientes são história clínica, exame clínico e panorâmicas radiográficas adicionais (altura do osso), assim como qualidade e volume do osso. Para a mandíbula, um critério importante para a inclusão da crista é ter pelo menos 4 mm de largura e 8 mm de altura na zona situada entre os dois forames mentais. Para os desdentados, altura maxilar e largura do restante da crista óssea disponível entre a parede anterior do seio maxilar e da mandíbula e o forame mentual irá determinar o tipo de *All-on-4*: *All-on-4 Standard*, *All-on-4* híbrido ou *All-on-4* extra-maxila. Para o padrão *All-on-4*, um critério anatomicamente importante para a inclusão é a crista de pelo menos 4 mm de largura e 10 mm de altura no segmento do canino a canino. O conceito de *All-on-4* pode ser usado em vários graus de atrofia da maxila, uma vez que a posição dos implantes posteriores é que determina a distância entre os implantes. Dependendo do grau de absorção, implantes posteriores podem ser colocado em diferentes posições do osso, normalmente entre o primeiro pré-molar e o primeiro molar. Se esses critérios não forem cumpridos, devem-se considerar os conceitos de híbrido *All-on-4* ou *All-on-4* extra-maxila.

No conceito de *All-on-4* híbrido para reabilitação, os implantes ancorados superiores são usados em conjunto com implantes extra-maxila ancorados no osso zigomático, enquanto no conceito de *All-on-4* extra-maxila, são usados apenas quatro ancorados no osso zigomático, verticalmente orientados no implante na região do canino/primeiro pré-molar, para implantar na região do segundo pré-

molar, que seguiu a parede anterior do seio, com cerca de 45 graus de inclinação. Pilares angulados de 30 graus estão definidos para implantes para corrigir a inclinação para um máximo de 15 graus. Os implantes posteriores são de 4 mm de diâmetro. Os implantes anteriores são orientados verticalmente através dos modelos de *All-on-4*, que substitui o modelo cirúrgico especial. Deve ser dada atenção à seleção de posicionamento anterior, para que não entre em conflito com os topos inclinados implantes posteriores, que normalmente atingem uma região dos caninos. Os implantes anteriores são de 4 mm ou 3,75 mm de diâmetro e são tipicamente colocados nas incisivos centrais e laterais. Esta exposição proporciona uma boa fixação do implante, aumentando a distância entre o implante e o curto comprimento da alavanca, os implantes posteriores geralmente levam para a posição do segundo pré-molar/primeiro molar. O *All-on-4* fornece implantes alongados fora do seio, com ancoragem única nos ossos zigomáticos e sobrepondo-se os tecidos moles depois de deixar os ossos. Desse modo, os Implantes devem sair numa posição intermédia entre os incisivos laterais e primeiros molares, o cume do osso numa posição prótese ideal, ao abrir os parafusos de fixação na prótese sobre as superfícies de oclusão dos dentes na prótese ou a parede interior da ponte através de gengiva artificial. Tal como no padrão *All-on-4*, próteses de acrílico para toda a arcada dentária são administrados no dia da cirurgia. Apresentaram-se duas situações clínicas com dois pacientes adequados para a reabilitação completa do maxilar desdentado através do híbrido *All-on-4* e soluções *All-on-4* Extra-maxila. A técnica de extra-maxila complementa o conceito *All-on-4* por substituição de um a quatro implantes convencionais por implante extra longo, exclusivamente posicionado no osso zigomático, permitindo a recuperação de qualquer grau de atrofia do osso maxilar. Esses resultados e os resultados de estudos indicam que imediato é uma função da mandíbula e maxila e pode ser um tratamento muito previsível (de alta e baixa taxa de sobrevivência de reabsorção marginal do osso), se for assegurado adequadamente posicionamento ótimo do implante. No conceito de *All-on-4* com inclinação da carga osso-implante, usando a capacidade de uma forma otimizada, os implantes são implantados ântero-posteriormente, permitindo base de prótese ideal e uma boa ancoragem em estruturas ósseas densas (osso anterior com maior densidade) devido à liberdade de inclinação. Ao reduzir o número de implantes, cada implante pode ser ajustado sem comprometer implantes vizinhos. Os dados

mostram que as posições de otimização biomecânicas do implante é clinicamente eficaz. O fato de que a sobrevivência de dentaduras pode ser mantida a 100%, mesmo com menos de quatro implantes em que a prótese repousa, também mostra a eficácia da posição do implante. Além disso, usando análise de elemento, pode-se concluir que não há vantagem em usar um *splint crash* biomecânico.

Em relação ao tratamento, pode ser produzido com uma estética melhorada de próteses, próteses mais fácil, reduz o risco de complicações protéticas para a higiene oral dos pacientes. Em conclusão, o conceito *All-on-4* da função imediata para maxilar totalmente desdentado provou ser clinicamente eficaz, satisfatório para pacientes e aplicável em muitas situações em que, de outra forma, seria necessário aplicar procedimentos complicados. Esse é um procedimento normalizado que pode ser aplicado rotineiramente na maioria dos pacientes sem dentes com uma curta duração do tratamento e da prótese na posição funcional em poucas horas após a operação. É muito bem adaptado para uma maior simplificação, com base em acomodação (MALO et al., 2009).

Figura 6 – *All-on-4*



Fonte: MALO; P. et al 2009

Para protocolos de função imediata para uso de implantossuportados, a colocação de implantes axiais em função imediata para o tratamento de pacientes totalmente desdentados demonstrou ser um procedimento previsível. A perda de dentes posteriores, particularmente em pessoas idosas, conduz à perda de osso alveolar com uma aparente movimentação alveolar inferior, nervo na mandíbula, assim, muitas vezes proibindo a colocação de implantes em regiões posteriores. Uma alternativa poderia ser a utilização de implantes inclinados, o que permite utilização máxima do osso existente e colocação de dentes posteriores fixos com espaços mínimos, em uma região em que a altura óssea e a proximidade de nervos não permite a colocação de implantes de 9 mm a 11 mm. Além disso, as vantagens descritas acima e a utilização de implantes inclinados facilitam a

realização da posição desejada dos implantes a partir de um ponto de prótese, criando uma distância favorável. Existe uma vantagem biomecânica no uso de implantes inclinados distais em vez de implantes de apoio axial quando se compara o estresse. O protocolo descrito no presente artigo é uma técnica de fácil utilização que envolve o uso de um guia simples para o posicionamento ideal e inclinação dos implantes, para proporcionar superiores condições de carga. Resultados de um estudo anterior por membros de nossa equipe de pesquisa, seguido por até três anos, demonstraram que o processo completo de reabilitação protética do desdentado de mandíbula por meio do conceito *All-on-4* é possível com bons resultados a curto e médio prazos. O objetivo desse artigo é apresentar a evolução clínica do conceito *All-on-4* com até 10 anos. A hipótese de pesquisa que investigamos nesse estudo foi a reabilitação de completamente desdentados de mandíbulas por meio do conceito *All-on-4*. De acordo com desejos do paciente, o profissional substituiu a prótese provisória, quer com metal-cerâmica, prótese fixa implantossuportada com um titânio e quadro e coroas de cerâmica pura, ou metal e resina, prótese fixa implantossuportada com um quadro de titânio e da prótese de resina acrílica. Nesta prótese definitiva, a oclusão imitou a dentição natural. A prótese definitiva foi entregue pelo clínico seis meses após a cirurgia. Os pacientes cujas mandíbulas foram tratadas com o *All-on-4*, a prótese definitiva e que foram submetidos a cinco anos seguidos, durante um período de quatro a seis meses, até que novos implantes foram inseridos imediatamente, sem mais complicações. Dois pacientes perderam todos os quatro implantes: um paciente após 22 meses seguidos e um outro paciente aos 71 meses (dois implantes) e 89 meses (dois implantes). Para ambos os pacientes, foram removidos os implantes e, após um período de tratamento de cerca de quatro meses, foi repetido o procedimento. Ambos os tratamentos permaneceram estáveis no final do seguimento deste estudo, com 12 meses e 16 meses seguidos para os respectivos pacientes. Houve diferenças no estado de saúde entre aqueles que perderam implantes, com osteoporose afetando 7,7 por cento e 1,3 por cento, respectivamente; doenças cardiovasculares afetando os 7,7 por cento e 2,2 por cento, respectivamente; doenças autoimunes afetando 7,7 por cento e 2,2 por cento, respectivamente; morbidades afetando 15,4 por cento e 1,3 por cento, respectivamente; diabetes afetando 7,7 por cento e 1,8 por cento, respectivamente; e hábitos tabágicos sendo observados em 38,5 por cento e 21,6 por cento, respectivamente. A maioria de falhas de implante ocorreu em pacientes

que tiveram uma condição médica ou um hábito de fumar (84,7 por cento), enquanto que apenas 30,4 por cento do resto da população do estudo tinha essas condições. Perdas de implante ocorreram em um dos quatro pacientes com osteoporose, que receberam tratamento com bifosfonatos; em um dos quatro pacientes que tinham diabetes; em um de seis pacientes que tinham doenças cardiovasculares; em um de seis pacientes que tinham doenças autoimunes; em dois de cinco pacientes que tinham morbidades; em três de 49 pacientes que eram fumantes; e em quatro dos 158 pacientes saudáveis. Na análise de sobrevida calculada por meio dos riscos proporcionais de Cox, modelo de regressão, a presença de diabetes emergiu como um fator de risco para a perda do implante. As altas taxas de sucesso dos implantes *All-on-4* (98,1 por cento em 5 anos e 94,8 por cento em até 10 anos) e a baixa taxa de reabsorção do osso marginal demonstram a viabilidade a longo prazo do conceito de arco pleno mandibular apoiado por quatro implantes imediatos. A inclinação das faces posteriores dos implantes permite que as próteses finais segurem 12 dentes com apenas um cantiléver curto (molar) e uma distância interimplante favorável sem comprometer o sucesso a longo prazo. (MALO et al., 2011).

O edentulismo pode ser considerado uma deficiência física com característica semelhante a uma doença crônica: incurável funcionalmente, psicologicamente lesivo e requer condutas estratégicas e específicas para superar ou limitar esses danos. Apesar das dificuldades, a reabilitação com próteses sobre implantes tornou-se uma modalidade de tratamento confiável e previsível para arcos edêntulos, particularmente para a mandíbula. O planejamento pré-operatório para uma reabilitação com implantes dentários tem sido discutido extensivamente na literatura cientifica, entretanto, há vários fatores que podem interferir no planejamento cirúrgico protético de arcos edêntulos: fatores funcionais e fatores psicológicos e psicossociais. Vários desenhos de prótese podem ser utilizados para reabilitar arcos edêntulos, sejam eles sobre implantes dentários ou próteses totais convencionais. As próteses tipo *overdenture* podem ser projetadas como uma combinação implantorretido e implantossuportada por tecidos moles, que são indicadas para situações em que foram instalados quatro implantes dentários ou menos. Quando a instalação de um número suficiente de implantes dentários com comprimentos adequados é possível, a superestrutura pode ser puramente implantossuportada, denominada prótese tipo protocolo. Atualmente, há uma tendência de estudos incorporarem aspectos

referentes ao carregamento oclusal, por isso, têm sido relatadas revisões de literatura que mostram que as taxas de sobrevivência de implantes dentários imediatos são comparáveis àquelas dos implantes dentários tardios. Os fatores anatômicos que mais afetam a exequibilidade e o prognóstico de qualquer reabilitação protética sobre implantes dentários são a qualidade e a quantidade de tecido ósseo. Assim, deve-se levar em consideração situação situações em que o planejamento envolve a maxila, uma vez que raramente pode-se conceituá-la como uma estrutura composta por um único tipo de densidade e quantidade óssea, as diferenças nos padrões de reabsorção óssea dos maxilares que levam frequentemente, a uma relação maxilo-mandibular desfavorável e também, o simples fato da presença de edentulismo por longos períodos de tempo, em virtude de sua perda óssea progressiva.

Com o objetivo de superar tais limitações, diferentes terapias alternativas têm sido propostas, como instalação de implantes curtos, instalação de implantes em regiões anatômicas específicas, como região pterigóidea, túber ou zigomático, na maxila. Além disso, vários estudos têm reportado a utilização de implantes dentários inclinados como um possível tratamento, uma vez que há a possibilidade de instalação de implantes mais longos para favorecer a ancoragem ao tecido ósseo, redução da necessidade de enxertos ósseos e a utilização de cantiléveres longos pode ser evitada, no entanto, apresenta diferença significativa em comparação aos implantes axiais, no que refere à perda óssea marginal. No presente, não existe um protocolo específico em relação ao número de implantes necessários para suportar uma overdenture maxilar, entretanto, na literatura, um mínimo de quatro implantes é o mais favorável, e devem ser instalados na região dos caninos, dos incisivos e dos pré-molares. Porém, em alguns casos, pode ser necessária a instalação de um número maior de implantes, no mínimo seis, e mudanças do desenho da prótese, com intuito de melhorar o prognóstico do tratamento reabilitador, quando da presença de fatores de risco. Em relação à mandíbula, indica-se a instalação de dois implantes como primeira opção para o tratamento de pacientes edêntulos. Dois implantes não significam uma reabilitação com próteses tipo *overdenture* e, sim, o protocolo mínimo que deveria ser suficiente para a maioria dos pacientes; esses implantes devem ser instalados na região anterior entre os forames mentonianos, no entanto, alguns autores indicam a instalação de dois a quatro implantes para melhorar a retenção das próteses. Devido ao fato de que as *overdentures* precisam

de poucos implantes, pode-se minimizar a necessidade de procedimentos cirúrgicos adicionais em pacientes fisicamente debilitados que necessitam de tratamento reabilitador com implantes, a fim de melhorar a função mastigatória e o balanço nutricional, a instalação de poucos implantes associado a um planejamento simplificado, pode reduzir o risco de anestesias gerais e procedimentos cirúrgicos invasivos.

As *overdentures* de carga imediata devem apresentar certos requisitos: altura óssea abundante a moderada, espaço protético maior ou igual a 12 mm, o arco oposto deve ser uma prótese total e os implantes devem ser esplintados por meio de uma barra. Vários estudos têm demonstrado que as *overdentures* de carga imediata suportadas por quatro implantes esplintados por meio de uma barra resulta em taxas de sobrevivência que são comparáveis aos obtidos na carga tardia, outros estudos comparando *overdentures* com dois e três implantes têm demonstrado taxas de sobrevivência similares a carga tardia. Por outro lado, para uma prótese tipo protocolo, a região cervical da coroa clínica deveria, idealmente, coincidir com os tecidos moles do rebordo alveolar, ou seja, é necessária uma reabsorção óssea mínima e, consequentemente, espaço interoclusal mínimo, enquanto que em casos duvidosos, o uso de um enceramento diagnóstico é necessário para determinar o grau de reabsorção óssea e a relação maxilomandibular. Já com relação ao número de implantes para reabilitar uma maxila edêntula através de prótese tipo protocolo, a utilização de seis implantes dentários é suficiente para ter estabilidade a longo prazo e sucesso da prótese. Em uma prótese protocolo de carga imediata, independentemente se o carregamento compromete todos os implantes instalados ou números específicos por localização, dimensão e qualidade óssea, pelo menos cinco implantes rosqueáveis menores que 10 mm de comprimento e 4 mm de diâmetro são necessários para a reabilitação final. Quando em maxilas edêntulas, é necessário oito ou mais implantes esplintados. Na presença de baixa qualidade óssea ou aumento dos fatores de força, um número maior de implantes com superfície rugosa é necessário, dois desses implantes devem ser instalados na região molar bilateral e dois na região do caninos, bilateralmente. Aspectos protéticos: durante o exame clínico extra-oral e intra-oral para a indicação de determinado tipo de prótese, é necessário investigar os seguintes parâmetros: suporte labial, linha do sorriso, comprimento do lábio superior, qualidade e quantidade e da mucosa, contorno do rebordo alveolar, relação coroa-osso, espaço

interarcos e zona fonética. A relação entre o lábio superior e o inferior para com o plano estético (linha da ponta do nariz até o queixo) deveria ser avaliada para melhor harmonia labial, que é estabelecida por distâncias semelhantes.

A estética anterior é frequentemente um problema significativo no desenho das próteses sobre implantes, dessa forma, as próteses do tipo protocolo requerem adequado rebordo para prover suporte labial. Assim, se o paciente apresenta padrões de reabsorção maxilar ou mandibular divergentes (pacientes com aparência retrognata ou prognata), haverá a necessidade de suporte labial compensatório, o que pode ser restabelecido por meio da espessura da borda bucal e a posição dos dentes da prótese *tipo overdenture*, além disso outro fator que pode contraindicar a confecção de uma prótese tipo protocolo é quando existe uma discrepância entre a posição da coroa clínica e o contorno do rebordo alveolar no sentido vestíbulo-lingual, uma vez que pode haver a necessidade da utilização de uma base de resina para reposicionar e fornecer suporte ao lábio, devido ao fato da prótese tipo protocolo requerer um preservação do rebordo residual, o espaço interarcos deve ser menor do que aquele necessário para uma *overdenture*.

Pacientes com limitada quantidade de mucosa inserida sobre o rebordo residual, provavelmente, adaptam-se melhor às próteses tipo protocolo devido à qualidade dos tecidos de suporte da carga, já que as *overdentures* necessitam de tecido mole não móvel para evitar o deslocamento das forças aplicadas pela ação do músculo, assim como aqueles que apresentam rebordo residual em lâmina de faca ou qualquer sensibilidade do mesmo. O simples fato de confeccionar uma prótese suspensa sobre o rebordo é uma solução muito mais efetiva do que fazer uso clínicos de cirurgias pré-protéticas ou materiais reembasadores resilientes associados a uma *overdenture*. No que se refere à fonética, é essencial formar uma adequada anatomia lingual, para que o contorno do cíngulo dos dentes superiores anteriores esteja correta, uma vez que o correto contato dentolingual é necessário para os sons das letras ¨D¨ e ¨T¨, demonstrado que a zona fonética na região de pré-maxila começa com uma ligeira concavidade (TORCATO et al., 2012).

Para o correto planejamento em implantodontia, são necessários alguns procedimentos de extrema importância para a individualização do caso e proposta de tratamento, alguns recursos para estabelecer a uma nova DVO são utilizados antes da completa reabilitação com próteses implantossuportadas, como o uso de *overlays* ou próteses parciais removíveis, que possibilitem a reposição da correta

posição de oclusão e melhor conforto muscular, além de criar também o espaço protético necessário para a reabilitação. Após a definição do planejamento, através da apresentação das opções de tratamento ao paciente, inicia-se o processo de preparo prévio à instalação dos implantes, em que se incluem as exodontias, a eliminação de periodontopatias, endodontias quando necessário, adequação do espaço protético por meio de novas próteses, procedimentos ortodônticos ou cirurgias e confecção de próteses provisórias, conforme o tratamento selecionado e necessário ao paciente, o planejamento reverso em implantodontia apresenta-se como uma técnica que busca facilitar a correta reabilitação do paciente permitindo uma melhor previsibilidade para o tratamento. Utilizando essa técnica, é possível controlar possíveis imprevistos previamente identificados, procurando atingir o sucesso na reabilitação em estética e função, além de reduzir custos no tratamento (AMOROSO et al., 2012).

O presente artigo tem o intuito de estabelecer todos os procedimentos técnicos e principalmente laboratoriais, para que os profissionais da área entendam quais os procedimentos envolvidos no processo, a realização do protocolo com carga imediata funcional demonstrou-se com bom resultado clínico e alto grau de satisfação do paciente, destacando-se ainda a redução de custos e a diminuição do tempo do tratamento como benefícios comprovados, contribuindo ainda mais com a função e estética restabelecida de modo satisfatório. O protocolo proposto por Branemark era composto por duas fases cirúrgicas, com tempo de espera para mandíbula de 3 a 4 meses, e maxila de 4 a 6 meses, e após esse período era iniciada a instalação das próteses; ao longo dos anos houve o aumento da utilização de carga imediata e implantes osseointegráveis na região anterior da mandíbula, sendo efetuada com sucesso analisando-se cuidadosamente e individualmente cada caso, respeitando suas particularidades anatômicas, histológicas e fisiológicas (TONIOLLO et al., 2013).

A insatisfação do tratamento com próteses totais mandibulares nos pacientes edêntulos tem sido uma questão constante na Odontologia. Muitas vezes, a falta de estabilidade e de retenção, resultantes de um processo fisiológico e de reabsorção do rebordo alveolar, leva à diminuição na força mastigatória, problemas de dicção e interfere até mesmo no convívio social. Nesse caso, a reabilitação retida por implantes osseointegrados pode ser uma alternativa eficaz e segura de tratamento. Na impossibilidade de colocação de implantes em número e disposição adequados,

para a confecção de uma prótese do tipo protocolo de Branemark, as *overdentures* surgem como uma alternativa viável por serem mais simples e de baixo custo e melhorarem, em relação às próteses totais, a estabilidade e eficiência mastigatória.

Diversos sistemas de encaixe utilizados em *overdentures* nos implantes têm sido desenvolvidos no mercado odontológico. Desta forma, visando facilitar a escolha profissional, este trabalho revisou a literatura sobre os principais sistemas de encaixe – *O'ring* e barra-clipe, nos seus seguintes aspectos: grau de retenção, distribuição de tensões, dificuldade de higienização, perda óssea peri-implantar, ocorrência de hiperplasia, eficiência mastigatória e satisfação do paciente. Com a perda progressiva dos elementos dentários, o paciente é levado à condição que chamamos de edentado total, quando muitas transformações são observadas no seu sistema estomatognático como: perda de função, de dimensão vertical, prejuízo na estética e na fonética. Para suprir suas necessidades funcionais, os pacientes edentados totais ficaram dependentes de uma reabilitação com prótese total convencional bimaxilar desde os primeiros registros do uso da prótese total.

É sabido que a reabilitação oral por prótese total convencional, mesmo quando bem executada, pode não resolver completamente todos os problemas funcionais e psicológicos dos pacientes edêntulos. Ao lado da redução quantitativa da eficiência da mastigação, os pacientes reabilitados por uma prótese convencional também sofrem uma alteração qualitativa da função mastigatória. Na reabilitação de desdentados com próteses totais convencionais, uma grande preocupação dos pacientes está relacionada ao arco inferior. Por apresentar uma menor área de suporte, restrita ao rebordo residual, a prótese total inferior apresenta menor estabilidade quando comparada à superior, que possui, além do rebordo, a área chapeável do palato como suporte, proporcionando maior estabilidade e retenção ao aparelho protético superior. Associadas a uma menor área de suporte, existem ainda as inserções musculares, muitas vezes altas, e a movimentação da língua, que atuam desestabilizando a prótese total inferior quando em função. A partir da década de 80, o paciente edentado total ganhou mais subsídios na área de prótese dentária com as inovações das reabilitações com implantes, possibilitando que uma prótese total convencional fosse, então, retida por implantes osseointegrados aumentando a fixação da base da prótese ao rebordo. Isso é o que chamamos de *overdenture*: uma prótese implantorretida e implanto-muco-suportada. Como a prótese total mandibular é a mais comumente apontada pela falta de retenção e

estabilidade, sendo motivo de insatisfação para o paciente, esta é atualmente substituída com maior frequência pela *overdenture* nos casos bem indicados.

O tratamento com *overdenture* apresenta uma série de vantagens em relação à prótese total convencional como: preservação do osso alveolar, melhora da retenção e estabilidade da prótese e consequentemente, aumento da força e eficiência mastigatória, refletindo em maior segurança no uso da prótese, aumentando a autoestima e melhorando a qualidade de vida do indivíduo. As *overdentures* atraem a atenção por necessitarem de um menor número de implantes, tornando o procedimento cirúrgico menos invasivo e oneroso, além de procedimentos cirúrgicos mais simples, pelo uso de sistemas pré-fabricados, proporcionando menor custo laboratorial, tornando-a, dessa forma, mais acessível a um maior número de paciente. A escolha correta do sistema de retenção também tem um papel importante para o sucesso do tratamento, já que esse consiste no elo mais frágil do sistema da união prótese-implante.

Diversos são os tipos de sistemas de retenção, cada qual com suas vantagens e desvantagens, podendo ser classificados em sistemas esféricos, sistemas barra-clipe e sistemas magnéticos. Ainda não foram estabelecidos critérios para a indicação de sistemas específicos para as diferentes situações clínicas, ficando esta escolha a cargo do profissional. Sabe-se que os *attachments* sofrem desgastes em seu mecanismo retentivo ao longo do uso, o que resulta em decréscimo na retenção do aparelho protético. A função mastigatória associada às sucessivas remoções e inserções da prótese e à possível coexistência de hábitos parafuncionais promovem essa situação. A seleção do sistema de encaixe está relacionada à qualidade do suporte ósseo, à facilidade de higienização, adaptação e remoção da prótese pelo paciente, bem como a forma do maxilar. Segundo a literatura, os magnetos fornecem a menor força de retenção, quando comparados a outros sistemas de encaixe e perdem sua capacidade de retenção muito rapidamente. Os encaixes tipo bola e barra-clipe apresentam maior grau de retenção, sendo mais recomendados em atrofias avançadas da crista alveolar e em casos que exigem maior retenção e estabilização. Mediante tantas alternativas de tratamento reabilitador em mandíbula edêntula por meio de *overdentures*, fica evidente a importância de uma revisão de literatura dos últimos dez anos, comparando os dois sistemas de retenção mais utilizados pelos cirurgiões dentistas, o sistema esférico *O'ring*. O presente trabalho tem como objetivo orientar o clínico a respeito das

características dos sistemas de retenção *O'ring* e barra-clipe utilizados para reter *overdentures* mandibulares, bem como avaliar os seguintes critérios: grau de retenção, distribuição de tensões, dificuldade de higienização, eficiência mastigatória, ocorrência de hiperplasia e satisfação do paciente (SALVIATO et al., 2014).

O presente trabalho clínico teve o objetivo de demonstrar as vantagens e a importância desta técnica, com instalação imediata de implantes para o aumento da espessura óssea, possibilitando a confecção de próteses fixas do tipo protocolo que garantam aos pacientes condições de higienização, fonética, mastigação e estética satisfatórias. A instalação de implantes em áreas com perda óssea horizontal pode resultar em uma relação prótese-implante desfavorável, o que compromete o resultado estético, funcional e higienização pelo paciente, prejudicando o prognóstico do tratamento, desta forma, previamente ou durante a instalação de implantes, e reconstrução óssea para aumento da largura do rebordo alveolar é frequentemente realizada através de técnicas cirúrgicas, como enxertos ósseos ou biomateriais, utilizados isoladamente ou associados a membranas ou a fatores de crescimento , contudo , mediante as limitações destes procedimentos, a técnica de divisão e expansão do rebordo alveolar (técnica de *split crest*) tem sido utilizada (SOUZA et al., 2015).

DISCUSSÃO

Diante do constante avanço da Implantodontia e formas de tratamento reabilitador, ao longo dos anos, houve aumento da utilização de carga imediata na região anterior da mandíbula, sendo planejada com sucesso, cada caso tendo suas particularidades (DE BOER et al., 2007).

Os pacientes procuram reabilitações fixas, muitas vezes isso não é possível pelos resultados obtidos não serem os esperados. Em outro caso planejado do protocolo Branemark, os implantes devem estar bem distribuídos e posicionados nas bases ósseas, com uma observação sobre o suporte labial para restabelecer um perfil facial harmônico (HENRY, 2002; SCHULTZE-MOSGAU et al.), o suporte do lábio tem um perfil adequado com a sela acrílica (ERCOLI et al., 2000.). Outro requisito que melhora nos pacientes desdentados totais é a qualidade mastigatória.

Outra opção para confecção de próteses removíveis seriam as próteses tipo *overdentures*, ou próteses removíveis sobre implantes. São trabalhos que se assemelham mais a uma prótese total convencional, mas com a vantagem de ficar retida sobre os implantes, isto é, as próteses ficam firmes, pois são retidas através de encaixes, e ainda têm a vantagem da fácil manutenção e higienização por parte do paciente.

A atuação conjunta do cirurgião dentista e do protesista é de extrema relevância dentro da visão de um correto planejamento, possibilitando, assim, diminuir os riscos de fracassos na reabilitação.

O implante com carga imediata é um procedimento rápido, eficaz e seguro para a solução de casos em que o elemento dental foi indicado para a exodontia. Entretanto, para alcançar um resultado satisfatório, é importante seguir um rigoroso protocolo e planejamento que inclui: qualidade e quantidade óssea, relação de dentes antagonista, técnica traumática para a exodontia e escolha do implante.

O objetivo da carga imediata é restabelecer a saúde e condições propícias que permitam boa integração com os tecidos peri-implantares, assim como adequado controle de biofilme bacteriano. O uso de implantes para reabilitação em pacientes parcialmente ou totalmente desdentados revolucionou a odontologia. A carga imediata é uma modalidade de tratamento amplamente aceita a utilizada na clínica odontológica devido ao grande índice de sucesso em pacientes edêntulos aliado a alguns benefícios como otimização do tempo clínico (união das fases

cirúrgicas e protética), conforto e melhoria da autoestima do paciente. (GALLUCCI et al., 2004).

Sommerfeldt também preconiza o benefício na qualidade óssea quanto à aplicação de carga imediata na osseointegração. Esse processo ocorre através da bioestimulação mecânica devido à carga fisiológica existente, remodelando o tecido ósseo ao redor do implante. Entretanto, Misch (2004), afirma que para que isso ocorra, o valor desta carga deve ficar restrito a certos limites, permitindo apenas micromovimentos na interface do osso-implante; embora essas micromovimentações sejam influenciadas por fatores externos, como morfologia e superfície do implante. Quando ultrapassados, é possível a ocorrência de encapsulamento fibroso e falha na osseointegração; o *microgap* entre a interface implante-pilar protético contribui de forma negativa na resposta do tecido ósseo ao redor dos implantes.

Trabalhou-se com o conceito de planejamento reverso, ou seja, primeiro planejamos a prótese e a posição dos dentes artificiais que serão implantados, para depois definir a posição dos implantes. Entendemos que este é um passo primordial para o sucesso do trabalho, uma vez que instalados, os implantes não podem ter seu posicionamento alterado. Essa situação faz com que o sucesso do tratamento esteja intimamente ligado ao correto planejamento.

Todas as técnicas apresentam alto índice de sucesso, contudo para a sua realização são indispensáveis procedimentos laboratoriais referentes a montagem, polimerização, acabamento e polimento das próteses, aumentando o tempo clínico e o custo final da reabilitação. As próteses fixas e *overdentadures* podem ter um excelente prognóstico, desde que utilizadas no momento apropriado e no paciente indicado. São trabalhos que se assemelham mais a uma prótese total convencional, mas com a vantagem de ficar retida sobre os implantes, isto é, as próteses ficam firmes, pois são retidas através de encaixes.

A cirurgia guiada por computador e planejamento virtual – a grande revolução da implantodontia moderna – foi sucesso no Congresso Internacional de Odontologia de São Paulo em 2009. A técnica foi trazida para a região ainda em 2008, quando o Dr. Carlos Eduardo Blos fez o credenciamento do sistema Neoguide. Este sistema permite a colocação de tantos implantes quantos forem necessários, com grande segurança e em tempo bastante reduzido, oferecendo a

possibilidade de realização de carga imediata. Deste modo, é possível realizar a cirurgia de instalação dos implantes e a prótese em até uma hora e meia.

A respeito da faixa etária e do tipo de reabilitação a que o paciente foi submetido, podemos notar que indivíduos da quinta década de vida (40-49 anos) foram os que mais procuram tratamento (29,63%), seguidos pela sexta década (50-59) com 22,23%, e pela quarta década (30-39) com 18,52%, sendo que indivíduos com sete décadas de vida ou mais foram apenas 14,11% da amostra. O tipo de reabilitação mais comumente realizado foi a unitária (50,23%), seguida pela reabilitação múltipla (34,50%) e pela total (15,27%). Esses resultados parecem evidenciar uma mudança no perfil dos pacientes que procuram tratamentos implantológicos, considerando a idade e o tipo de reabilitação.

A literatura demonstrava que a grande maioria dos cidadãos que se submetiam à terapia com implantes eram indivíduos idosos edêntulos totais, com mais de 60 anos de idade e que realizavam reabilitação total com implantes. Nos dias atuais, o número de indivíduos adultos jovens (30 aos 49 anos) vem aumentando consideravelmente, bem como a quantidade de reabilitações unitárias. Vale salientar que 3,93% dos pacientes tinham idade entre 14-19 anos, sendo estes do gênero feminino e com ciclo de crescimento finalizado, sendo isso comprovado por meio de exames de imagens, o que vem a justificar a realização do implante nesse momento.

Na literatura, alguns trabalhos científicos abordam doenças e vícios como contraindicações para instalação de implantes dentários. De acordo com esses autores, o risco de perda de implantes nesses pacientes é mais elevado, visto que esses pacientes podem apresentar uma vasoconstrição, um retardo das respostas do organismo, bem como uma dificuldade no reparo ósseo. Entretanto, outros estudos tem demonstrado que problemas de saúde isoladamente não tem uma relação sólida com o aumento dos índices de insucesso desses tratamentos e podem ser considerados fatores secundários (SHIBLI et al., ANO). Primeiramente, é fundamental que se considere a qualidade e quantidade de osso do leito receptor do implante, além das técnicas cirúrgicas aplicadas de acordo com cada caso. Outro fator fundamental para a obtenção de osseointegração em carga imediata é o controle de forças que possam gerar micromovimentos sobre os implantes. Acima de 150 µ, os micromovimentos são considerados excessivos e deletérios para a osseointegração. Por outro lado, os movimentos parecem ser bem tolerados entre 50 µ e 150 µ6, podendo até mesmo contribuir para a estimulação do crescimento ósseo.

CONCLUSÃO

Os índices de sucesso de implantes em sobredentaduras estão relatados em vários artigos na literatura científica. Desde que o planejamento cirúrgico e protético seja definido rigorosamente, utilizando estas técnicas propostas particularmente para cada caso e buscando facilitar a correta reabilitação do paciente, permite-se uma melhor previsibilidade para o tratamento. Com o uso da melhor técnica, podemos controlar possíveis imprevistos, procurando atingir o sucesso na reabilitação estética e função.

REFERÊNCIAS BIBLIOGRÁFICAS

BANTON, B; HENRY, M.D. **Overdenture retention and stabilization with ball-and-socket attchments: principles and technique**. J DentTechnol; 1997; p.14-20.

CARVALHO, N. B.; GONÇALVES, S. L. M. B.; GUERRA, C. M. F.; CARREIRO, A. F. P. **Planejamento em implantodontia: uma visão contemporânea**. Rev. Cir. Traumatol. Buco Maxilo – Fac. 2006.

DA ROSA, D. M.; NETO, J. S. Alternativas protéticas em implantodontia. In: DA ROSA, D. M., ZARDO, C. M., NETO, J. S. **Odontologia estética e a prótese fixa dentogengival**. São Paulo: Artes Médicas; 2003.

DARIO, L. J. et al. **Fixed implanter habilitation of the edentulous maxilla: clinical guidelines and case reports**. Part.ll Implant Dent; 2000.

DRACO, C.; CARPENTIERI, J. **Treatment of maxillary jaws with dental implants**: **guidelines for treatment**. J Prosthodont; 2011.

FITZPATRICK, B. **Standard of care for the edentulous mandible: a systematic review**. J ProsthetDent; 2006.

GAIOTO, M. C.; SANTOS, D. M; MONTEIRO, D. R. **Joint sounds in complete denture wearers**. Literaturereview. NY StateDent J; 2010.

GALLINA, C.; VIEGAS V. N. **Overdentures e Próteses Fixas para reabilitação com Implantes em maxila edêntula.** RevodontolUniv. Cid. São Paulo. 19 (1); 2007; p.61-67.

LEWIS, S. et al. **Revista Odontológica de Araçatuba**, v.33, n. 2, p. 52-58, jul-dez 2012. n3 DISCUSSÃO.

MALO, P.; RANGERT, B.; DVARSATER, L. **Immediate function of Branemark implants in the esthetic zone: a retrospective clinical study with 6 months to 4 years of follow-up.** Clin. Implant dent. Relat. Res., 2000; 2(3):138-146.

MALO, P.; de ARAÚJO NOBRE, M. **Implants (3.3 mm diameter) for the rehabilitation of edentulous posterior regions: a retrospective clinical study with up to 11 years of follow-up** (Published online ahead of print, Aug. 3, 2009).

MEIJER, H. J.; et al. **Comparison of implant-retained mandibular overdentures and conventional complete dentures: a 10 year prospective study of clinical aspects and patient satisfaction**. Int J Oral Maxillofac. Implants; 2003.

PREISKEL, H. W. **Overdentures made easy: a guide to implant and root supported protheses**. London: Quitessence; 1996.

SHIBLI, A.; AGUIAR, K. C.; MELO, L.; D'AVILA, S; ZENÓBIO, E. G.; FAVERI, M.; et al. Int J Oral MaxillofacSug, 37; 2008; p. 321–327.

SOUZA, Ernani Tadeu de; VAZ, Ricardo Rodrigues; ANDRADE, Patricia Freitas de. Implantes News; 12(4); 2015; p. 471-476.

STABILE, G. Avaliação retrospectiva de oito anos dos procedimentos implantodônticos associados ou não a procedimentos reconstrutivos realizados na Área de Cirurgia Buco-Maxilo-Facial da Faculdade de Odontologia de Piracicaba [dissertação]. Piracicaba: UNICAMP/FOP; 2006.

WALTON, J.N.; HUIZINGA, S. C..; PECK, C.C. **Implantagulation: a measurement technique, implant overdenture maintenance, and the influence of surgical experience**. Int J Prosthodont. 2001; 14(6): 5.