FACULDADE SETE LAGOAS

CAMILA PINHO PESSOA DE VASCONCELOS

SORRISO GENGIVAL: **DIAGNÓSTICO E MÉTODOS DE TRATAMENTO**

FORTALEZA – CE

2021

CAMILA PINHO PESSOA DE VASCONCELOS

SORRISO GENGIVAL: **DIAGNÓSTICO E MÉTODOS DE TRATAMENTO**

Monografia apresentada ao curso de Especialização Lato Sensu da Faculdade Sete Lagoas, como requisito parcial para conclusão do Curso de Ortodontia.

Orientadora: Antônia Laura Araújo Carvalho

FORTALEZA – CE

2021

Vasconcelos, Camila.

Sorriso gengival: diagnóstico e métodos de tratamento / Camila Pinho Pessoa de Vasconcelos. – 2019.
58f.; il.

Orientador: Antônia Laura Araújo Carvalho.
Monografia (Especialização) – Faculdade de Tecnologia de Sete Lagoas, 2019.
1. Sorriso gengival. 2. Etiologia. 3. Diagnóstico. 4. Tratamentos.
I. Título
II. Camila Pinho Pessoa de Vasconcelos.

FACULDADE SETE LAGOAS

Monografia intitulada “Sorriso gengival: diagnóstico e métodos de tratamento” de autoria da aluna Camila Pinho Pessoa de Vasconcelos, aprovada pela banca examinadora constituída pelos seguintes professores:

_____

Prof.ª Ms. Antônia Laura Araújo Carvalho – Orientadora

_____

Prof.ª Dra. Vânia Maria Bezerra de Carvalho Cid

_____

Prof.ª Renata Torreão Viana de Melo Costa

Fortaleza, 24 de fevereiro de 2021.

AGRADECIMENTOS

À Prof.ª Laura, pela orientação, competência e por toda a dedicação e contribuição na minha formação.

Às Prof.ª Vânia e Renata, a quem eu agradeço a confiança depositada e tantos ensinamentos.

À toda equipe que compõe o Instituto de Estudo e Serviço Odontológico (IESO), em especial, Ângela, pela disponibilidade em ajudar, pelo apoio fundamental e dedicação permanente aos alunos.

DEDICATÓRIA

À Deus, que se mostra sempre presente na minha vida.

Aos meus pais, Suzana e Abner, pelo amor, confiança, incentivo e apoio durante toda a minha vida, sem os quais eu não teria alcançado os meus objetivos.

Ao meu marido, João Victor, pelo amor, paciência e companheirismo em todos os momentos.

Ao meu filho Pedro. Por ele busco ser melhor diariamente como pessoa e profissional.

Aos meus familiares, em especial aos meus avós, por sempre torcerem pela minha felicidade.

FACSETE
Faculdade Sete Lagoas

“O segredo do sucesso é a constância do propósito.”

Benjamin Disraeli

RESUMO

Quando a exposição da gengiva é superior a 3mm durante um sorriso moderado, este se classifica como um sorriso gengival. Vários parâmetros são utilizados para a avaliação estética do sorriso, no entanto, importante se torna a avaliação da quantidade de gengiva exposta ao sorrir e durante a fala, já que o sorriso gengival é de etiologia multifatorial, encontrando-se esses fatores associados, o que torna o Ortodontista o profissional mais capacitado para avaliar criteriosamente a participação de cada um deles. O objetivo deste estudo foi revisar a literatura quanto aos possíveis métodos de diagnóstico e tratamento do sorriso gengival através da Ortodontia, partindo do princípio que suas causas são multifatoriais e que todo caso de sorriso gengival pode ser corrigido. Verificou-se que a etiologia do sorriso gengival é classificada em dentária, gengival, óssea e muscular, constituindo-se em uma combinação de variáveis que influenciam a sua ocorrência, encontrando-se entre as mais citadas o excesso vertical de maxila, hiperplasia gengival medicamentosa, EPA, altura da coroa clínica dos incisivos superiores, hiperatividade dos músculos elevadores e o comprimento do lábio superior, tendo, dentre as opções de tratamento, as opções não cirúrgicas e as cirúrgicas. Concluiu-se que o tratamento do sorriso gengival, muitas vezes, pode ser realizado somente com ortodontia, necessitando, eventualmente, de cirurgia ortognática, cirurgia periodontal (gengival) ou aplicação de toxina botulínica (BOTOX) no lábio superior, dependendo da sua etiologia.

Palavras-chave: Sorriso gengival. Etiologia. Diagnóstico. Tratamento.

ABSTRACT

When gum exposure is greater than 3mm during a moderate smile, it is classified as a gingival smile. Several parameters are used for the aesthetic evaluation of the smile; however, it is important to evaluate the amount of gingiva exposed when smiling and during speech, since the gingival smile is of multifactorial etiology, these factors being associated, which makes the Orthodontist the most qualified professional to carefully evaluate the participation of each one of them. The objective of this study was to review the literature on the possible methods of diagnosis and treatment of gingival smile through Orthodontics, assuming that its causes are multifactorial and that any case of gingival smile can be corrected. It was verified that the etiology of the gingival smile is classified as dental, gingival, bone and muscular, constituting a combination of variables that influence its occurrence, being among the most cited the vertical maxillary excess, gingival drug hyperplasia , EPA, height of the clinical crown of the upper incisors, hyperactivity of the lifting muscles and the length of the upper lip, having, among the treatment options, the non surgical options and the surgical options. It was concluded that the treatment of gingival smile can often be performed only with orthodontics, possibly requiring orthognathic surgery, periodontal surgery (gingival) or application of botulinum toxin (BOTOX) on the upper lip, depending on its etiology.

Keywords: Gingival smile. Etiology. Diagnosis. Treatment.

FACSETE
Faculdade Sete Lagoas

LISTA DE FIGURAS

Figura 1 – Sorriso gengival decorrente de hiperplasia gengival 20

Figura 2 – Aspecto clínico de hiperplasia gengival induzida por ciclosporina. 20

Figura 3 – Hiperplasia gengival em arco superior e inferior 21

Figura 4 – Avaliação cefalométrica da estrutura óssea.....22

Figura 5 – Sorriso gengival decorrende da hipercontração muscular 24

Figura 6 – Avaliação dentária e oclusal do paciente 27

Figura 7 – Fotografias faciais iniciais 29

Figura 8 – Fotografias intrabucais durante o tratamento 29

Figura 9 – Fotografias faciais finais 29

Figura 10 – Fotografias intrabucais após sete anos de tratamento 29

Figura 11 – Fotografias faciais iniciais 30

Figura 12 – Fotografias intrabucais durante o tratamento 30

Figura 13 – Fotografias faciais finais 30

Figura 14 – Fotografias intrabucais após um ano e oito meses de tratatamento 30

Figura 15 – Remontagem do aparelho ortodôntico 31

Figura 16 – Resultado final do tratamento com a melhora da estética do sorriso 31

Figura 17 – Sorriso inicial 34

Figura 18 – Pós-operatório imediato 34

Figura 19 – Sorriso final 34

Figura 20 – A: Fotografia facial inicial com a exposição gengival 36

Figura 20 – B: Coroas clínicas dos elementos dentários da arcada superior e inferior encurtadas devido EPA.....36

Figura 20 – E-F: Incisões em bisel externo 36

Figura 20 – G: Liberação do tecido interproximal 36

Figura 20 – H: Remoção do colar gengival 36

Figura 21 – Controle de placa e boa cicatrização, após seis meses do tratamento .36

Figura 22 – Sorriso gengival decorrente de hiperplasia gengival 37

Figura 23 – Detalhes da técnica cirúrgica para correção do sorriso gengivoso 39

Figura 24 – Exposição gengival ao sorrir menor que 4mm e menor que um terço dos incisivos centrais 39

Figura 25 – A: Exposição gengival pré-cirúrgica 41

Figura 25 – B: Depois do botox, aos oito meses de acompanhamento 41

Figura 26 – Sorriso gengival com 4mm de exposição bilateral 43

Figura 27 – Reavaliação após 30 dias da aplicação de BTX-A 43

Figura 28 – Fotografia em *close up* (Caso 06) 44

Figura 29 – Tratamento realizado com BTX no músculo elevado do lábio superior .44

LISTA DE ABREVIATURAS E SIGLAS

BOTOX	Toxina Botulínica
BTX	Toxina Botulínica
BTX-A	Toxina Botulínica Tipo A
CDs	Cirurgiões Dentistas
DTM	Disfunção Temporomandibular
EPA	Erupção Passiva Alterada
MAA	Mordida Aberta Anterior
MBT	McLaughlin, Bennett e Trevisi
UNESP	Universidade Estadual Paulista
USA	*United States of America*

FACSETE
Faculdade Sete Lagoas

SUMÁRIO

1 – Introdução 13

2 – Proposição 16

3 – Revisão de Literatura 17
3.1 Etiologia do sorriso gengival 18
3.1.1 Etiologia dentária 19
3.1.2 Etiologia gengival 19
3.1.2.1 Hiperplasia gengival 20
3.1.2.2 Errupção passiva alterada 21
3.1.3 Etiologia óssea 21
3.1.4 Etiologia muscular 23
3.2 Diagnóstico do sorriso gengival 25
3.3 Prevalência do sorriso gengival 25
3.4 Tratamento do sorriso gengival baseado na etiologia 26
3.4.1 Etiologia dentária 26
3.4.2 Etiologia gengival 31
3.4.2.1 Erupção passiva 33
3.4.2.2 Hiperplasia gengival 36
3.4.3 Etiologia óssea 37
3.4.4 Etiologia muscular 39

4 – Discussão 45

5 – Conclusão 52

Referências Bibliográficas 54

1 Introdução

O sorriso representa um aspecto fundamental na composição da beleza de um indivíduo. Por esse motivo, percebe-se o crescente apelo da sociedade moderna na busca por sorrisos bonitos e saudáveis. Nesse sentido, a Ortodontia desempenha papel de fundamental importância para deixar o sorriso esteticamente agradável para o paciente (SUZUKI; MACHADO; BITTENCOURT, 2011).

Uma das mais belas expressões faciais, o sorriso representa bem-estar, felicidade, sensualidade e prazer, no entanto, são muitas as pessoas que ao sorrir apresentam excesso de gengiva, constituindo-se isso em um problema estético KUHN-DALL'MAGRO, 2015).

Normalmente, durante um sorriso, o indivíduo expõe de 1 a 3mm de gengiva, ressaltando o tecido gengival interdental e, ainda, a margem gengival (MACEDO et al., 2012). Quando a exposição da gengiva é superior a 3mm durante um sorriso moderado, este se classifica como um sorriso gengival (ARAÚJO; KINA; BRUGERA, 2007), visto, também, em lábios relaxados. Em posição de repouso, considera-se o caso como mais severo. Logo, a maior quantidade de tecido gengival exposto caracteriza um sorriso não estético (MACEDO et al., 2012).

Isso foi o que consideraram Seixas, Costa-Pinto e Araújo (2011) quando realizaram pesquisa e afirmaram que somente ao atingir 4mm de exposição gengival o sorriso é considerado antiestético, tanto por dentistas clínicos como pelo público leigo. No entanto, para Ortodontistas mais exigentes, 2mm de exposição gengival ao sorrir são suficientes para comprometer a harmonia do sorriso. Durante o sorriso, o lábio superior deve posicionar-se ao nível da margem gengival dos incisivos centrais superiores, porém, alguma quantidade de gengiva à mostra é esteticamente aceitável e, em muitos casos, confere uma aparência jovial.

Uma queixa comum entre os pacientes (ARAÚJO; KINA; BRUGERA, 2007), mesmo sendo considerada subjetiva, a estética pode estar diretamente associada aos padrões de determinada sociedade. Um sorriso estético é aquele que apresenta certa correlação harmônica entre forma e cor dos elementos dentários e entre lábio e gengiva (MACEDO et al., 2012).

Assim, os elementos para um sorriso com estética agradável têm sido considerados em alguns estudos, como por exemplo, que durante o sorriso, dentes

anteriores e superiores devem ser completamente expostos, juntamente com cerca de 2mm de gengiva acima dos incisivos centrais. Estes devem apresentar simetria e alinhamento entre a proximal dos incisivos centrais e linha mediana da face, assim como a linha que passa entre o ponto mais apical da margem gengival dos incisivos centrais superiores e caninos superiores deve ser paralela à linha interpupilar. Os incisivos laterais devem se encontrar em torno de 1mm ou menos coronário à linha dos centrais e caninos e a borda dos incisivos superiores devem ser paralelos ao lábio inferior (MACEDO et al., 2012).

Vários parâmetros são utilizados para a avaliação estética do sorriso, como a quantidade de exposição gengival, a linha media, o corredor bucal, a proporção entre a largura e a altura dos incisivos, a inclinação da coroa dos incisivos, o contorno gengival e o aspecto do arco do sorriso, entre outros. Mas é tido como de grande importância a avaliação da quantidade de gengiva exposta durante o sorriso, que pode acometer as pessoas por fatores como o excesso vertical da maxila, a hiperatividade e o comprimento do lábio superior e a altura da coroa clínica dos incisivos superiores (SUZUKI; MACHADO; BITTENCOURT, 2011).

Apesar de existirem diversos parâmetros na literatura para definir o sorriso gengival, o que mais parece interessar ao Ortodontista é a opinião sobre o que é ou não bem aceito esteticamente pelo público em geral (SEIXAS; COSTA-PINTO; ARAÚJO, 2011). Vale ressaltar, a avaliação do nível de exposição gengival não deve ser feita somente durante o sorriso, mas também durante a fala. Esse registro pode ser feito clinicamente ou através de pequenos vídeos, com o auxílio de câmeras filmadoras ou câmeras fotográficas digitais com tal recurso (BRITO; LEITE; MACHADO, 2009).

Pesquisas apontam que 10% da população entre 20 e 30 anos, mais frequentemente entre mulheres, apresentam exposição excessiva da gengiva (MACEDO et al., 2012). Além disso, o padrão do sorriso varia muito com a idade do paciente, sendo que as crianças expõem mais a gengiva que os adultos. Vale ressaltar que, com o avanço da idade, a perda do tônus tecidual leva ao alongamento do lábio superior e ao recobrimento dos dentes superiores, diminuindo, com isso, a exposição gengival (SUZUKI; MACHADO; BITTENCOURT, 2011; MACEDO et al., 2012) e aumentando a exposição dos incisivos inferiores (MACEDO

et al., 2012). A diminuição da exposição com a idade ocorre, principalmente, em indivíduos do sexo masculino (SEIXAS; COSTA-PINTO; ARAÚJO, 2011).

A etiologia do sorriso gengival está relacionada a diferentes fatores: erupção passiva alterada, aumento do volume de gengiva derivado do acúmulo de placa ou uso de medicamentos, excesso vertical da maxila, altura da coroa clínica dos incisivos superiores e hiperatividade dos músculos elevadores e o comprimento do lábio superior (ARAÚJO; KINA; BRUGERA, 2007; SUZUKI; MACHADO; BITTENCOURT, 2011; BORGES; SEIXAS; MACHADO, 2012; SEIXAS; COSTA-PINTO; ARAÚJO, 2011). Contudo, em grande parte dos casos, alguns desses fatores, ou mesmo todos, encontram-se associados, parecendo ser o Ortodontista o profissional mais capacitado para avaliar criteriosamente a participação de cada um deles (SEIXAS; COSTA-PINTO; ARAÚJO, 2011).

Nesse contexto, é possível dizer que, o Ortodontista, além de perceber o que interfere no sorriso, deve diagnosticar o que se encontra fora da normalidade, a fim de estabelecer um plano de tratamento. Assim como nos problemas funcionais são seguidas condutas que levam ao diagnóstico das anomalias, são necessários, também, parâmetros para que sejam encontrados os defeitos dos problemas estéticos (CAMARA, 2010).

O sorriso gengival não é necessariamente antiestético aos olhos do público, mas muitos atores ou modelos, especialmente mulheres, expõem o tecido gengival durante o sorriso e, mesmo assim, são considerados portadores de sorrisos agradáveis (SEIXAS; COSTA-PINTO; ARAÚJO, 2011).

Dentro desse contexto, alguns questionamentos sobre o tema que se pretende discutir precisam ser respondidos: Que fatores influenciam o sorriso gengival? Qual a sua etiologia? É possível levantar a sua prevalência? Que métodos podem se valer o Ortodontista para diagnosticar o sorriso gengival? A Ortodontia possui métodos adequados para realizar o tratamento do sorriso gengival? Quais tratamentos seriam possíveis? Quais os tratamentos sugeridos para cada um dos fatores influenciadores dos sorrisos gengivais?

2 Proposição

Revisar a literatura quanto aos possíveis métodos de diagnóstico e tratamento do sorriso gengival através da Ortodontia, partindo do princípio que suas causas são multifatoriais e que todo caso de sorriso gengival pode ser corrigido.

3 Revisão de Literatura

As deformidades dentofaciais representam um conjunto de alterações funcionais e estéticas que se caracterizam, principalmente, pela desarmonia esquelética entre a maxila e a mandíbula, podendo resultar em maloclusão, respiração bucal, apneia obstrutiva durante o sono e desarmonia facial em norma frontal e de perfil (SILVA et al., 2011).

Esta desarmonia acaba ganhando uma importância relevante para os pacientes, principalmente, nos casos em que a estética facial está bastante comprometida, consistindo na principal queixa que os motivam a buscar a cirurgia ortognática. O tratamento ortodôntico-cirúrgico tem como finalidade a correção destas alterações funcionais e estéticas, sendo que tanto uma como a outra são igualmente importantes para o sucesso do resultado obtido ao final do tratamento (SILVA et al., 2011).

Dentre as diferentes classificações dos tipos de sorrisos, quando baseado na relação entre o lábio superior e os dentes anterossuperiores, o sorriso é dividido em cinco classes, sendo a Classe I quando a borda do lábio se situa acima da porção cervical da coroa dos incisivos, tendo sido evidenciado que mais de 98% de pessoas que foram avaliadas em um consultório odontológico se encontravam na Classe I (sorriso gengival). (SUZUKI; MACHADO, BITTENCOURT, 2011).

Em outro estudo, o sorriso gengival foi dividido em três tipologias: alto, quando há exposição de todo o comprimento cervico-incisal dos dentes anteriores superiores e uma banda contínua de gengiva; médio, nos casos em que são revelados de 75 a 100% dos dentes anteriores superiores e apenas gengiva interproximal; e baixo, quando menos de 75% dos dentes anteriores superiores são expostos (DUTRA et al., 2011).

O excesso gengival foi classificado, ainda, em tipo I, quando há junção mucogengival apical à crista óssea; e em tipo II, quando há junção mucogengival no nível ou coronal à crista óssea, subdividindo-se em subtipo A, quando está pelo menos 2mm entre a junção cemento-esmalte e a crista óssea; e subtipo B, quando há menos de 2mm entre a junção cemento-esmalte e a crista óssea (SOUSA et al., 2010).

Fisiologicamente, o sorriso gengival é o resultado da exposição dos dentes e da gengiva durante a contração de um grupo muscular, dos terços médio e inferior da face. Quando mais de 2mm de gengiva é exposta durante o sorriso, caracteriza-se a situação denominada "sorriso gengival" (KUHN-DALL' MAGRO et al., 2015).

A face longa associada à mordida aberta anterior (MAA) esquelética e/ou ao sorriso gengival excessivo, frequentemente, torna as pessoas que a apresenta mais retraídas em seu convívio social, ocorrendo este fato porque, por mais que o indivíduo tente controlar a exposição da gengiva ao sorrir, as demais pessoas ao seu redor percebem claramente que aquela face não é normal e nem agradável. Não existe uma regra milimétrica para definir o que é uma face longa, para isto, deve-se levar em consideração fatores como: proporções entre os terços faciais, altura facial anteroinferior, presença de mordida aberta esquelética, comprimento do lábio superior e inferior, tamanho da coroa clínica dos incisivos centrais superiores e, principalmente, a relação lábio superior e incisivos superiores no repouso e no sorriso espontâneo (SILVA et al*.,* 2011).

O sorriso gengival, apresenta mais uma opção terapêutica efetiva e de baixa morbidade, para obtenção de um sorriso natural e harmonioso. Dessa forma, sendo os problemas ortodônticos do paciente identificados e priorizados, deve-se considerar o sucesso da abordagem do tratamento e os desejos do paciente, através dos mais diversos métodos de tratamento disponíveis (PROFFIT, 1991).

3.1 Etiologia do sorriso gengival

Uma combinação de variáveis influencia a ocorrência do sorriso gengival, entre elas, a sobressaliência aumentada, o espaço interlabial aumentado no repouso, excesso vertical de maxila, sobremordida e maior habilidade muscular para elevar o lábio superior ao sorrir, entre outros (DUTRA et al., 2011).

Tratamentos ortodônticos corretivos, como a mesialização de caninos em substituição a incisivos laterais ausentes, é uma das situações que resultam em sorriso gengival (FEU et al., 2011).

Alguns especialistas consideram como principais etiologias do sorriso gengival a hiperplasia gengival medicamentosa, excesso vertical da maxila, dentes

com formas normais que apresentem crescimento ósseo aumentado, gerando diastemas, periodontite ou gengivite crônica, coroas clínicas curtas, erupção passiva alterada ou postergada ou lábio superior muito curto (SOUSA et al., 2010).

Considerando que a etiologia do sorriso gengival é multifatorial, de forma didática, esses fatores podem ser divididos em dentário, gengival, ósseo e muscular (KUHN-DALL' MAGRO et al., 2015; OLIVEIRA; MOLINA; MOLINA, 2011).

3.1.1 Etiologia dentária

A etiologia dentária é caracterizada pela extrusão excessiva dos incisivos superiores, determinando-se *overbite* (KUHN-DALL' MAGRO et al., 2015), a qual poderá ser tratada apenas com mecânica intrusiva (OLIVEIRA; MOLINA; MOLINA, 2011).

A extrusão dentoalveolar dos incisivos superiores leva a margem gengival para uma posição mais coronal e causa a exposição excessiva de gengiva, sendo esta condição, possivelmente, associada ao desgaste dos dentes da região anterior ou associado a um *overbite* (MACEDO et al., 2012).

A intrusão de dentes anterossuperiores é indicada precisamente para a correção da sobremordida profunda naqueles pacientes com grande quantidade de gengiva exposta ao sorrir na região anterior, preferencialmente, associada com os incisivos superiores retroinclinados (KIM; FREITAS, 2010).

3.1.2 Etiologia gengival

O fator gengival, quando existe uma desproporção entre a altura e a largura da coroa clínica, frequentemente, há indicativo de problema associado ao excesso de gengiva mais localizada, podendo ser evidenciado nos casos de erupção passiva, ou de forma mais generalizada, nos casos de crescimento hiperplásico (KUHN-DALL' MAGRO et al., 2015).

3.1.2.1 Hiperplasia gengival

A hiperplasia gengival (FIGURA 1), inflamação gengival causada por placa, é frequentemente relatada, mas pode estar associada ao uso de medicamentos como a fenitoína, ciclosporina e bloqueadores de canal de cálcio. Cria uma condição não estética, em que há aumento do tecido gengival, que irá recobrir a coroa clínica (MACEDO, et al., 2012; SENISE et al., 2015).



Fig. 1 – Sorriso gengival decorrente de hiperplasia gengival[1]

Vieira et al. (2001) relatam que a hiperplasia gengival é mais comum na face vestibular dos dentes anteriores, porém, pode afetar todos os segmentos da dentição. As papilas interdentais ficam hiperplásicas e extruem, formando massas teciduais de consistência firme, móveis e triangulares (FIGURA 2).



Fig. 2 – Aspecto clínico de hiperplasia gengival induzida por ciclosporina[2]

A hiperplasia se inicia na papila interdental, posteriormente, propaga-se para a gengiva marginal e torna-se difusa. As superfícies vestibulares dos dentes anteriores são as mais afetadas e, em alguns casos, pode cobrir toda ou parcialmente a coroa dos dentes envolvidos (FIGURA 3). (DESCHAMPS et al., 2002).

[1] Kuhn-Dall' Magro et al. (2015, p. 83).
[2] Vieira et al. (2001, p. 5).



Fig. 3 – Hiperplasia gengival em arco superior e inferior[3]

Existe a possibilidade da hiperplasia aumentar ainda mais, ocorrendo fusão das papilas, condição que colabora na formação de uma cortina contínua de tecido gengival, atingindo, assim, o seu tamanho máximo. O crescimento do tecido dificulta a higiene oral e o acúmulo de placa dá à hiperplasia um aspecto hiperêmico, edematoso e hemorrágico (VIEIRA et al., 2001).

3.1.2.2 Erupção passiva alterada

Entende-se por erupção passiva alterada (EPA) a incapacidade que tem o tecido de se retrair adequadamente a um nível apical à convexidade apical da coroa (SOUZA, 2012). Trata-se de uma situação clínica onde é possível ocorrer excesso gengival que cobre os limites do esmalte, resultando em aparência de coroa clínica curta (LELIS et al., 2014).

A erupção dentária consiste em duas fases: ativa e passiva. A primeira fase é dada pelo movimento do dente em direção oclusal e a segunda fase é a exposição dos dentes pela migração apical da gengiva. A coroa clínica curta e o excesso gengival são consequências da erupção passiva alterada, que impedem que haja um recuo adequado do tecido gengival para o nível da junção cemento-esmalte (MACEDO, 2012; SENISE et. al., 2015).

A erupção passiva pode ser classificada em Tipo I: quando a linha mucogengival está localizada apicalmente à crista óssea; e Tipo II: a linha mucogengival está no nível ou coronalmente à crista óssea. Esses dois tipos podem ser subdivididos em subtipo A: quando existe pelo menos 2mm de distância entre a junção cemento-esmalte e a crista óssea; e em subtipo B: quando existe menos de 2mm entre a junção cemento-esmalte e a crista óssea (SENISE et. al., 2015).

[3] Deschamps et al. (2002, p. 21).

3.1.3 Etiologia óssea

A etiologia óssea é caracterizada pelo excesso vertical maxilar, manifestando-se, principalmente, em pacientes com crescimento predominantemente vertical (KUHN-DALL' MAGRO et al., 2015; OLIVEIRA; MOLINA; MOLINA, 2011), sendo a avaliação feita através de cefalometria (FIGURA 4). (KUHN-DALL' MAGRO et al., 2015).



Fig. 4 – Avaliação cefalométrica da estrutura óssea[4]

A importância da dimensão vertical na exposição dentária tem sido demonstrada na Odontologia protética e na cirurgia ortognática, envolvendo reposicionamento maxilar. A orientação clínica deve ser que os incisivos superiores devem ser movidos verticalmente, melhorando a sua relação com a posição do lábio em repouso e em relação à idade do paciente. A obtenção de registros do sorriso espontâneo também é recomendada para fins de diagnóstico (NANDA, 2015).

O crescimento excessivo da maxila no sentido vertical pode levar à associação com a Síndrome da Face Longa (FREITAS et al., 2006; MACEDO et al., 2012), uma deformidade de prevalência relativamente baixa, em torno de 1,5% da população mundial, caracterizada por grandes desvios morfológicos em relação ao Padrão I, demonstrando significativo impacto estético. A queixa principal dos portadores da Síndrome é o excesso de exposição dentária anterossuperior com os lábios em repouso e dentogengival, durante o sorriso, ocasionado pelo aumento excessivo do terço inferior da face (CAPELOZZA FILHO; CARDOSO; BERTOZ, 2007).

[4] Kuhn-Dall' Magro et al. (2015, p. 83).

Este aumento da maxila ocorre no terço inferior da face, e diferentemente da extrusão dos incisivos superiores, não há discrepância entre o plano oclusal dos segmentos anteriores e posteriores. A exposição excessiva de gengiva, nesses casos, se dá devido à presença de um plano oclusal relativamente abaixo do padrão normal, levando com que o lábio inferior cubra a borda dos incisivos, caninos e pré-molares superiores (MACEDO, 2012).

A face longa associada à MAA esquelética e/ ou ao sorriso gengival excessivo, frequentemente torna as pessoas que a apresenta mais retraídas em seu convívio social. Isto porque, por mais que o indivíduo tente controlar a exposição da gengiva ao sorrir, as demais pessoas ao seu redor percebem muito claramente que aquela face não é normal e tão pouco agradável (SILVA, 2011).

Segundo Freitas et al. (2006), é possível encontrar alterações em que o tecido gengival não sofre adequada migração apical, simulando, dessa forma, a presença de um dente curto com sorriso gengival. Outro fator que também pode levar a estas alterações é a gengivite crônica, pela migração coronária da gengiva e, nestes casos, a gengivoplastia é a melhor solução.

Quanto ao comprimento, o valor médio do lábio superior para homens é de 24mm e para as mulheres, 20mm. Os pacientes com lábios curtos estão sujeitos a maior exposição gengival no sorriso (SENISE et al., 2015). Em indivíduos com excesso vertical de maxila, os lábios superiores, clinicamente, se encontram relativamente mais curtos (MACEDO et al., 2012). O crescimento dos lábios foi estudado em 50 indivíduos, tendo sido demonstrado que as meninas com uma linha de sorriso alta (sorriso gengivoso) deveriam ser tratadas cuidadosamente com intrusão, porque a correção espontânea não pode ser esperada com a idade, entretanto, isto pode ocorrer no sexo masculino (SUGUINO et al., 1996).

3.1.4 Etiologia muscular

A atividade do sorriso é determinada por diversos músculos faciais, como o elevador do lábio superior, da asa do nariz, zigomático menor e maior, do ângulo da boca, orbicular da boca e risório (PEDRON, 2014).

Ao sorrir, as pessoas exibem seus dentes de quatro maneiras básicas: apenas os dentes superiores, apenas os dentes inferiores, ambos ou nenhum deles.

O comprimento do lábio superior determina os tipos de sorrisos (MESTRENER; KOMATSU, 2002).

Durante o sorriso, o lábio normalmente move-se de 6mm a 8mm em direção superior e, ao contrário, no lábio superior hiperativo, essa distância pode ser 1,5 a duas vezes maior (SENISE et al., 2015). Quando a medida que vai da região subnasal até a borda inferior do lábio superior for menor do que 15mm, este é considerado um lábio encurtado e, apesar de se apresentar como causa de exposição excessiva de gengiva, na maioria dos casos, o lábio superior é normal, apresentando encurtamento apenas clinicamente (MACEDO, 2012).

De acordo com o estudo de Peck, Peck e Kataja (1992), indivíduos com exposição excessiva de gengiva apresentam uma eficiência significante do músculo elevador do lábio superior comparado com a média que garante a linha do sorriso. Durante a década de 70 e 80, vários estudos ofereciam a cirurgia plástica reconstrutora como solução, baseadas no mesmo conceito de incisar o músculo elevador do lábio superior, ou parte deste (músculo principal durante a formação do sorriso). De acordo com os autores, esse procedimento resulta em diminuição da elevação do lábio superior durante o sorriso.

Durante a análise muscular, são observados o comprimento e a contração labial ao sorriso espontâneo. Quando todos esses fatores, inclusive o comprimento labial, estão normais, a única causa possível é a hipercontração labial (FIGURA 5). É justamente no campo muscular, principalmente nos casos de comprimento labial normal, que se encontra a hipercontração dos músculos elevadores do lábio determinando o sorriso gengival (KUHN-DALL' MAGRO et al., 2015).



Fig. 5 – Sorriso gengival decorrente de hipercontração muscular[5]

[5] Kuhn-Dall' Magro et al., (2015, p. 84).

3.2 Diagnóstico do sorriso gengival

Durante a análise do plano oclusal, deve-se avaliar o contorno das superfícies oclusais e incisais dos dentes, bem como o contorno gengival (FIGURA 6), para facilitar a interpretação e a localização específica do problema (BRITO et al., 2009).

É essencial desenvolver um diagnóstico diferencial, baseado em conhecimentos sobre altura facial, espaço interlabial em repouso, comprimento do incisivo central superior, comprimento do lábio superior e quantidade de exposição da gengiva queratinizada durante o sorriso, para definir o correto planejamento da correção do sorriso gengival, para cada caso em particular (GANDELINI et al., 2011).

A posição e a quantidade de dentes e gengiva exposta durante o sorriso e a fala, respeitando-se o dimorfismo sexual e os efeitos da idade são critérios fundamentais, dinâmicos e imprescindíveis para o diagnóstico e o planejamento multidisciplinar, sob pena de descaracterizar os pacientes em função de sua idade e gênero (KUHN-DALL' MAGRO et al., 2015).

Durante a análise facial, deve-se observar, ainda, o nível de exposição gengival durante a fala e o sorriso e a relação do lábio superior com os incisivos superiores (BRITO et al., 2009).

Pinto (2016) considera que para um correto diagnóstico, devem ser avaliados os tecidos moles e esqueléticos e, em uma segunda etapa, deve ser feita uma avaliação intraoral da relação existente entre as estruturas dentárias, tecido gengival e lábios.

3.3 Prevalência do sorriso gengival

Estima-se que a prevalência do sorriso gengival é de 10% numa população entre os 20 e 30 anos, com o sexo feminino reportando o dobro das ocorrências quando comparado com o sexo masculino. A incidência desta condição vai diminuindo com a idade, com a perda de tônus muscular e consequente colapso do lábio superior e inferior (MENDES, 2011).

A prevalência estimada varia entre 10,5% e 29% da população, principalmente mulheres, regredindo gradualmente com o aumento da idade, em função do aparecimento de flacidez nos lábios superiores e inferiores (FURLAN, 2015).

3.4 Tratamento do sorriso gengival baseado na etiologia

O plano de tratamento do sorriso gengival só deve ser definido após o diagnóstico definitivo (SOUSA et al., 2010). Para se obter um resultado estético desejável, muito importante identificar os problemas que o afetam, assim, para diferentes casos, têm-se como opções diferentes tipos de tratamento (MACEDO et al., 2012).

O tratamento varia de acordo com a causa e, muitas vezes, pode ser realizado somente com Ortodontia, necessitando, eventualmente, de cirurgia ortognática, cirurgia periodontal (gengival) ou aplicação de toxina botulínica (BOTOX) no lábio superior (FARRET, 2018; GANDELINI et al., 2011; DUTRA et al., 2011), dependendo da etiologia do sorriso gengival (GANDELINI et al., 2011; DUTRA et al., 2011).

São várias as modalidades cirúrgicas e não cirúrgicas descritas. Nos casos de sorriso gengival de etiologia esquelética e excesso vertical da maxila, a cirurgia ortognática do tipo osteotomia Le Fort 1 está altamente indicada, geralmente, seguida de gengivectomia. Porém, são procedimentos que não atuam sobre a hiperatividade muscular e, assim, existe a necessidade de um tratamento adjuvante não cirúrgico (FURLAN, 2015).

3.4.1 Etiologia dentária

Casos tratados com mecânica intrusiva apoiada em mini-implantes geralmente são associados à cirurgia periodontal ao final do tratamento ortodôntico. Esta, quando aplicada, serve para corrigir excesso gengival e ósseo localizado na região anterior causado pela intrusão dos dentes (OLIVEIRA; MOLINA; MOLINA, 2011; KUHN-DALL' MAGRO et al., 2015). Além disso, durante a análise dentária

(FIGURA 6) é preciso prestar atenção no plano oclusal do paciente e no quanto ele contribui para o sorriso gengival (KUHN-DALL' MAGRO et al., 2015).

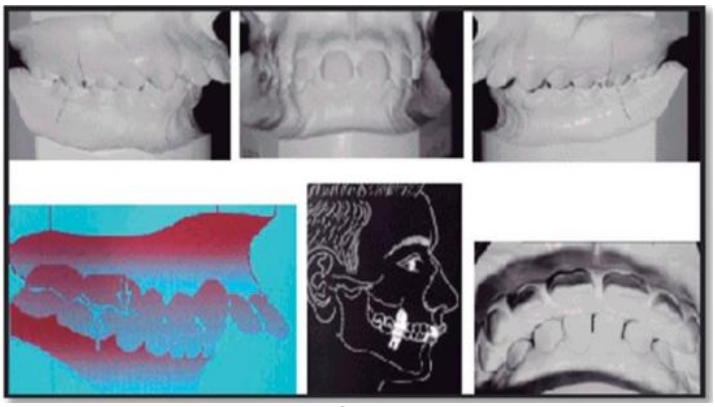

Fig. 6 – Avaliação dentária e oclusal do paciente[6]

A intrusão ortodôntica do elemento envolvido movendo a margem gengival em direção apical, assim como a correção cirúrgica periodontal com ou sem terapia restauradora adjunta ou uma intervenção interdisciplinar, se tornam opções de tratamento para o sorriso gengival (MACEDO, 2012).

Quando o dente mais curto encontra-se em uma relação desfavorável com o adjacente, com nível gengival mais baixo, deve-se atentar para a borda incisal deste elemento. Se houver desgaste, sugere que o dente sofreu sobrerrupção. Neste caso, a mecânica ortodôntica será de intrusão. Este movimento deslocará a gengiva para apical, corrigindo a discrepância. Em grandes movimentações, o tecido gengival pode acumular sobre o colo do dente, sendo, algumas vezes, necessário planejar uma gengivectomia após a intrusão. Uma restauração se fará necessária para correção do desnível incisal (ZANETTI et al., 2007).

Ao optar-se pela ortodontia para a mudança da margem de tecido mole e dimensão da gengiva, os fatores que devem ser considerados são a direção do movimento e a espessura da gengiva, a fim de prevenir a recessão gengival, ou ainda definir o aumento ou diminuição da coroa clínica (ZANETTI et al., 2007).

Kim e Freitas (2010) indicam mini-implantes associados ao aparelho ortodôntico para o tratamento do sorriso gengival. Os autores relatam que o sorriso gengival do tipo dentoalveolar devem ser tratados com mini-implantes na região

[6] Kuhn-Dall' Magro et al., (2015, p. 83).

anterior. A intrusão de dentes anterossuperiores possui indicação para corrigir sobremordida profunda nos pacientes que tem uma excessiva exposição de gengiva apenas na região anterior ao sorrir, de preferência com associação aos incisivos superiores retroinclinados. Os autores utilizaram mini-implantes nas regiões anterior e superior (1,6 x 6,0mm) e mola fechada de NiTi para intruir e vestibularizar os incisivos extruídos e lingualizados.

Mendes (2011) indica a intrusão ortodôntica quando um ou vários dentes anteriores sofrem sobrerrupção, como no caso da extrusão dentoalveolar ou na sobrerrupção compensatória. Trata-se de um tipo de tratamento onde, à medida que os dentes são ortodônticamente intruídos, o complexo dento-gengival acompanha o movimento. A intrusão estará completa quando as margens gengivais dos dentes em questão se posicionarem no mesmo nível das margens gengivais dos dentes adjacentes. Após a conclusão do movimento intrusivo, um aparelho de retenção deve ser colocado, a fim de evitar possível recidiva.

Brito et al. (2009), relataram o caso de uma paciente com 11 anos de idade, que apresentava bom equilíbrio entre os terços faciais, perfil levemente convexo, ângulo nasolabial normal e sorriso gengival com uma relação do lábio à borda incisal dos incisivos superiores de 4,5mm (FIGURA 7) possibilitando, com isso, a mecânica para a intrusão anterossuperior. No diagnóstico dentário, o paciente encontrava-se no final da dentadura mista e apresentava má oclusão de Classe I com sobremordida exagerada. O planejamento do tratamento consistiu na extração dos quatro primeiros pré-molares, alinhamento e nivelamento dos arcos e, em seguida, na intrusão e retração simultânea dos incisivos superiores (FIGURA 8). Após o tratamento, as características faciais foram mantidas e uma discreta melhora na quantidade de exposição gengival no sorriso foi alcançada (FIGURA 9). Obteve-se, ainda, uma correta intercuspidação e uma adequada relação de molares e caninos. Sete anos após o término do tratamento, a manutenção das características demonstrou a estabilidade do caso (FIGURA 10).

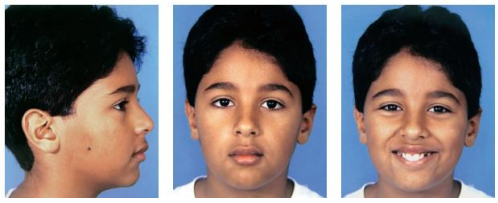

Figura 7 – Fotografias faciais iniciais[7]



Figura 8 – Fotografias intrabucais durante o tratamento[8]



Figura 9 – Fotografias faciais finais[9]



Figura 10 – Fotografias intrabucais, após sete anos do tratamento[10]

Brito et al. (2009) relataram outro caso clínico onde a paciente, com 15 anos de idade, apresentava o perfil convexo, o ângulo nasolabial normal e importante exposição gengival no sorriso (FIGURA 11). A má oclusão era de Classe I, com sobremordida exagerada e presença de dois planos oclusais no arco superior. Como planejamento do tratamento, foi feito o alinhamento e nivelamento dos arcos com fios flexíveis e arcos para manipular a curva de Spee, tendo sido possível corrigir a mordida profunda com pequena extrusão posterior e intrusão anterior acompanhada de vestibularização (FIGURA 12). Ao final do tratamento, as

[7] Brito et al. (2009, p. 148).
[8] Brito et al. (2009, p. 149).
[9] Brito et al. (2009, p. 149).
[10] Brito et al. (2009, p. 150).

características faciais foram mantidas, com uma melhora importante na quantidade de exposição gengival no sorriso (FIGURA 13). Uma correta intercuspidação e uma relação de Classe I de molares e caninos foram alcançadas. Após um ano e oito meses do término do tratamento, a estabilidade do caso foi alcançada (FIGURA 14).



Figura 11 – Fotografias faciais iniciais[11]



Figura 12 – Fotografias intrabucais durante o tratamento[12]



Figura 13 – Fotografias faciais finais[13]



Figura 14 – Fotografias intrabucais após um ano e oito meses do tratamento[14]

[11] Brito et al. (2009, p. 153).
[12] Brito et al. (2009, p. 154).
[13] Fonte: Brito et al. (2009, p. 155).
[14] Brito et al. (2009, p. 156).

Farret (2018) relatou o caso de um retratamento ortodôntico em que a paciente tinha um desvio da linha média superior de 4mm para o lado direito, exposição gengival excessiva na região anterior e inclinação do plano oclusal. O tratamento indicado foi a remontagem do aparelho ortodôntico, com a instalação de duas mini-placas como ancoragem, com o objetivo de corrigir a linha média e reduzir a exposição gengival, com 20 meses de duração o total do tratamento (FIGURA 15). Depois de finalizado, a paciente foi submetida a procedimento de aumento de coroa clínica e restaurações nos dentes anterossuperiores, demonstrando o resultado final do tratamento uma melhora considerável na estética do sorriso da paciente (FIGURAS 16 e 17).



Figura 15 – Remontagem do aparelho ortodôntico[15]



Figura 16 – Resultado final do tratamento com a melhora da estética do sorriso[16]

3.4.2 Etiologia gengival

A correção dos níveis gengivais pode ser conseguida com cirurgias periodontais de gengivectomia ou gengivoplastia, ou com cirurgias ósseas ressectivas, como o aumento de coroa clínica, pode-se, ainda, corrigir o nível gengival por meios ortodônticos, intruindo ou extruindo os elementos envolvidos (ZANETTI et al., 2007).

São fatores determinantes para a escolha do método de correção a ser utilizado: a profundidade do sulco, a localização da junção amelocementária em

[15] FARRET (2018, ONLINE).
[16] FARRET (2018, ONLINE).

relação ao nível ósseo, a relação coroa-raiz dos elementos envolvidos, a forma da raiz e, ainda, a estrutura coronária remanescente, além da exposição gengival durante o sorriso. Pacientes com discrepância na margem gengival e com linha de sorriso baixa, não há necessidade de correção, pois o lábio sobrepõe toda a gengiva marginal, não considerando esta situação esteticamente relevante. Em casos com exigência de estética periodontal, mede-se o sulco gengival dos elementos discrepantes (ZANETTI et al., 2007).

Se o dente mais curto possui a profundidade de sulco à sondagem maior que o outro, tendo ambos saúde periodontal, uma cirurgia de gengivectomia pode resolver o problema. Entretanto, se o tamanho do sulco gengival clínico for igual nos dois elementos, observa-se a relação dos elementos com outro adjacente. Caso o dente menor possua relação de altura gengival aceitável com o adjacente, deve-se, então, extruir o elemento de maior comprimento coronário e depois, equilibrar as bordas incisais. Esta extrusão lenta permitirá que o osso e o periodonto se movimentem junto com o dente. Em alguns casos, após a extrusão ortodôntica, torna-se necessário um gengivoplastia ou uma osteotomia para regularizar o nível ósseo (ZANETTI et al., 2007).

A gengivoplastia é uma cirurgia ressectiva estética, que tem por objetivo o restabelecimento fisiológico do espaço biológico, permitindo que procedimentos restauradores sejam compatíveis com a saúde periodontal, sendo necessários a existência de larga faixa de gengiva queratinizada, ausência de deformidades ósseas, natureza fibrótica e motivação pelo paciente no controle do biofilme dentário. A gengivoplastia é uma técnica de fácil execução apresentando resultados favoráveis e satisfatórios quando empregada coadjuvante aos procedimentos restauradores, otimizando a estética dental (PEDRON et al., 2010).

A cirurgia para aumento de coroa clínica é uma técnica amplamente utilizada na clínica odontológica. Este procedimento envolve a remoção cirúrgica de tecidos periodontais moles e duros a fim de obter ganho no tamanho da coroa acima da crista alveolar do espaço biológico. O ato cirúrgico deve ser precedido de avaliação detalhada do estado de saúde do paciente, da relação interdentária e do estado dos tecidos periodontais (MACHADO et al., 2005; PARK, 2010).

O aumento de coroa clínica objetivando corrigir a estética é indicado quando os dentes anteriores são curtos ou há exposição excessiva de tecido gengival e quando o contorno gengival é irregular (SOUSA et al., 2010).

Quando é determinado um nível ósseo apropriado, onde há uma distância de 3mm entre a margem gengival e a crista óssea, e após a cirurgia pode prever-se uma ampla faixa de gengiva queratinizada, a gengivectomia é indicada. O tempo pós-operatório necessário para estabelecer o nível gengival final varia entre alguns meses a três anos (MACEDO et al., 2012).

3.4.2.1 Erupção passiva

Quando há gengiva em excesso, a plastia gengival é indicada, ou seja, a remoção total do excesso, promovendo equilíbrio e, consequentemente, deixando os dentes mais expostos. Havendo retração de gengiva, a mesma é recolocada na região correta. A ortodontia pode colaborar com a correção do sorriso gengival, amenizando ou o diminuindo de forma considerável, utilizando aparelhos e intervindo em dentes erupcionados, nivelando-os, a fim de corrigir a posição, dessa forma, eliminando a exposição excessiva (SANTOS, 2018).

A indicação cirúrgica para o tratamento se dá com base na classificação etiológica. Pacientes tipo I A, indica-se gengivoplastia ou gengivectomia; pacientes do tipo I B, indica-se retalho mucoperiosteal com excisão da margem gengival e osteotomia; pacientes tipo II A: sugere-se retalho de espessura parcial deslocado apicalmente; e para pacientes tipo II B: retalho de espessura total reposicionado apicalmente com osteotomia (SOUSA et al., 2010).

Técnicas como a gengivectomia com incisão tipo bisel externo ou interno, retalho mucoperiostal deslocado apicalmente com ou sem osteotomia podem ser utilizados para tratar essa condição (SENISE et al., 2015).

Souza (2012) relatou o caso de paciente de 27 anos que estava fazendo tratamento ortodôntico há aproximadamente dois anos, estando na sua fase final. No exame intraoral foi observada a presença de dentes curtos e quadrados e sem lesões cariosas, presença de sorriso gengival considerável, o terço inferior da face alongado e distância interlabial aumentada. O diagnóstico, apontou gengivite associada à placa bacteriana, com fator retentivo, e sorriso gengival ocasionado por

EPA associada à dimensão vertical maxilar aumentada. (FIGURA 17). Foi constatada existência de 4mm da margem gengival até a junção cemento-esmalte em incisivos centrais e caninos, de 3mm em incisivos laterais, pré-molares e molares. Foi realizada gengivectomia em todas as unidades dentárias superiores (FIGURA 18), com exceção dos segundos e terceiros molares, após finalização do tratamento ortodôntico. A paciente se recusou ao tratamento da dimensão maxilar aumentada, por ser mais invasiva. Os resultados obtidos supriram as expectativas da paciente e seu sorriso passou a corresponder aos padrões estéticos desejados (FIGURA 19). A autora concluiu que a gengivectomia é uma técnica efetiva para correção da exposição excessiva de gengiva no sorriso em casos de erupção passiva alterada.



Figura 17 – Sorriso inicial[17]



Figura 18 – Pós-operatório imediato[18]



Figura 19 – Sorriso final[19]

[17] Souza (2012, p. 11).
[18] Souza (2012, p. 13).
[19] Souza (2012, p. 15).

LELIS et al. (2014) relataram o tratamento de um caso de EPA associada à gengivite realizado na Faculdade de Odontologia de Araçatuba/UNESP, em uma paciente leucoderma, com 18 anos de idade, que se queixava de dificuldade para realizar os procedimentos de higiene bucal e sangramento gengival, demonstrando desejo de aumentar a coroa clínica dos dentes anteriores superiores e inferiores. Após anamnese e exames clínico e radiográfico, foi diagnosticada gengivite e EPA na região anterior superior e inferior, com pseudorecessões em algumas áreas. Como tratamento, foi realizada, inicialmente, terapia periodontal relacionada à causa. Na reavaliação, foi constatada a permanência da EPA e a possibilidade de tratá-la com a cirurgia plástica periodontal. Foi realizada uma gengivoplastia para restituir as características anátomo-funcionais normais do periodonto de proteção, a fim de facilitar a realização dos procedimentos de higiene bucal e melhorar a estética. Durante as várias seções de acompanhamento do pós-operatório, foi constatado o sucesso clínico do tratamento. Os autores concluíram que a EPA pode ser corrigida através de cirurgia plástica periodontal, de forma fácil. A motivação da paciente em manter a higiene bucal é fundamental para a manutenção da saúde periodontal.

Braga et al. (2015) relataram o caso de paciente do sexo masculino, 23 anos, que se mostrava insatisfeito com a estética do seu sorriso devido à grande exposição gengival que alcançava valores acima de 3mm e dentes pequenos (FIGURA 20A). Durante o exame intrabucal foi observado que as coroas clínicas dos elementos dentários da arcada superior e inferior encontravam-se encurtadas devido à erupção passiva alterada, confirmada através do exame de sondagem periodontal com sonda milimetrada (Hy-Friedy®, Chicago, USA). O paciente apresentava aumento de volume em todo extenso vestibular do rebordo, o que pôde ser confirmado após o exame clínico que se tratava de aumento do volume ósseo (FIGURA 20B). Diagnosticou-se EPA, por apresentar junção mucogengival apical à crista óssea e por ter menos de 2mm entre a junção cemento-esmalte e a crista óssea. A terapia escolhida objetivou o aumento da coroa clínica no sextante superior anterior, por meio de gengivectomia com bisel interno, associada a osteotomia e osteoplastia, devido ao volume ósseo encontrado e incisões. Bisel externo foi utilizado para liberação do tecido interproximal e removido o colar gengival (FIGURA

20E, F, G e H). Avaliado após seis meses, o paciente apresentou controle de placa e boa cicatrização (Figura 21).



Figura 20: A) Fotografia facial inicial com exposição gengival;
B) Coroas clínicas dos elementos dentários da arcada superior e inferior encurtadas devido EPA[20]



Figura 20: E – F) Incisões em bisel externo; G) Liberação do tecido interproximal;
H) Remoção do colar gengival[21]



Figura 21 – Controle de placa e boa cicatrização, após seis meses do tratamento[22]

3.4.2.2 Hiperplasia gengival

A patogenia da hiperplasia gengival é incerta e o tratamento é limitado (VIEIRA et al., 2001). As formas de tratamento variam da troca de medicação até tratamentos mais radicais, como a gengivectomia e gengivoplastia, sendo importante relatar que se o método escolhido for a gengivoplastia, há chances de recidiva (DESCHAMPS et al., 2002).

Indica-se a instrução de uma higiene oral aplicada como tratamento da hiperplasia gengival, assim como cirurgias periodontais, que podem ser requisitadas

[20] Fonte: Braga et al. (2015, p. 66).
[21] Braga et al. (2015, p. 66).
[22] Braga et al. (2015, p. 66).

para eliminar a quantidade excessiva de tecido mole hiperplasiado (MACEDO, 2012; SENISE et. al., 2015). Porém, a troca da medicação que causa a hiperplasia por outra que não apresente este efeito colateral é essencial para que não ocorra recidiva (MACEDO et al., 2012).

A terapia periodontal conservadora, higiene e bochechos diários com clorexidina podem diminuir o quadro. A substituição da medicação é outra alternativa, mas nem sempre isso é possível. Quando a alteração não regride, a opção é gengivectomia, para promover a remoção do excesso de tecido. O acompanhamento é recomendado, porque há tendência à reocorrência, em poucos anos (DESCHAMPS et al., 2002).

Além da substituição da droga por outra alternativa, terapia periodontal conservadora e profilaxia profissional frequente, opta-se também pela eliminação cirúrgica do excesso, por meio de técnicas convencionais ou a gengivectomia a laser. No entanto, a recidiva é comum, principalmente em indivíduos com menos de 25 anos de idade.

O ortodontista, com sua mecânica, causa poucos impactos positivos na solução da hiperplasia gengival, porém, durante o tratamento de maloclusões associadas, deve redobrar sua atenção quanto ao planejamento multidisciplinar, estabelecendo a hora e o momento certo para o tratamento periodontal (FIGURA 22). (KUHN-DALL' MAGRO et al., 2015).



Figura 22 - Sorriso gengival decorrente de hiperplasia gengival (Pré, trans e pós-operatório)[23]

3.4.3 Etiologia óssea

Na Ortodontia, para o tratamento de excesso vertical da maxila, o tratamento de escolha está associado à cirurgia ortognática (GANDELINI et al., 2011; OLIVEIRA; MOLINA; MOLINA, 2011). Clinicamente, observa-se um sorriso

[23] Kuhn-Dall'Magro et al. (2015, p. 83).

gengival anterior e posterior, sem a presença de excesso gengival, sendo indicado como tratamento para o crescimento vertical excessivo cirurgia ortognática (KUHN-DALL' MAGRO et al., 2015).

A classificação da exposição gengival e as modalidades de tratamento, em três níveis, foram descritas em 1996, por Garber e Salama, conforme disposto no Quadro 1:

Quadro 1 – Classificação da exposição gengival e métodos de tratamento

CLASSIFICAÇÃO DE EXCESSO VERTICAL DA MAXILA		
Nível	**Exposição gengival e de mucosa (mm)**	**Modalidade de Tratamento**
I	2-4	Intrusão ortodôntica Ortodôntico e Periodontal Terapia Periodontal ou Restauradora
II	4-8	Terapia Periodontal ou Restauradora Cirurgia Ortognática (Osteotomia Le Fort I)
III	>8	Cirurgia Ortognática com ou sem Terapia Periodontal ou Restauradora

Fonte: Garber e Salama (1996, Online).

Após revisão da bibliografia médica, conseguiu-se identificar uma técnica cirúrgica que preconizava o tratamento do músculo depressor do septo nasal, objetivando modificações na ponta nasal e sua relação com o lábio (FIGURA 23). Com esse procedimento, tem-se conseguido alongamento do lábio e melhora da exposição dentária e gengival. Obteve-se melhora em todos os casos operados, com exposição gengival ao sorrir menor que 4mm e menor que um terço (33%) da altura dos incisivos centrais (FIGURA 24). A correção da linha de sorriso alta se fez sem comprometimento da harmonia do lábio, mantendo-se o perfil labial original dos pacientes (FREITAS et al., 2006).

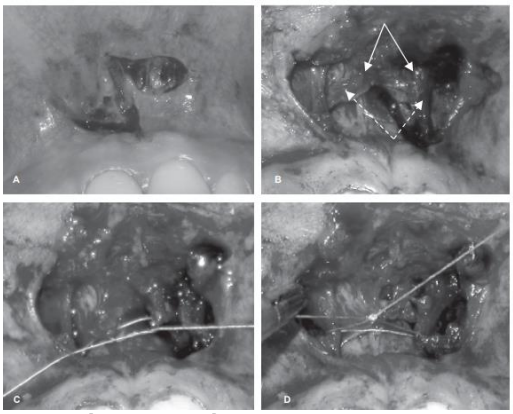

Figura 23 - Detalhes da técnica cirúrgica para correção do sorriso gengivoso (A) Incisão mucosa em Z; (B) Músculo depressor do septo e elevador do lábio superior: ventres musculares mediais seccionados (setas contínuas) e ventres intermédios dissecados (setas interrompidas); (C) Sutura dos ventres musculares mediais liberados; (D) Sutura de aproximação e medialização dos ventres musculares intermédios[24]

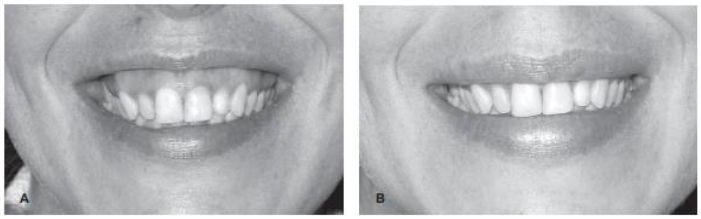

Figura 24– Esquerda: pré-operatório com relação G/IC de 48,5%. Direita: pós-operatório mostrando correção total da linha de sorriso sem nenhuma exposição gengival[25]

A toxina botulínica também tem sido utilizada para tratar alterações estéticas do sorriso, na elevação do lábio superior e redução da exposição gengival ao sorrir, causando a paralisia do músculo depressor do septo nasal. No entanto, alguns inconvenientes foram identificados, como o tempo de ação limitado, bem como, não proporciona alongamento da mucosa que é obtido com a plástica em Z (FREITAS et al., 2006). A grande vantagem desta técnica é o fato de ser um procedimento não invasivo, de fácil aplicação e cuja melhoria estética é razoavelmente rápida (PINTO, 2016).

3.4.4 Etiologia muscular

O tratamento indicado é o uso da toxina botulínica (BTX), uma proposta recente de ferramenta dos cirurgiões dentistas (CDs). Trata-se de uma técnica

[24] Freitas et al. (2006, p. 3).
[25] Freitas et al. (2006, p. 4).

segura e reversível que pode ser realizada tanto como tratamento definitivo, quanto adjuvante a tratamentos que envolvam reabilitação ortocirúrgica da face (KUHN-DALL' MAGRO et al., 2015).

Na Odontologia, a BTX é indicada para disfunções temporomandibulares (DTM), distonia orofacial, bruxismo, briquismo, hipertrofia de masséter, sialorreia, assimetrias faciais de origem muscular, sorriso gengival e assimetrias labiais (PEDRON, 2014; KUHN-DALL' MAGRO et al., 2015), tratamento de hiperfunção muscular, além de espasmo hemifacial e dor miofascial (KUHN-DALL' MAGRO et al., 2015), que podem causar exposição acentuada da gengiva (PEDRON, 2014). Recentemente, vem sendo indicada a aplicação profilática (PEDRON, 2014). Porém, trata-se de um método que garante benefícios provisórios (MACEDO, 2012).

Uma grande vantagem dessa abordagem de tratamento é que é 100% reversível, assim, se houver qualquer aspecto de mudança de aparência sobre a qual o paciente não esteja contente, ele pode ter certeza de que o efeito é temporário. A latência média do tempo da injeção para o início da manifestação clínica é de três a cinco dias e a duração do benefício é, geralmente, de três a quatro meses. (KUHN-DALL' MAGRO et al., 2015).

O transtorno estético do sorriso gengival pode ser corrigido pela injeção de toxina na área de exposição gengival e nos respectivos músculos envolvidos, a fim de promover uma paralisia da musculatura (SENISE et. al., 2015). Os efeitos clínicos apresentam-se entre dois a 10 dias após a injeção e o efeito máximo visível ocorre após 14 dias. Esse primeiro efeito, programado para ser progressivo, é também reversível, com duração de aproximadamente três a seis meses (PEDRON, 2014).

Polo (2008) ao pesquisaram e avaliaram os efeitos provocados em 30 indivíduos com exposição gengival que receberam injeções de BTX-A, compreendendo períodos de duas, quatro, oito, 12, 16, 20 e 24 semanas. Foi verificada uma redução média do lábio em duas semanas de 5,1mm para todos os pacientes. A exposição aumentou gradualmente, a partir de duas semanas pós-injeção, ao longo de 24 semanas, mas, nesse período, a exposição média gengival não havia retornado aos valores basais. Com base em previsões de uma equação polinomial de terceiro grau, a média inicial de 5,2mm não seria alcançada até as 30 ou 32 semanas de pós-operatório. O autor concluiu que as injeções de BTX para a

correção neuromuscular do sorriso gengival provocada por hiperfunção dos músculos elevadores do lábio superior foi eficaz e estatisticamente superior ao da linha de base do sorriso, embora o efeito seja transitório.

Indra et al. (2011) apresentaram o caso de um paciente de 26 anos de idade, com aumento da exposição gengival durante o sorriso e dentes com proclinação, que apresentava perfil convexo com lábios incompetentes; lábio superior curto e hipertônico e aumento da altura facial anterior inferior. Sorrindo, o paciente teve uma exposição gengival de mais de 9mm (FIGURA 25A) com múltiplos dentes ausentes no segmento posterior. Foi diagnosticado como um caso mutilado, tendo uma relação canina de classe II com um overjet de 10mm. A análise cefalométrica revelou um padrão Classe II esquelético com maxila prognática com excesso vertical anterior de 10mm e excesso posterior de 4mm. O paciente apresentou, ainda, aumento da altura facial inferior de 12mm e do queixo retrognático. Foi realizada ortodontia pré-cirúrgica, consistindo, basicamente, de descompensação dos arcos superior e inferior com aparelho MBT de 0,022". Após, o paciente passou por osteotomia Lefort I Convencional, uma plastia V – Y, uma genioplastia. No pós-operatório, houve melhora significativa no perfil do paciente e no sorriso, porém, havia, ainda, cerca de 5mm de exposição gengival durante o sorriso. Estando o paciente insatisfeito com o resultado, optou-se pelo tratamento com BTX. Os resultados foram consistentes por dois meses. No entanto, a recaída foi observada no terceiro mês. Embora os resultados tenham começado a reverter no quarto mês, a exposição, no entanto, nunca retornou aos valores originais. Como a dose de BTX injetada foi mínima, não houve hipocinesia perceptível aos oito meses de seguimento (FIGURA 25B).



Figura 25 – A) Exposição gengival pré-cirúrgica.

B) Depois do botox, aos oito meses de acompanhamento[26]

Tratamentos por gengivoplastia, ortodontia, cirurgia ortognática e ressecção óssea são procedimentos altamente complexos, de alto custo e tempo considerável, e têm sido menos frequentemente recomendados. Em contraste, a BTX representa um método simples, rápido e efetivo para a correção estética do sorriso gengival.

Mazzuco e Hexsel (2010) citaram outros fatores que fazem da BTX uma terapia de primeira linha: facilidade e segurança durante a aplicação, o uso de rodagem reduzida e a rápida ação, baixo risco e efeito reversível. Este último fator é particularmente interessante em casos onde o tratamento ortodôntico ou procedimento cirúrgico são recomendados, permitindo efeito estético previamente ao procedimento invasivo.

Humayun et al. (2010), descreveram o posicionamento da mucosa coronariamente em casos onde há excesso vertical de maxila e hipermobilidade do lábio superior com o objetivo de reduzir o sorriso gengival através da redução do fundo de vestíbulo, afirmando que é uma técnica minimamente invasiva, menos agressiva e apresenta menores possibilidades de complicações pós-operatórias, comprada com a cirurgia ortognática.

KUHN-DALL'MAGRO et al. (2015), relataram o caso de uma paciente de 22 anos, sexo feminino, com excesso de exposição gengival ao sorrir, tendo sido constatado sorriso gengival por hipermobilidade dos músculos elevadores do lábio superior. A paciente apresentava durante o sorriso forçado uma exposição gengival bilateral de 4mm (FIGURA 26), tendo optado por tratamento do seu sorriso gengival utilizando a Toxina Botulínica Tipo A (BTX-A). Foi realizada apenas uma aplicação da BTX-A (10U bilateralmente), tendo a paciente sido reavaliada em trinta dias. Após esse período, foi observado um ganho de 4mm de sobreposição tecidual sobre o rebordo gengival (FIGURA 27). Não houve necessidade de nova aplicação da BTX-A. Após três meses de acompanhamento, a paciente manteve o mesmo nível de exposição gengival obtido com o tratamento. Concluíram que este resultado tenderá a se modificar, devido ao mecanismo farmacológico da BTX-A, e que em um período

[26] Indra et al. (2011, Online).

médio de seis meses, segundo achados clínicos, a paciente necessitará nova aplicação do produto.



Figura 26 – Sorriso gengival com 4mm de exposição bilateral (antes da intervenção)[27]



Figura 27 – Reavaliação após 30 dias da aplicação de BTX-A[28]

Patel et al. (2014) relataram o caso de seis pacientes, entre 18 e 23 anos de idade, com exposição gengival excessiva devido a músculos elevadores hiperfuncionais do lábio superior. Análise cefalométrica foi realizada para determinar se o sorriso gengival era esquelético (isto é, excesso maxilar vertical) e avaliação periodontal foi realizada para descartar a erupção passiva tardia, levando a excesso de gengiva. Esses pacientes tinham uma história de higiene oral razoavelmente boa, embora a gengivite leve fosse aceitável. A maioria estava em tratamento ortodôntico ativo. No início do estudo, fotografias extraorais foram tiradas, incluindo uma fotografia em *close-up* com uma régua posicionada na vertical e na horizontal, enquanto o paciente sorria para medir (FIGURA 28). A BTX-A foi diluída pela adição de 4,0ml de solução salina a 0,9%, sem conservantes, a 100U de complexo de neurotoxina botulínica do tipo A, de acordo com a técnica de diluição do fabricante, resultando numa dose de 2,5U / 0,1ml. Durante sucessivas visitas de acompanhamento, fotografias extraorais foram tiradas na posição de sorriso. A análise do sorriso foi feita. Todos os seis pacientes começaram a mostrar melhora, aproximadamente, 10 dias após as injeções. Após 14 dias, os resultados foram

[27] Kuhn-Dall'Magro et al. (2015, p. 85).
[28] Kuhn-Dall'Magro et al. (2015, p. 85).

definitivamente observados. A redução média na exposição gengival em duas semanas para todos os seis foi de 2,66mm. A exposição gengival aumentou gradualmente de duas semanas após a injeção até 4,5 meses, mas, aos 4,5 meses, a exposição gengival média ainda não havia retornado aos valores basais. Todos os pacientes ficaram satisfeitos com os resultados. Nenhum efeito colateral foi relatado ou observado. Concluíram que injetando simplesmente BTX-A excelente correção do sorriso gengival foi observada, sem maiores efeitos colaterais.



Figura 28 - Fotografia *em close-up* com uma régua posicionada vertical e horizontalmente para medição correta da ampliação durante a análise (Caso 6)[29]

Silva, Izolani Neto e Izolane (2018) relataram um caso clínico de uma paciente satisfeita com cirurgia ortognática realizada, porém, apresentava excesso de gengiva ao sorrir, falta de selamento labial passivo, excesso vertical de maxila leve e hiperfunção do lábio superior como etiologia. O tratamento foi realizado com BTX no músculo elevador do lábio superior, para melhorar o sorriso gengival, e no músculo mentoniano, para ajudar no selamento labial (Figura 29). Concluíram que a BTX é um excelente tratamento para melhorar selamento labial e diminuir sorriso gengival, nos casos pós cirurgia ortognática e que o paciente não fica satisfeito totalmente com resultado do procedimento.



[29] Patel et al. (2014, p. 243).

Figura 29 – (a) foto inicial sorriso gengival no dia da aplicação; (b) foto após 15 dias; (c) fotos após 30dias[30]

4 Discussão

Uma combinação de variáveis influencia a ocorrência do sorriso gengival (DUTRA et al., 2011; OLIVEIRA; MOLINA; MOLINA, 2011; KUHN-DALL' MAGRO et al., 2015). Entre as mais citadas, Araújo, Kina e Brugera (2007); Sousa et al. (2010); Seixas, Costa-Pinto e Araújo (2011); Suzuki, Machado e Bittencourt (2011), Dutra et al. (2011) e Borges, Seixas e Machado (2012), referem-se ao excesso vertical de maxila, hiperplasia gengival medicamentosa, EPA, altura da coroa clínica dos incisivos superiores, hiperatividade dos músculos elevadores e o comprimento do lábio superior.

Sousa et al. (2010) acrescentam, ainda, periodontite ou gengivite crônica, coroas clínicas curtas, erupção passiva postergada (EPP) ou lábio superior muito curto (SOUSA et al., 2010).

A literatura classifica a etiologia do sorriso gengival em quatro tipos: Kim e Freitas (2010), Oliveira, Molina e Molina (2011), Macedo et al. (2012) e Kuhn-Dall' Magro et al. (2015), classificam em etiologia dentária, que ocorre, segundo Macedo et al. (2012), em função de extrusão dentoalveolar dos incisivos superiores, possivelmente, associada ao desgaste dos dentes da região anterior ou associado a um *overbite.*

Vieira et al. (2001), Deschamps et al. (2002), Macedo et. al. (2012), Souza (2012), Lelis et al. (2014), Kuhn-Dall' Magro et al. (2015) e Senise et al. (2015), classificaram a etiologia em gengival, que, segundo Kuhn-Dall' Magro et al. (2015), pode ser evidenciada nos casos de EPA ou, de forma mais generalizada, nos casos de crescimento hiperplásico.

Suguino et al. (1996), Nanda (xxxx), Freitas et al. (2006), Capelozza Filho, Cardoso e Bertoz (2007), Oliveira, Molina e Molina (2011), Silva (2011), Macedo et al. (2012), Kuhn-Dall' Magro et al. (2015) e Senise et al. (2015), classificam em etiologia óssea, caracterizada por um excesso vertical maxilar que se manifesta,

[30] Silva, Izolane Neto e Izolane (2018, p. 76).

principalmente, em pacientes com crescimento predominantemente vertical (OLIVEIRA; MOLINA; MOLINA, 2011; KUHN-DALL' MAGRO et al., 2015), ocorrendo no terço inferior da face, em função de um plano oclusal relativamente abaixo do padrão normal (MACEDO et al., 2012) e onde os pacientes com lábios curtos estão sujeitos a maior exposição gengival no sorriso (SENISE et al., 2015).

A face longa chama a atenção para o diagnóstico da deformidade dentofacial como um todo, incluindo as alterações esqueléticas e dentárias, que precisam ser corrigidas com igual importância, para que o resultado com o tratamento seja o mais estável e agradável para pacientes e profissionais (SILVA, 2011).

Peck, Peck e Kataja (1992), Mestrener e Komatsu (2002), Macedo et al. (2012), Peron (2014), Kuhn-Dall' Magro et al. (2015) e Senise et al. (2015), classificam como etiologia muscular, encontrando-se a hipercontração dos músculos elevadores do lábio que determina o sorriso gengival no campo muscular, principalmente, nos casos de comprimento labial normal (KUHN-DALL' MAGRO et al., 2015).

Em estudo realizado, Kuhn-Dall' Magro et al. (2015) verificaram que na concepção da maior parte dos pacientes que frequentam os consultórios ortodônticos, o sorriso gengival é visto como uma desordem estética. Assim, uma vez diagnosticada a sua etiologia, é possível ao CD dispor dos recursos necessários para o seu tratamento.

Defende-se que a exposição gengival de até 2mm é esteticamente aceitável (SUZUKI, 2011) e que alterações a partir de 2mm de decréscimo e 0,5mm de acréscimo, simetricamente feitas em incisivos centrais e laterais, respectivamente, que modificam o contorno gengival, são significativamente perceptíveis e, alterações na região anterior, incluindo no nível gengival, seriam as mais percebidas (FEU, 2011).

Existe uma concordância entre Oliveira, Molina e Molina (2011), Suzuki (2011) e Macedo et al. (2012) que o sorriso gengival é a exposição de uma faixa contínua de gengiva maior que 3mm, apresentada no sorriso espontâneo. Seixas et al. (2011) e Dutra et al. (2011), analisaram pacientes e diagnosticaram que durante a posição de repouso dos lábios, a quantidade de exposição dos incisivos superiores é de aproximadamente 2 a 4,5mm nas mulheres e de 1 a 3mm nos homens. No

entanto, Suzuki (2011) verificou que existe uma dificuldade em afirmar que a exposição de 3mm ou mesmo as de 5mm e de 7mm são antiestéticas, haja vista que a qualificação de um sorriso como estético, ou não, depende de inúmeros outros fatores.

Em um tratamento clínico realizado, Farret (2018) concluiu que o desvio da linha média dentária superior em relação à linha média facial pode ser considerado antiestético quando exceder 2mm de desvio. Além disso, desvios da linha média superior associados a angulação incorreta dos dentes superiores são considerados ainda mais prejudiciais a estética do sorriso.

A evidência dos estudos de Seixas, Costa-Pinto e Araújo (2011) e Dutra et al. (21011) é que a idade e o sexo também influenciam na altura do sorriso, podendo ser verificado que as mulheres apresentam sorrisos mais altos do que os homens, diminuindo a exposição dentogengival com a idade.

Para tanto, o Ortodontista deve diagnosticar o que se encontra fora da normalidade, a fim de estabelecer um plano de tratamento (CAMARA, 2010). No entanto, o papel do Ortodontista não é pesquisado da forma como deveria quando se trata de correção e melhoria de problemas estéticos gengivais, pois precisa ser um conhecimento de todas as especialidades odontológicas o fato de ser possível obter-se melhoras estéticas no contorno gengival, assim como biológicas, nos tecidos de suporte com o tratamento ortodôntico (FEU, 2011).

O diagnóstico é essencial para selecionar a melhor terapia possível para cada paciente (SILVA; IZOLANI NETO; IZOLANI, 2018). Assim, o primeiro passo a ser dado pelo ortodontista para se estabelecer um correto diagnóstico do sorriso gengival e um plano específico de tratamento, é determinar uma adequada classificação do nível dessa desarmonia (KUHN-DALL' MAGRO et al., 2015).

As classificações disponíveis são desuniformes e usam critérios diferentes (SUZUKI, 2011). Pode-se utilizar como um dos critérios clínicos para determinar que fatores são responsáveis pelo sorriso gengival a forma dos dentes. Estando um pouco curtos e quadrados, sugere-se que a coroa parece ser muito menor quando comparada com a proporção da gengiva, assim, trata-se de uma condição que, provavelmente, é decorrente de EPA (BRAGA et al., 2015).

Outras análises fundamentais de serem realizadas são a posição e a quantidade de dentes e gengiva exposta durante o sorriso e a fala, respeitando-se o

dimorfismo sexual e os efeitos da idade, para não descaracterizar os pacientes em função de sua idade e gênero (KUHN-DALL' MAGRO et al., 2015), o nível de exposição gengival durante a fala e o sorriso e a relação do lábio superior com os incisivos superiores (BRITO et al., 2009), os tecidos moles e esqueléticos e uma avaliação intraoral da relação existente entre as estruturas dentárias, tecido gengival e lábios (PINTO, 2016). Deve-se prestar atenção no plano oclusal do paciente e no quanto ele contribui para o sorriso gengival (KUHN-DALL' MAGRO et al., 2015).

Feito o diagnóstico definitivo, o plano de tratamento do sorriso gengival pode ser estabelecido (SOUSA et al., 2010), variando de acordo com a causa (FARRET, 2018; GANDELINI et al., 2011; DUTRA et al., 2011) e segundo a etiologia (GANDELINI et al., 2011; DUTRA et al., 2011).

Para a etiologia dentária, o tratamento indicado é a mecânica intrusiva acompanhada de mini-implante e, geralmente, associada à cirurgia periodontal ao final do tratamento ortodôntico (ZANETTI et al., 2007; BRITO et al., 2009; OLIVEIRA; KIM; FREITAS, 2010; MENDES, 2011; MOLINA; MOLINA, 2011; KUHN-DALL' MAGRO et al., 2015; FARRET, 2018), porque, em grandes movimentações, o tecido gengival pode acumular sobre o colo do dente, justificando, algumas vezes, uma gengivectomia após a intrusão, além de uma restauração, que se fará necessária para correção do desnível incisal (ZANETTI et al., 2007).

O método corrige excesso gengival e ósseo localizado na região anterior causado pela intrusão dos dentes (OLIVEIRA; MOLINA; MOLINA, 2011; MACEDO et al., 2012; KUHN-DALL' MAGRO et al., 2015), sobremordida profunda nos pacientes que tem uma excessiva exposição de gengiva apenas na região anterior ao sorrir (KIM; FREITAS, 2010), quando um ou vários dentes anteriores sofrem sobrerrupção, como no caso da extrusão dentoalveolar ou na sobrerrupção compensatória (MENDES, 2011). Outra possibilidade de tratamento é o aparelho ortodôntico com a instalação de duas mini-placas como ancoragem, para correção da linha média e redução da exposição gengival (FARRET, 2018).

Quando há um sorriso gengival diagnosticado por crescimento excessivo do terço médio da face, característica de pacientes com Classe II de Angle, subdivisão II, a intrusão ortodôntica não pode exceder de 3,0mm, com possibilidade de uma cirurgia ortognática para correção de casos mais severos que necessitem de intrusão de 4,0mm ou mais (MACEDO et al., 2012).

Em determinados casos clínicos, a extrusão ou intrusão ortodônticas podem estar indicadas. A extrusão ortodôntica é uma abordagem indicada quando se observa que um alongamento coronário com osteotomia irá resultar em uma descontinuidade gengival provocada por margens gengivais pós-operatórias esteticamente inaceitáveis e/ou assimétricas. A quantidade necessária de extrusão deve ser determinada cuidadosamente. Trata-se de uma abordagem que requer, ao final do movimento dentário, a colocação de uma retenção, durante dois a três meses, para permitir que o osso e restantes tecidos periodontais acompanhem esse movimento (MENDES, 2011).

Para a etiologia gengival o tratamento indicado são cirurgias periodontais de gengivectomia ou gengivoplastia ou cirurgias ósseas ressectivas, entre elas, aumento de coroa clínica, correção do nível gengival por meios ortodônticos, intruindo ou extruindo os elementos envolvidos (ZANETTI et al., 2007). A gengivoplastia é uma técnica de fácil execução que permite resultados favoráveis e satisfatórios caso empregada coadjuvante aos procedimentos restauradores, otimizando a estética dental (PEDRON et al., 2010).

No entanto, havendo ampla zona de gengiva inserida, a gengivectomia é contraindicada, devendo o retalho ser posicionado apicalmente. E para o caso onde o sorriso gengival é causado por um crescimento ósseo do osso maxilar, o procedimento de aumento de coroa clinica se encontra limitado, sendo mais indicado para esse caso à correção ortognática (MACEDO et al., 2012).

Para pacientes diagnosticados com EPA, necessária a realização de osteoplastia para regularizar o excesso de osso na região anterior da maxila. Esse procedimento promove uma expressiva melhora na estética, tanto na proporção gengiva / osso como, também, uma melhor adaptação do lábio superior. A técnica pode ser utilizada, ainda, para alterar a conformação dos tecidos moles que contornam os dentes, bem como sua proporção relativa (BRAGA et al., 2015).

Silva, Izolani Neto e Izolane (2018), verificaram a eficácia da gengivoplastia com abordagem ideal para coroas clínicas curtas, identificando que gera coroas maiores, mais estéticas, podendo ser potencializado com o uso de laminados cerâmicos.

Os casos de hiperplasia gengival podem ser controlados ou evitados através de intenso programa de controle de placa e adequada higiene oral.

Deschamps et al. (2002), em tratamento realizado, recomendaram consultas mensais nos seis primeiros meses, e trimestrais após isso, tendo sido verificada a eficácia na prevenção, porém, é primordial a cooperação e motivação do paciente.

Posicionando-se sobre o tema, Viera et al. (2001) concluíram que a hiperplasia gengival induzida por drogas ainda é incerta, sendo o tratamento e a prevenção ainda insatisfatórios. A recidiva é frequente e, muitas vezes, os pacientes sofrem contínuas cirurgias (VIEIRA et al., 2001).

Quanto à etiologia é óssea, o tratamento de excesso vertical da maxila está associado à cirurgia ortognática (GANDELINI et al., 2011; OLIVEIRA; MOLINA; MOLINA, 2011; SOUZA, 2012; KUHN-DALL' MAGRO et al., 2015). No estudo de Souza (2012), um paciente com EPA associado à dimensão vertical maxilar aumentada, comum na Síndrome de Face Longa, foi realizada gengivectomia com bisel interno em todas as unidades dentárias superiores, exceto os segundos e terceiros molares. A substituição da cirurgia ortognática pela gentivectomia se deu por conta de recusa do paciente, por se tratar de uma técnica mais invasiva, mesmo estando ciente o mesmo da limitação estética que poderia ser obtida só com a cirurgia plástica periodontal. Os resultados obtidos com o tratamento superaram as expectativas da paciente, passando o seu sorriso a corresponder aos padrões estéticos desejados.

No caso de etiologia muscular, o tratamento indicado é o uso da toxina botulínica (POLO, 2008; HUMAYUN et al., 2010; MAZZUCO; HEXSEL, 2010; INDRA et al., 2011; MACEDO et al., 2012; PATEL et al., 2014; PEDRON, 2014; KUHN-DALL' MAGRO et al., 2015; SENISE et al., 2015; SILVA; IZOLANI NETO; IZOLANI, 2018), método simples, rápido e efetivo para a correção estética do sorriso gengival. Segundo Humayun et al. (2010), a técnica é minimamente invasiva e menos agressiva que a cirurgia ortognática.

Indra et al. (2011) verificaram que o botox bloqueia a transmissão neuromuscular ligando-se a sítios receptores em terminais nervosos motores ou simpáticos, o que inibiu a liberação de acetilcolina, que ocorre quando o Botox cliva a proteína associada ao sinaptossoma (SNAP-25). Portanto, quando injetada por via intramuscular em doses terapêuticas, o botox produz uma denervação química parcial do músculo, resultando em redução localizada da atividade muscular. O levantador do lábio superior, as fibras zigomáticas maiores e superiores dos

músculos bucinadores sob o sulco nasolabial são responsáveis pela produção do sorriso pleno.

Ainda segundo Indra et al. (2011), ao injetar BTX nos locais predeterminados, há uma redução na exposição gengival pelo enfraquecimento da contratilidade dos músculos elevadores do lábio superior e, também, um apagamento acentuado da dobra nasolabial. Parcialmente ao completo abaixamento do lábio superior, devido à hipotonia ou atonia dos elevadores centrais, pode levar ao excessivo deslocamento lateral superior do zigomático maior e, consequentemente, pode resultar em um "sorriso de curinga".

Relatando um caso, Indra et al. (2011), verificaram que os resultados da aplicação de BTX foram consistentes por dois meses, apresentando uma recaída no terceiro mês. Os resultados começaram a reverter no quarto mês, mas a exposição, no entanto, nunca retornou aos valores originais. Como a dose de BTX injetada foi mínima, não houve hipocinesia perceptível aos oito meses de seguimento.

Em um caso clínico relatado por Patel et al. (2014), o tratamento feito com botox gerou uma redução média da exposição gengival de 2,66mm, no entanto, a exibição gengival não retornou aos valores da linha de base. Assim, o botox não teve efeito na estática do sorriso, como o comprimento labial, por exemplo, mas apenas na dinâmica do sorriso, ou seja, atividade muscular no sorriso. Os resultados foram extremamente satisfatórios para o paciente e para o Ortodontista, assim como para os médicos e dentistas que avaliaram o estudo.

A BTX-A foi utilizada em um caso tratado por Kuhn-Dall' Magro et al. (2015), onde o sorriso gengival foi atribuído a uma hiperfunção do músculo elevador do lábio superior. Foi aplicado 10U bilateralmente, tendo sido observado um ganho de 4mm de sobreposição tecidual sobre o rebordo gengival, sem necessidade de nova aplicação.

Dessa forma, a literatura demonstra que no tratamento do sorriso gengival com BTX, pode-se obter redução média da exposição gengival de 2,66mm a 4mm (PATEL et al., 2014; KUHN-DALL' MAGRO et al., 2015). No entanto, a exposição não retorna aos valores originais (INDRA et al., 2011) ou da linha de base, também chamado de valores basais (PATEL et al., 2014).

5 Conclusão

A exposição excessiva da gengiva durante o sorriso é considerada uma alteração estética mais comum no sexo feminino e que, frequentemente, leva os pacientes aos consultórios odontológicos, podendo ser ocasionado por distúrbios hormonais, excesso maxilar, coroas de dentes curtos, hipertrofia gengival, lábios pequenos, uso de medicamentos e hiperatividade dos músculos elevados, entre outros fatores.

Para ser definido o tratamento do sorriso gengival um diagnóstico correto deve ser realizado, a fim de facilitar a interpretação e a localização específica do problema, pois para diferentes casos têm-se como opções diferentes tipos de tratamentos, devendo ser respeitado o dimorfismo sexual e os efeitos da idade.

Para que seja eficiente, o cirurgião dentista deve ter aptidão para realizar o diagnóstico, assim como, identificar a respectiva etiologia do sorriso gengival de cada paciente, já que esta é multifatorial e determinada por uma combinação de variáveis. Assim sendo, torna-se essencial ao Ortodontista desenvolver um diagnóstico diferencial, para definir o devido planejamento da correção do sorriso gengival, para cada caso em particular.

Dentre as opções de tratamento do sorriso gengival, tem-se as opções não cirúrgicas e as cirúrgicas. As opções não cirúrgicas estão relacionadas à Ortodontia, com a correção do plano oclusal ou mordida e a intrusão dentária apoiada em mini-implantes, para corrigir ou eliminar a exposição excessiva, que podem estar associados a aparelhos ortodônticos, mola fechada de NiTi, além de mini-placas como ancoragem.

Outra possibilidade é a higiene adequada para evitar a ocorrência de gengivite, fator que promove o aumento do volume da gengiva e, consequentemente, cobre os dentes da pessoa. No caso de sorriso gengival

ocasionado por fator medicamentoso, o tratamento, dentro do possível, é substituir a medicação. E a toxina botulínica ou botox, substância que paralisa os músculos, no entanto, possui como desvantagem o tempo de duração dos resultados, que é temporário, devendo ser reaplicada periodicamente por um dentista especializado.

Outros métodos incluem procedimentos cirúrgicos, como a cirurgia periodontal ou gengivectomia, uma técnica menos invasiva, considerada eficiente e que fornece resultados satisfatórios, principalmente em casos de erupção passiva alterada, portanto, um procedimento simples, seguro e que não possui grandes restrições para ser realizado. Ainda, a cirurgia ortognática, procedimento mais complexo, para reposicionamento da maxila ou mandíbula, que deve ser acompanhado de tratamento ortodôntico, utilizando-se aparelho, e a cirurgia de reposicionamento labial, mais complexa, podendo ocorrer risco de comprometimento do sorriso.

Essas diversas opções reforçam a importância do correto diagnóstico da etiologia do sorriso gengival, assim como, seleção adequada da técnica cirúrgica a ser utilizada para a sua correção, a fim de obter sucesso do tratamento.

Dessa forma, conclui-se que o tratamento do sorriso gengival, muitas vezes, pode ser realizado somente com ortodontia, necessitando, eventualmente, de cirurgia ortognática, cirurgia periodontal (gengival) ou aplicação de toxina botulínica (BOTOX) no lábio superior, dependendo da sua etiologia.

FACSETE
Faculdade Sete Lagoas

REFERÊNCIAS BIBLIOGRÁFICAS

ARAÚJO, M.; KINA, S.; BRUGERA, A. Manejo do sorriso gengivoso. **Rev Dental Press Period Implantod.,** v. 1, n. 1, p. 68-75, 2007.

BRAGA, M. S.; NASCIMENTO, J. M. Q.; CAMARGO, E. B. de; VELOSO FILHO, J. M. S. C.; FALCÃO, E. P. F.; PARTATA, ZUZA, E. P.; PIRES, J. R. Cirurgia plástica periodontal para correção de erupção passiva alterada. **Braz J Periodontol**., v. 24, n. 4, p. 64-68, dez. 2015.

BRITO, H. H. A.; LEITE, H. R.; MACHADO, A. W. Sobremordida exagerada: diagnóstico e estratégias de tratamento. **R Dental Press Ortodon Ortop Facial**, Maringá, v. 14, n. 3, p. 128-157, maio/jun. 2009.

CÂMARA, Carlos Alexandre. Estética em ortodontia: seis linhas horizontais do sorriso. **Dental Press J. Orthod**., v. 15, n. 1, p. 118-131, jan./fev. 2010.

CAPELOZZA FILHO, L.; CARDOSO, M. A.; AN, T. L.; BERTOZ, F. A. Características cefalométricas do Padrão Face Longa: considerando o dimorfismo sexual. **R Dental Press Ortodon Ortop Facial**, Maringá, v. 12, n. 2, p. 49-60, mar./abr. 2007.

DESCHAMPS, G.; KNIEST, G.; SILVA, F. M. da; KUHNEN, R. B. Abordagem cirúrgica para pacientes com hiperplasia gengival provocada por difenil hidantoína sódica. **Revista Odontológica de Araçatuba**, v. 23, n. 1, p. 19-23, jan./jul. 2002.

DUTRA, M. B.; RITTER, D. E.; BORGATTO, A.; DERECH, C. D' A.; ROCHA, R. Influência da exposição gengival na estética do sorriso. **Dental Press J Orthod**., v. 16, n. 5, p. 111-118, set./out. 2011.

FARRET, Marcel. Correção de assimetrias dentárias e sorriso gengival com ortodontia e cirurgia periodontal. **Casos clínicos**, 25 maio. 2018. Disponível em: https://blog.schuster.ind.br/correcao-de-assimetrias-dentarias-e-sorriso-gengival-com-ortodontia-e-cirurgia-periodontal/. Acesso em: 06 jun. 2019.

FEU, D.; ANDRADE, F. B. de; NASCIMENTO, A. P. C.; MIGUEL, J. A. M.; GOMES, A. A.; CAPELLI JÚNIOR, J. Percepção das alterações no plano gengival na estética do sorriso. **Dental Press J Orthod**., v. 16, n. 1, p. 68-74, jan./fev. 2011.

FREITAS, R. S.; PESSOA, T. J. L.; TOLLAZI, A. R. D' O.; POSTAI, G. Liberação do músculo depressor do septo nasal para tratamento do sorriso gengival. **Rev Soc Bras Cir Craniomaxilofac.**, v. 9, n. 1, p. 1-5, 2006.

FURLAN, Aline Chrisciane Sulenta. **Uso da toxina botulínica para tratamento do sorriso gengival**. 2015. Trabalho de Conclusão de Curso (Graduação em Odontologia) – Universidade Federal de Santa Catarina, 2015.

GANDELINI, N.; SANCHES, M. J.; RAPOSO, C. A. M.; PEREIRA, M. D.; HINO, C. T. Tratamento do sorriso gengival. **Revista Ortodontia**, São Paulo, v. 44, n. 3, p. 275-282, maio./jun. 2011.

INDRA, A. S.; BISWAS, P. P.; VINEET, V. T.; YESHASWINI, T. Botox as an Adjunct to Orthognathic Surgery for a Case of Severe Vertical Maxillary Excess. **J Maxillofac Oral Surg**, v.10, n. 3, p. 266-270, sep. 2011.

KIM, T. W.; FREITAS, B. V. Tratamento ortodôntico do sorriso gengival utilizando-se mini-implantes (Parte I): tratamento do crescimento vertical do complexo dentoalveolar anterossuperior. **Dental Press J. Orthod**., v. 15, n. 2, p. 42-43, mar./abr. 2010.

HUMAYUN, N.; KOLHATKAR, S.; SOUIYAS, J.; BHOLA, M. Mucosal coronally positioned flap for the management of excessive gingival display in the presence of hypermobility of the upper lip and vertical maxillary excess: a case report. **Journal of Periodontology**, v. 81, n. 12, p. 1858-1863, dez. 2010.

KUHN-DALL'MAGRO, A.; CALZA, S. C.; LAUXEN, J.; SANTOS, R. dos; VALCANAIA, T. DEL C.; DALL'MAGRO, E. Tratamento do sorriso gengival com toxina botulínica tipo A: relato de caso. **Revista da Faculdade de Odontologia RFO**, Passo Fundo, v. 20, n. 1, p. 81-87, jan./abr. 2015.

LELIS, J. B.; NAGATA, M. J. H.; LEONARDI, G. B.; SANTINONI, C. S.; ALMEIDA, J. M.; BOSCO, A. F. Tratamento de erupção passiva alterada com cirurgia plástica periodontal: relato de caso clínico**. Revista de Odontologia da UNESP**, São Paulo, v. 43, n. 8 (Especial), maio. 2014.

MACEDO, A. C. V. B. de.; NUNES, V. H. S.; SARDENBERG, C.; MONTE ALTO, R.; ALMEIDA, R. R.; ALVES JR, JOEL; SANTOS, G. O. O sorriso gengival: tratamento baseado na etiologia: uma revisão de literatura. **Revista Periodontia**, Rio de Janeiro, v. 22, n. 4, p. 36-44, 2012.

MACHADO, W. A. S.; MACHADO JR., D. Z.; SILVA JR., J. A.; KAHN, S. Aumento de coroa clínica. **Revista Gaúcha de Odontologia**, v. 53, n. 2, p. 85-164, 2005.

MAZZUCO, R.; HEXSEL, D. Gummy smile and botulinum toxin: a new approach based on the gingival exposure área. **J Am Acad Dermatol**., v. 63, n. 6, p. 1042-1051, dez. 2010.

MENDES, Ana Patrícia Martins. **Sorriso gengival**: etiologia, diagnóstico e opções de tratamento. 2011. Mestrado Integrado em Medicina Dentária, Faculdade de Medicina Dentária, Universidade de Lisboa, Lisboa, 2011.

MESTRENER, S. R.; KOMATSU, J. Recuperação da linha do sorriso utilizando procedimentos cirúrgico e restaurador. **Jornal Brasileiro de Dentística e Estética**, Curitiba, v. 1, n. 3, p. 226-230, jul./set. 2002.

NANDA, Ravindra. **Estratégias biomecânicas e estéticas em ortodontia**. Tradução Débora Rodrigues Fonseca *et al*. 2. ed. Rio de Janeiro: Elsevier, 2015. *E-book.*

OLIVEIRA, M. T. de; MOLINA, G. O.; MOLINA, R. O. Sorriso gengival, quando a toxina botulínica pode ser utilizada. **Revista Odontológica de Araçatuba**, v. 32, n. 2, p. 58-61, jul.//dez. 2011.

PARK, Jun-Beom. Restoration of the severely decayed tooth using crown lengthening with simultaneous tooth-preparation. **Euro J Dent**., v. 4, n. 2, p. 197-201, apr. 2010.

PATEL, D. P.; MEHTA, F.; THAKKAR, S. A.; SUTHAR, J. R.; VERMA, S. Botulinum toxin type A (Botox) for the neuromuscular correction of excessive gingival display on smiling (gummy smile). **Indian Journal of Basic and Applied Medical Research**, v. 3, n. 3, p. 237-244, jun. 2014.

PECK, S.; PECK, L.; KATAJA, M. The gingival smile line. **Angle Orthod**., v. 62, n. 2, p. 91-100, 1992.

PEDRON, Irineu Gregnanin. Utilização da toxina botulínica tipo A associada a cirurgia gengival ressectiva: relato de caso. **Braz J Periodontol**., v. 24, n. 3, p. 35-39, set. 2014.

PEDRON, I. G.; UTUMI, E. R.; SILVA, L. P. N.; MORETTO, L. E. M. L.; LIMA, T. C. F.; RIBEIRO. M. A. Cirurgia gengival ressectiva no tratamento na desarmonia do sorriso. **Revista Odontológica do Brasil Central**, v. 18, n. 48, p. 87-91, 2010.

PINTO, Tiffany Brito. **Técnicas de correção do sorriso gengival**. 2016. Dissertação (Mestrado Integrado em Medicina Dentária) – Faculdade de Medicina Dentária, Universidade de Lisboa, Lisboa, 2016.

POLO, M. Botulinum toxin type A (Botox) for the neuromuscular correction of excessive gingival display on smiling (gummy smile). **Am J Orthod Dentofacial Orthop.**, Maringá, v. 133, n. 2, p. 195-203, fev. 2008.

PROFFIT, W. The search for truth. *In*: PROFFIT, W.; WHITE Jr., R. P. **Surgicalorthodontic treatment.** St. Louis: C. V. Mosby, 1991. p. 96-141.

SANTOS, Bruno Botelho dos. Sorriso gengival: o que é e como corrigir com botox, cirurgia e mais. **Ativo Saúde**, Saúde Bucal, 12 nov. 2018. Disponível em: https://www.ativosaude.com/saude-bucal/sorriso-gengival/. Acesso em: 06 jun. 2019.

SEIXAS, M. R.; COSTA-PINTO, R. A.; ARAÚJO, T. M. de. Checklist dos aspectos estéticos a serem considerados no diagnóstico e tratamento do sorriso gengival. **Dental Press J Orthod**., v. 16, n. 2, p. 131-57, mar./abr. 2011.

SENISE, I. R.; MARSON, F. C.; PROGIANTE, C. S.; OLIVEIRA E SILVA, C. de. O uso de toxina botulínica como alternativa para o tratamento do sorriso gengival

causado pela hiperatividade do lábio superior. **Revista Uningá**, v. 23, n. 3, p. 104, jul./set. 2015.

SILVA, A. A. F. da; FERREIRA, C. B.; FREITAS, S. L. A.; MANGANELLO, L. C. S. Face longa: tratamento cirúrgico-ortodôntico. **Rev Bras Cir Craniomaxilofac**., v. 14, n. 3, p. 172-175, 2011.

SILVA, L. D. da; IZOLANI NETO, O.; IZOLANI, A. F. Tratamento de sorriso gengival após cirurgia ortognática: caso clínico. **Brazilian Journal of Surgery and Clinical Research**, v. 24, n. 1, p.75-78, set./nov. 2018.

SOUSA, S. J. B.; MAGALHÃES, D.; SILVA, G. R.; SOARES, C. J.; SOARES, P. F. B.; SANTOS-FILHO, P. C. F. Cirurgia plástica periodontal para correção de sorriso gengival associada a restaurações em resina composta: relato de caso clínico. **Revista Odontológica do Brasil Central**, v. 19, n. 51, p. 362-366, 2010.

SOUZA, L. T-H. **Sorriso gengival**: relato de caso clínico. 2012. Monografia (Especialização em Periodontia com Iniciação em Implantodontia) – Escola Bahiana de Medicina e Saúde Pública, Salvador, Bahia, 2012.

SUGUINO, R.; RAMOS, A. L.; TERADA, H. H.; FURQUIM, L. Z.; MEDA, L.; SILVA FILHO, O. G. Analise facial. **Rev Dental Press Ortod Ortop Maxilofac**., v. 1, n. 1, p. 86-107, set./out. 1996.

VIEIRA, M. L. S. O.; CALVASSAN, K. H.; MARTINS Jr. W.; GRISI, M. F. M.; SALVADOR, S. L. Hiperplasia gengival medicamentosa: aspecto clínico, aspecto histológico e tratamento: revisão de literatura. **Revista Periodontia**, Sociedade Brasileira de Periodontologia, mar. 2001.

ZANETTI, G. R.; BRANDÃO, R. C. B.; ZANETTI, L. S. DA S.; DE CASTRO, G. C.; BORGES FILHO, F. F. Integração orto-perio-prótese para correção de assimetria gengival: relato de caso. **R Dental Press Estét**., Maringá, v. 4, n. 4, p. 50-60, out./nov./dez. 2007.

SUZUKI, L.; MACHADO, A. W.; BITTENCOURT, M. A. V. Avaliação da influência da quantidade de exposição gengival na estética do sorriso. **Dental Press J Orthod**., v. 16, n. 5, p. 37.e1-10, set./out. 2011.