ASSOCIAÇÃO PAULISTA DE CIRURGIÕES DENTISTAS
REGIONAL ARAÇATUBA

MARCELA YURASSECK BISSOLI CAMACHO

MECÂNICAS UTILIZADAS PARA VERTICALIZAÇÃO DE MOLARES

ARAÇATUBA
2016

MARCELA YURASSECK BISSOLI CAMACHO

MECÂNICAS UTILIZADAS PARA VERTICALIZAÇÃO DE MOLARES

Monografia apresentada à Associação Paulista De Cirurgiões Dentistas – Regional Araçatuba, para obtenção do Título de ESPECIALISTA em Ortodontia.

Orientador: Prof. Dr. Renato Bigliazzi

ARAÇATUBA

2016

CAMACHO, Marcela Yurasseck Bissoli

Mecânicas utilizadas para verticalização de molares / Marcela Yurasseck Bissoli Camacho – 2016

28 f : il

Orientador: Prof. Dr. Renato Bigliazzi

Monografia (especialização) – Associação Paulista de Cirurgiões Dentistas – Regional Araçatuba – 2016

1 – Verticalização de molar 2. Tratamento Ortodôntico

I – Título

II – Prof. Dr. Renato Bigliazzi

DEDICATÓRIA

Dedico este trabalho ao meu Orientador Renato Bigleazi, aos meus pais João Bissoli e Neusa Maria Yurasseck Bissoli, aos meus irmãos Ana Laura, Juliana e Guilherme, ao meu esposo Humberto Luis Braga Camacho, aos meus filhos Théo, Enzo e Henry, aos meus amigos e todos os professores que passaram nessa minha jornada.

AGRADECIMENTO

Aos meus pais e meus irmãos que sempre estiveram do meu lado e me deram apoio quando mais precisei, ao meu esposo Humberto Luis Braga Camacho que me apoiou nos momentos felizes e mais difíceis do meu caminho até aqui. Agradeço aos colegas de profissão Alexandre Yunomae e Luciana Almirão S. Saraceni pela paciência e sempre orientando para o melhor planejamento dos meus casos clínicos. Agradeço ao meu colega Celso Kasuo Minomi pela oportunidade de ter conseguido este diploma. Agradeço aos meus filhos Théo, Enzo e Henry pela compreensão da minha ausência nesses dias de curso. Enfim, a todos que prezo e admiro.

ASSOCIAÇÃO PAULISTA DE CIRURGIÕES DENTISTAS
REGIONAL ARAÇATUBA

Monografia intitulada “**MECÂNICAS UTILIZADAS PARA VERTICALIZAÇÃO DE MOLARES”** de autoria da aluna marcela Yurasseck Bissoli Camacho, aprovada pela banca examinadora constituída pelo professor

_____

Prof. DR. Renato Bigliazzi

Araçatuba, 2016

RESUMO

O objetivo deste trabalho foi avaliar tratamentos para molares inclinados, por se tratar de uma condição que pode causar várias desordens como disfunção da articulação temporomandibular, problema periodontal, impossibilidade de reabilitação, tem sido frequente a busca pelo tratamento dos molares inclinados. A verticalização dos molares é vista como uma mecânica complexa principalmente por causa da ancoragem e dos efeitos indesejáveis, como a extrusão dentária. Há uma grande variedade de técnicas para essa mecânica e o objetivo deste trabalho é abordar as técnicas mais citadas na literatura e suas indicações.

Palavras-chave: verticalização de molar, tratamento ortodôntico, ancoragem.

ABSTRACT

The aim of this study was to evaluate treatments for inclined molars, due to the condition be the cause several disorders such as temporomandibular joint dysfunction, periodontal problem, impossibility of rehabilitation, treatment of inclined molars has been frequent. The verticalization of the molars is seen as a complex mechanic mainly because of the anchorage and the undesirable effects, like the dental extrusion. There are a great variety of techniques for this mechanic and the objective of this work is to approach the most cited techniques in the literature and their indications.

Key words: molar verticalization, orthodontic treatment, anchoring.

LISTA DE ILUSTRAÇÕES

Figura 1 e 2 - Molas de verticalização e recuperação de espaço associados aos aparelhos removíveis.....12
Figura 3 - Aparelho ortodôntico removível com catilever apoiado na do 2º molar inferior.....13
Figura 4 - Mecânica com finalidade de verticalizar elementos posteriores e intruir os anteriores.....14
Figura 5 e 6 - Alças do tipo "T" dupla e seus sistemas de força. O efeito "gable" possibilita uma verticalização minimizando a extrusão e favorecendo a correção radicular mesial.....15
Figura 7 e 8 - Dispositivo para desimpactação dos segundos molares.....16
Figura 9 e 10 - Molas com mecanismo tip back preconizada por Weiland e seu sistema de força. A estabilização do segmento anterior é importante para se evitar intrusão 17
Figura 11 e 12 - Desenho esquemático da mola e do cantilever.....18
Figura 13 - Tubo horizontais no molar e pré-molar.....19
Figura 14 - Tubo vertical no pré-molar.....19
Figura 15 - Representação esquemática das forças que atuam sobre o molar.....19
Figura 16 - A mola cantilever longa produz verticalização com extrusão suave enquanto a segunda mola cantilever produz componente de intrusão na região distal do segundo molar inclinado.....20
Figura 17 e 18 - Verticalização utilizando mini implantes na região retromolar.....21
Figura 19 - Mini implante com ligadura elástica para verticalizar molar inf.....22
Figura 20 - Técnica utilizada para verticalização de molares utilizando mini implantes como ancoragem. Fio de aço 0.016" com gancho soldado e mola helicoidal aberta...23
Figura 21 - Desenho esquemático representando mini implante colocado na região retromolar.....23
Figura 22 - Instalação do sistema de ancoragem.....21
Figura 23 - Após verticalização foi instalado tubo onde corrigiu alinhamento e nivelamento.....24
Figura 24 - Mola "M" pré-ativada.....25
Figura 25 - Mola "M" ativada.....25

SUMÁRIO

Introdução.....10
Revisão de Literatura.....12
Discussão.....27
Conclusão.....29
Referências Bibliográficas.....30

INTRODUÇÃO

Tem se tornado frequente a busca de tratamento ortodôntico por pacientes que precisam corrigir inclinações dentárias, muitos vêm encaminhados por outros profissionais, quando precisam de reabilitação protética e o espaço presente é insuficiente ou a posição do dente adjacente é desfavorável.

Dentre as causas dessas inclinações podemos citar: perda precoce do molar decíduo ou do primeiro molar permanente, agenesia de segundo pré-molar, existência de dentes anquilosados em infra oclusão, erupção ectópica (devido muitas vezes o uso de aparelho extra bucal ou placa lábio ativa), entre outras; o que pode ser observado como consequência clínica são: molares permanentes com inclinação para mesial ou mesmo migração distal de pré-molar, extrusão de dente antagonista, interferência oclusal nos guias de protrusão e lateralidade, contato prematuro em relação cêntrica, problema periodontal (como bolsas periodontais e perda óssea, devido à dificuldade de higienização da área) e à força oclusal que não incidem no longo eixo do dente.

Existem inúmeras maneiras utilizadas pelos ortondontistas para verticalizar molares, por exemplo: molas (em “T”, em caixa, helicoidal de compressão, de verticalização com apoio oclusal), Distal Jet, pendulum, arcos segmentados, cantilever, acessórios associados a elásticos, mini implantes associados a elásticos ou às molas, entre outros.

O que determina a escolha do método utilizado é o grau da inclinação ou de impactação do dente, facilidade de acesso da coroa clínica, decisão de abertura ou fechamento do espaço protético, a possibilidade de extrusão ou intrusão do elemento, presença e posição dos terceiros molares, tempo de tratamento que terá para concluí-lo; deve-se levar em consideração ainda as vantagens e desvantagens das técnicas e o custo de cada uma delas.

A verticalização de molar tem o intuito recuperar o paralelismo do dente de maneira que resista às forças oclusais, devolvendo a eficiência mastigatória fazendo com que não prejudique a integridade dos dentes adjacentes, bem como diminuir a perda óssea na mesial do dente inclinado e principalmente possibilitar a reabilitação do espaço.

PROPOSIÇÃO

Este trabalho tem como objetivo relacionar, através de revisão de literatura, várias alternativas de aparelhos e mecânicas utilizados para verticalização de molares bem como algumas indicações, contraindicações, vantagens e desvantagens.

REVISÃO DE LITERATURA

Norton e Proffit [16] (1968) estudaram casos onde pacientes com dentição mista necessitavam de verticalização de apenas um dente, com inclinação menor de 20 graus, propuseram então o uso de aparelho ortodôntico removível. Estes aparelhos possuíam molas confeccionadas com fio de aço 0,025" e sua ativação não deveria ultrapassar de 4 mm pois estava sujeito a girar o dente em questão. As molas utilizadas eram: molas com dois helicoides curvados em forma de dedo, com retenção no acrílico da região oclusal até o molar a ser verticalizado (Figura 1); mola contendo dois arcos em forma de loop, cujos conectam pela vestibular e lingual o molar; mola com gancho em forma de sela, recoberta com acrílico na mesial e distal, exceto no meio da mola (Figura 2).

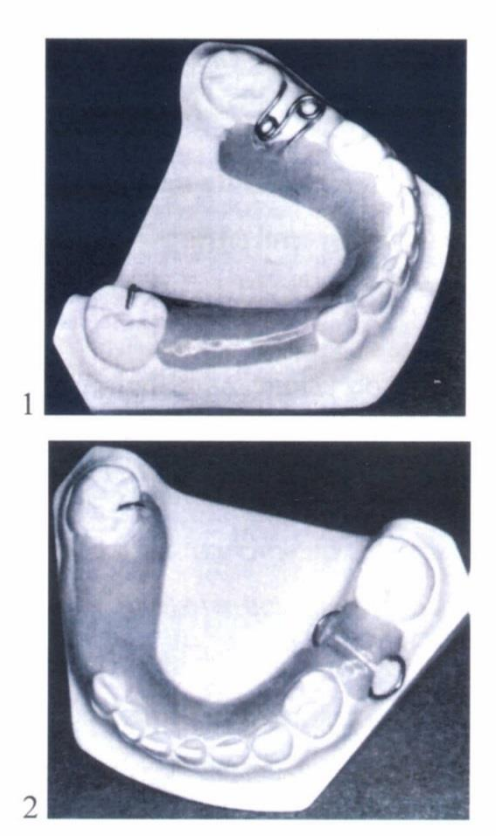

Figuras 1 e 2: Molas de verticalização e recuperação de espaço associados aos aparelhos removíveis descritos por NORTON & PROFFIT, 1968.

FONTE: SAKIMA et al. [23], 1999.

Hens6 (1975) indicou para casos de verticalização de segundos molares inclinados mesialmente, um aparelho ortodôntico removível que em sua porção distal havia uma mola confeccionada com fio 0,030”, esta mola era apoiada na fossa central do dente a ser vestibularizado, sua ativação era feita a cada dois meses. De 1 a 2 mm de ativação por vez. Ao mesmo tempo que a mola direcionava a rotação do molar para distal o apoio oclusal impedia a extrusão; quando o dente já estava posicionado corretamente para continuar erupcionando, o aparelho era removido e após algumas semanas colocavam um separador entre o primeiro e o segundo molar até a erupção ser concluída. A desvantagem deste tipo de tratamento é que depende totalmente da cooperação do paciente (Figura 3).

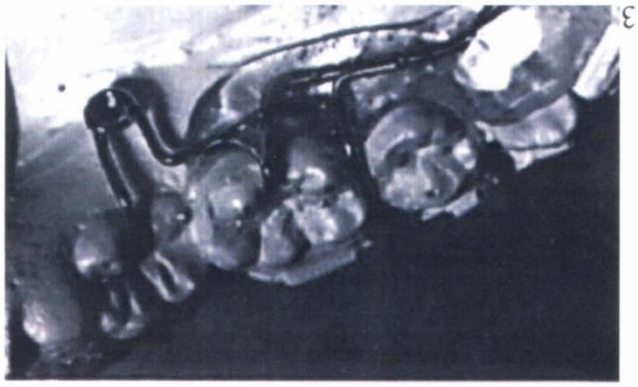

Figura 3: Aparelho ortodôntico removível com cantilever apoiado na do 2º molar inferior.

FONTE: HENS6, 1975.

Romeo e Burstone[21] (1977) indicaram molas do sistema “tip back” confeccionadas com fio de aço 0,018” x 0,025” associadas à helicoides, uma mecânica com finalidade de verticalizar molares e intruir incisivos inferiores simultaneamente (Figura 4). Utilizando um cantilever de 15 mm para realizar o movimento é necessário aplicar uma força de aproximadamente 165g; essa força intrusiva nos incisivos inferiores provoca primeiro um efeito de verticalização nos posteriores, embora essa força possa provocar extrusão dos molares, uma apropriada força oclusal pode minimizar esse efeito indesejável. É importante que o gancho do cantilever deve ser posicionado entre incisivos laterais e caninos para evitar protrusão do segmento anterior. A vantagem dessa técnica é ter longo intervalo de ativação e

uma constância do momento de aplicação. Em pacientes com tendência a mordida aberta e padrão de crescimento vertical deve-se ter atenção especial para não extruir molar.

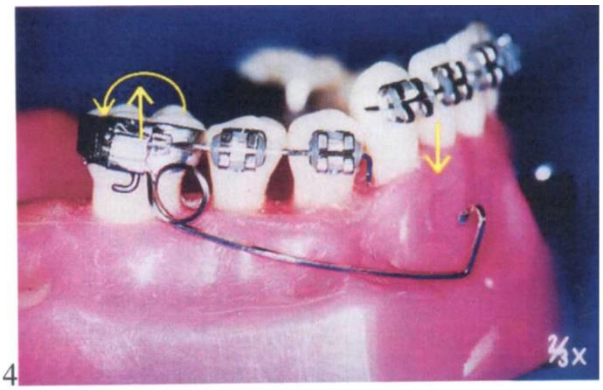

Figura 4: Mecânica com finalidade de verticalizar elementos posteriores e intruir os anteriores

FONTE: SAKIMA *et al.* 1999.

Tuncay²6 et al. (1980), utilizaram alças "T" para verticalizar molares inclinados, sendo ela simples ou dupla, no caso de precisar verticalizar mais do que um elemento; quando utilizada para movimentar mais do que um molar essa técnica foi associada a um arco lingual feito com fio de aço 0,030" instalado passivamente de canino a canino. A técnica consiste na soldagem de um tubo na banda do molar em questão e, no caso de dois molares, o primeiro necessitará de um tubo conversível; caninos e pré-molares são conjugados e a alça, feita com TMA 0,018" x 0,025", após a ativação deve formar um ângulo de 60º entre a porção a ser encaixada com a direção da luz do tubo, sendo que a ativação na distal do molar deve ser de 30º criando um efeito "gable". Essa técnica é vantajosa por ser de fácil aceitação pelo paciente, as alças são consideradas de simples confecção e principalmente por oferecerem movimentos controlados nos três planos espaciais. Assim como outras técnicas de verticalização, pode haver pequena extrusão, necessitando de ajustes oclusais.

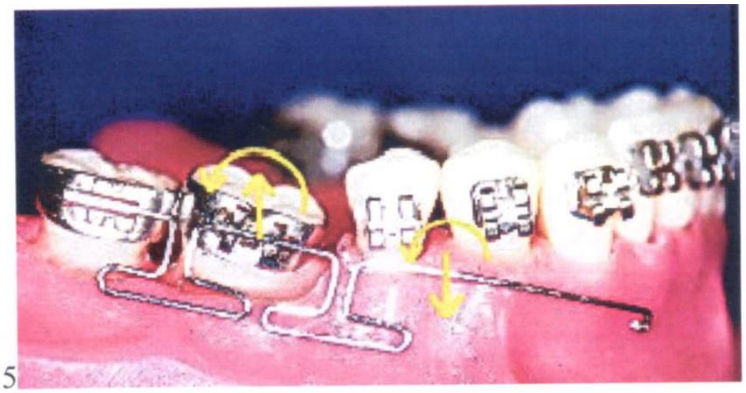

5

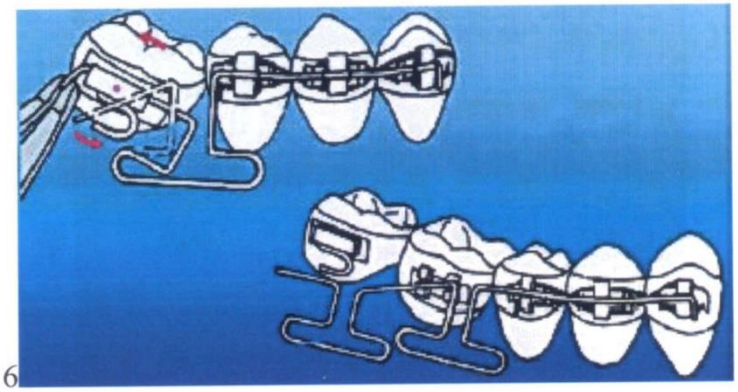

6

Figura 5 e 6: Alças do tipo “T” dupla e seus sistema de força. O efeito “gable” possibilita uma verticalização minimizando a extrusão e favorecendo a correção radicular mesial.

FONTE: SAKIMA et al.[23], 1999

Lang8 (1985) elaborou uma alça com gancho para distalizar e desinclinar segundo molar. No tudo vestibular é soldado uma alça que contém um gancho, onde é inserido ligadura elástica que se prendem a um botão colado na oclusal do molar a ser desinclinado. No caso de molar incluso e impactado pode colar o botão com gancho de amarilho para possibilitar a mecânica. Esse aparelho apresenta uma ativação simples, a correção da inclinação é rapidamente concluída, apresenta um bom direcionamento das forças, o que diminui rotação do dente e pouco depende da cooperação do paciente.

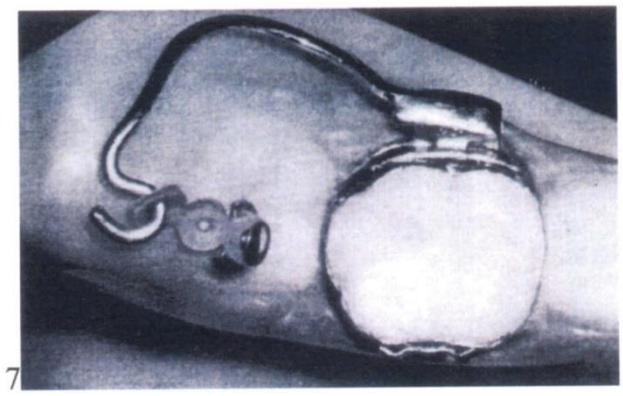

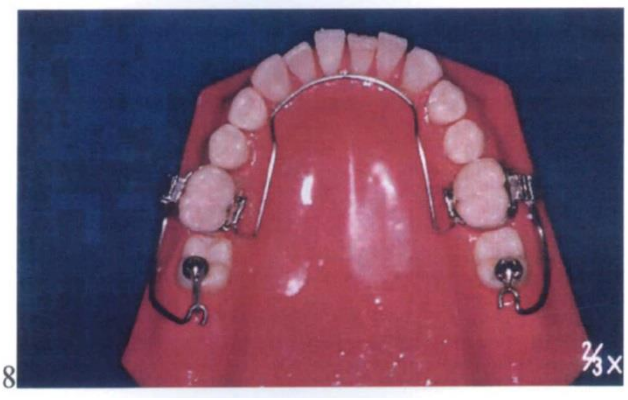

Figura 7 e 8: Dispositivo para desimpactação dos segundos molares sugeridos por Lang (1985)

Fonte: sakima ET AL.[23], 1999.

Weiland et al,[27] (1992) utilizaram uma técnica baseada em alça com dois helicoides e meio para controlar extrusão dos molares no momento de verticalização, feitas com fio de aço 0,016” x 0,022” ou de TMA 0,017” x 0,025”. Utilizaram como ancoragem arco lingual de fios de aço 0.0215” trançados de canino a canino ou de pré-molar a pré-molar inferior, associados a braquetes de Burstone (com slot vertical adicional) colados nos caninos, braquetes Edgewise nos pré-molares e molares e, no molar a ser verticalizado é colocado um tubo duplo, O segmento de fio é amarrado aos braquetes dos caninos e pré-molares, e a extensão distal é inserida ao molar que pretende verticalizar.

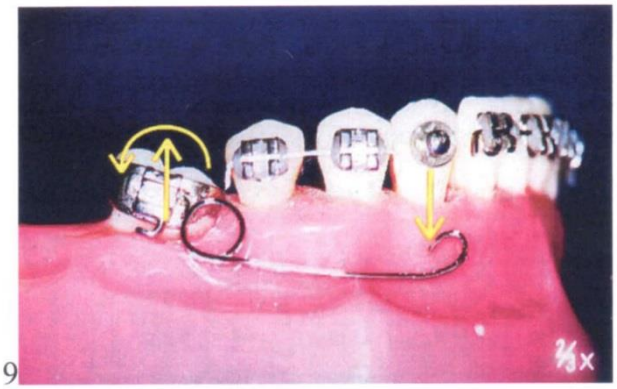

9

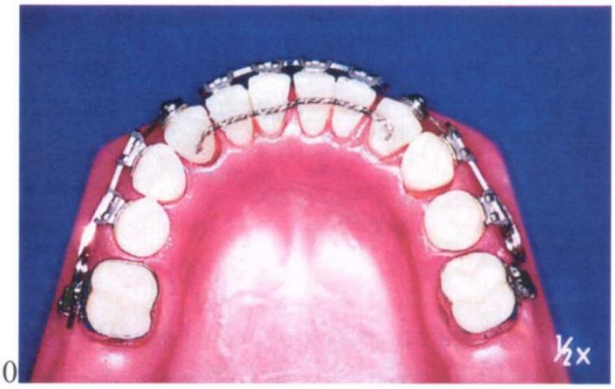

10

Figura 9 e 10: Molas com mecanismo tip back preconizada por Weiland et al. E seu sistema de força. A estabilização do segmento anterior é importante para se evitar intrusão.

FONTE: SAKIMA et al.[23], 1999.

Terry e Hegtvedt[25] (1933) defendem que o reposicionamento cirúrgico, por ser um tratamento mais invasivo e mais arriscado, só deve ser o tratamento de escolha quando o tratamento ortodôntico falhar, ainda assim é necessário que a rizogênese não esteja completa, para aumentar as chances de revascularização após a inclinação do elemento.

Majourau e Norton[10] (1995) elaborou uma técnica para verticalização de segundos molares inferiores, essa técnica consistiu em duas etapas: primeiramente o nivelamento e quando estava com o fio de aço 0,019” x 0,025”, colou um botão na oclusal do molar a ser verticalizado. Com fio TMA 0.017” x 0.025” fez uma mola que tinha formato semelhante a um “dedo”, e entre ela e o primeiro molar foi inserida uma mola em espiral ativada em 5 mm. Na segunda etapa o botão foi removido e foi colado um tubo no molar, por onde passou um cantilever feito com fio TMA 0.017” x 0.025” e

apoiou no canino, com intuito de terminar a verticalização e completar por vez a intercuspidação. (Figuras 11 e 12)

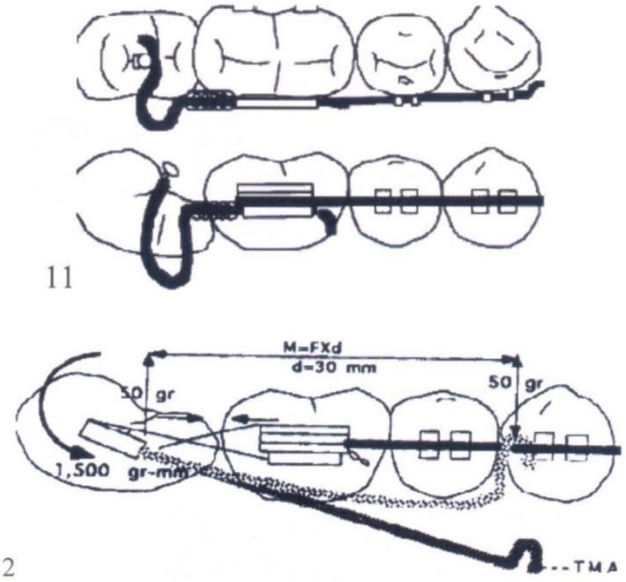

Figura 11 e 12: Desenho esquemático da mola e do cantilever.
FONTE: FREITAS et al.5, 2001

Capelluto e Lauweryns[2] (1997) desenvolveram uma técnica para verticalização de molares sem extrusão e a denominaram de Técnica Simples de Verticalização de Molar (TSVM), esta foi feita de duas maneiras e o que as diferencia é a localização dos tubos. Na primeira (TSVM 1) um tudo 0,018” x 0,025” foi soldado cervicalmente ao tubo do molar e paralelo ao plano oclusal (este tudo pode ser substituído pelo tubo auxiliar gengival do tubo duplo) e outro tubo 0,018” x 0,025” foi soldado horizontalmente a aleta disto cervical do braquete do pré-molar, ambos com zero grau de torque. Na segunda (TSVM 2) o tubo do pré-molar foi soldado verticalmente às aletas cervicais do braquete. É importante que o pré-molar esteja ancorado com o aparelho ortodôntico fixo em toda arcada inferior, com barra lingual, ou algum outro tipo de ancoragem para evitar giros desnecessários. A parte ativa da mecânica é um fio de NiTi super elástico 0,016” x 0,022” inseridos nos dois tubos em questão, sua ativação resulta em uma força de verticalização e de intrusão no molar, a técnica também corrige o plano horizontal para corrigir as possíveis rotações. As vantagens desta técnica consiste em fácil ativação, curto tempo de tratamento e necessitar de ajuste oclusal.

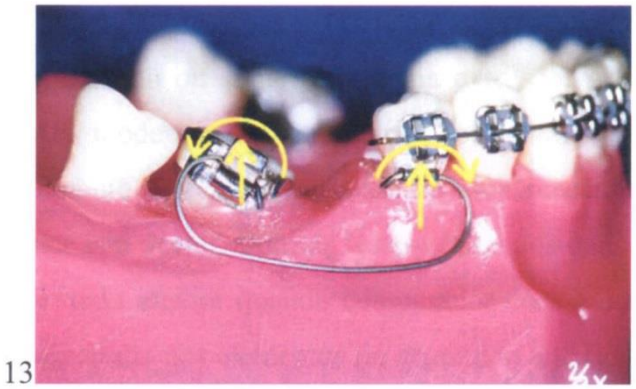

Figura 13: Tubo horizontais no molar e pré-molar.

FONTE: SAKIMA et al.[23], 1999.

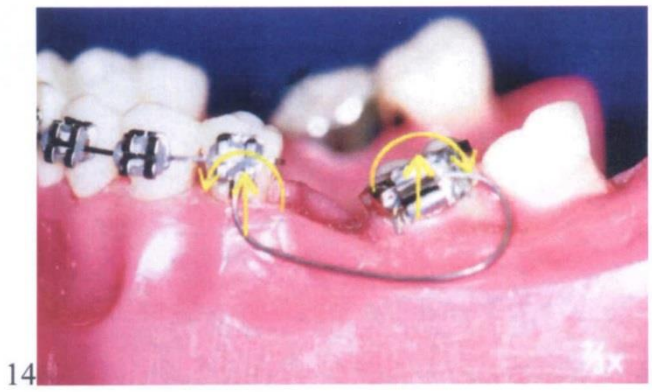

Figura 14: tubo vertical no pré-molar.

FONTE: SAKIMA et al.[23], 1999.

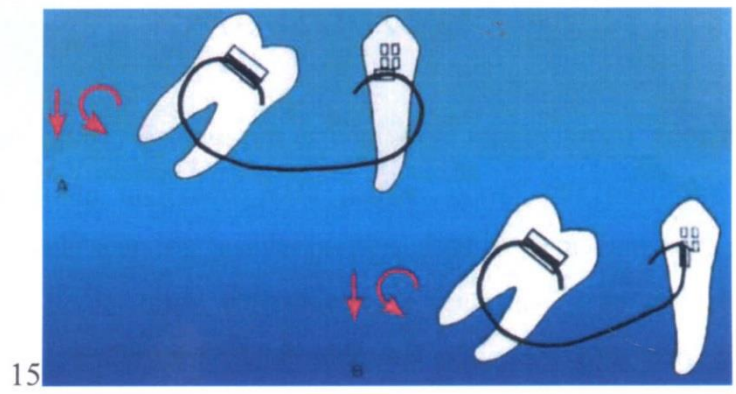

Figura 15: Representação esquemática das forças que atuam sobre o molar.

FONTE: SAKIMA et al.[23], 1999.

Sakima et al.[23] (1999) abordou diferentes técnicas e fez teste laboratorial para avaliar a mecânica, relatou que existe alguns fatores determinantes, como: o grau de inclinação ou impactação, o acesso a coroa clínica, necessidade de abertura ou fechamento de espaço protético, necessidade de intrusão ou se aceita alguma extrusão. As inclinações podem ser classificadas como: suave, moderada ou totalmente horizontal e, essa classificação que ajudará no plano de tratamento escolhido, variando de uma mecânica simples com apenas mola separador até a eutanásia dental. Com os testes realizados concluíram que a utilização de cantilever tem um resultado melhor quando comparados com arcos contínuos com alças, pois a força de reação é dissipada nos elementos do segmento anterior e não apenas no dente adjacente ao molar que está sendo verticalizado; e quando a extrusão não é aceitável a mecânica de escolha deve ser composta por dois cantilever que liberam forças e momentos constantes, sem alteração de forças sob a desativação, o que foi preconizada por WEILAND et al.[27] e MELSEN et al.[12]

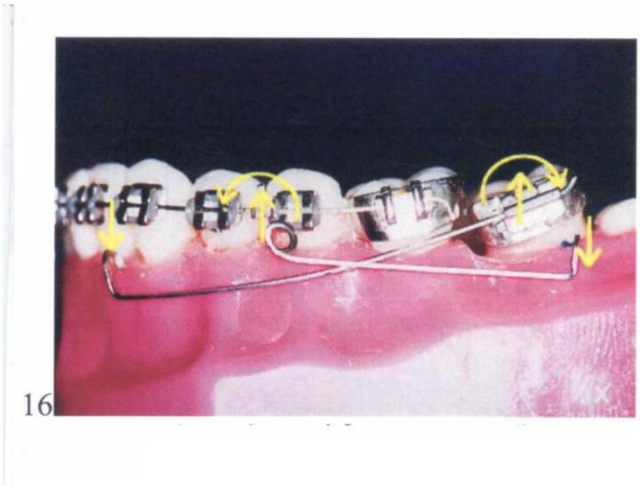

Figura 16: A mola cantilever longa produz verticalização com extrusão suave enquanto a segunda mola cantilever produz componente de intrusão na região distal do segundo molar inclinado.

FONTE: SAKIMA et al.[23], 1999.

Freitas et al.5 (2001) fizeram um estudo sobre molares inclinados e apontaram alguns prejuízos que um dente inclinado pode causar, como por exemplo: a dificuldade de higienização, o que pode acarretar problemas periodontais como formação de bolsas na mesial e consequentemente perda óssea, dificuldade de

reabilitação do espaço protético, trauma oclusal, entre outros. Analisaram vários métodos utilizados para correção da inclinação e indicaram algumas mecânicas, por exemplo: casos onde a extrusão é aceitável indicaram aparelho com mola helicoidal; casos de intrusão: mola de Burstone, alça em T e uso de molas helicoidais com o mesmo princípio agindo em sentidos contrários; em casos de molares retidos, mola helicoidal com gancho, mola em forma de U ativada por mola pode ser usado. E destacaram a importância da correção da inclinação, independente de qual mecânica de escolha.

Park et al.[17] (2002) abordaram em seu trabalho casos clínicos onde utilizaram mini implantes para corrigir as inclinações indesejáveis da coroa. Em casos que a coroa estava inclinada para a mesial foi colocado um mini implante na região posterior e no caso onde a inclinação era para lingual, foi colocado na região vestibular; na oclusal do molar foi colado botão e deste colocarem ligaduras elásticas até o mini implante. As principais vantagens deste sistema é que a mecânica é independente do uso de braquetes, não provoca efeito colateral nos outros elementos, é uma forma de ancoragem absoluta, é possível uma intrusão no mesmo momento que ocorre a verticalização e o resultado é obtido em curto período de tempo, e, torno de 6 meses.

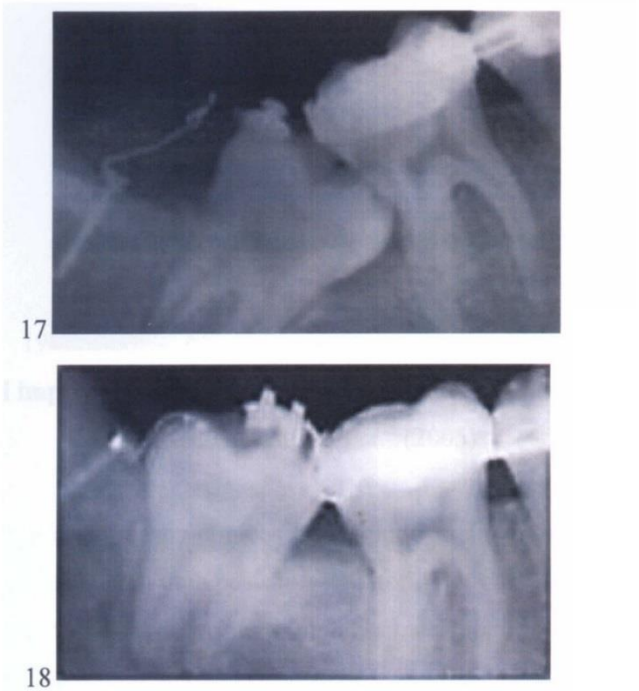

Figura 17 e 18: Verticalização utilizando mini implantes na região retromolar.

FONTE: Park et al.[17], 2002.

McAboy et al.[11] (2003) abordou em seu trabalho um caso de verticalização cirúrgica assistida, foi em uma paciente do sexo feminino, o segundo molar inferior que estava na horizontal e parcialmente impactado no osso, onde reposicionaram corretamente. Concluíram que é um procedimento seguro e previsível, que pode ser utilizado quando houver incertezas na eficácia de outras mecânicas.

Di Matteo et al.[3] (2005) apresentaram em seu trabalho casos clínicos de mini implantes onde os molares apresentavam mais do que 20 graus de inclinação mesial, foi instalado mini implantes na linha obliqua externa e após uma semana da instalação iniciaram as ativações com ligas elásticas com 150 a 200 grama/força. Abordaram ainda que a mecânica com mini implante é efetiva e sem efeito colateral, é um procedimento cirúrgico simples e que pode ser feito pelo próprio ortodontista além de ser de fácil remoção no final do tratamento.



19

Figura 19: Mini implante com ligadura elástica para verticalizar molar inferior

FONTE: Di Matteo et al.[3] (2005)

Lee et al.9 (2007) abordou casos clínicos de segundo molar inferior impactado; nos casos que o terceiro molar estava com uma posição satisfatória optaram por sua preservação e instalação do mini implante na mesial do primeiro molar, a mecânica foi feita através de mola aberta para ativar a verticalização, foi colocado um fio de aço 0,016” com gancho que se unia ao mini implante e um tudo colocado no molar a ser verticalizado, o tempo de tratamento foi em torno de 5 meses; já o caso que o terceiro molar estava em posição insatisfatória, em uma mesma sessão foi feita a exodontia e instalação do mini implante na região de retromolar, e a mecânica foi realizada través de ligadura elástica em cadeia que unia o mini implante

a um botão colado no segundo molar que o “puxa” para região posterior, o tempo de tratamento foi de 2 meses. Relataram ser um tratamento simples e eficaz.

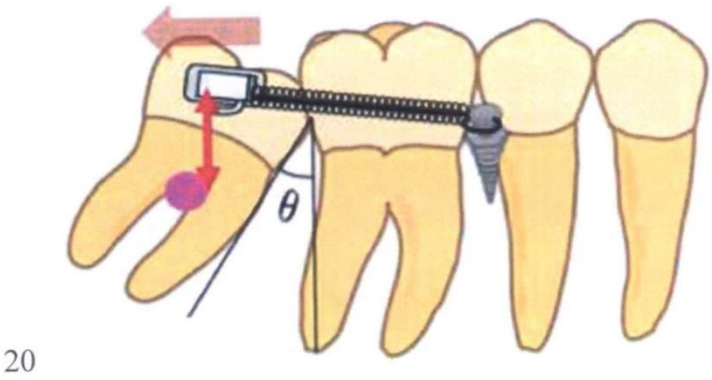

Figura 20: Técnica utilizada para verticalização de molares utilizando mini implantes como ancoragem. Fio de aço 0.016” com gancho soldado e mola helicoidal aberta.

FONTE: Lee et al.9, 2007.

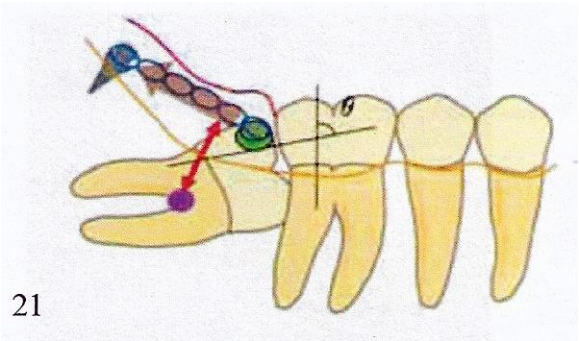

Figura 21: Desenho esquemático representando mini implante colocado na região retromolar.

FONTE: Lee et al.9, 2007.

Bicalho et al.[1], (2009) abordou em seu trabalho um caso onde o paciente tinha extraído os segundos molares inferiores em um tratamento ortodôntico anterior e os terceiros molares que ocupariam a posição dos segundos molares estavam inclinados para mesial. Ele optou por uma mecânica que é baseada um mini implante instalado pela vestibular entre segundo pré-molar e o primeiro molar inferior, um sistema de ancoragem indireta travado na mesial e na distal do tubo do primeiro molar, que une o tubo ao mini implante e ao botão colado na aclusal e que possui algumas dobras apenas com intuito de corrigir diferenças de altura entre o tubo e o mini implante; este

sistema faz a verticalização e posteriormente o botão é removido e inicia-se o alinhamento e nivelamento. A vantagem desta técnica é produzir pequeno efeito colateral, utiliza um número reduzido de acessórios, tem controle de rotação e extrusão, é uma técnica relativamente simples; vale ressaltar que a formação radicular incompleta e a ausência de contato oclusal durante a verticalização facilitou muito a mecânica.



Figura 22: Instalação do sistema de ancoragem.

FONTE: BICALHO et al.[1], 2009

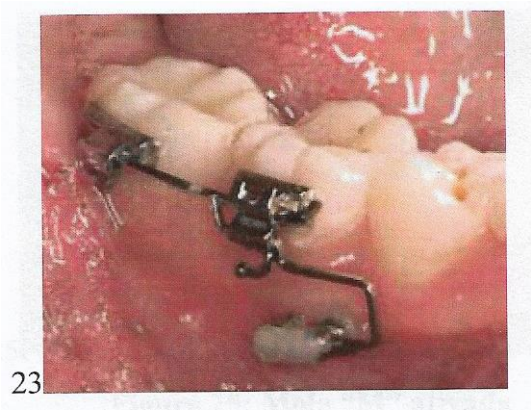

Figura 23: Após verticalização foi instalado tudo onde corrigiu alinhamento e nivelamento.

FONTE: BICALHO et al.[1], 2009

Pithon [18] (2009) desenvolveu um trabalho sobre mola helicoidal apoiado em mini implante como mecanismo de verticalização de molares inferiores inclinados para mesial – conhecida como mola “M”, trata-se de uma mola confeccionada com fio retangular de aço ou de TMA, onde na mesial do tubo de molar faz-se uma dobra em direção a cervical de onde sai um helicoide, após a confecção desta alça o fio é

novamente dobrado em direção aos dentes anteriores, circundando o mini implante que servirá de apoio para a mesma. Sua ativação é feita com tip back na porção que encaixa no tubo e na porção que encaixa no mini implante. A mola se trata de um método simples que proporciona verticalização em casos que o mini implante não pode ser colocados na região retromolar, se trata de um mecanismo seguro e com previsibilidade.

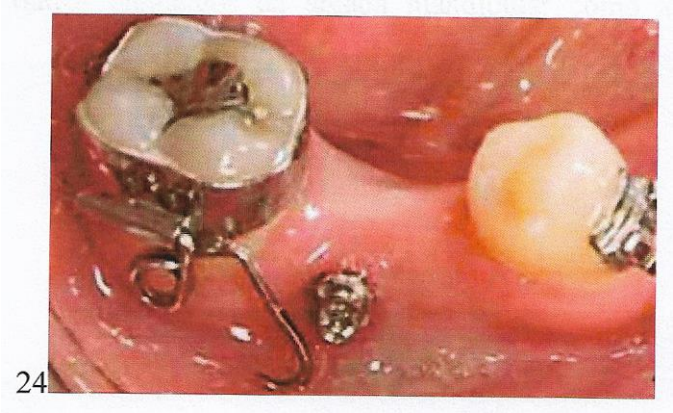

Figura 24: Mola “M” pré-ativada

FONTE: Pithon [18], 2009.

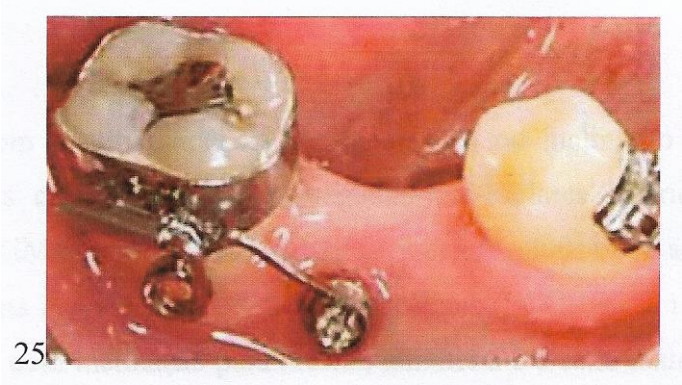

Figura 25: Mola “M” ativada

FONTE: Pithon [18], 2009.

Elias et al.4, (2011) levantaram em seu trabalho a facilidade que o mini implante trouxe ao tratamento ortodôntico. Antigamente para verticalização de molares tinha limitações como por exemplo quando os dentes de suportes algumas vezes não ofereciam a ancoragem necessária para este tipo de mecânica, dependiam muito da cooperação do paciente para obter o resultado desejado e isso muitas vezes não era possível. O mini implante veio como meio para resolver o problema de

ancoragem, não depende da cooperação do paciente conseguir o resultado, podem ser instalados de maneira rotineira no consultório odontológico, pois instalação e remoção são fáceis e a chance de insucesso é menor que 10%.

Mendes et al.[13], (2013) abordaram em seu trabalho a verticalização de molares inferiores ancorados ao mini implantes pois enfatizou que a maioria dos pacientes adultos apresentam o período reduzido, demonstrou ser uma mecânica satisfatória principalmente por não depender dos outros elementos da arcada mandibular como ancoragem para movimentação.

DISCUSSÃO

Os elementos com maior incidência de impactação ou inclinação são os terceiros molares, seguidos pelos caninos superiores, segundo pré-molares inferiores e segundos molares inferiores (SAKIMA et al.[23], 1999; FREITAS et al.5, 2001). Os segundos molares inferiores apresentam uma incidência de 3 em 1000 pacientes (POGREL[19], 1995), sendo mais frequente na mandíbula, com inclinação para mesial, unilateral e o sexo mais acometido foi o feminino (MCABOY et al.[11], 2003). A idade aceitável como normal de erupção dos segundos molares inferiores é até 13 anos e a melhor época para corrigir essas inclinações é ainda na adolescência, pois a rizogênese está incompleta e o elemento ainda apresenta força eruptiva, outra vantagem é que o terceiro molar ainda não terminou seu desenvolvimento (QUEIROZ[20], 1977).

É fundamental para uma oclusão funcional e para um periodonto saudável a verticalização do molar, para devolver o correto paralelismo dos dentes e espeço edêntulo necessário para reabilitação, facilitar higienização, reduzir bolsas periodontais e os defeitos ósseos verticais, impedir extrusão dos dentes antagonistas, devolver a dimensão vertical perdida (TUNCAY[26], 1980; ROBERTS et al.[22] 1982; MOYERS[15], 1991; SAKIMA[23], 1999; FREITAS5, 2001; JANSON7, 2001), além solucionar os traumas oclusais que podem levar a disfunções na ATM e a necrose pulpar (SHELLHART; OESTERLE[24], 1999).

Segundo Miele[14] (2004) paciente com problema periodontal moderado que tenha uma boa higienização e ausência de processo inflamatório pode ser submetido a tratamento ortodôntico, neste caso vale ressaltar que a mecânica de escolha deve priorizar força leve. Pacientes que apresentavam lesões de furca foram acompanhados e notou que naqueles que a força leve, juntamente com a força de intrusão foi a de escolha, a lesão de furca não sofreu alteração, já naquelas que foram utilizados uma força maior e que ocorreu a extrusão, a lesão sofreu alterações, aumentando sua severidade.

A verticalização de um dente é contraindicada quando este apresenta reabsorção radicular e quando há riscos do procedimento agravar o problema periodontal do paciente (ROBERTS et al.[22], 1982), e a intrusão só é aceita quando o dente não apresenta restauração extensa na proximal e quando o caso não permitir aumento de mordida (SHELLHART; OESTERLE[24], 19999).

Há uma grande variedade de técnicas para verticalização de molares, segundo Janson7 (2001) para definir qual mecânica será utilizada é fundamental levar em consideração: espaço edêntulo, quantos dentes precisarão de movimentação, se a mecânica será uni ou bilateral e principalmente se o intuito do tratamento é alterar o relacionamento inter arcos ou apenas corrigir alguns elementos isoladamente.

CONCLUSÃO

A literatura mostra a importância da verticalização de um molar mal posicionado, bem como sua etiologia, benefícios e contraindicações. Há uma diversidade de técnicas para obter a verticalização que variam conforme grau de inclinação e impactação do elemento dentário, espaço edêntulo e mecânica que deseja realizar, é importante que o Ortodontista as conheça e saiba suas indicações, para que a partir do diagnóstico de seu caso clínico realize um tratamento individualizado pois, a escolha incorreta de uma mecânica pode causar efeitos indesejáveis até mesmo irreversíveis.

REFERÊNCIAS BIBLIOGRÁFICAS

1 . BICALHO, R.F; BICALHO, J.S; LABOISSIÈRE, M. Utilização de ancoragem esquelética indireta para verticalização de molares. **Rev. Clín. Ortodon. Dental Press**, Maringá, v. 8, n. 1, p. 63-68, fev./mar. 2009

2. CAPELLUTO, E.; LAUWERYNS I. A simple technique for molar uprighting. **J. Clin. Orthod**, Boulder, v. 31, n. 2, p. 119-125, Feb. 1997

3 . DI MATTEO, R.C; VILLA, N.; SENDYK, W.R. Movimentação de molares inferiores ancorados e mini parafusos. **Rev Dental Press Ortond Ortop Facial**, Maringá, v.10, n.4, p. 52-68, Jul./Ago. 2005

4. ELIAS, C.N; RUELLAS, A. C. O.; MARINS, E. C. Resist~encia mecânica e aplicações clínicas de mini implantes ortodônticos. **Rev. Bras. Odontol.**, Rio de Janeiro, v.6, n.36, p. 95-100, jan./jun. 2011

5. FREITAS, J.R; RAMALHO, S.A; FILHO, V.M; VEDOVELLO, S.A.S. Verticalização dos segundos molares inferiores. **Rev Dental Press Ortond Ortop Facial**, Maringá, v.6, n.36, p.449-456, Nov. Dem. 2001

6. HENS, R.J. Uprighting impacted mandibular second molars. **Am J Orthod**, v.45, n.4, p.314-318, 1975

7. JANSON, M.R.P; JANSON, R. R. P.; FERREIRA, P. M. Tratamento interdisciplinar I: considerações clínicas e biológicas na verticalização de molares. **Rev Dental Press Ortodon Ortop Facial**, Maringá, v.6, n.3, p.87-104. Maio/Jun., 2001.

8. LANG, R. Uprighting partially impacted molars. **J. Clin. Orthod**, Hempstead, n.19, p.646-650, Sep. 1985.

9. LEE, K; PARK, Y.; HWANG. W.; SEONG, E. Uprighting mandibular second molars with direct miniscrews anchorage. **J. Clin. Orthod.**, Boulder, v.41, n.10, p.627-635. Oct., 2007.

10. MAUJOURAU, A,; NORTON, L. A. Uprighting impacted second molar with segmented springs. **Am J Orthod**, St. Louis, v.107, n.3, p.235-238, Mar. 1995

11. McBOY, C.P; GRUMET, J. T.; SIEGEL, E. B.; IACOPINO, A. M. Surgical uprighting and repositioning of severely impacted mandibular second molars. **J. Am. Dent. Assoc.**, Chicago, v.134, n. 11, p. 1459-1462, Nov. 2003.

12. MELSEN, B; FIORELLI, G.; BERGAMINI, A. Uprighting of lower molars. **J. Clin. Orthod.**, Boulder, v.30, n.11, p. 640-645. Nov., 1996

13. MENDES, L.M; JUNQUEIRA, C.H.Z; JANSON, G.; JUNQUEIRA, M.H.Z.; ZARONI, F.M. O uso de mini implante como ancoragem ortodôntica absoluta. **Rev. APCD**, São Bernardo, ed. 81, p. 13-16, jul-set, 2013.

14. MIELE, E. **Inter-Relação Periodontia-Ortodontia**. 2004, 64p. Monografia de Especialização em Periodontia. Universidade Federal de Santa Catarina. Florianópolis, 2004.

15. MOYERS, R.E. **Ortodontia**. 4.ed. Rio de Janeiro: Guanabara Koogan, 1991

16. NORTON, L. A.; PROFFIT, W. R. Molar uprighting as an adjunct to fixed prostheses. **J. Am. Dent. Assoc.**, Chicago, n. 76, p. 312-315, feb. 1968.

17. PARK, H; KYUNG, H.M; SUNG, J.H. A simple method of molar uprighting with micro-implant anchorage. **J. Clin. Orthod.**, Boulder, v.36, n.10, p. 592-596. Oct. 2002.

18. PITHON, M. Mola “M”: um novo recurso para verticalização de molares inferiores inclinados para mesial. **Innov Implant J, Biomater Esthet**, São Paulo, v. 4, n. 3, p. 103-106, sat/dez. 2009.

19. POGREL, M.A. The surgical uprighting of mandibular second molars. **Am J Orthod Dentofacial Orthop**, Saint Louis, v. 108, n.2, 180-183, aug. 1995.

20. QUEIROZ, R.R. Verticalização de segundos molares permanentes inferiores impactados. **Rev Paul Odontol**, São Paulo, v.19, n. 5, p. 33-38, Set./Out. 1997.

21. ROMEO, D. A.; BURSTONE, C. J. Tip-back mechanics. **J. Clin Orthod**, Boulder, v. 72, n. 4, p. 414-421, Oct. 1977.

22. ROBERTS, W.W; CHACKER, F.M; BURSTONE, C.J. A segmental approach to mandibular molar uprighting. **Am J Orthod**, Saint Louis, v.81, n.3, p. 177-184, Mar. 1982.

23.SAKIMA, T; MARTINS, L. P.; SAKIMA, M. T,; TERADA, H. H.; KAWAKAMI, R. Y.; OZAWA, T. O et all. Alternativas mecânicas na verticalização de molares. Sistemas de força liberados pelos aparelhos. **R. Dental Press Ortodon. Ortop. Facial**. Maringá, v.4, n.1, p. 79-100. Jan./Fev., 1999

24. SHELLHART, W. C.; OESTERLE, L.J. Uprighting molars without extrusion. **J Am Dent Assoc**, v.130, p. 381-385, Mar. 1999.

25. TERRY, B.C.; HEGTVEDT, A.K. Self-stabilizing approach o surgical uprighting of the mandibular second molar. **Oral Surg Oral Med Oral Pathol**, v.75, n. 6, p. 674-6, Jun. 1993.

26. TUNCAY, O.C. Molar uprighting with T-loop springs. **J. Am. Dent. Assoc**, Chicago, v.100, n.6, p.863-866, jun.1980.

27. WEILAND, F.J; BANTLEON, H.; DROSCHL, H. Molar uprighting with crossed tipback springs. **J. Clin. Orthod.**, Boulder, v.26, n.6, p. 335-337. Jun, 1992.