FACULDADE SETE LAGOAS – FACSETE

Kenara Maria Vitória de Amorim Aragão

SUCESSO NO TRATAMENTO ENDODÔNTICO DE REABSORÇÃO RADICULAR EXTERNA: RELATO DE CASO

São Luís - MA

2025

Kenara Maria Vitória de Amorim Aragão

SUCESSO NO TRATAMENTO ENDODÔNTICO DE REABSORÇÃO RADICULAR EXTERNA: RELATO DE CASO

Relato de caso apresentado ao Curso de Especialização Lato Sensu da Faculdade Sete Lagoas – FACSETE. Como requisito parcial para conclusão do Curso de Endodontia.

Orientador:Dr. Tarcisio Jorge Leitão de Oliveira

São Luís - MA

2025

Kenara Maria Vitória de Amorim Aragão

SUCESSO NO TRATAMENTO ENDODÔNTICO DE REABSORÇÃO RADICULAR EXTERNA: RELATO DE CASO

Relato de caso apresentado ao Curso de Especialização Lato Sensu da Faculdade Sete Lagoas – FACSETE. Como requisito parcial para o título de Especialista em Endodontia.

Áreadeconcentração: Endodontia

Aprovada em ___/___/_____pela banca constituída dos seguintes professores:

_____

Prof. Dr. Tarcisio Jorge Leitão de Oliveira

_____

Examinador

_____

Examinador

São Luís - MA, 03 de fevereiro de 2025

A Deus, pois toda honra e Glória é DELE.

AGRADECIMENTOS

Agradeço, primeiramente, a Deus, por ser minha fonte inesgotável de amor, paz, fé e perseverança. Dedico tudo a Ele, pois sem Ele nada eu teria! Obrigada Senhor, por ser meu refúgio e me fazer capaz de concluir este sonho.

Agradeço também à minha mãezinha do céu, Nossa Senhora, por cuidar de mim e sempre levar minhas preces a Jesus. À Santa Teresinha do Menino Jesus, a quem sempre rezo e peço intercessão.

Agradeço aos meus pais, por sempre me apoiarem e me proporcionarem a oportunidade de estudar e realizar meus sonhos. Vocês são minha base.

Agradeço à Camilla, minha prima, por dividir comigo tantos momentos e sempre estar pronta para me ouvir, além de ter me ajudado tanto na conclusão deste trabalho. Sem você, não seria possível.

Agradeço ao meu namorado, Alexandre, por todo apoio, suporte, dedicação e amor, que tornaram esses dois anos de curso bem mais fáceis e leves.

Agradeço aos meus colegas de turma, por dividirem os dias de pós-graduação comigo e tornarem essa caminhada mais leve. Foi muito bom compartilhar momentos e experiências com vocês.

Agradeço a todos os professores: Tarcísio, Wellen, Lorrany e Izabelle, por todos os ensinamentos, parceria, apoio e pelas mensagens no WhatsApp de SOS.

Muito obrigada!

“Eu pedi flores para Deus e Ele me deu chuva. Eu entendi Senhor, sem chuvas as flores não crescem.”

Santa Terezinha do Menino Jesus

RESUMO

Na odontologia, as reabsorções radiculares são processos patológicos caracterizados pela perda gradual do tecido mineralizado que compõe a estrutura dentária. Esse fenômeno ocorre devido à ação de células clásticas e mediadores liberados por osteoblastos e células mononucleares. Diversos fatores podem predispor a essas alterações, incluindo a movimentação ortodôntica, cirurgias ortognáticas, tratamentos periodontais, clareamento de dentes desvitalizados e traumatismos dento alveolares. Quanto a reabsorção radicular externa inflamatória, esta trata-se de um processo patológico caracterizado pela destruição progressiva dos tecidos mineralizados da raiz dentária, incluindo cemento e dentina, resultante da atividade de células clásticas. Os principais fatores etiológicos associados à reabsorção radicular externa inflamatória incluem traumatismos dentários, como luxações e avulsões, que comprometem a integridade do ligamento periodontal e expõem a superfície radicular a processos inflamatórios. Ainda, infecções pulpares e procedimentos ortodônticos também podem desencadear essa condição. O sucesso terapêutico depende do diagnóstico precoce, da correta definição do plano de tratamento e da execução adequada da obturação do canal radicular. Este estudo tem como objetivo analisar os fatores que influenciam o sucesso do tratamento de um dente com reabsorção radicular externa inflamatória, enfatizando a importância da identificação precoce, da abordagem adequada do tratamento endodôntico e da eficácia da medicação intracanal como principal agente na reparação do tecido duro e na regressão da lesão periapical. Como embasamento teórico, foi utilizado banco de dados do Google Acadêmico, Lilacs (Literatura Latino-Americana e do Caribe em Ciências da Saúde), Scielo (ScientificElectronic Library Online) e PubMed.

Palavras-chave: Reabsorção radicular externa; endodontia; diagnóstico; tratamento.

ABSTRACT

In dentistry, root resorption is a pathological process characterized by the gradual loss of the mineralized tissue that makes up the tooth structure. This phenomenon occurs due to the action of clastic cells and mediators released by osteoblasts and mononuclear cells. Various factors can predispose to these changes, including orthodontic movement, orthognathic surgery, periodontal treatment, bleaching of devitalized teeth and dento-alveolar trauma. As for inflammatory external root resorption, this is a pathological process characterized by the progressive destruction of the mineralized tissues of the tooth root, including cementum and dentin, resulting from the activity of clastic cells. The main etiological factors associated with inflammatory external root resorption include dental trauma, such as dislocations and avulsions, which compromise the integrity of the periodontal ligament and expose the root surface to inflammatory processes. Pulpal infections and orthodontic procedures can also trigger this condition. Therapeutic success depends on early diagnosis, correct definition of the treatment plan and proper root canal obturation. This study aims to analyze the factors that influence the successful treatment of a tooth with inflammatory external root resorption, emphasizing the importance of early identification, the appropriate approach to endodontic treatment and the effectiveness of intracanal medication as the main agent in hard tissue repair and regression of the periapical lesion. Google Scholar, Lilacs (Latin American and Caribbean Health Sciences Literature), Scielo (ScientificElectronic Library Online) and PubMed databases were used as a theoretical basis.

Keywords: External root resorption; endodontics; diagnosis; treatment.

LISTA DE FIGURAS

FIGURA 1 - Radiografia inicial do paciente, realizada em 10/05/2024 14

FIGURA 2 – Radiografia de prova do cone, durante o tratamento endodontico, realizada na segunda sessão do tratamento, em 14/06/2024..... 16

FIGURA 3 - Obturação do dente 46. Última sessão, em 14/06/2024..... 16

FIGURA 4 - Raio-X de acompanhamento, após 03 meses da última sessão. Realizado em 13/09/2024..... 17

LISTA DE ABREVIATURAS E SIGLAS

HC - Hidróxico de cálcio

RREI – Reabsorção radicular externa inflamatória

SUMÁRIO

1 INTRODUÇÃO 12

2 RELATO DE CASO 14

3 DISCUSSÃO 18

4 CONCLUSÃO 22

REFERÊNCIAS 23

ANEXOS 25

1 INTRODUÇÃO

A reabsorção radicular externa inflamatória é uma condição patológica caracterizada pela destruição progressiva dos tecidos mineralizados da raiz dentária, como o cemento e a dentina, devido à atividade de células clásticas. Geralmente assintomática nos estágios iniciais, essa patologia é frequentemente identificada apenas em exames radiográficos de rotina, o que pode retardar o diagnóstico e o início do tratamento adequado (Ferreira, 2018, p. 12).

Dentre as reabsorções radiculares existentes, a Reabsorção Radicular Externa Inflamatória (RREI) é progressiva e frequente em casos de traumatismo dentário, destacando-se pelo difícil diagnóstico nos estágios iniciais. Tal fato ocorre porque essa condição é assintomática e não apresenta sinais clínicos patognomônicos (CONSOLARO, 2014; RODRIGUES et al., 2015). De forma geral, manifesta-se quando a unidade dentária sofre um trauma, resultando em luxação ou avulsão (CONSOLARO, 2014; MARTINS e BARROS, 2019). Embora o caso relatado neste trabalho não tenha sido desencadeado por trauma dentário, mas sim por outros fatores que serão discutidos ao longo do texto, é necessário destacar o trauma como a principal e mais comum causa da reabsorção radicular externa inflamatória.

Diversos fatores etiológicos estão associados ao desenvolvimento da Reabsorção Radicular Externa Inflamatória. Traumatismos dentários, como luxações e avulsões, estão entre as causas mais frequentes, pois comprometem a integridade do ligamento periodontal e expõem a superfície radicular a processos inflamatórios. Além disso, infecções pulpares e procedimentos ortodônticos que envolvem movimentação dentária excessiva ou inadequada também podem desencadear essa condição (Franco et al., 2015, p. 31).

Destaca-se que em países mais desenvolvidos socioeconomicamente, as reabsorções dentárias, sejam elas externas ou internas, são a principal causa de perda de tecidos dentários mineralizados e oferecem dificuldades no diagnóstico e no tratamento, sendo suas causas difíceis de serem identificadas e determinadas com precisão e segurança (Vasconcelos, 2012, p.127).

O tratamento de dentes com reabsorção radicular geralmente apresenta um prognóstico incerto. Ocorre que, em 1981, Andreassen (p. 109) demonstrou que a utilização de hidróxido de cálcio foi eficaz no controle da reabsorção radicular

externa em dentes reimplantados. As propriedades reparadoras do hidróxido de cálcio são atribuídas principalmente aos seus efeitos bactericidas, que resultam da dissociação iônica do composto em íons cálcio e hidroxila. A ação desses íons sobre as bactérias e os tecidos explica suas propriedades biológicas e antimicrobianas. Deardorf (1994, p.20) observou que a aplicação de hidróxido de cálcio aumenta a concentração de cálcio na superfície radicular, enquanto os íons hidroxila elevam o pH ao redor das bactérias, o que contribui para a interrupção da reabsorção externa e a eliminação das células inflamatórias. Com base nesse histórico de sucesso, foi realizado um tratamento endodôntico utilizando como medicação intracanal o hidróxido de cálcio (ultracal XS), por um período de 30 dias, no intervalo entre as sessões realizadas.

Ainda, observa-se que o diagnóstico precoce da reabsorção radicular externa inflamatória é essencial para o sucesso do tratamento. Em geral, o tratamento envolve procedimentos endodônticos para remover o tecido necrótico nos canais radiculares e interromper a progressão da reabsorção. O sucesso depende da detecção precoce da condição, bem como de um planejamento adequado para cada caso, e da correta aplicação das técnicas endodônticas que visam garantir a descontaminação e a recuperação da estrutura radicular afetada.

Assim, o objetivo deste trabalho é relatar o sucesso do tratamento endodôntico realizado em um paciente com reabsorção radicular externa no dente 46. Após a análise dos exames e a avaliação do quadro clínico, o tratamento foi realizado com o intuito de reparar os tecidos e promover a regressão da lesão.

2 RELATO DE CASO

Paciente G. P. G., sexo masculino, 19 anos, com histórico de sopro cardíaco tratado há 11 anos, relatou possuir lesão no cérebro, colesterol alto e alergia a ácaros, fazendo uso contínuo de bromazepina. O paciente procurou a equipe de endodontia do Instituto Pós-Saúde com a queixa de que a restauração do dente havia quebrado e que sempre surgia uma “bolha” na gengiva próxima ao dente. Clinicamente, foi observado o dente 46 com restauração insatisfatória, porém com parte do remanescente dental preservado. Relatou que já havia sentido dor no dente, caracterizada como espontânea, localizada, contínua e de intensidade moderada. Relatou também que a dor tinha duração de horas, sendo exacerbada por estímulos como frio, mastigação e ar. A inspeção intraoral revelou exposição pulpar patológica.

Em seguida, foi realizado o teste de vitalidade com gás refrigerante (Endo Frost em Spray, Wilcos), obtendo-se uma resposta normal, embora com leve demora para a percepção, seguida de um declínio lento da sensação. Nos testes de palpação e percussão vertical e horizontal, a resposta foi positiva, enquanto a palpação ápico- cervical apresentou resultado negativo.

No exame radiográfico (raio X periapical), observou-se câmara pulpar normal, além da presença de lesão periapical nas raizes. Após a sondagem, verificou-se a presença de uma pequena bolsa periodontal na região mesial do dente, achado que foi posteriormente confirmado por exame tomográfico. Observou-se também a reabsorção interna das raizes, sendo mais acentuada na raiz mesial. Com os achados radiográficos, constatou-se a necessidade de realizar o tratamento endodôntico no elemento 46, uma vez que o quadro era compatível com necrose pulpar - periodontite apical conforme ilustrado na fígura 01.



Figura 01: Radiografia inicial do paciente, realizada em 10/05/2024

A primeira sessão iniciou-se com a anestesia, Articaína 1:100.000 e epinefrina a 2% (DFL), usando a técnica anestésica de bloqueio do nervo alveolar inferior. Em seguida, prosseguiu-se o tratamento com cirurgia de acesso à câmara pulpar, utilizando a broca 1014HL (Microdont, de tamanho compatível) na fossa central da face oclusal, com posterior penetração, desinfetante e abundante irrigação com hipoclorito de sódio a 2,5%.

Em seguida, realizou-se a exploração inicial com limas especiais (c-pilot VDW) #10 e #15 com irrigação abundante a cada troca de instrumento. Após, foi realizado a odontometria eletrônica com localizador apical onde foi obtido as seguintes medidas canal mesio lingual – ML: CRD= 15mm e CRT= 14mm, ponto de referência, cúspide mesiolingual. Mesiovestibular – MV: CRD=15mm e CRT=14mm, ponto de referência cúspide medial. Distal-D: CRD=17mm e CRT=16mm, ponto de refeferência, cúspide medial. Após obter a medida dos canais, iniciou-se o processo de instrumentação e modelagem dos canais.

Ainda na primeira sessão, foi iniciado o processo de modelagem e desinfecção dos canais, com irrigação abundante a cada troca de instrumento. Para a instrumentação inicial dos canais mesiais, foram utilizadas limas manuais tipo K (DentsplySirona, Kerr) nos calibres #15, #20 e #25, enquanto no canal distal a instrumentação seguiu até a lima #40. Em seguida, passamos a lima reciprocante X1 (MkLife) de calibre 25.06 para os canais mesiais e de calibre 40.06 para o canal distal, acoplada ao motor endodôntico E-connect Pro (MkLife). Realizou-se a medicação intracanal com Ultracal XS (Ultradent), e a restauração provisória foi feita com Ionômero de Vidro (Maxxion R), com a previsão de conclusão do tratamento na sessão subsequente.

Foi realizado exame tomográfico do paciente após 01 mês da primeira sessão do tratamento realizado, antes da obturação do canal. Do resultado do exame tomográfico, observou-se que o dente 46 apresentou 02 raízes e 03 condutos radiculares (MV/ML e D). Os canais mesiais apresentaram forames apicais distintos. Os condutos encontravam-se parcialmente obturados. Notou-se reabsorção do ápice radicular na raiz mesial. Observou-se também presença de imagem hipodensa na região radicular do dente 46 compatível com lesão apical (osteólise), com

envolvimento endo-perio na região vestibular da raiz D.

Trinta dias depois, na segunda sessão, após anestesia local e isolamento absoluto, procedeu-se à remoção da restauração provisória utilizando uma broca esférica diamantada 1014HL (Microdont). Após a etapa de modelagem, com os canais devidamente irrigados e aspirados, foi realizada a prova do cone, seguindo as medidas obtidas na odontometria, conforme ilustrado na Figura 2 (radiografia da prova do cone). Constatando-se que os cones estavam adequados às medidas estabelecidas, procedeu-se à obturação dos canais radiculares (Figura 3).



Figura 02: Radiografia de prova do cone, durante o tratamento endodontico, realizada na segunda sessão do tratamento, em 14/06/2024



Figura 03: Obturação do dente 46. Última sessão, em 14/06/2024

Por fim, foi realizada uma nova restauração provisória com Ionômero de Vidro (Maxxion R), e o paciente foi encaminhado para a reabilitação do elemento dentário por meio de uma restauração direta definitiva.

Três meses após o tratamento, com o acompanhamento clínico e a realização de novos exames, foi possível observar o sucesso da intervenção realizada, conforme a figura 04.

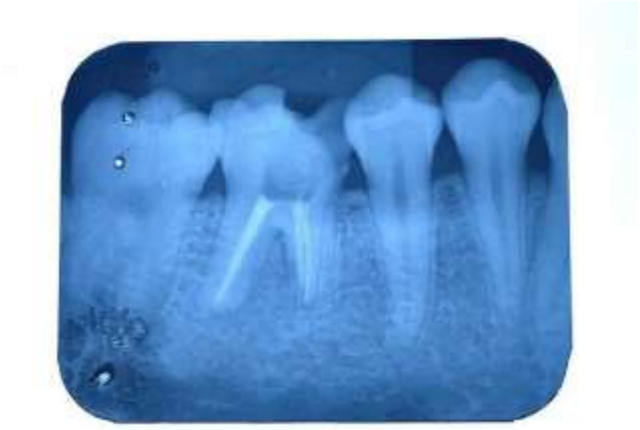

Figura 04: Raio-X de acompanhamento, após 03 meses da última sessão. Realizado em 13/09/2024.

Da análise do raio-x realizado, verificou-se que a lesão periapical que acometia o dente (elemento 46) do paciente não estava mais presente, confirmando a eficácia do tratamento endodôntico aplicado. Além disso, destaca-se que a lesão foi completamente resolvida sem a necessidade de extração do dente, uma vez que a restauração aplicada garantiu a estabilidade e funcionalidade do elemento dental. Logo, a recuperação do dente, tanto estrutural quanto funcional, foi alcançada com sucesso.

3 DISCUSSÃO

De acordo com Camargo et al. (2008) e Minuzzi (2017), a reabsorção radicular externa inflamatória é desencadeada, principalmente, por estímulos contínuos que resultam em inflamação e, posteriormente, na reabsorção. Entre os fatores envolvidos, destacam-se traumas, movimentações ortodônticas excessivas, lesões periapicais crônicas e condições multifatoriais.

De forma mais específica, a reabsorção radicular externa inflamatória (RREI) é uma condição que se origina na superfície externa da raiz dentária e avança em direção à sua parte interna. Esse processo patológico é caracterizado pela deposição de biofilme bacteriano na porção externa da raiz, o que desencadeia uma reação inflamatória que, com o tempo, pode levar à erosão do cemento radicular e até da dentina apical. Nesse contexto, no presente relato de caso, foi identificada, previamente, a reabsorção externa das raízes, devido a uma restauração extensa de resina que caiu há um tempo e levou a exposição patológica da polpa dental, sendo mais acentuada na raiz mesial.

Silveira (2013, p.148) alerta que no tratamento endodôntico, a escolha adequada dos exames também é fundamental para um diagnóstico preciso e para a definição do melhor plano terapêutico. No caso relatado, além da radiografia convencional, que nem sempre revela com clareza a extensão e localização da lesão, foi realizado um exame tomográfico. Após minuciosa análise do caso apresentado, bem como dos resultados dos exames realizados no paciente, observa-se que o diagnóstico clínico foi de necrose pulpar identificada no elemento 46, o que deu início a todo o processo do tratamento endodôntico. Neste ponto, frisa-se que o tratamento endodôntico é indicado no casos em que ocorreram necrose ou que o acesso necessite ser via canal. Dentes que passaram por trauma resultando em luxações, intrusões ou avulsões devem ser tratados endodonticamente para inibir a infecção dos canais e evitar a ação de microrganismos que podem potencializar o processo de reabsorção radicular externa.

Em complemento, Ferreira (2007, p.78) e (Patel et al., 2010) pontuam que quando há fissuras no esmalte, as bactérias e seus componentes tóxicos podem penetrar na polpa, desencadeando uma inflamação que leva ao deslocamento dos odontoblastos e, consequentemente, à adesão dos clastos à dentina. No caso apresentado, apesar do paciente sentir dor a alguns estímulos, deu-se o diagnóstico de necrose pulpar, pois a exposição pátologica da polpa permitiu que as bactérias

entrassem em contato com o tecido resultando na inflamação e na consequente destruição dos tecidos pulpares. Na ausência desses estímulos bacterianos, a reabsorção pode ser temporária, sem atingir um estágio que seja identificado clinicamente ou por radiografia. No entanto, no caso em questão, o processo evoluiu para necrose, o que possibilitou a disseminação de bactérias pelo sistema de canais radiculares e deposição de biofilme na parte externa da raiz, o que levou a reabsorção, consequentemente, o desenvolvimento de periodontite apical.

Diante da progressão do quadro e da necessidade de intervenção endodôntica, tornou-se essencial a implementação de estratégias terapêuticas adequadas para controlar o processo infeccioso e promover a reparação tecidual. Nesse sentido, o hidróxido de cálcio (HC), comercialmente denominado como Ultracal XS, desempenhou um papel fundamental durante o tratamento endodôntico do paciente. O HC foi aplicado nos condutos radiculares, permanecendo em seu interior por um período de 30 dias entre a primeira e a segunda sessão de atendimento. Esse intervalo permitiu que o medicamento exercesse seus efeitos terapêuticos, visto que o mesmo promoveu a estabilização da reabsorção, isso se deve à sua influência ativa na área reabsorvida, reduzindo a ação dos osteoclastos e estimulando o reparo.

Destaca-se que foi escolhido o hidróxido de cálcio, em virtude do seu efeito alcalinizante e estimulador da reparação tecidual (Andreassen, 1981; Leonardo et al., 1992). O hidróxido de cálcio, tendo a capacidade de elevar o pH, alcança regiões vizinhas à superfície radicular, inibindo o processo de reabsorção inflamatória externa e alterando o ecossistema microbiano, o que contribui decisivamente para o processo de reparação. Sabe-se que, para que ocorra uma ação significativa na fisiologia da reparação, são necessários períodos próximos ou superiores a 30 dias (Antoniazzi e Lage-Marques, 2000, [4]). Desse modo, quando inserida no canal, a pasta reduziu a atividade osteoclástica e estimulou o processo de reparação óssea.

Andreassen (1981, p. 115) observa ainda que deve haver a completa remoção do HC antes da obturação, pois as irregularidades do sistema de canais podem ser inacessíveis, fazendo com que HC não seja totalmente removido. Os seus restos nas paredes do canal podem afetar a penetração de cimentos endodônticos nos túbulos dentinários e reagir quimicamente, interferindo nas suas propriedades físicas.

Após verificação da estagnação do processo de reabsorção radicular, apresentando radiograficamente uma melhora reparacional significativa, procedeu-se

à obturação do canal radicular.

Sob uma perspectiva técnica, a obturação é uma etapa fundamental no tratamento endodôntico, pois tem como objetivo de selar a comunicação entre a cavidade oral e os tecidos periapicais, além de preencher os espaços vazios nos canais radiculares, impedindo o desenvolvimento bacteriano. Dessa forma, após o controle da reabsorção, procede-se à obturação tanto do canal quanto da área afetada, utilizando cimento e guta-percha, observando que o material obturador deve ter fluidez suficiente para garantir sua penetração completa em toda a extensão da cavidade (Ferreira et al., 2007).

Durante o tratamento, outros fatores técnicos e necessários também foram devidamente observados. Favarin (2017, p.54) aduz que na prática endodôntica, a irrigação dos canais radiculares com hipoclorito de sódio é amplamente utilizada devido às suas propriedades antimicrobianas e físico-químicas, além de sua capacidade de remover matéria orgânica em áreas de difícil acesso para os instrumentos endodônticos. Observando esses fatores, no caso prático em questão, foi realizada uma irrigação abundante com hipoclorito de sódio a 2,5%, para garantir uma desinfecção eficiente, e uma limpeza do sistema de canais, com a remoção de microrganismos e tecidos necróticos.

De forma mais específica, e de acordo com o caso exposto, foi instrumentado o dente em questão a 1 mm aquém do ápice da raiz, justamente onde estava a reabsorção, utilizando limas delicadas e movimentos cuidadosos, a fim de não dilacerar ainda mais a raiz, que já estava delgada. Inicialmente, foi realizado o alargamento do canal com limas manuais e, em seguida, foi promovida a modelagem do mesmo com limas mecanizadas. Em seguida, foi feito uma irrigação abundante entre um instrumento e outro, com o objetivo de promover a completa desinfecção dos canais.

A análise do caso reforça a importância de uma avaliação criteriosa e um planejamento adequado para o tratamento da reabsorção radicular externa inflamatória, uma condição que exige cuidado contínuo para evitar a perda do dente afetado. Fatores como infecção, trauma e restaurações extensas foram determinantes ao longo do tratamento, destacando a necessidade de medidas preventivas e acompanhamento odontológico constante.

Por fim, destaca-se que restou inviável realizar o acompanhamento do paciente durante um período de seis meses, que seria o ideal, uma vez que o paciente deixou de comparecer às consultas, não respondeu às tentativas de contato e não atendeu

às solicitações para a realização de uma nova tomografia. Em razão disso, o acompanhamento foi realizado em um período de três meses.

4 CONCLUSÃO

A partir da análise do caso, constatou-se que o tratamento realizado demonstrou eficácia, resultando na estabilização da reabsorção radicular externa do dente afetado. A utilização do hidróxido de cálcio como medicação intracanal foi fundamental nesse processo, uma vez que esse composto atuou diretamente na área afetada pela reabsorção. Sua ação contribuiu para a redução da atividade dos osteoclastos, células responsáveis pela reabsorção do tecido mineralizado, além de estimular os processos de reparo e remineralização dos tecidos radiculares. Esse efeito terapêutico permitiu que a condição do paciente fosse controlada, promovendo a estabilidade da estrutura dentária a longo prazo.

REFERÊNCIAS

ANDREASEN, J. O. **Reabsorção radicular externa: suas implicações na traumatologia dentária, pediatria, periodontia, ortodontia e endodontia.** Jornal Internacional de endodontia, v. 18, p. 109-118, 1985.

CAMARGO, S. E. A.; MORAES, L. E. M.; MORAES, C. L.; CAMARGO, R. H. C. **Principais características clínicas e radiográficas das reabsorções radiculares internas e externas.** *Revista de Odontologia da Universidade Cidade de São Paulo*, São Paulo, v. 20, n. 1, p. 195-203, 2008.

CONSOLARO, Alberto. **Reabsorções dentárias nas especialidades clínicas**. Maringá: Dental Press. Disponível em:. Acesso em: 19 jan. 2025.

CONSOLARO, Alberto e BITTENCOURT, Graziella. **Não se deve fazer o canal para tratar as reabsorções dentárias externas!** Revista Clínica de Ortodontia Dental Press, v. out./no 2016, n. 5, p. 118-126, 2016. Disponível em: https://doi.org/10.14436/1676-6849.15.5.118-126.cont. Acesso em: 19 fev. 2025.

DEARDORF, A. D. et al. **Efeito dos tratamentos de canal radicular na permeabilidade da dentina**. Revista de Endodontia, v. 20, p. 1-5, 1994.

FERREIRA, G. D. S. **Reabsorção Radicular Externa – Características Clínicas e Radiográficas**. Disponível em: https://unileao.edu.br.pdf. Acesso em 30 jan 2025.

FRANCO, Carlos Daniel; MONTEIRO, Paulo; DE SOUSA, António; CARPINTEIRO, Inês; AZUL, Ana Cristina; MENDES, José João. **Diagnóstico e tratamento da reabsorção radicular externa – A propósito de 3 casos clínicos**. *Revista Portuguesa de Estomatologia, Medicina Dentária e Cirurgia Maxilofacial*, v. 56, n. S1, p. 31, dez. 2015.

MINUZZI, D. E. **Reabsorção dentária externa**. Trabalho de conclusão de curso de Especialização em Endodontia, Faculdade de Odontologia, Universidade Federal do Rio Grande do Sul, Porto Alegre, 2017. p. 1-25.

NASCIMENTO, F.G.J; EMILIANO, G.B.G; SILVA, M.IH; CARVALHO, A.R; GALVAO,C.H. **Mecanismo, Classificação e Etiologia das Reabsorções Radiculares.** R. da Faculdade de Odontol. de Porto Alegre, 2006; v.47; n.3, pg 17-22.

NEVILLE, B.W.; Damm, D.D.; Allen, C.M.; Bouquot, J.E. **Patologia Oral e Maxilofacial**. Trad. 3 ed., Rio de Janeiro: Elsevier, p.64-69, 2008.

PATEL, Shanon et al., **Reabsorção radicular interna: uma revisão.** Revista de Endodontia, v.36, n. 7, pág. 1107–1121, 2010.

PEREIRA, Anny Gabrielle Silva; DA SILVA, Izabela Pastor; DE SANTANA, Janielle Emanuelle Resende; SOUSA, Leticia Rodrigues; BARRETO NETO, Laerte Oliveira. **Reabsorção radicular externa inflamatória: do diagnóstico ao tratamento**. Revista de Odontologia da UNESP, v. 50, n. especial, p. 12, 2021.

RODRIGUES, R. C., & OLIVEIRA, J. V. (2015). **Reabsorção radicular interna: revisão de literatura.** REVISTA DO CROMG, *17*(2). Disponível em: https://revista.cromg.org.br/index.php/rcromg/article/view/23. Acesso em 10 jan 2025.

SILVEIRA, Luiz Fernando Machado et al. **Frequência de reabsorção radicular inflamatória decorrente de trauma em dentes anteriores**. RFO UPF, v. 18, n. 2, p. 185- 192, 2013.

VASCONCELOS, K et al. **Diagnóstico de reabsorção cervical invasiva por meio de tomografia computadorizada de feixe cônico: relato de dois casos**. Revista brasileira de odontologia, v. 23, n. 5, p. 602- 607, 2012.

ANEXO A – TERMO DE CONSETIMENTO LIVRE E ESCLARECIDO PARA OBTENÇÃO E UTILIZAÇÃO DE IMAGENS DE PACIENTE

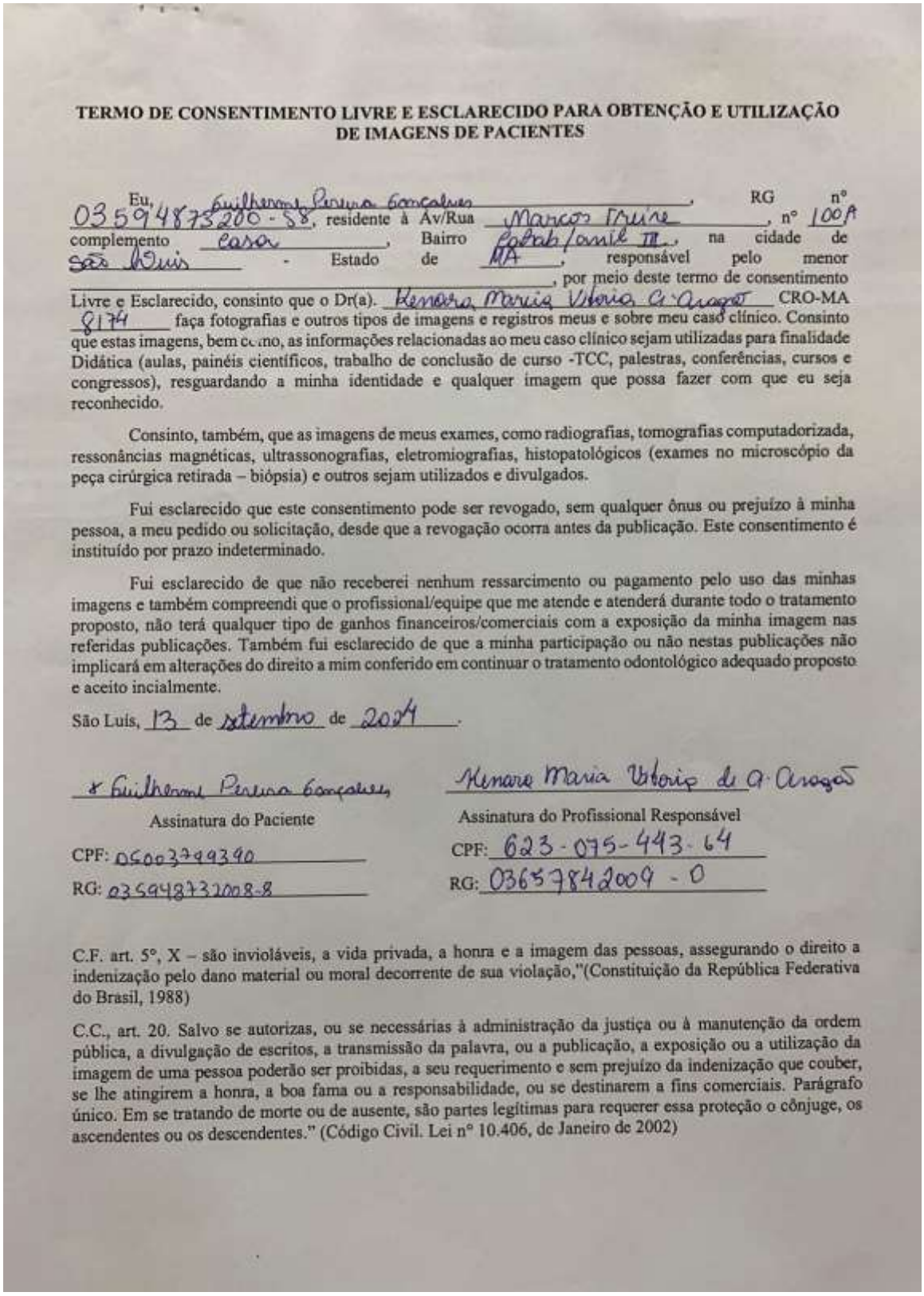

TERMO DE CONSENTIMENTO LIVRE E ESCLARECIDO PARA OBTENÇÃO E UTILIZAÇÃO DE IMAGENS DE PACIENTES

Eu, Guilherme Pereira Gonçalves, RG nº 035948732008-58, residente à Av/Rua Marcos Freire, nº 100A complemento casa, Bairro Cohab/anil III, na cidade de São Luis - Estado de MA, responsável pelo menor _____, por meio deste termo de consentimento Livre e Esclarecido, consinto que o Dr(a). Kenara Maria Vitoria A. Aragão CRO-MA 8174 faça fotografias e outros tipos de imagens e registros meus e sobre meu caso clínico. Consinto que estas imagens, bem como, as informações relacionadas ao meu caso clínico sejam utilizadas para finalidade Didática (aulas, painéis científicos, trabalho de conclusão de curso -TCC, palestras, conferências, cursos e congressos), resguardando a minha identidade e qualquer imagem que possa fazer com que eu seja reconhecido.

Consinto, também, que as imagens de meus exames, como radiografias, tomografias computadorizada, ressonâncias magnéticas, ultrassonografias, eletromiografias, histopatológicos (exames no microscópio da peça cirúrgica retirada – biópsia) e outros sejam utilizados e divulgados.

Fui esclarecido que este consentimento pode ser revogado, sem qualquer ônus ou prejuízo à minha pessoa, a meu pedido ou solicitação, desde que a revogação ocorra antes da publicação. Este consentimento é instituído por prazo indeterminado.

Fui esclarecido de que não receberei nenhum ressarcimento ou pagamento pelo uso das minhas imagens e também compreendi que o profissional/equipe que me atende e atenderá durante todo o tratamento proposto, não terá qualquer tipo de ganhos financeiros/comerciais com a exposição da minha imagem nas referidas publicações. Também fui esclarecido de que a minha participação ou não nestas publicações não implicará em alterações do direito a mim conferido em continuar o tratamento odontológico adequado proposto e aceito incialmente.

São Luís, 13 de setembro de 2024.

Guilherme Pereira Gonçalves
Assinatura do Paciente
CPF: 05003799390
RG: 035948732008-8

Kenara Maria Vitoria de A. Aragão
Assinatura do Profissional Responsável
CPF: 623-075-443-64
RG: 0365784 2009 - 0

C.F. art. 5°, X – são invioláveis, a vida privada, a honra e a imagem das pessoas, assegurando o direito a indenização pelo dano material ou moral decorrente de sua violação,"(Constituição da República Federativa do Brasil, 1988)

C.C., art. 20. Salvo se autorizas, ou se necessárias à administração da justiça ou à manutenção da ordem pública, a divulgação de escritos, a transmissão da palavra, ou a publicação, a exposição ou a utilização da imagem de uma pessoa poderão ser proibidas, a seu requerimento e sem prejuízo da indenização que couber, se lhe atingirem a honra, a boa fama ou a responsabilidade, ou se destinarem a fins comerciais. Parágrafo único. Em se tratando de morte ou de ausente, são partes legítimas para requerer essa proteção o cônjuge, os ascendentes ou os descendentes." (Código Civil. Lei nº 10.406, de Janeiro de 2002)

ANEXO B – ANEMNESE DO PACIENTE

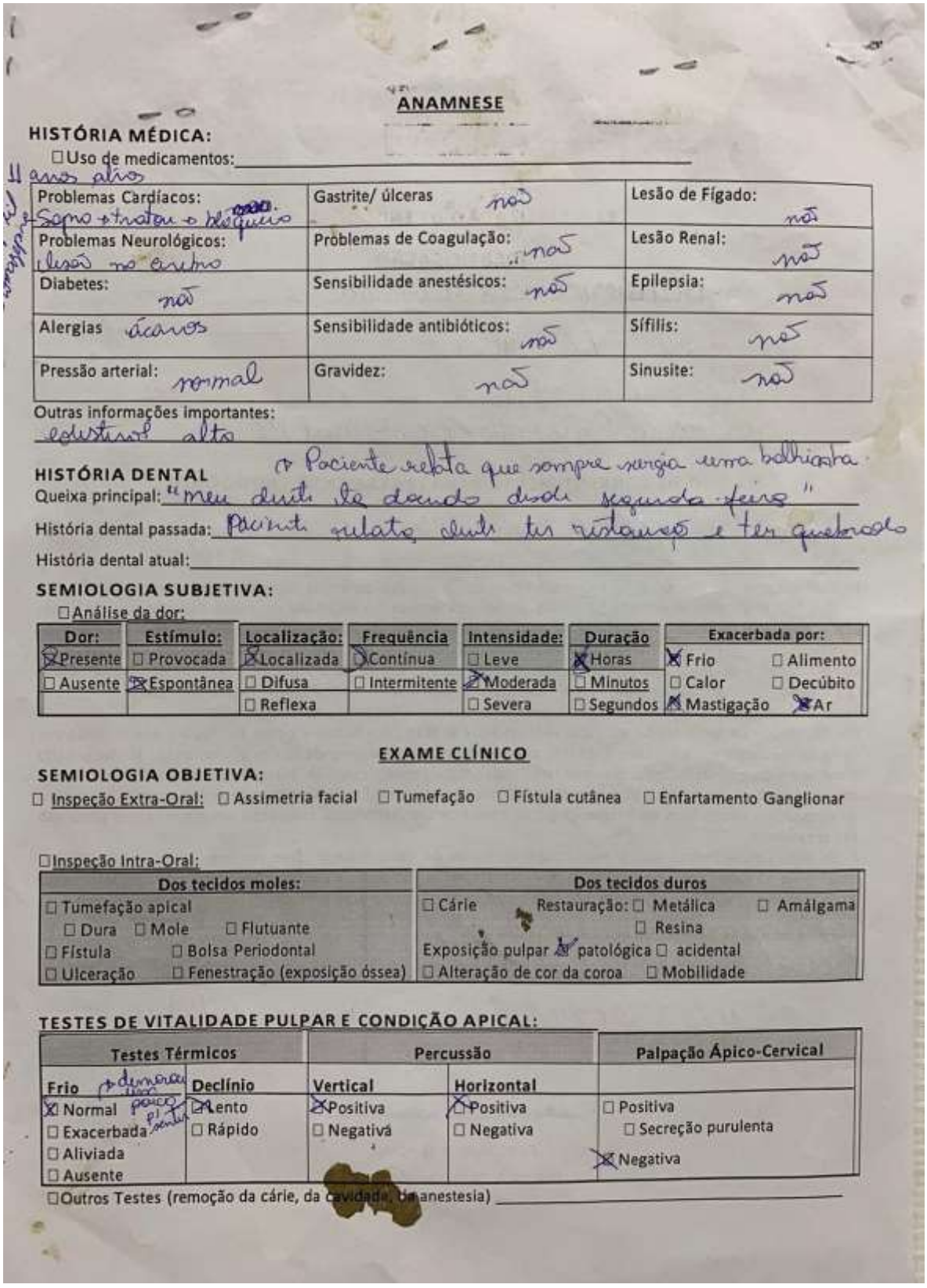

ANAMNESE

HISTÓRIA MÉDICA:

☐ Uso de medicamentos: _____

11 anos atrás

Problemas Cardíacos: Sopro → tratou o bloqueio	Gastrite/ úlceras não	Lesão de Fígado: não
Problemas Neurológicos: lesão no cerebro	Problemas de Coagulação: não	Lesão Renal: não
Diabetes: não	Sensibilidade anestésicos: não	Epilepsia: não
Alergias ácaros	Sensibilidade antibióticos: não	Sífilis: não
Pressão arterial: normal	Gravidez: não	Sinusite: não

Outras informações importantes: colestirol alto

HISTÓRIA DENTAL → Paciente relata que sempre surgia uma bolhinha

Queixa principal: "meu dente tá dando desde segunda-feira"

História dental passada: Paciente relata dente ter restauração e ter quebrado

História dental atual: _____

SEMIOLOGIA SUBJETIVA:

☐ Análise da dor:

Dor:	Estímulo:	Localização:	Frequência	Intensidade:	Duração	Exacerbada por:	
☒ Presente	☐ Provocada	☒ Localizada	☒ Contínua	☐ Leve	☒ Horas	☒ Frio	☐ Alimento
☐ Ausente	☒ Espontânea	☐ Difusa	☐ Intermitente	☒ Moderada	☐ Minutos	☐ Calor	☐ Decúbito
		☐ Reflexa		☐ Severa	☐ Segundos	☒ Mastigação	☒ Ar

EXAME CLÍNICO

SEMIOLOGIA OBJETIVA:

☐ Inspeção Extra-Oral: ☐ Assimetria facial ☐ Tumefação ☐ Fístula cutânea ☐ Enfartamento Ganglionar

☐ Inspeção Intra-Oral:

Dos tecidos moles:	Dos tecidos duros
☐ Tumefação apical ☐ Dura ☐ Mole ☐ Flutuante ☐ Fístula ☐ Bolsa Periodontal ☐ Ulceração ☐ Fenestração (exposição óssea)	☐ Cárie Restauração: ☐ Metálica ☐ Amálgama ☐ Resina Exposição pulpar ☒ patológica ☐ acidental ☐ Alteração de cor da coroa ☐ Mobilidade

TESTES DE VITALIDADE PULPAR E CONDIÇÃO APICAL:

Testes Térmicos		Percussão		Palpação Ápico-Cervical
Frio → demorou um pouco p/ sentir	Declínio	Vertical	Horizontal	
☒ Normal ☐ Exacerbada ☐ Aliviada ☐ Ausente	☒ Lento ☐ Rápido	☒ Positiva ☐ Negativa	☒ Positiva ☐ Negativa	☐ Positiva ☐ Secreção purulenta ☒ Negativa

☐ Outros Testes (remoção da cárie, da cavidade, da anestesia) _____

ANEXO C – EXAME RADIOGRÁFICO

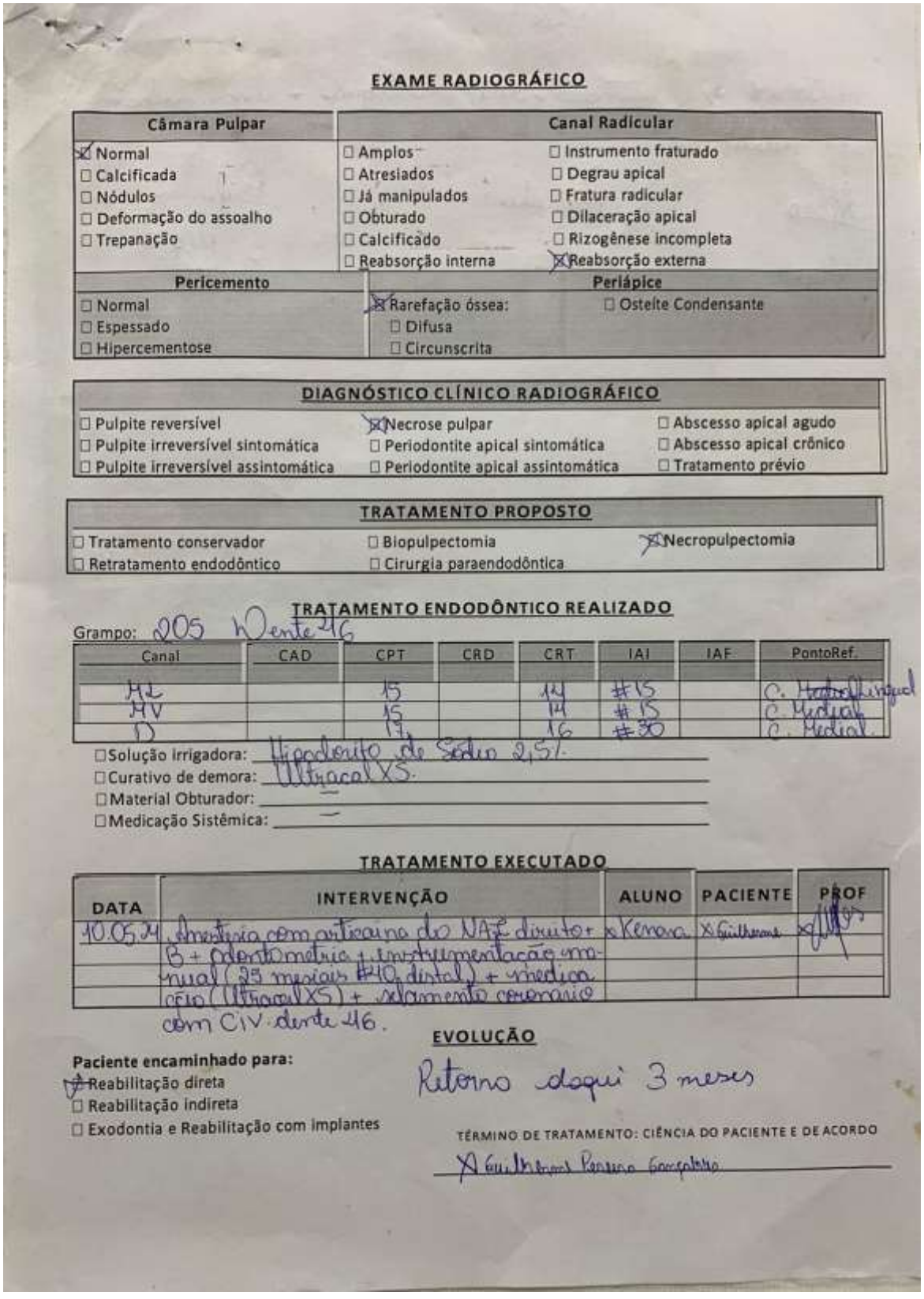

EXAME RADIOGRÁFICO

Câmara Pulpar	Canal Radicular	
☒ Normal	☐ Amplos	☐ Instrumento fraturado
☐ Calcificada	☐ Atresiados	☐ Degrau apical
☐ Nódulos	☐ Já manipulados	☐ Fratura radicular
☐ Deformação do assoalho	☐ Obturado	☐ Dilaceração apical
☐ Trepanação	☐ Calcificado	☐ Rizogênese incompleta
	☐ Reabsorção interna	☒ Reabsorção externa

Pericemento	Periápice	
☐ Normal	☒ Rarefação óssea:	☐ Osteíte Condensante
☐ Espessado	☐ Difusa	
☐ Hipercementose	☐ Circunscrita	

DIAGNÓSTICO CLÍNICO RADIOGRÁFICO

☐ Pulpite reversível	☒ Necrose pulpar	☐ Abscesso apical agudo
☐ Pulpite irreversível sintomática	☐ Periodontite apical sintomática	☐ Abscesso apical crônico
☐ Pulpite irreversível assintomática	☐ Periodontite apical assintomática	☐ Tratamento prévio

TRATAMENTO PROPOSTO

☐ Tratamento conservador	☐ Biopulpectomia	☒ Necropulpectomia
☐ Retratamento endodôntico	☐ Cirurgia paraendodôntica	

TRATAMENTO ENDODÔNTICO REALIZADO

Grampo: 205 Dente 46

Canal	CAD	CPT	CRD	CRT	IAI	IAF	PontoRef.
ML		15		14	#15		C. Mesiolingual
MV		15		14	#15		C. Medial
D		17		16	#30		C. Medial

☐ Solução irrigadora: Hipoclorito de Sódio 2,5%
☐ Curativo de demora: Ultracal XS.
☐ Material Obturador: —
☐ Medicação Sistêmica: —

TRATAMENTO EXECUTADO

DATA	INTERVENÇÃO	ALUNO	PACIENTE	PROF
10.05.24	Anestesia com articaina do NAI direito + B + odontometria + instrumentação manual (25 mesiais #40 distal) + medicação (Ultracal XS) + selamento coronário com CIV dente 46.	x Kenara	x Guilherme	x [illegible]

EVOLUÇÃO

Retorno daqui 3 meses

Paciente encaminhado para:
☒ Reabilitação direta
☐ Reabilitação indireta
☐ Exodontia e Reabilitação com implantes

TÉRMINO DE TRATAMENTO: CIÊNCIA DO PACIENTE E DE ACORDO

X Guilherme Pereira Gonçalves

ANEXO D – TERMO DE CONSETIMENTO PARA TRATAMENTO ENDODÔNTICO

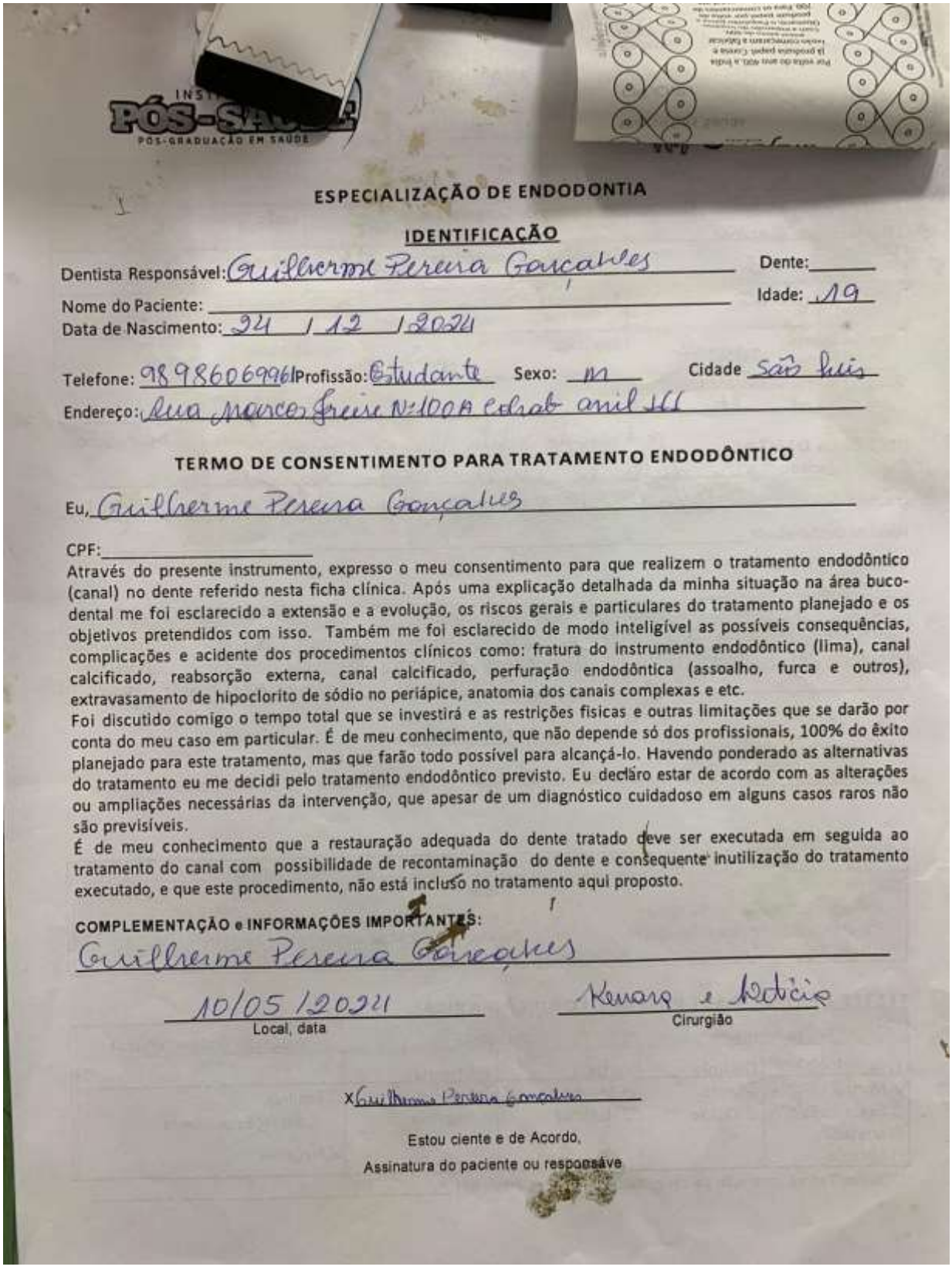

INSTITUTO PÓS-SAÚDE
PÓS-GRADUAÇÃO EM SAÚDE

ESPECIALIZAÇÃO DE ENDODONTIA

IDENTIFICAÇÃO

Dentista Responsável: Guilherme Pereira Gonçalves Dente: _____

Nome do Paciente: _____ Idade: 19

Data de Nascimento: 24 / 12 / 2024

Telefone: 98986069961 Profissão: Estudante Sexo: m Cidade São Luís

Endereço: Rua Marcos Freire N:100A Cohab anil 111

TERMO DE CONSENTIMENTO PARA TRATAMENTO ENDODÔNTICO

Eu, Guilherme Pereira Gonçalves

CPF: _____

Através do presente instrumento, expresso o meu consentimento para que realizem o tratamento endodôntico (canal) no dente referido nesta ficha clínica. Após uma explicação detalhada da minha situação na área buco-dental me foi esclarecido a extensão e a evolução, os riscos gerais e particulares do tratamento planejado e os objetivos pretendidos com isso. Também me foi esclarecido de modo inteligível as possíveis consequências, complicações e acidente dos procedimentos clínicos como: fratura do instrumento endodôntico (lima), canal calcificado, reabsorção externa, canal calcificado, perfuração endodôntica (assoalho, furca e outros), extravasamento de hipoclorito de sódio no periápice, anatomia dos canais complexas e etc.

Foi discutido comigo o tempo total que se investirá e as restrições fisicas e outras limitações que se darão por conta do meu caso em particular. É de meu conhecimento, que não depende só dos profissionais, 100% do êxito planejado para este tratamento, mas que farão todo possível para alcançá-lo. Havendo ponderado as alternativas do tratamento eu me decidi pelo tratamento endodôntico previsto. Eu declaro estar de acordo com as alterações ou ampliações necessárias da intervenção, que apesar de um diagnóstico cuidadoso em alguns casos raros não são previsíveis.

É de meu conhecimento que a restauração adequada do dente tratado deve ser executada em seguida ao tratamento do canal com possibilidade de recontaminação do dente e consequente inutilização do tratamento executado, e que este procedimento, não está incluso no tratamento aqui proposto.

COMPLEMENTAÇÃO e INFORMAÇÕES IMPORTANTES:

Guilherme Pereira Gonçalves

10/05/2024 — Local, data

Kenara e Letícia — Cirurgião

x Guilherme Pereira Gonçalves

Estou ciente e de Acordo,

Assinatura do paciente ou responsáve

ANEXO E – RESULTADO TOMOGRÁFICO

DOCS
RADIOLOGIA ODONTOLÓGICA

RESULTADO DO EXAME TOMOGRÁFICO

Paciente: GUILHERME PEREIRA GONCALVES
Idade: 19 anos e 05 meses
Solicitante: INSTITUTO POS SAUDE
Data: 08/06/2024

Aparelho utilizado – Prexion-Elite 3D com Voxel de até 0,1mm.

- Apenas as imagens dos cortes parassagitais (cortes sequenciais numerados) encontram-se em escala real (1:1), com espaçamento de 1 mm.
- As reconstruções 3D são meramente ilustrativas. (Podem induzir a erro, não sendo indicadas para diagnóstico).
- As linhas utilizadas para mensuração não sugerem, em hipótese alguma, trajetória de inserção cirúrgica ou protética; apenas dimensões ósseas alveolares e devem ser interpretadas como tais.

No exame tomográfico de mandíbula – região posterior direita (46) - observa-se:

Presença de todos os elementos dentários da região avaliada.

Perda óssea alveolar na região estudada.

Verifica-se o dente 48 retido e inclinado para mesial. (Ver cortes de estudo - folha 02)

O **dente 46** apresenta 02 raízes e 03 condutos radiculares (MV/ML e D). Os canais mesiais apresentam forames apicais distintos. Os condutos encontram-se parcialmente obturados. Nota-se reabsorção do ápice radicular na raiz mesial. (Ver cortes de estudo - folha 02)

Presença de imagem hipodensa na região radicular do dente 46 compatível com lesão apical (osteólise) com envolvimento endo-perio na região vestibular da raiz D. (Ver cortes de estudo - folha 02)

Destaque anatômico (cor vermelha) do canal da mandíbula.

- Medidas de espessura e altura óssea (rebordo alveolar) constam no template gerado.

- Detalhes anatômicos e dentários observar os templates.

Rodrigo Fernando André
Cirurgião-Dentista - Radiologista
CRO-MA 4303

CS Digitalizada com CamScanner

As informações são referentes ao estudo tomográfico, sem conhecimento clínico.

ANEXO F – IMAGENS DA TOMOGRAFIA (IMAGEM 01)

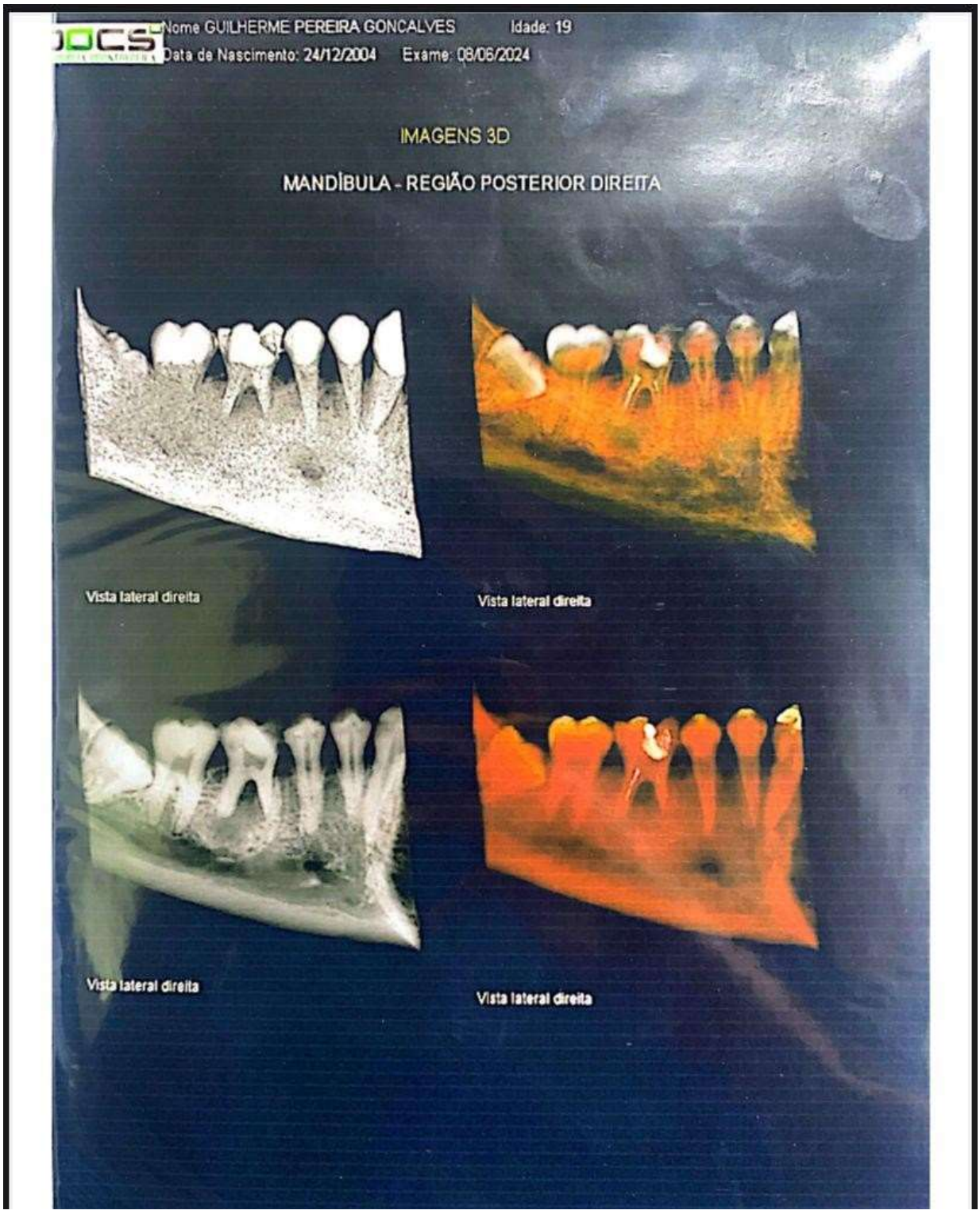

ANEXO G – IMAGENS DA TOMOGRAFIA (IMAGEM 02)

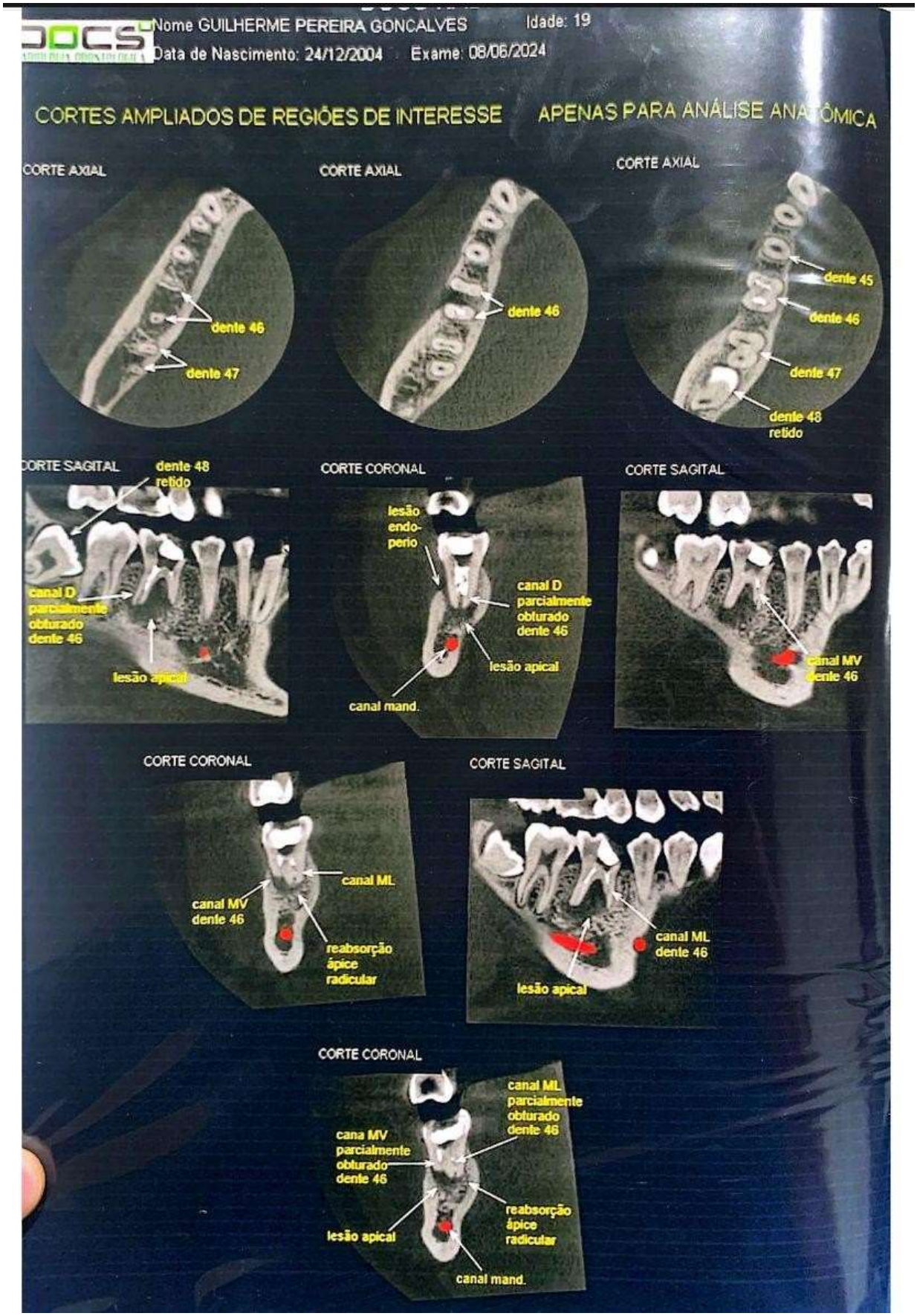

ANEXO H – IMAGENS DA TOMOGRAFIA (IMAGEM 03)

