**Bruno César Parpinelli**

# COMPARAÇÃO ENTRE DUAS TÉCNICAS DE ENXERTIA PARA O LEVANTAMENTO DE SEIO MAXILAR - RELATO DE UM CASO CLÍNICO REALIZADO EM SPLIT MOUTH

**Faculdade Sete Lagoas, FACSETE, Sete Lagoas, MG, Brasil**
**2019**

# COMPARAÇÃO ENTRE DUAS TÉCNICAS DE ENXERTIA PARA O LEVANTAMENTO DE SEIO MAXILAR - RELATO DE UM CASO CLÍNICO REALIZADO EM SPLIT MOUTH

Bruno César Parpinelli[1]
João de Paula Martins Júnior[2]

## RESUMO

O processo natural do reparo ósseo se dá pela formação de um coágulo sanguíneo que contém componentes que irão promover a regeneração tecidual. Entretanto, o curso normal de cicatrização não restabelece uma anatomia ideal do osso alveolar, que também sofre um processo fisiológico de atrofia por desuso, dificultando a reabilitação com implantes osseointegrados. Para solucionar isso, dispõe-se de técnicas de enxertia óssea com a utilização de biomateriais que irão auxiliar o reparo tecidual. Existem diversas técnicas de enxerto ósseo e diferentes tipos de biomateriais com características distintas. Basicamente, os biomateriais, de origem animal ou sintético, fazem o papel de arcabouço, guiando as células do próprio paciente no reparo ósseo. Estudos têm sido desenvolvidos, em busca da otimização desses enxertos, utilizando as propriedades biológicas das células sanguíneas através do processamento do sangue e obtenção de agregados plaquetários. Inicialmente foi desenvolvido o plasma rico em plaquetas (PRP), que apresenta limitações técnicas, evoluindo para o que há de mais atual que é a fibrina rica em plaquetas (FRP). Esta se constitui de um agregado plaquetário, de simples obtenção, rico em fatores de crescimento e leucócitos, o que acrescenta propriedades biológicas de extrema importância quando se trata de regeneração óssea guiada. Este estudo tem o objetivo de relatar um caso clínico de enxerto em região de seio maxilar, bilateral, utilizando-se a associação da FRP com enxerto heterógeno de um lado e apenas osso liofilizado no lado contralateral, analisando as características clínicas, imaginológicas e histológicas de cada lado.

**Palavras-chaves: enxerto ósseo, fibrina rica em plaquetas, levantamento de seio maxilar, biomaterial, regeneração óssea guiada.**

**ABSTRACT**

The natural process of bone repair is based on the formation of a blood clot which contains components that promote tissue regeneration. However, the normal course of healing does not restore an ideal anatomy for subsequent rehabilitation with osseointegrated implants. To solve this issue, bone grafting techniques have been used with biomaterials that will guide the tissue repair. There are several bone graft techniques and different types of biomaterials with distinct characteristics. Basically, biomaterials play the role of a framework, guiding the patient's own cells in bone repair. Some studies have been developing with the objective to improve the success rate of these grafts, using the blood cells biological properties through the blood processing and platelet aggregates obtaining. Platelet-rich plasma (PRP) was first developed, however it has technical limitations, evolving to the current platelet-rich fibrin (PRF) technique. The PRF is a platelet aggregate, which presents an easily obtaining technique, rich in growth factors and leukocytes and provides extra biological properties to the guided bone regeneration. This study aims to relate a clinical case of bilateral sinus lift, using an association of PRF with heterogeneous graft on one side and only lyophilized bone on the contralateral side, analyzing clinical, imaginological and histological characteristics on each side.

**Key-words: bone graft, platelet-rich fibrin, sinus lift, biomaterial, bone guided regeneration.**

[1]Especializando em Implantodontia pela Faculdade Sete Lagoas (FACSETE); graduado em Odontologia pela UFMG, 2017.

[2]Mestre pela Universidade Federal de São Paulo – UNIFESP do Programa de Pós-Graduação em Medicina Interna e Terapêutica; Especialista em Implantodontia pela Clínica Integrada de Odontologia (CIODONTO); graduado em Odontologia pela UNOESTE. Orientador

## INTRODUÇÃO

A regeneração tecidual guiada (RTG) surgiu a partir de estudos sobre a cicatrização periodontal, os quais possuíam o objetivo de descobrir um tecido que induzisse a formação de cemento e ligamento periodontal. Esses estudos concluíram que se os tecidos epitelial e conjuntivo fossem isolados da ferida periodontal por uma barreira física colocada entre a raíz e o retalho, ocorreria formação de nova inserção (Nyman, S. et al., 1982). O emprego da RTG na correção de defeitos ósseos, proporcionando melhores condições para a reabilitação com implantes osseointegrados, foi o passo seguinte, sendo denominada regeneração óssea guiada (ROG) (Silva, S. J. A., 2009).

A reconstrução óssea através de técnicas de enxertia se tornou um procedimento comum na prática odontológica, nas áreas de implantodontia e cirurgia buco-maxilo-facial, que associadas aos elementos sanguíneos criam um ambiente favorável à angiogênese e acomodação de células indiferenciadas, promovendo a neoformação óssea (Chatakun, P., et al., 2014; Yang, S. et al., 2015).

Em se tratando de reconstruções ósseas para reabilitações estéticas e funcionais do complexo buco-maxilo-facial, o conhecimento da relação entre os substitutos ósseos e os elementos sanguíneos se torna uma grande ferramenta para a compreensão das relações celulares e biomoleculares da neoformação tecidual (Bannish, B. E. et al., 2014; Mosesson, M. W., 2005).

A neoformação óssea, em seu curso natural, se dá através do coágulo sanguíneo formado no local do defeito ósseo, através de um processo didaticamente dividido em fase inflamatória, fase de proliferação ou granulação e fase de remodelação (Clark, 2005). Contudo, evidências recentes expõem uma resposta angiogênica e reparadora otimizada com o uso de um coágulo potencializado, caracterizado por um concentrado de glicoproteínas adesivas, plaquetas, micropartículas circulantes e leucócitos mononucleares envoltos por uma rede densa de fibrina (Zubairova, L. D. et al., 2015; Ahmad, E. et al., 2015).

A manipulação de elementos sanguíneos e seu potencial terapêutico foram inicialmente explorados na década de 1970 (Matras, H., Jesch, W., Watzek, G. D. H., 1978), porém, tornou-se popular no Brasil nos anos 2000, com a descrição do plasma rico em plaquetas (PRP) nos estudos de Robert Marx (Re, M., 2001) e Eduardo Anitua (Anitua, E., 1999).

O PRP é obtido através do processamento do sangue com a utilização de anticoagulantes e coagulantes, além de um protocolo que preconiza duas centrifugações (Dohan Ehrenfest, D. M. et al., 2014; Anitua, E. et al., 2016; Dohan Ehrenfest, D. M. et al., 2010; Magini, R., 2004). Sendo assim, este produto é marcado por algumas características como: 1) a interrupção e aceleração da coagulação, o que torna as ligações poliméricas da fibrina mais fracas (Zubairova, L. D. et al., 2015; Mosesson, M. W., 2005; Litvinov, R. I. et al., 2016); 2) dupla agressão do sangue, devido à dupla centrifugação; 3) metodologia mais sensível (Dohan Ehrenfest, D. M., Choukroun, J., 2007; Magalon, G., Magalon, J., 2014); 4) ausência de leucócitos (Oliveira, L. A. et al., 2017).

A fibrina rica em plaquetas (FRP) ou “platelet-rich fibrin” (PRF), termo original em inglês, tornou-se um substituto do PRP, quase que extinguindo as indicações do mesmo. A sua obtenção se dá através da coleta de sangue e única centrifugação, sem a necessidade de utilização de anticoagulantes. As principais características que conferem sua superioridade biológica são a rede mais densa de fibrina, devido ao processo natural de coagulação (Oliveira, L. A. et al., 2017), liberação lenta dos fatores de crescimento (Rodella, L. F. et al., 2011; Zubairova, L. D. et al., 2015; Gupta, V. et al., 2011), presença de leucócitos mononucleares, maior aproveitamento do volume sobrenadante e a incorporação de micropartículas circulante e glicoproteínas adesivas (Zubairova, L. D. et al., 2015). Além disso, sua metodologia de coleta sanguínea a vácuo, sem adição química e em meio estéril, a caracteriza como reprodutível, de baixo custo e mínima complexidade técnica (Dohan Ehrenfest, D. M. et al., 2010).

A formação da fibrina se dá pela clivagem do fibrinogênio, produzindo monômeros que se rearranjam molecularmente em polímeros por ligações

peptídicas específicas e funcionais dando origem a fibrilas de fibrina (Bannish, B. E. et al., 2014; Weisel, J. W., 2004). A malha de fibrina e sua interação com glicoproteínas como a fibronectina  e vitronectina, que auxiliam no seu papel como arcabouço de suporte para elementos sanguíneos, modulam favoravelmente os eventos reconstrutivos e angiogênicos nos leitos lesados (Bai, M. et al., 2017; Grinnell, F., 2003; Choukroun, J. et al., 2004; Zumstein, M. A., Bielecki, T., Dohan Ehrenfest, D. M., 2011).

A angiogênese é fundamental no processo reparador e é dependente de fatores de crescimento liberados a partir da degranulação de α-grânulos plaquetários (Anitua, E. et al., 2006; 2015). Os fatores de crescimento dependem da matriz de fibrina como arcabouço e proteção proteolítica, se desprendendo da malha de forma lenta e gradual, acompanhando a fibrinólise (Dohan Ehrenfest, D. M. et al., 2014; Mosesson, M. W., 2005; Bai, M. et al., 2017).

A utilização da rede de fibrina concentrada como adjuvante nas técnicas de reparo tecidual tem conquistado adeptos no campo da reabilitação oral, sendo fortemente estudada, já com grande casuística e crescente produção científica (Dohan Ehrenfest, D. M. et al., 2014).

Os biomateriais utilizados como enxerto possuem características osteogênicas, osteoindutoras e/ou osteocondutoras. Na osteogênese, o biomaterial possui em sua composição células mesenquimais indiferenciadas capazes de se diferenciar em células do tecido que se deseja regenerar (Silva, S. J. A., 2009); já a osteoindução se refere ao potencial de induzir a diferenciação de células mesenquimais indiferenciadas em osteoblastos ou condroblastos, através de fatores de crescimento e citocinas, aumentando a formação óssea no local; e os materiais osteocondutores são aqueles capazes de permitirem a aposição de um novo tecido ósseo sobre sua superfície, requerendo presença de tecido ósseo pré-existente como fonte de células osteoprogenitoras, ou seja, formam um arcabouço (Fardini, A. C. et al., 2010).

Técnicas convencionais de enxerto envolvem a utilização de biomateriais heterógenos, geralmente de origem bovina ou suína, associado ou não ao osso do próprio paciente (autógeno). Entretanto, a utilização de osso

autógeno possui limitações de uso devido à maior morbidade pós-operatória e menor disponibilidade (Yamada, M., Egusa, H., 2018). A associação de agregados plaquetários com biomateriais heterógenos surge como uma excelente alternativa, uma vez que acrescenta propriedades osteoindutoras ao enxerto sem a necessidade de sítio doador e se complementa com a capacidade osteocondutora do biomaterial. Com isso, o presente estudo visa relatar um caso clínico em que foi realizado enxerto na região de seio maxilar, bilateral, utilizando biomaterial associado à fibrina leucoplaquetária autóloga de um lado e o mesmo biomaterial, apenas, no lado contralateral. Em seguida, avaliar as características clínicas, imaginológicas e histológicas de cada lado do enxerto.

## RELATO DE CASO

Paciente S.M.S, 61 anos, sexo feminino, leucoderma, portadora de hipertensão arterial sistêmica, ASA II, com queixa de instabilidade e estética insatisfatória da prótese total removível. Ao exame tomográfico, apresentou imagem sugestiva de extensa pneumatização dos seios maxilares (figura 1). Paciente em uso de Prótese Total Removível há mais de 20 anos. Foi proposta a enxertia na região dos seios maxilares e, após a consolidação do enxerto, instalação dos implantes.

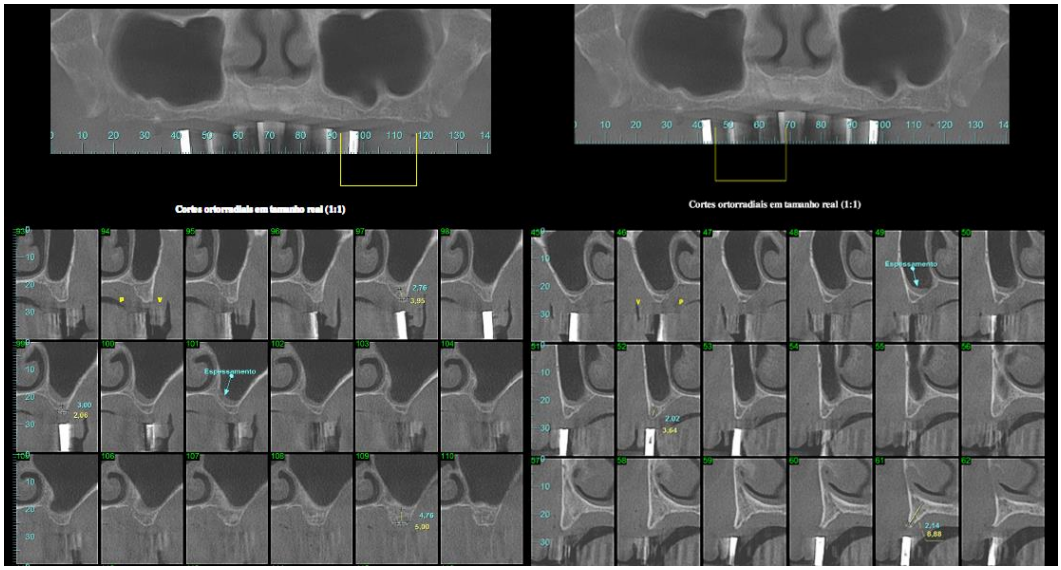


Figura 1

A paciente foi submetida à cirurgia de enxerto, utilizando-se a técnica da janela lateral com elevação da membrana do seio maxilar.

Inicialmente realizou-se a coleta do sangue, utilizando cateter intravenoso siliconado, nº 18, garrote e tubos para coleta de sangue a vácuo (figura 2).

Foram utilizados dois tipos de tubo, ambos sem adição de qualquer aditivo: tubos de vidro (BD Vacutainer®) e tubos de polietileno de tereftalato (PET) (Vacuette®). A superfície do vidro ativa o fator XII da coagulação, acelerando este processo e, por esse motivo, favorece a obtenção da FRP na sua forma coagulada. Em contrapartida, os tubos de plástico não oferecem a superfície hidrofílica oxidante capaz de ativar a coagulação, favorecendo a obtenção da FRP na sua forma líquida (Oliveira, 2017).

Foram coletados oito tubos de 10 ml cada, sendo seis deles de vidro (tampa vermelha) e dois de PET (tampa branca). Após a coleta do sangue, os tubos foram inseridos na centrífuga e distribuídos de maneira uniforme (figura 3). A centrífuga utilizada corresponde à marca Centribio®, modelo 80-2B, rotor de ângulo fixo 45º, do tipo analógica.



Figura 2



Figura 3

O movimento angular de uma centrífuga amplifica a força gravitacional, gerando uma força centrífuga relativa (FCR), denominada “força G”. A força G é diretamente proporcional à velocidade da força angular, medida em rotações por minuto (RPM), e ao raio do rotor da centrífuga (r), podendo ser obtida a

partir da equação: FCR ou força G = 1,12 x r x (RPM/1000)² (Oliveira, L. A. et al., 2017).

Neste estudo, o protocolo de centrifugação utilizado foi o preconizado por Choukroun et al, 2001, no método “PRF Choukroun Process™” (Choukroun, J., Adda, F., Schoeffler, C. V. A., 2001) em que se utiliza uma força G de 150G, por 5 minutos para obtenção da FRP na fase líquida, e por 10 minutos para se obter a membrana de FRP. Sendo assim, de acordo com o cálculo da força G, a velocidade de centrifugação foi de 1500 RPM.

A FRP na forma líquida é acrescentada lentamente ao osso particulado contido em uma cuba (figura 4), bem como o coágulo de FRP é particulado e adicionado à mistura (figura 5). O resultado disso é uma massa sólida composta por osso particulado e PRF, denominada *Sticky-Bone™* (figura 6)




Figura 4



Figura 5

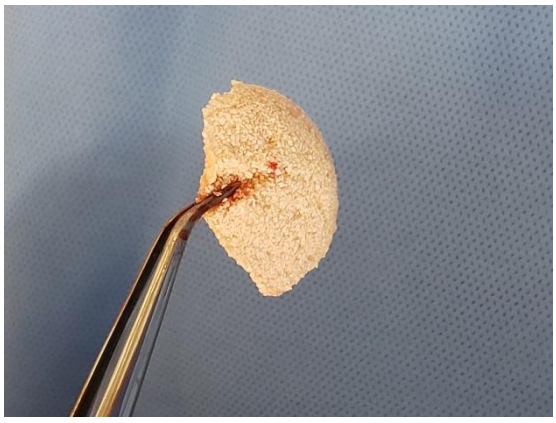

Figura 6

A cirurgia foi realizada sob anestesia local com lidocaína na concentração de 2% associada à epinefrina 1:100.000. Foram realizadas duas incisões relaxantes em região posterior de maxila, bilateral e incisão supracristal conectando as relaxantes (figura 7). Em seguida, descolamento subperiosteal e osteotomia circular sem rompimento da membrana, anteriormente à crista zigomática e cerca de 3 mm acima da crista óssea alveolar (figuras 8 e 9). Após o descolamento da membrana, o seio foi preenchido com o biomaterial, da seguinte forma: lado direito (figura 10) apenas biomaterial (Straumann® cerabone®) e lado esquerdo (figura 11) o biomaterial associado ao agregado plaquetário. Foram utilizados dois gramas de biomaterial em cada lado.

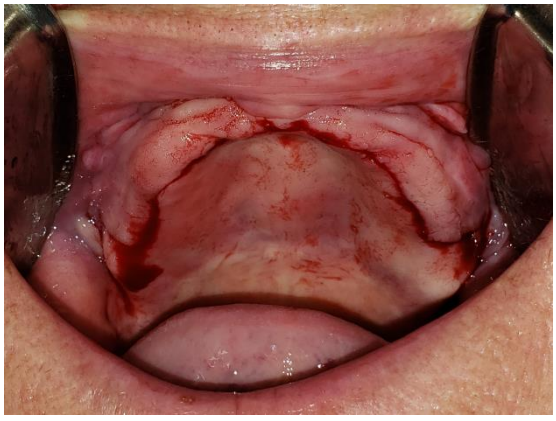

Figura 7

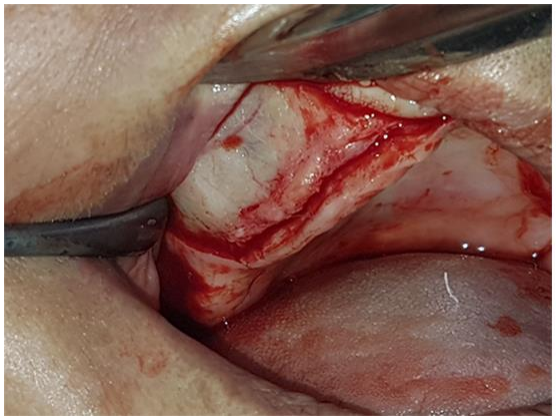

Figura 8

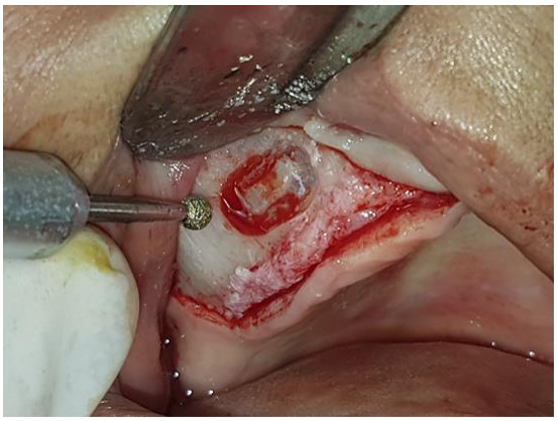

Figura 9

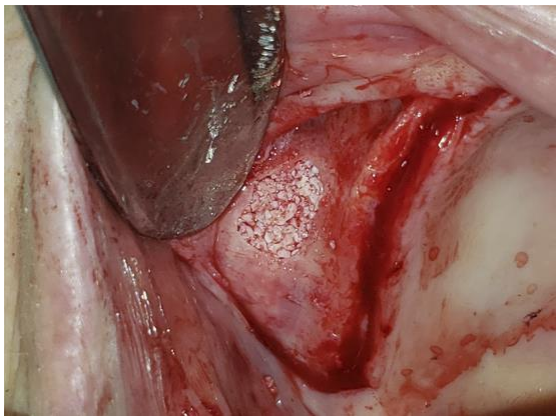

Figura 10



Figura 11

Foi realizado o acompanhamento após sete dias, três meses e sete meses. No sétimo mês, foi realizada uma nova tomografia (figura 12) e instalação dos implantes (figuras 13 e 14). Todos os implantes com estabilidade primária de 40N de torque. De cada lado, foi coletado um fragmento ósseo na região do enxerto e armazenado em solução de formolina 10% imediatamente. Os fragmentos foram coletados com broca trefina de contra-ângulo 20:1, diâmetro de 6 mm e comprimento 10 mm. Os mesmos foram enviados para análise histológica. Os cortes histológicos das amostras do lado direito (figura 15) e esquerdo (figura 16) revelaram fragmentos de osso lamelar, com osteócitos, exibindo áreas de aposição e reabsorção óssea (remodelação). Os espaços medulares apresentavam-se preenchidos por tecido conjuntivo fibroso celularizado. Não houve diferença histológica significativa entre os fragmentos.

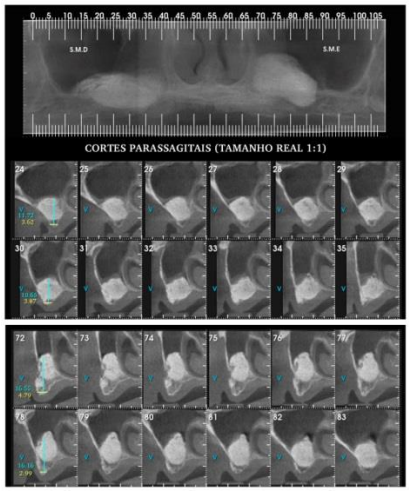


Figura 12

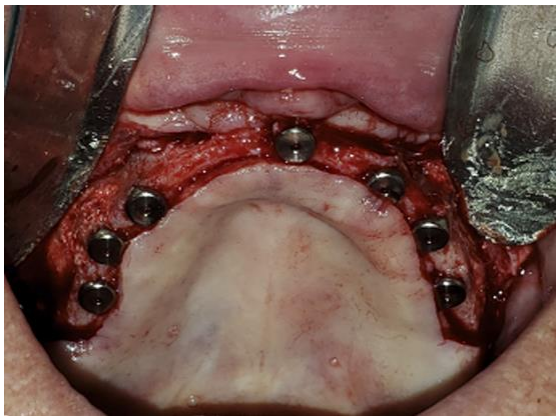

Figura 13

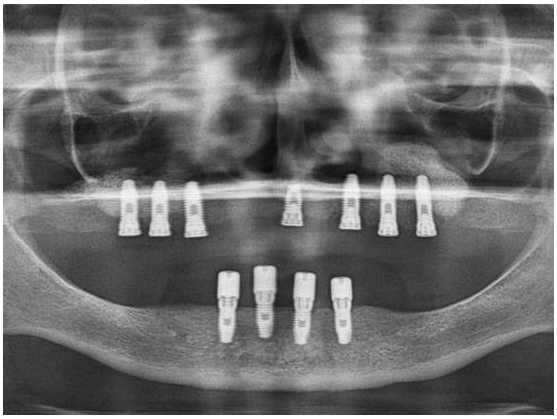

Figura 14

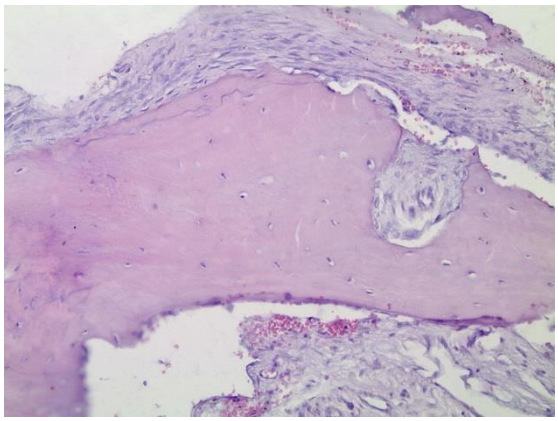

Figura 15

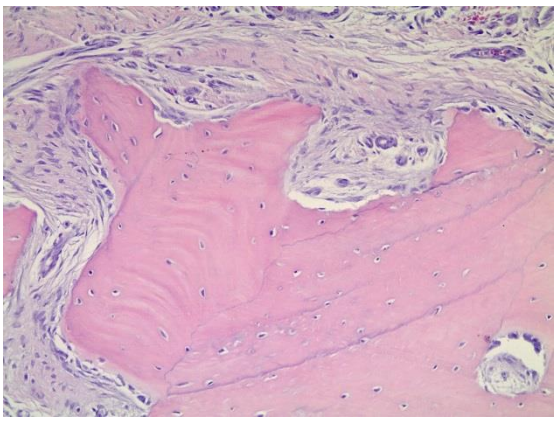

Figura 16

## DISCUSSÃO

Ao longo das últimas décadas, o potencial da engenharia de tecidos para regeneração óssea e de tecidos moles ganhou considerável relevância. O uso de agregados plaquetários para criar um material de enxerto com altas concentrações de fatores de crescimento, plaquetas e leucócitos, com potencial de desenvolvimento de osso lamelar maduro e reparação tecidual tem sido amplamente estudado, particularmente na cirurgia oral e maxilofacial com resultados bastante promissores (Cortellini, S. et al., 2018).

As propriedades angiogênicas desse biomaterial podem ser elucidadas pela estrutura tridimensional da matriz de fibrina que contém vários fatores de crescimento e citocinas incluindo o fator de crescimento derivado de plaquetas

(PDGF) que é um peptídeo plaquetário que age sobre as células do tecido conjuntivo e fibroblastos. Atua como regulador na proliferação e quimiotaxia de células mesenquimais e estimula, de forma intensa, a migração de fibroblastos para a ferida (Dohan Ehrenfest, D. M. et al., 2006; Richard, J. M. et al., 2017).

Podemos considerar como principais fatores de crescimento angiogênicos o fator de crescimento do endotélio vascular (VEGF), o PDGF e o fator de crescimento fibroblástico (FGFb) (Anitua, E. et al., 2005; Zeng, Q. et al., 2016). Tais fatores agem de modo sinérgico em determinada resposta celular (Kushida, S. et al., 2014; Grainger, D. J. et al., 1999; Silva, J. R. V., Leitão C. C. F., Brito I. R., 2009), dessa forma a sinalização celular ocorre em diversas vias moduladoras, onde há um controle da neoformação tecidual (Silva, J. R. V., Leitão C. C. F., Brito I. R., 2009; Tohidnezhad, M. et al., 2014).

Os agregados plaquetários tem sido sistematicamente aplicados em quase todas as áreas da odontologia e alguns estudos demonstraram que a fibrina leucoplaquetária foi capaz de promover e acelerar o processo de regeneração dos tecidos moles, cicatrização de feridas, angiogênese e redução da dor, bem como pareceu diminuir a reabsorção do rebordo alveolar após exodontias de terceiros molares mandibulares (Miron, R. J. et al., 2017; Singh, A., Kohli, M., Gupta, N., 2012; Baratam, S. et al., 2018; Yuvika,R. K. et al., 2016).

Asutay et al. *(*2017) em estudo clínico com trinta pacientes relataram que o agregado sanguíneo não apresentou efeito positivo significativo na dor pós-operatória, inchaço e trismo após remoção cirúrgica dos terceiros molares inferiores impactados. Já Zhou et al. *(*2016), em estudo recente com pacientes submetidos à extração dos dentes molares e implante imediato, concluíram que, tanto nos pacientes em que foi usado o PRF sozinho quanto nos que foram usados PRF associado a um biomaterial heterógeno, houve redução da inflamação local bem como observou-se formação de novo osso. No caso apresentado neste artigo, a paciente relatou boa recuperação, sem queixas álgicas, ausência de edema e aspecto normal de cicatrização na avaliação clínica após 7 dias da cirurgia.

Anwandter et al. (2016), em pesquisa com 20 pacientes, avaliaram as alterações dimensionais da crista alveolar após a extração dentária em combinação com a aplicação de PRF e observou uma rápida calcificação óssea após quatro meses da cirurgia e que todos os locais enxertados com o concentrado de plaquetas apresentaram características clínicas muito semelhantes ao osso nativo, assumindo um leito receptor ideal para a instalação de implantes. No presente caso, no momento da instalação dos implantes (7 meses após o enxerto), observou-se um osso mais denso do lado esquerdo (PRF + osso) em comparação com o lado direito (apenas osso).

Em uma revisão sistemática de 2018 sobre o uso de fibrina rica em plaquetas, Strauss et al. examinaram os benefícios clínicos do PRF na preservação do rebordo alveolar em 72 pacientes e relataram que o agregado plaquetário promoveu um aumento ósseo e reduziu a reabsorção do rebordo alveolar em até 8 semanas após a exodontia, bem como ajudou na preservação das dimensões da crista óssea horizontal e vertical três meses após a cirurgia. Nessa mesma revisão examinaram o impacto do PRF no processo inicial de osseointegração em 60 pacientes e os achados mostraram melhora na cicatrização e redução de perda óssea marginal em todos os casos. No caso relatado, a reabertura dos implantes foi realizada após 6 meses da instalação dos mesmos, observando todos os implantes osseointegrados e sem perda óssea marginal, ao que indica o exame radiográfico. Entretanto, não se pode concluir que a utilização do PRF diminui o tempo de osseointegração, pois não foi realizada a reabertura precoce desses implantes.

Em estudo realizado por Cortellini et al. (2018) foi analisado a utilização de biomaterial de origem bovina associado ao PRF em procedimento de aumento ósseo em 10 pacientes e seus resultados foram que houve um ganho horizontal médio, medido a 2mm ,6mm e 10 mm da crista alveolar, de 2,3 mm, 1,2 mm e 2,3 mm respectivamente, um ganho volumétrico médio de 1,05 $cm^3$ e uma taxa de reabsorção, após 5 a 8 meses das cirurgias, de 15,6% em média.

Em um estudo in vitro, Steller et al. avaliaram o impacto da utilização de agregados plaquetários em superfície de implante contendo osteoblastos afetados por bisfosfonatos. Neste estudo foi demonstrado que os bisfosfonatos

diminuem significativamente a adesão de osteoblastos na superfície do implante, no entanto, a utilização de agregado plaquetário pode melhorar a aposição óssea e a cicatrização primária de implantes dentários em organismo afetado por bisfosfonatos.

O uso do PRF para elevação de seio maxilar é um procedimento relativamente novo, com poucos estudos comparativos ou protocolos padronizados disponíveis. Entretanto há pesquisas que relatam o emprego apenas de PRF como material de enxerto para elevação de seio maxilar, com e sem implante simultâneo, que concluíram que esse biomaterial promoveu, significativamente, a consolidação óssea com ganhos entre 7,52 mm e 10,4 mm entre o assoalho do seio e o ápice do rebordo alveolar (Richard, J. M. et al., 2017; Castro, A. B. et al., 2017; Barbu, H. M. et al., 2018). No presente caso, considerando que os implantes foram instalados com bom travamento na região do enxerto, o que indica formação óssea na região do mesmo, observa-se, ao exame tomográfico, um ganho de até 11mm no lado esquerdo e 9mm no lado direito, evidenciando maior volume no lado em que foi utilizado o PRF.

Choukron et al*. (*2006) sugeriram que a combinação do aloenxerto com PRF na elevação de assoalho sinusal reduziu o tempo de cicatrização pela metade em relação ao aloenxerto isolado bem como aventou que essa associação parece acelerar a regeneração óssea permitindo a instalação precoce dos implantes. Constataram ainda, através de análises histológicas, que a junção desses dois biomateriais tornou possível a ampliação do volume do enxerto sem prejudicar a qualidade do novo osso. Tatullo et al*. (*2012) em 60 casos clínicos investigados concluíram que o concentrado plaquetário combinado com osso bovino desproteinizado reduziu o tempo de cicatrização quando comparado aos 120-150 dias descritos na literatura favorecendo a regeneração óssea e que, aos 106 dias da cirurgia de elevação do seio maxilar, já foi possível obter boa estabilidade primária dos implantes. Como já dito, neste estudo não se avaliou o tempo de cicatrização, entretanto, as análises histológicas do presente caso corroboram aos achados de Choukron et al. (2006) em que a associação do PRF com biomaterial heterógeno não altera a qualidade óssea, ou seja, ambos os lados similares qualitativamente.

Por outro lado, Ali et al. *(*2015) em uma revisão sistemática sobre a eficácia da fibrina rica em plaquetas em reconstrução óssea na região de seio maxilar, corroboram com o posicionamento de Choukroun et al. *(*2006) acima citado, contudo, afirma não ter verificado nenhum efeito benéfico na maturação do enxerto. Da mesma forma Zhang et al. *(*2012) afirmaram em sua investigação que, apesar de ter observado histomorfometricamente uma porcentagem de formação óssea no grupo PRF 1,4 vezes maior que no grupo controle e porcentagem de substituo ósseo residual 1,5 maior no grupo controle, nenhuma diferença estatisticamente significativa entre os dois grupos foi encontrada nos parâmetros analisados. Igualmente Dragonas *et al.* (2019) em revisão sistemática de 2018 expuseram que, embora a maioria dos estudos tenha relatado percentuais maiores de formação óssea vital e menores percentuais de enxerto ósseo residual quando o PRF foi adicionado ao enxerto, a diferença, quando comparada aos controles, não foi significativa em nenhum deles. Esse achado ratifica os achados de Zhang et al. (2012) e Ali et al. (2015) bem como os de Nizam et al. (2018) que concluiu que ambas as técnicas foram eficazes para o aumento de seio maxilar e que a adição de PRF ao enxerto não melhorou a qualidade do osso regenerado ou a quantidade do enxerto integrado ao osso neoformado. Os resultados dos exames histológicos realizados no presente estudo corroboram com os resultados dos estudos supracitados, no que diz respeito à qualidade óssea, quando se comparam ambos os lados.

## CONCLUSÃO

A associação de fibrina leucoplaquetária autóloga com biomateriais particulados em técnicas de enxertia se torna uma grande ferramenta em reabilitações orais, tanto simples, quanto extensas, uma vez que é uma técnica facilmente reprodutível, de mínima complexidade técnica, relativamente barata, em comparação com outras técnicas e que traz benefícios biológicos comprovados cientificamente. Como demonstrado no caso clínico, essa associação apresenta vantagens clínicas extremamente relevantes como a

neoformação óssea, mas, principalmente, o volume ósseo expressivo e significativamente maior quando se comparam os lados.

## REFERÊNCIAS


Ahmad E, Fatima MT, Hoque M, Owais M, Saleemuddin M. Fibrin matrices: The versatile therapeutic delivery systems. Int J Biol. Macromol 2015;81:121-36;

Ali, S.; Bakri, S.; ABD-Elhakam, H. Platelet-Rich Fibrin in Maxillary Sinus Augmentation: A Systematic Review. Journal of Oral Implantology, Abington, v. 41, n. 6, p. 746-753, 2015;

Anitua E et al. Autologous preparations rich in growth factors promote proliferation and induce VEGF and HGF production by human tendon cells in culture. J Orthop Res 2005;23:281-6;

Anitua E et al. Implementation of a more physiological plasma rich in growth factor (PRGF) protocol: Anticoagulant removal and reduction in activator concentration. Platelets 2016;7104:1-8;

Anitua E et al. New insights into and novel applications for platelet-rich fibrin therapies. Trends in Biotechnol (2006). doi:10.1016/j.tibtech.2006.02.010;

Anitua E, Zalduendo MM, Prado R, Alkhraisat MH, Orive G. Morphogen and proinflammatory cytokine release kinetics from PRGF-Endoret fibrin scaffolds: Evaluation of the effect of leukocyte inclusion. J Biomed Mater Res - Part A (2015). doi:10.1002/jbm.a.35244;

Anitua E. Plasma rich in growth factors: preliminary results of use in the preparation of future sites for implants. Int J Oral Maxillofac Implants 1999;14:529-35;

Anwandter, A. et al. Dimensional changes of the post extraction alveolar ridge, preserved with Leukocyte- and Platelet Rich Fibrin: A clinical pilot study. Journal of Dentistry, Bristol, v. 52, p. 23-29, 2016;

Asutay, F. et al. An Evaluation of Effects Of Platelet-rich-fibrin on Postoperative Morbidities after Lower Third Molar Surgery. Nigerian Journal of Clinical Practice, Lagos, v. 20, n. 12, p. 1531-1536, 2017;

Bai M et al. Three-dimensional structure and cytokine distribution of platelet-rich fibrin. 116–124 doi:10.6061/ clinics/2017(02)09;

Bannish BE, Keener JP, Woodbury M, Weisel JW, Fogelson AL. Modelling fibrinolysis: 1D continuum models. Math Med Biol (2014). doi:10.1093/imammb/dqs030;

Baratam, S. et al. Wound healing and bone regeneration in postextration sokets with and without platelet rich fibrin. Annals of Maxillofacial Surgery, Mumbai, v. 8, n. 1, p. 28-34, 2018;

Barbu, H. M. et al. Maxillary sinus floor argumentation to enable one-stage implant placement by using bovine bone substitute and platelet-rich fibrin. BioMed Research International, New York, v. 2018, 2018;

Castro, A. B. et al. Regenerative potential of leucocyte- and platelet-rich fibrin. Part B: sinus floor elevation, alveolar ridge preservation and implant therapy. A systematic review. Journal of Clinical Periodontology, Copenhagen, v. 44, n. 2, p. 225-234, 2017;

Chatakun P et al. The effect of five proteins on stem cells used for osteoblast differentiation and proliferation: Acurrent review of the literature. Cell Mol Life Sci (2014). doi:10.1007/s00018-013-1326-0;

Choukroun J et al. Platelet Rich Fibrin (PRF) : un nouveau biomatériau de cicatrisation: Biotechnologies et fibrine, plaquettes et cytokines, aspects immunitaires, implications thérapeutiques 4e partie : implications thérapeutiques. Implantodontie 2004;13:229-35;

Choukroun J, Adda F, Schoeffler CVA. Une opportunité en paro implantologie, le PRF. Implantodontie 2001 ; 42 - 55-62. Implanto 42, 55–62 (2001);

Choukroun, J. et al. Platelet-rich fibrin (PRF): A second-generation platelet concentrate. Part IV: Clinical effects on tissue healing. Oral Surgery, Oral Medicine, Oral Pathology, Oral Radiology, and Endodontics, St. Louis, v. 101, n. 3, p. e56-e60, 2006;

Clark RAF. Wound repair. In: Kumar, Robbins, Cotran: Pathologic Basis of Disease 2005, 7th ed., Ed. Saunders. p.112;

Cortellini, S. et al. Leucocyte and platelet rich fibrin block for bone argumentation procedure: A proof-of-concept study. Journal of Clinical Periodontology, Copenhagen, v. 45, n. 5, p. 624-634, 2018;

Cortellini, S. et al. Leucocyte and platelet rich fibrin block for bone argumentation procedure: A proof-of-concept study. Journal of Clinical Periodontology, Copenhagen, v. 45, n. 5, p. 624-634, 2018;

Dohan Ehrenfest DM et al. Classification of platelet concentrates (Platelet-Rich Plasma-PRP, Platelet-Rich Fibrin-PRF) for topical and infiltrative use in orthopedic and sports medicine: current consensus, clinical implications and perspectives. Muscles. Ligaments Tendons J 2014;4:3-9;

Dohan Ehrenfest DM, Choukroun J. PRP, cPRP, PRF, PRG, PRGF, FC … How to find your way in the jungle of platelet concentrates? Oral Surg Oral Med. Oral Pathol. Oral Radiol. Endod 2007;103:305-6;

Dohan Ehrenfest DM, Corso MD, Diss A, Mouhyi J, Charrier JB. Three-Dimensional Architecture and Cell Composition of a Choukroun's Platelet-Rich Fibrin Clot and Membrane. J Periodontol 2010;81:546-55;

Dohan Ehrenfest DM, Del Corso M, Inchingolo F, Sammartino G, Charrier JB. Platelet-rich plasma (PRP) and platelet-rich fibrin (PRF) in human cell cultures: Growth factor release and contradictory results. Oral Surg Oral Med Oral Pathol Oral Radiol Endod 2010. doi:10.1016/j.tripleo.2010.05.059;

Dohan, D. M. et al. Platelet-rich fibrina (PRF): a second-generation platelet concentrate. Part III: leucocyte activation: a new feature for platelet concentrates? Oral Surgery, Oral Medicine, Oral Pathology, Oral Radiology, and Endodontotics, St. Louis, v. 101, n. 3, p. e51-e55, 2006;

Dragonas, P. et al. Effects of leukocyte–platelet-rich fibrin (L-PRF) in different intraoral bone grafting procedures: a systematic review. International Journal Oral and Maxillofacial Surgery, Copenhagen, v. 48, n. 2, 2019;

Fardini, A. C. et al. Enxerto Ósseo em Odontologia: uma revisão de literatura. Innovations Implant Journal, São Paulo, v. 5, n. 3, p. 48-52, 2010;

Grainger DJ et al. Genetic control of the circulating concentration of transforming growth factor type β1. Human Molecular Genetics. Cambridge – UK, vol. 8, n. 1, p. 93-97, out. 1998;

Grinnell F. Fibroblast biology in three-dimensional collagen matrices. Trends in Cell Biol 2003. doi:10.1016/ S0962-8924(03)00057-6;

Gupta V, Bains VK, Singh GP, Mathur A, Bains R. Regenerative Potential of Platelet Rich Fibrin In Dentistry: Literature Review. Asian Journal of Oral Health & Allied Sciences, v. 1(1), p. 22-28, 2011;

Kushida S et al. Platelet and growth factor concentrations in activated platelet-rich plasma: A comparison of seven commercial separation systems. J Artif Organs (2014). doi:10.1007/s10047-014-0761-5;

Litvinov RI, Farrell DH, Weisel JW, Bennett JS. Distinct fibrin-αIIbβ3 and fibrinogen-αIIbβ3 interactions The Platelet Integrin αIIbβ3 Differentially Interacts with Fibrin Versus Fibrinogen. Journal of Biological Chemistry 2016, 291(15), 7858-67. doi:10.1074/jbc.M115.706861;

Magalon G, Magalon J. PRP (Plasma riche en plaquette) et cellules souches. Ann. Dermatol. Venereol 2014;141:S32;

Matras H, Jesch W, Watzek GDH. Use of fibrin adhesives in mouth, jaw, and face surgery. Osterr Z Stomatol 1978;75:433-7;

Miron, R, J., et al. Platelet-Rich Fibrin and Soft Tissue Wound Healing: A Systematic Review. Tissue Engineering Part B: Reviews, New Rochelle, v. 23, n. 1, 2017;

Mosesson MW. Fibrinogen and fibrin structure and functions. J Trombos Hemost 2005;3:1894-04;

Nizam, N. et al. Maxillary sinus augmentation with leukocyte and platelet-rich fibrin and deproteinized bovine bone mineral: A split-mouth histological and histomorphometric study. Clinical Oral Implants Research, Copenhagen, v. 29, n. 1, p. 67-75, 2018.

Nyman, S. et al. The regenerative potential of the periodontal ligament: an experimentalstudy in the monkey. J. Clin. Periodontol., Copenhagen, v.9, p.257-265, 1982;

Oliveira, L. A. et al. Do L-PRF ao Stick Bone™ – opções terapêuticas na Implantodontia usando concentrados plaquetários. Implante News Perio, vol. 10, p. 1-22, 2017;

Re M. Platelet-rich plasma (PRP): what is PRP and what is not PRP? Implant Dent 2001;10:225-8;

Richard, J. M.et al. Platelet-Rich Fibrin and Soft Tissue Wound Healing: A Systematic Review. Clinical Oral Investigations, Berlin, v. 21, ed. 6, p. 1913-1927, 2017;

Rodella LF, et al. Growth factors, CD34 positive cells, and fibrin network analysis in concentrated growth factors fraction. Microsc Res Tech (2011). doi:10.1002/jemt.20968;

Silva JRV, Leitão CCF, Brito IR. A superfamília dos fatores de crescimento transformante-β e o controle da foliculogênese em mamíferos Transforming growth factors -β superfamily members and control of folliculogenesis in mammals. Rev Bras Reprod Anim 2009;33:149-60;

Silva, Sílvio José Albergaria da. Odontologia : temas relevantes / Sílvio José Albergaria da Silva, Roberto Paulo Correia de Araújo. - Salvador : EDUFBA, 2009. v. 3;

Singh, A.; Kohli, M.; Gupta, N. Platelet rich fibrin: a novel approach for osseous regeneration. Journal of Maxillofacial and Oral Surgery, Philadelphia, v. 11, n. 4, p. 430-434, 2012;

Strauss, F.J.; Stahli, A.; Gruber, R. The use of platelet-rich fibrin to enhance the outcomes of implant therapy: A systematic review. Clinical Oral Implants Research, Copenhagen, v. 29, n. 18, p. 6-19, 2018;

Tatullo, M. et al. Platelet Rich Fibrin (P.R.F.) in Reconstructive Surgery of Atrophied Maxillary Bones: Clinical and Histological Evaluations. International Journal of Medical Science, Australia, v. 9, n. 10, p. 872-880, 2012;

Tohidnezhad M et al. Role of platelet-released growth factors in detoxification of reactive oxygen species in osteoblasts. Bone 2014. doi:10.1016/j.bone.2014.04.029;

Weisel JW. The mechanical properties of fibrin for basic scientists and clinicians. Biophys Chem (2004). doi:10.1016/j.bpc.2004.07.029;

Yamada, M.; Egusa, H. Current bone substitutes for implant dentistry. Journal of Prosthodontic Research, Japan, v.62(2), p.152-161, 2018;

Yang S, En L, Yanwei G, Mingguo W. Platelet-rich fibrin promotes osteogenic differentiation of bone marrow mesenchymal stem cells through canonical Wnt/β-catenin signaling pathway. Int J Oral Maxillofac Surg 2015;44(suppl):e310;

Yuvika, R. K. et al. Platelet-rich fibrin: the benefits. British Journal of Oral and Maxillofacial Surgery, Edinburgh, v. 54, n. 1, p. 57-61, 2016;

Zeng Q et al. Release of Growth Factors into Root Canal by Irrigations in Regenerative Endodontics. J. Endod 2016;42:1760-6;

Zhang, Y. et al. Effects of Choukroun's platelet-rich fibrin on bone regeneration in combination with deproteinized bovine bone mineral in maxillary sinus augmentation: a histological and histomorphometric study.

Journal of Cranio-Maxillofacial Surgery, Stuttgart, v. 40, n. 4, p. 321-328, 2012;

Zhou, J. et al. Bone regeneration immediate placed implant of molar teeth with autologous platelet-rich fibrin: two case reports. Medicine. Baltimore, v. 97, n. 44, p. e13058, 2016;

Zubairova LD et al. Circulating Microparticles Alter Formation, Structure, and Properties of Fibrin Clots. Nat. Publ. Gr. (2015). doi:10.1038/srep17611;

Zumstein MA, Bielecki T, Dohan Ehrenfest DM. The future of platelet concentrates in sports medicine: platelet-rich plasma, platelet-rich fibrin, and the impact of scaffolds and cells on the long-term delivery of growth factors. Oper Tech Sports Med 2011;19:190-7;