FACULDADE SETE LAGOAS - FACSETE

MARCO ANTONIO MARTINHO LUCAS

MOVIMENTAÇÃO ORTODÔNTICA EM PACIENTES COM COMPROMETIMENTO PERIODONTAL

SÃO PAULO – SP
2017

MARCO ANTONIO MARTINHO LUCAS

MOVIMENTAÇÃO ORTODÔNTICA EM PACIENTES COM COMPROMETIMENTO PERIODONTAL

Monografia apresentada ao curso de Especialização *Lato Sensu* da FACSET como requisito parcial para obtenção do título de especialista em Ortodontia.
Área de concentração: Ortodontia.
Orientador: Prof. Silvio Kazutoshi Gunzi.

SÃO PAULO – SP
2017

Lucas, Marco Antonio Martinho
Movimentação Ortodôntica em Pacientes com Comprometimento Periodontal / Marco antonio martinho Lucas - 2017.
49 fs.
Orientador: Prof. Silvio Kazutoshi Gunzi.
Monografia (Especialização) - Faculdade Sete Lagoas, 2017.
1. Ortodontia. 2. maloclusão. 3. Periodonto.
I. Movimentação ortodôntica em Pacientes com Comprometimento Periodontal .
II. Silvio Kazutoshi Gunzi.

FACULDADE SETE LAGOAS - FACSETE

Monografia intitulada ***"movimentação ortodôntica em pacientes com comprometimento periodontal"*** de autoria da aluno Marco Antonio Martinho Lucas, aprovada pela banca examinadora constituída pelos seguintes professores:

_____

Prof. Dr. José Luis Gonçalves Bretos - Coordenador

_____

Prof.Silvio Kazutoshi Gunzi-Orientador

_____

Prof.(a) Examinador(a)

_____

Prof.(a) Examinador(a)

São Paulo, _____ de _____ de 2017.

Dedicatória

Dedico a Deus e às pessoas mais importantes da minha vida: meus amados pais Ricardo e Fátima (in memorium), a minha esposa Luciana e meus filhos Ricardo e Marcus Vinicius.

AGRADECIMENTOS

Em primeiro lugar, quero dirigir meus agradecimentos ao professor **Silvio Gunzi** pela paciência e pela orientação deste trabalho.

Agradeço ainda aos professores **Nivio Dias, José Alexandre Kozel, Sergio Fagundes, Sergio Jakob, José Luis Bretos e Edgard de Paula Filho** minha gratidão pelos ensinamentos e convivência.

Àquelas que mais que colegas de curso, tornaram-se amigas, **Luciana Ayumi, Erica Pinheiro, Tais Terezzino e Louise Torres** pelos anos de convivência e troca de conhecimento.

Aos Funcionários da NEO pela dedicação e carinho com todos os pacientes e alunos, pois sem eles essa conquista não seria possível.

E a todos que me ajudaram e torceram por essa conquista, meus sinceros e eternos agradecimentos.

“Nosso caráter é o resultado de nossa conduta. ”

(Aristóteles)

RESUMO:

Pacientes adultos cada vez mais procuram os ortodontistas para correção da oclusão, e na maioria dos casos esses pacientes apresentam algum tipo de problema com relação ao periodonto devido à dificuldade de higienização que os dentes apinhados promovem. Estudos comprovam que dentes fora das condições normais de oclusão apresentam sangramento em sondagem na maioria dos casos, sendo, portanto, indispensável a movimentação desses dentes para uma oclusão balanceada e estável. Este trabalho apresenta, através de uma revisão de literatura, possibilidades de movimentação ortodôntica para melhora do periodonto de pacientes com comprometimento periodontal.

Palavras chave: Ortodontia, má oclusão, periodonto.

.

Abstract:

Adult patients are increasingly seeking orthodontists to correct the occlusion, and in most cases these patients present some type of problem. Regarding the periodontium due to the difficulty of hygiene that the crowded teeth promote, studies prove that teeth outside the normal conditions of occlusion present bleeding probing in most cases, and it is therefore essential to move these teeth to a balanced and stable occlusion. This work presents through a literature review possibilities of orthodontic movement to improve the periodontium of patients with periodontal impairment.

Key words: Orthodontics, malocclusion, periodontium.

LISTA DE FIGURAS

FIGURA 1: Caso clinico 1 inicial Janson , Janson e Ferreira **18**
FIGURA 2: CASO clinico 1 intermediário Janson, Janson e Ferreira..... **18**
FIGURA 3: Caso clinico 1 finalizado Janson , Janson e Ferreira **19**
FIGURA 4: Caso clinico 2 inicial Janson , Janson e Ferreira **19**
FIGURA 5: Caso clinico 2 retração e correção linha média Janson, Janson e Ferreira..... **20**
FIGURA 6: Caso clinico 2 finalizado Janson , Janson e Ferreira. **20**
FIGURA 7: Caso clinico 2 radiografias **21**
FIGURA 8: Caso clinico 3 inicial Janson , Janson e Ferreira..... **21**
FIGURA 9: Caso clinico 3 intermédiario Janson Janson e Ferreira..... **22**
FIGURA 10: Caso clinico 3 finalizado Janson Janson e Ferreira **22**
FIGURA 11: Radiografia inicial caso Calheiros **26**
Figura 12: Caso cínico inicial Calheiros **26**
Figura 13: Mecânica diferenciada Calheiros **26**
Figura 14: Alça T- Loop Calheiros..... **27**
Figura 15: Radiografia inicial e final Calheiros **27**
Figura 16: Finalização Calheiros..... **28**
Figura 17: Cirurgia periodontal Passanezzi..... **30**
Figura 18: Radiografia inicial , final e finalização Passanezzi **30**
Figura 19: Caso inicial Barlattani..... **33**
Figura 20: Finalização **33**

TABELA DE ABREVIATURAS E SIGLAS:

mm	Milímetros
°	Graus
%	Porcentagem
”	Polegadas
et al.	e colaboradores

SUMÁRIO

1. INTRODUÇÃO..... 13

2. PROPOSIÇÃO..... 15

3. REVISÃO DE LITERATURA 16

4. DISCUSSÃO..... 42

5. CONCLUSÃO..... 46

REFERÊNCIAS BIBLIOGRÁFICAS 47

1. INTRODUÇÃO

Pacientes adultos cada vez mais procuram a terapia ortodôntica e sabemos que apesar da idade não inviabilizar o tratamento (Valle-Corrotti et al., 2009) uma pesquisa com a população brasileira demonstrou que 86,66% tem algum tipo de doença periodontal (Lins et al., 2011) e uma pesquisa realizada com a população americana demonstrou que em pacientes na faixa de 30 anos uma porcentagem de 42,7% apresentam problemas periodontais e, em pacientes com 65 anos, essa porcentagem sobe para 64% (Eke et al., 2012), esses dados revelam que apesar de todos os cuidados necessários para a realização do tratamento ortodôntico, sem a ajuda de um periodontista estaremos trabalhando em condições de risco ao periodonto na maioria dos pacientes.

Dentes mal posicionados apresentam 100% de gengivite marginal crônica, 68,7% de recessões e 54,4 % de hiperplasia gengival pois retém mais placa devido à dificuldade de higienização dos mesmos, portanto é de fundamental importância a correção desses dentes para a saúde periodontal dos dentes em questão (Gusmão et al., 2011).

Apesar de muitos ortodontistas crerem que pacientes com doenças periodontais não possam sofrer movimentação ortodôntica, um tratamento multidisciplinar e com importância singular à terapia periodontal para retirada da inflamação gengival pode ser realizada (Janson, Janson e Ferreira, 1997; Calheiros et al., 2005). Força ortodôntica provoca ligeira inflamação no periodonto, se o mesmo já se encontra inflamado poderemos criar uma área de destruição óssea alveolar (Nokhbelsein et al., 2010).

Uma análise criteriosa deve ser feita, e os pacientes devem fazer visitas periódicas ao periodontista para procedimentos de manutenção da saúde periodontal (Cazarez e Lopes, 2010); processos periodontais regenerativos podem ser utilizados para provocar melhora no periodonto com perda de inserção (Driedrich et al., 2003) e as movimentações ortodônticas controladas podem promover ganho

de inserção e diminuição de bolsas periodontais porém sem alteração no tecido conjuntivo (Polson et al., 1984).

Várias técnicas ortodônticas são usadas nesses pacientes, tais como: alinhadores, ortodontia lingual ou ortodontia convencional, porém deve-se ter atenção aos acessórios (Boyd e Baumrind, 1992), ao tempo de tratamento e à fase de contenção (Rody et al., 2011). Dentes com comprometimento periodontal e com indicação de exodontia podem ser usados como ancoragem para se evitar ou minimizar movimentos indesejados dos outros dentes ou podem ser tracionados de forma lenta para criar condições periodontais melhores para futuros implantes através de neoformação óssea. Esses movimentos apresentam melhores resultados em dentes movidos em bloco de 2 ou 3 (Chambrone e Chambrone, 2005). Pensando-se em reposições de dentes através de implantes, outra técnica empregada para melhora do periodonto e para colocação implantes é a verticalização de molares (Janson, Janson e Ferreira, 2001).

Dentes vestibularizados e com bolsas periodontais em alguns casos podem, através movimento de intrusão, ter ganho de inserção com diminuição da mobilidade (Calheiros, 2005).

2. PROPOSIÇÃO

A proposta desde trabalho foi elucidar, através de levantamento bibliográfico:

1. A possibilidade de movimentação em dentes com comprometimento periodontal;
2. A condição periodontal após a movimentação ortodôntica de dentes com problemas periodontais;
3. A necessidade de uma abordagem interdisciplinar desses pacientes;
4. Quais fatores podem influenciar a movimentação

3. REVISÃO DE LITERATURA

Ericsson, Thilander e Linde (1978) avaliaram as condições periodontais após a movimentação ortodôntica. Foram utilizados 15 cães da raça beagle com aproximadamente 1 ano de idade, que sofreram raspagem e remoção de placa prévia ao experimento e foi instalado um fio dental ao redor do quarto pré-molar. Com 210 dias do experimento os cães foram divididos em 3 grupos: Grupo A que foi sacrificado nesse estágio do experimento; Grupo B onde foi realizado um tratamento periodontal cirúrgico para remoção das bolsas e, foram preparados na raiz mesial um degrau no nível da terminação gengival do osso alveolar, essa cavidade serviu para marcação dos cortes histológicos; Grupo C onde o fio dental foi removido sem nenhum tratamento periodontal. Entre o dia 210 e 370 não foi realizada nenhuma limpeza nos dentes dos cães. No dia 270 foi aplicada força ortodôntica nos grupos B e C, para mesialização dos pré-molares com força de 50 a 70 gramas no hemi arco esquerdo e sem nenhuma força no hemi arco esquerdo para controle, as coroas dos dentes antagonistas foram removidas para eliminação do contato oclusal. Radiografias foram tomadas no dia 270 onde os contornos dos ossos alveolares receberam marcas em papel transparente para servir como guias. No dia 370 novas radiografias foram feitas para determinação da perda apical e horizontal do osso alveolar. Os animais foram sacrificados e as mandíbulas foram dissecadas na linha média. Obtiveram como resultados no dia 210 extensa inflamação gengival e perda de osso marginal. No dia 270 o grupo B apresentava gengiva sadia, porém com retração de 3 a 4 mm, no controle radiográfico não foi detectada perda vertical. No grupo C no dia 270 e 370 foram notados sinais de inflamação, nos dentes do lado esquerdo notou-se perda óssea na raiz mesial. Concluíram que forças de movimento de corpo em gengiva inflamada produzem destruição periodontal.

Polson et al (1984) estudaram os efeitos da movimentação dentária no tecido conjuntivo em periodonto com defeitos de incisivos de macacos Rhesus onde os incisivos após a criação dos defeitos foram movimentados em direção ao defeito ósseo. Após dois meses notaram alteração substancial da morfologia óssea após a movimentação, no lado de tensão, porém essas alterações não foram observadas no tecido conjuntivo. No lado de pressão, o desaparecimento do defeito ósseo

angular resultou no aparecimento de um nível mais coronal do osso alveolar. No exame histológico se verificou a interposição de epitélio interposto entre a raiz e o osso, no lado de tensão o defeito angular não acompanha o movimento dentário, devido a falta de inserção radicular, tornando o defeito infra ósseo em bolsa infra óssea. Concluíram que a movimentação ortodôntica em dentes com defeitos ósseos não altera níveis de ligação do tecido conjuntivo.

Van Venrooy e Yukna (1985) realizaram um experimento em cães para a observação da extrusão ortodôntica em dentes com perdas ósseas, onde foram seccionadas as raízes dos primeiros molares, sendo preservadas apena as raízes mesiais para a utilização no estudo. Foram induzidas lesões periodontais nas raízes através da colocação de elástico ao redor de cada raiz por um período de 90 dias. O lado esquerdo foi realizado tração ortodôntica para extrusão, o lado direito serviu como grupo controle. A força empregada foi de 20 a 25 grs. Por um período de 20 a 25 dias, obtendo-se extrusão de 3 a 4 mm com aumento de mobilidade, os dentes oram estabilizados por um período de 21 dias. A profundidade da bolsa no grupo de estudo foi reduzida e no grupo controle se notou aumento de bolsa entre 2 a 4 mm e sangramento a sondagem. Concluíram que a tração ortodôntica extrusiva diminuiu o defeito ósseo em relação ao grupo de controle.

Boyd e Baumrind (1992) realizaram um estudo comparativo em 20 pacientes adultos e 40 adolescentes fazendo um controle de placa e sondagem com 1, 3, 6, 9, 12 e 18 meses durante o tratamento ortodôntico e 3 meses após a remoção do aparelho fixo. A sondagem foi feita pelo mesmo examinador nas mesiais do 16 e 36. No começo das medições nenhum adolescente apresentava indício de periodontite, 10 dos adultos foram diagnosticados com periodontite avançada e moderada, sendo que os mesmos sofreram cirurgia periodontal para eliminação das bolsas, todos os envolvidos no estudo foram orientados com referência a técnicas de higienização bucal. Durante o tratamento ortodôntico, na maxila 11 pacientes receberam tubos colados e 36 foram bandados e na mandíbula 22 pacientes receberam tubos colados e 25 foram bandados. O estudo foi completado com 14 adultos e 33 adolescentes. Obtiveram como resultado maior índice de sangramento e bolsas periodontais nos dentes bandados e comparando-se adultos e adolescentes tiveram dados mais significativos na maxila dos adultos, na mandíbula não houve diferença

estatística. Com relação ao índice de placa notaram que dentes bandados tiveram maior acumulo de placa e que adolescentes apresentavam maior índice de placa. Concluíram que molares bandados tanto em adolescentes como em adultos tem maior risco periodontal do que molares colados.

Janson, Janson, Ferreira (1997) apresentaram 3 casos clínicos de pacientes com problemas periodontais e submetidos à tratamento ortodôntico. Caso 1: paciente do gênero feminino, 32 anos, Classe II, sobremordida profunda, higiene bucal deficiente com lesões periodontais generalizadas e vestibularização de incisivos (Fig. 1). Após tratamento periodontal, foi realizado tratamento ortodôntico com extração de um incisivo lateral superior direito seguido de nivelamento e alinhamento. A extração foi feita para permitir a correção da vestibularização do incisivo central. O tratamento total foi de 2 anos e 3 meses. Foram aplicadas forças leves e ativações mensais, além de controle periodontal a cada 6 meses. Para contenção superior foi colada uma tira de fibra de polietileno (Ribbond®), além da placa de Hawley. Na arcada inferior, foi colada uma contenção 3x3 tradicional (Fig. 2 e 3).



Figura 1 :Caso inicial

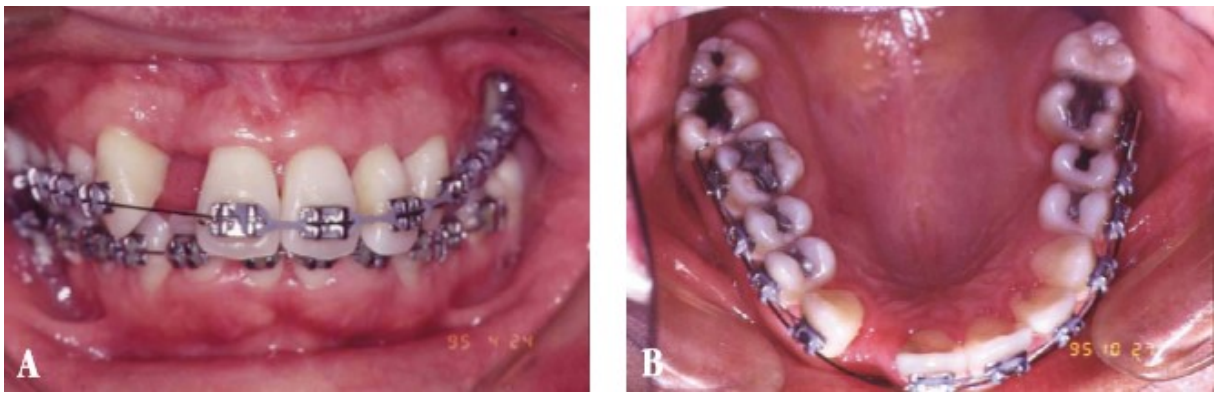

Figura 2 :Caso após extração do elemento 12



Figura 3 : Finalização

Caso 2: paciente do gênero feminino, 21 anos, diabética, Classe II, apinhamento ântero-superior e doença periodontal crônica. Foi feita extração do dente 24 seguido de correção de linha média e nivelamento e alinhamento. A contenção foi semelhante ao caso anterior, porém, com a utilização de um fio de aço 018” no lugar da fibra (Fig. 4 a 7).



Figura 4 : Caso inicial



Figura 5 : Momento da retração e correção linha média

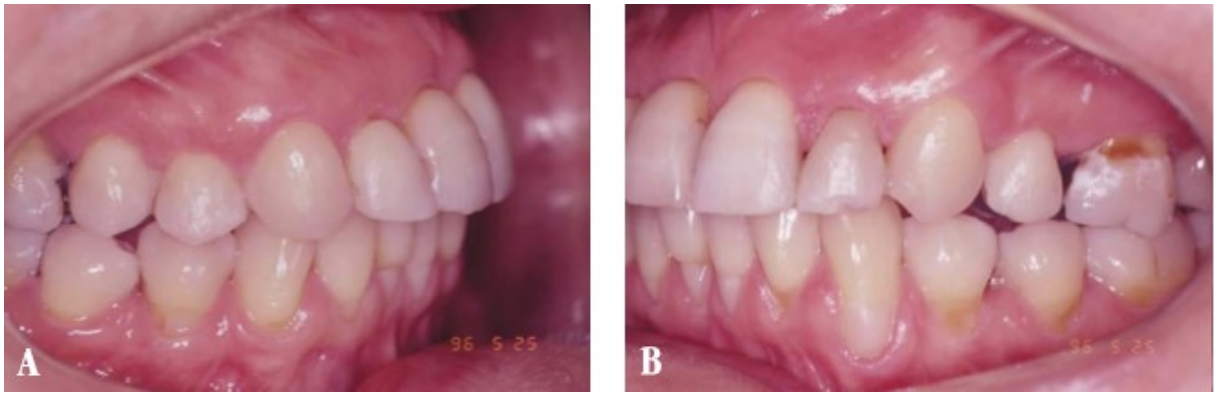

Figura 6: Finalização

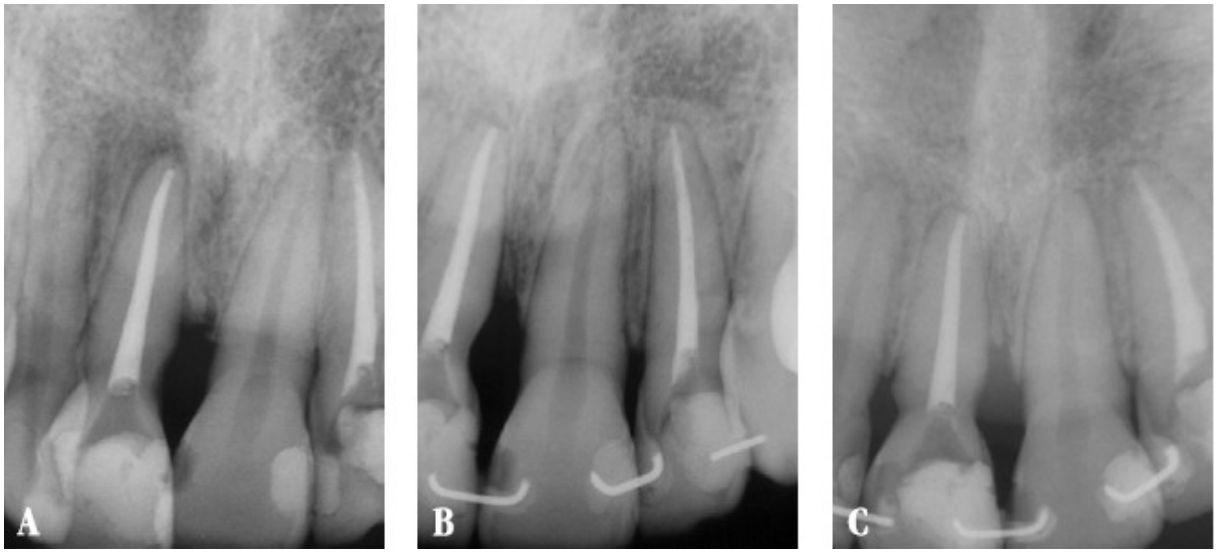

Figura 7: Radiografias de antes , após o tratamento e com 6 meses de controle

Caso 3: paciente do gênero feminino, 46 anos, Classe II, perda óssea generalizada, principalmente na região ântero-superior, com vestibulariação dos incisivos superiores. Após tratamento periodontal, foi realizado o nivelamento e alinhamento. O tratamento durou 4 meses. A contenção foi semelhante ao caso 2 (Fig. 8 a 10).



Figura 8: Caso inicial



Figura 9 : Notar melhora no periodonto região da seta



Figura 10 : Finalização

Concluíram que o tratamento ortodôntico em pacientes com problemas periodontais pode ser realizado, através de uma análise multidisciplinar, deixando claro para o paciente as limitações ortodônticas, principalmente com relação a dentes condenados mantidos na boca com a função de ancoragem que devem posteriormente ser extraídos. A finalização dos casos deve ser feita de maneira criteriosa verificando interferências e contatos prematuros para garantir que os dentes reposicionados não sofram interferências oclusais, garantindo proteção ao periodonto remanescente e possibilitando ao paciente uma melhor higienização e estética mais satisfatória.

Janson, Janson e Ferreira (2001) relataram cinco casos clínicos de molares que foram verticalizados com a intenção de melhorar a saúde periodontal e o posicionamento dentário. No primeiro caso um paciente de 40 anos teve o dente 47 verticalizado através de uso de mola em “L” com posterior uso de mola aberta. No segundo caso um paciente de 48 anos havia perdido o elemento 46 ainda na infância apresentando espaço entre os elementos 45 e 44 e mesialização do elemento 47, o objetivo do tratamento foi recuperar o espaço do dente 46, sendo utilizada mola aberta para isso. No terceiro caso uma paciente de 25 anos relatava ausência de mastigação do lado direito. Os segundos e terceiros molares desse lado apresentavam-se inclinados e extremamente voltados para lingual com os antagonistas superiores ocluindo em suas superfícies distais. A correção começou com o uso de elásticos 3/16 com posterior colagem do aparelho, chegando-se ao fio 0,018” X 0,025” para conferir torque vestibular nas coroas dos dentes. Tomadas radiográficas demonstraram que a modificação do perfil ósseo só ocorreu um ano após o termino do tratamento, evidenciando a demora na remodelação óssea. No quarto caso um paciente de 49 anos apresentava perda dos primeiros e segundos molares inferiores, bilateralmente, os terceiros molares apresentavam-se acentuadamente inclinados para mesial. Periodontalmente os dentes apresentavam-se com ausência de sangramento e com boa faixa de gengiva inserida. A mecânica consistiu na verticalização de um lado antes do outro para evitar quebras durante a mastigação, usando-se fio de NITI 0,014” para iniciar a movimentação e fio de 0,017” x 0,025” de aço com alça em “U” que possibilita as ativações evitando-se torques e quebras. No quinto caso uma paciente de 27 anos que apresentava dores constantes na ATM com mordida aberta esquelética ausência dos primeiros e segundos molares, bilateralmente, com contato prematuro no 45. Foi tratada inicialmente com ajuste oclusal e com o reposicionamento dos terceiros molares para posterior reabilitação protética, já que a paciente se recusou a fazer cirurgia ortognatica, utilizou-se alças em “U” para verticalização dos molares. Concluíram que a verticalização dos molares é uma terapia ortodôntica muito útil no tratamento interdisciplinar, possibilitando melhora nas condições periodontais dos dentes inclinados, com diminuição ou eliminação dos defeitos de 1 ou 2 paredes, melhora

na proporção coroa e raiz, delineamento correto da topografia óssea e gengival além de melhor acesso para higienização.

Diedrich *et al.* (2003) apresentaram um estudo onde foram removidos os terceiros pré-molares de quatro raposas e foram gerados defeitos de duas e três paredes nos primeiros e segundos pré-molares, sendo os mesmos colonizados por microrganismos periodontopatogênicos. Após 180 dias foi realizada terapia periodontal regenerativa através de dimensionamento, condicionamento das superfícies radiculares com ácido cítrico, combinação proteica de matriz de esmalte e membrana reabsorvível. Os defeitos nos primeiros pré-molares serviram como controle, no grupo teste os segundos pré-molares foram intruídos e distalizados em direção ao defeito ósseo. Foi feita análise histológica qualitativa. Obtiveram como resultado extensa regeneração periodontal no grupo controle, nos segmentos de raízes intruídas e nos lados de tensão, cemento e odontoblastos apresentavam valores 70 a 80 % maiores em relação ao lado de pressão, também foi registrado aumento de 70 % de cemento com fibras de Sharpey. Concluíram que procedimentos periodontais regenerativos melhoram as condições para movimentação de dentes com perda de inserção.

Cirelli et al. (2003) avaliaram histologicamente, através de experimento em cães, a reparação de defeitos intra-ósseos de 1 parede em dentes que sofreram movimentação em direção ao defeito. Para isso foi criado de forma cirúrgica defeitos intra-ósseos bilateralmente na mesial dos segundos pré-molares superiores e na distal dos segundos pré-molares inferiores. Os dentes foram divididos aleatoriamente em dois grupos: um que recebeu aparatologia ortodôntica fixa e uma mola de titânio molibdênio para realização de movimento controlado da raiz e um grupo de controle que recebeu aparatologia ortodôntica fixa com um fio de aço inoxidável de forma passiva. O movimento dos dentes se deu por dois meses e foram feitos dois meses de estabilização, houve controle de placa com aplicação de gel de clorexidina a 2%. Os resultados mostraram que não houve diferença entre os grupos, com alguma regularização dos defeitos e regeneração periodontal limitado à porção apical. Análise histométrica mostrou uma diferença na altura do osso reparado, em média, 0,53mm menor no grupo teste. Concluíram que o movimento ortodôntico não interfere no processo de cicatrização de defeitos intra-ósseos de 1

parede quanto ao nível de inserção de tecido conjuntivo, formação de novo cemento e extensão apical da migração epitelial. Entretanto, o nível de aposição óssea vertical foi menor em relação ao grupo controle.

Böhl et al. (2004) avaliaram as alterações no ligamento periodontal após aplicação de forças leves e pesadas em cães da raça Beagle. Foram avaliados 15 cães Beagles jovens que receberam aparelho ortodôntico que exercia força contínua de 25 cN de um lado e de 300 cN do outro. Um implante foi instalado para ancoragem. A posição dos dentes foi avaliada semanalmente com um paquímetro digital. Para analise histológica os cães foram sacrificados em grupos de 3 após 1, 4, 20, 40 e 80 dias; as mandíbulas foram dissecadas e cada dente e osso adjacente foi dividido em parte mesial e distal para uso de métodos diferentes de processo histológico. As taxas de movimentação dos dentes mostraram grandes diferenças nas fases depois do uso de foças leves e pesadas. Em cães mortos com 80 dias as curvas tempo x deslocamento de um pré-molar e um molar de um cão ilustram que o nível de força não tem qualquer influência sobre a quantidade de movimento, porém histologicamente apresenta áreas de hialinização (em ambos os grupos). A hialinização não só ocorreu entre 4 e 20 dias como também em 40 e 80 dias, mostrando ser um processo contínuo durante toda a movimentação dentária. Concluíram que a hialinização pode aparecer em qualquer momento do tratamento, com uma variedade de tamanhos, mas não há uma relação com nível de força.

Calheiros et al. (2005) relataram caso clínico de paciente com 46 anos, gênero feminino, que tinha como objetivo a reposição de elementos dentários perdidos. Foi tratada através de uma equipe multidisciplinar envolvendo profissionais de Periodontia, Endodontia, Dentística, Ortodontia e Prótese. Após a realização de extrações, terapia periodontal e tratamento endodôntico, a paciente foi encaminhada para o tratamento ortodôntico onde constatou-se que a mesma apresentava uma face equilibrada e selamento labial; no exame clinico intra bucal constatou-se a necessidade de intrusão dos elementos 21 e 22, que se encontravam extruídos e vestibularizados. Devido às perdas dentárias e ao comprometimento periodontal foi projetada uma barra transpalatina unindo os elementos 17 e 26 e, os elementos 23, 11, 12 e 13 foram unidos por uma barra 3-3 para evitar movimentos indesejados. Os incisivos encontram-se de forma que não foi possível o nivelamento tradicional, pois

poderia causar a extrusão dos incisivos do hemi arco esquerdo, por isso foram confeccionadas alças T- loop para aumentar a resiliência e a flexibilidade tornando a mecânica mais “fisiológica”. Foi aplicada forca bastante leve entra 10 e 15 g. por elemento. Após 5 ativações a intrusão foi alcançada, não se observou mobilidade nem reabsorções radiculares, proporcionando à paciente melhora estética e funcional para posterior reabilitação protética (Fig 11 ao 16).

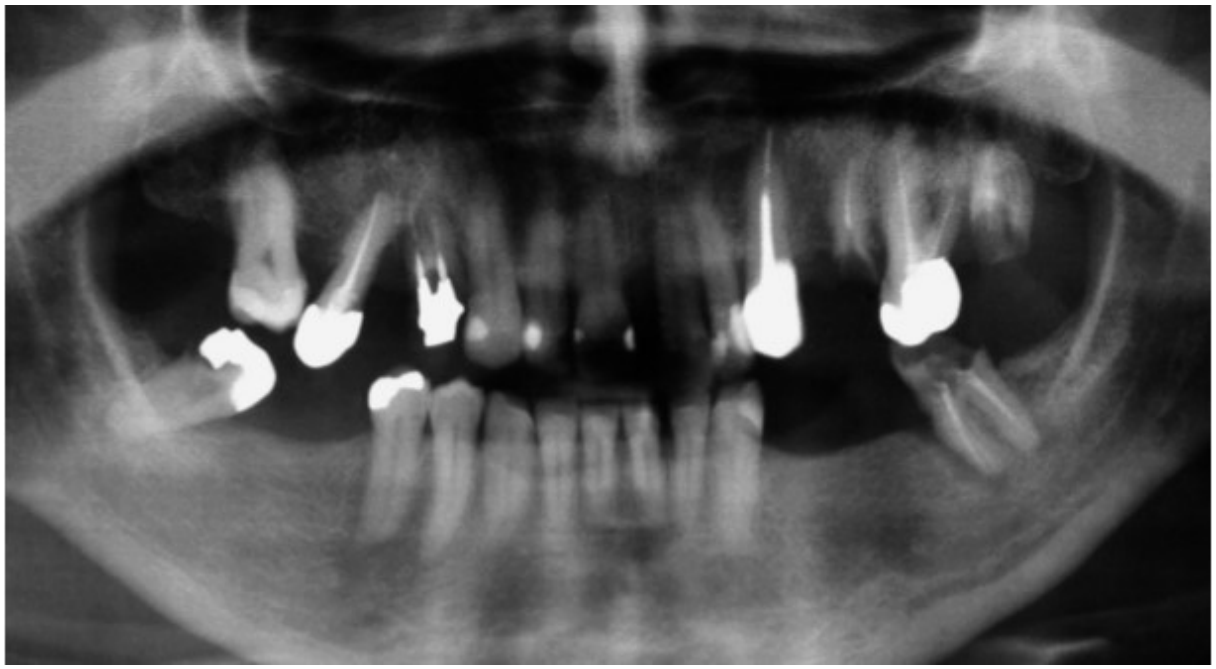

Figura 11 :Radiografia Panorâmica Inicial



Figura 12 : Caso inicial



Figura 13 : Evidenciando mecânica diferenciada



Figura 14: Alça T- Loop para intrusão

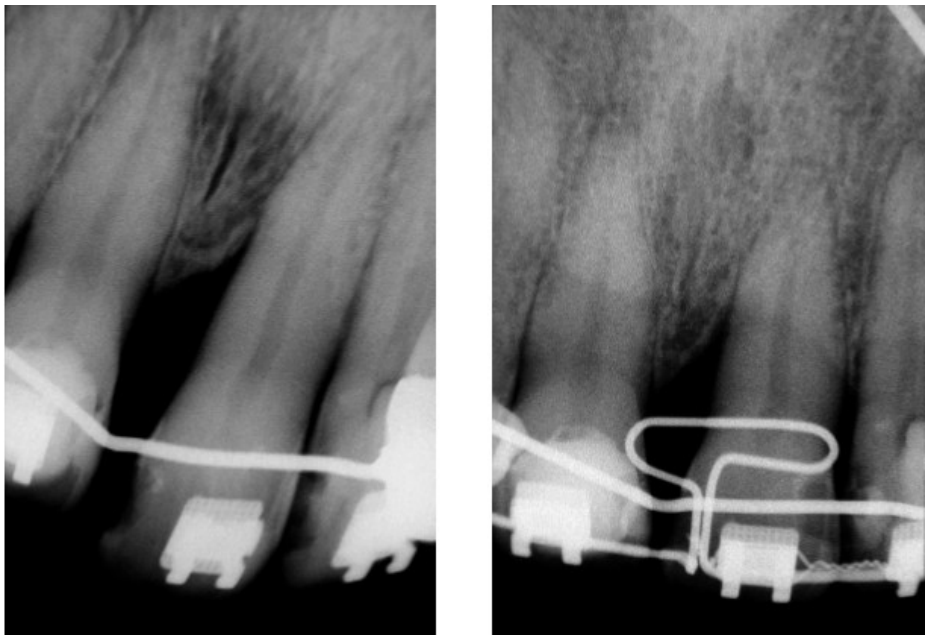

Figura 15: Radiografias inicial e logo após intrusão



Figura 16 : Caso inicial e finalizado evidenciando a melhora estética da paciente

Concluíram que em pacientes com perdas dentárias e problemas periodontais a abordagem deve ser multidisciplinar e, com relação aos movimentos ortodônticos deve-se ter atenção com a ancoragem e realizando movimentos de forma suave e intermitente sem causar danos adicionais aos tecidos de suporte e as raízes envolvidas.

Chambrone e Chambrone (2005) apresentaram um caso clinico onde um paciente sofreu fratura vertical do elemento 12 ao nível da crista alveolar que apresentava bolsa de 4mm. Optou-se pela extração do elemento com posterior reposição do mesmo através de implante dentário. Para tanto foi realizada uma tração extrusiva da raiz para neoformação óssea, sendo colocado um provisório na raiz fraturada e colagem de acessório ortodôntico mais para a apical aplicando-se força de 50 grs. Após 10 semanas radiografias periapicais foram realizadas onde observou-se melhora na altura do osso alveolar, após isso o dente foi extraído e o implante realizado. Concluíram que a técnica de extrusão lenta é uma ferramenta

válida para a neoformação tecidual e melhora estética para a confecção de próteses sob implantes.

Moreira et al (2005) avaliaram os aspectos radiográficos e clínicos da neoformação do tecido alveolar em 18 elementos dentários com prognóstico de extração por perda óssea vertical de 7 pacientes. Foi aplicada força extrusiva leve e o registro da evolução foi feita através de radiografias panorâmicas obtiveram como resultado neoformação óssea que variou de 0mm a 4,5 mm com média de 1,7 mm num período de 49 a 244 dias. Os resultados foram melhores em dentes movimentados em bloco. Concluíram que a tração ortodôntica extrusiva leve pode gerar neoformação tecidual.

Passanezzi et al. (2007) relataram um caso clinico de uma paciente de 17 anos com periodontite juvenil e má oclusão de Classe II com perda óssea em área restritas, particularmente nos primeiros molares e incisivos. Os incisivos superiores encontravam-se extruídos e existia um diastema na região mandibular inferior. A paciente já tinha sofrido duas tentativas de tratamentos ortodônticos sendo os mesmos interrompidos por medo dos ortodontistas com relação ao aumento da perda óssea. A paciente tinha como preocupação a longevidade dos dentes anteriores e possibilidade de melhora estética. Apesar de profundidade de 7 a 8 mm de bolsa periodontal sobre os dentes mencionados não foi encontrada grande quantidade de placa na dentição, nem outros locais com bolsas periodontais. Após um tratamento periodontal de 6 meses com o objetivo de eliminação da inflamação e controle de biofilme, foi colada a aparatologia fixa, nesse momento foi realizada uma cirurgia periodontal na região vestibular e palatina dos incisivos superiores com o objetivo de remoção de tecido de granulação. Durante todo o tratamento ortodôntico foram feitos controles mensais pelo periodontista para evitar a formação e inflamação gengival. Após 9 meses de tratamento ortodôntico foi realizada nova cirurgia periodontal envolvendo os incisivos superiores, onde foi aplicado EDTA neutro e aplicação de osso autógeno na região palatina, nessa altura do tratamento as bolsas apresentavam redução de 40 %. Após 6 meses quando se tornou evidente radiograficamente a remineralizarão, foram retornados procedimentos para a finalização ortodôntica. O tempo total de tratamento foi de 26 meses com resultados

de melhora estética, oclusão funcional, melhora na sobressaliência e redução de bolsas periodontais (Fig 17 e 18).

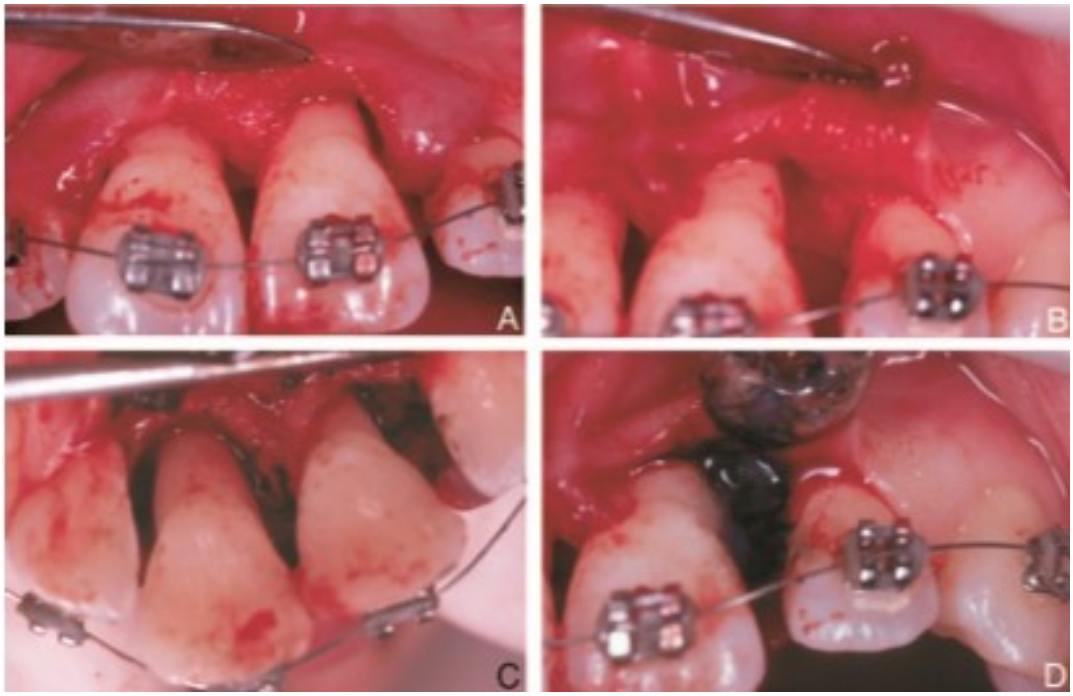

Figura 17 : Momento da cirurgia periodontal

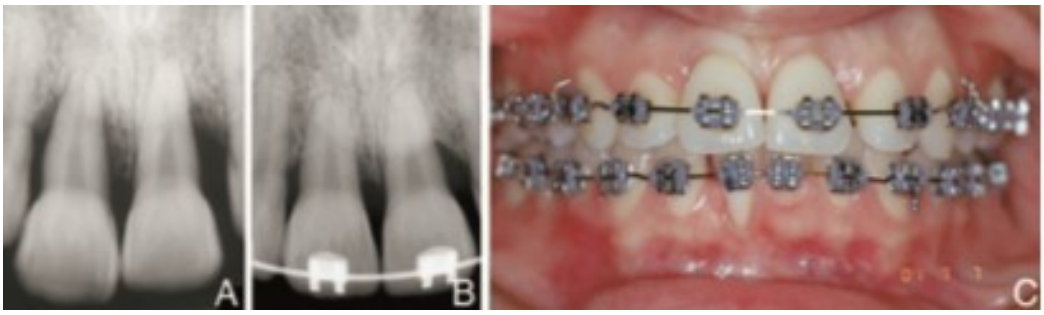

Figura 18 : radiografias inicial e final com caso finalizado

Concluíram que os ortodontistas ao tratarem de pacientes com doenças periodontais devem considerar uma abordagem multidisciplinar. Foi mostrado que mudanças na

topográfica óssea podem ser obtidas pela movimentação ortodôntica se os tecidos periodontais estiverem livres de inflamação.

Tanaka et al. (2008) relataram um caso clinico de paciente de 19 anos, gênero feminino, com maloclusão de Classe I de Angle com apinhamento ântero-inferior com discrepância de modelo de 7,0 mm e recessão gengival de 4,0 mm no dente 42. Realizou tratamento ortodôntico com enxerto gengival e extração dos dentes 14, 24, 34 e 44 para eliminar o apinhamento ântero-superior e inferior com o intuito de avaliar a possibilidade de movimentação ortodôntica em pacientes senis . Concluíram que a movimentação ortodôntica não é fator determinante ou primário para a retração gengival, porém a tábua óssea e a gengiva do paciente devem ser avaliadas com critério, pois em casos de gengiva delgada, tábua óssea fina, associadas à movimentação ortodôntica, presença de inflamação e trauma de escovação podem criar um ambiente favorável para o desenvolvimento da recessão gengival. A associação entre Periodontia e Ortodontia contribui para um bom prognóstico e manutenção da saúde dos tecidos periodontais, como no caso relatado.

Valle-Corotti et al. (2008) apresentaram dois casos clínicos em pacientes idosos. No primeiro uma paciente de 74 anos com diastemas inter incisivos no arco superior que estavam progredindo devido à diminuição do periodonto e trauma oclusal. Foi tratada com técnica de Edgewise melhorando a inclinação dos incisivos inferiores para criar um *overjet* para o fechamento do diastema com posterior ajuste oclusal. O intervalo das consultas foi de 40 dias. O segundo caso foi de uma paciente de 62 anos que tinha como queixa principal a presença de diastemas. Apresentava perda óssea na região anterior inferior e necessitaria de reabilitação protética na região posterior. Foi tratada com a técnica de Edgewise semelhantemente ao tratamento anterior, porém sem ajuste oclusal. Concluíram que a idade não representa um fator que inviabilize um tratamento ortodôntico, porém um bom diagnóstico com uma mecânica simplificada deve ser realizado, a fim de atingir os objetivos de cada paciente.

Inocencio e Sandhu (2008) publicaram um caso clinico de uma paciente de 37 anos, fumante, que tinha como queixa principal espaçamento entre os dentes. Na fase de diagnóstico constatou-se que a paciente apresentava periodontite crônica

avançada. A paciente foi aconselhada a cessar o tabagismo e a mesma foi submetida à cirurgia periodontal para a redução das bolsas. Para evitar a perda de tecido mole na região anterior houve preservação da papila no retalho, este procedimento permitiu o acesso aos defeitos infra-ósseos com um debridamento sem perda papilar, durante a cirurgia tentou-se uma regeneração guiada dos tecidos na região. Após 6 meses a paciente foi encaminhada ao tratamento ortodôntico para o fechamento dos diastemas, com monitoramento pelo periodontista a cada 3 meses. Ao final do tratamento a aparência das papilas foi significamente melhorada, resultando em aparência normal em todo o arco. Concluíram que a técnica de preservação da papila combinada ao tratamento ortodôntico resultou num periodonto saudável e com significativa melhora na aparência estética da paciente.

Carvalho (2009) avaliou pacientes com periodontite agressiva, antes da movimentação ortodôntica, imediatamente após o término do tratamento e quatro meses após a finalização do tratamento. A amostra foi composta por vinte pessoas de ambos os sexos, não fumantes, sendo divididos em dois grupos: 10 com periodontite agressiva (grupo teste) e 10 sem doença periodontal (grupo controle). Seguindo como parâmetros: profundidade de sondagem, nível de inserção, sangramento à sondagem e índice de placa bacteriana medidos antes, logo após o final do tratamento e quatro meses após o final do mesmo. Notou que houve redução significativa nos pacientes do grupo teste para sangramento e inserção após o final de tratamento, e na medição após quatro meses houve melhora na profundidade de bolsa e nível de inserção. No grupo de controle não houve melhora significativa nesses parâmetros. Concluiu que a movimentação ortodôntica em pacientes com periodontite agressiva é possível e que não prejudica a condição periodontal do paciente desde que feita sob forte controle de inflamação e biofilme bacteriano.

Barlattani *et al.* (2009) realizaram um tratamento ortodôntico com a técnica de alinhadores (Invisalign®) num paciente de 61 anos com perda óssea significativa na arcada superior e doença de Werlhof. No exame intrabucal observou-se severo apinhamento anterior superior e mordida cruzada dos elementos 15, 24 e 25. Através de sondagem houve sangramento difuso do periodonto e sinais de doença periodontal ativa. Após a terapia periodontal básica houve redução significativa da

inflamação e diminuição da mobilidade dos elementos 11, 12, 14 e 31. O desejo do paciente era melhorar o sorriso e, pela sua história sistêmica que dificultava a intervenção cirúrgica, optou-se pelo uso de alinhadores estéticos, já que o paciente não queria passar pela colagem de aparatologia fixa. O alinhamento anterior realizou-se através de redução interproximal e houve uma intrusão dos elementos 11 e 12 para redução da sobressaliência. A contenção foi feita através de imobilização de 14 a 24 com fio de ouro no arco superior e de 33 a 43 no arco inferior (Fig 19 e 20).



Figura 19 : Caso inicial



Figura 20 : Finalização

Concluíram que o tratamento realizado atendeu às expectativas do paciente, permitindo ao mesmo durante o tratamento a perfeita higienização dentária, sendo uma alternativa válida para pacientes com problemas estéticos e doenças sistêmicas graves, quando não é aconselhável intervir com reabilitações complexas implante – prótese.

Nokhbehsaim et al. (2010) pesquisaram *in vitro* como as forças biomecânicas do tratamento ortodôntico podem modular as respostas inflamatórias do ligamento periodontal. Para isso, através da coleta de material celular das raízes de seis doadores submetidos a tratamento ortodôntico com extração de dentes, que foram cultivadas em meio de cultura suplementados com 10% de soro fetal bovino, 100 unidades de penicilina e 100 ug/ml de estreptomicina a 37% numa atmosfera umidificada a 5%de co2. A concentração de soro fetal bovino foi reduzida a 1% 24 horas antes do início do experimento. E para simular um ambiente inflamatório foi utilizado 1L1 beta que é aumentado em ambientes inflamatórios. As células de deformação dinâmica de tração foram submetidos a tensão cíclica de grandezas altas e baixas e uma taxa de 0,05 hz na presença e ausência de 1L1 beta usando um dispositivo de tensão. Os níveis de proteínas inflamatórias foram analisados para determinação de células comprometidas e as monocamadas dessas células foram expostas a 1L 1 beta e ou cargas biomecânicas por 7 dias, células não tratadas serviram como grupo de controle. A atividade de fosfatasse alcalina foi medida após 6 dias de tratamento, obtendo como resultados que a carga biomecânica melhorou a expressão construtiva de mediadores pró inflamatórios quando aplicada com força alta em curto período de tempo, mas não as forças baixas. No entanto a longo prazo as forças elevadas parecem exercer um efeito anti-inflamatório por regulação negativa de mediadores inflamatórios. Concluíram que a tração ortodôntica aumenta a resposta inflamatória em presença de inflamação pré-existente e que forças oclusais não fisiológicas podem agravar a periodontite, entretanto existe melhora dos efeitos da inflamação periodontal frente à função mastigatória e obtenção de contatos oclusais precisos.

Ogihara e Wang (2010) realizaram um estudo onde 47 pacientes com idade média de 53 anos que apresentavam defeitos infra ósseos de 2 ou 3 paredes e de 6mm ou mais de profundidade de bolsa foram divididos em 2 grupos: Grupo 1- 24 pacientes que receberam tratamento com ortodontia mais cirurgia com aplicação de derivados de esmalte e enxerto ósseo liofilizado desmineralizado; Grupo 2- 23 pacientes que receberam tratamento cirúrgico com aplicação de derivados de esmalte e enxerto ósseo liofilizado desmineralizado. Os defeitos infra ósseos foram tratados 4 semanas antes da aplicação de forças ortodônticas. Foram medidas a

profundidade de soldagem e o nível de inserção clinica desde o início até 1 ano. O desfecho primário foi alteração na profundidade de sondagem e nível de inserção clínica e o desfecho secundário foi alteração absoluta na resolução de defeitos e nível de inserção em ambos os casos sem diferenças significativas, exceto para defeitos de 2 paredes onde o grupo tratado com ortodontia tinha ganho estatístico significativo no nível de sondagem. Concluíram que ambas as modalidades de tratamento foram eficazes, mas houve um benefício adicional na terapia associada a tratamento ortodôntico.

Gomez et al. (2010) relataram um caso clinico de uma paciente com 29 anos que apresentava periodontite agressiva e perda óssea generalizada que foi submetida a tratamento ortodôntico. Havia ausência dos elementos 45 e 26, apinhamento anterior superior e mordida aberta com deglutição atípica e com pouco osso alveolar na região de dentes 32, 31, 41 e 42. Após tratamento periodontal para controle de inflamação foi realizada cirurgia periodontal com aplicação de proteínas derivadas de matriz de esmalte nos dentes 16, 15, 13, 12, 22, 24, 32, 34, 35, 36, 41 e 42 com objetivo de terapia de regeneração, além do uso de metronidazol 500mg três vezes por dia durante uma semana. No primeiro ano de tratamento a paciente fez visitas de controle ao periodontista a cada 3 meses para controle da infecção sendo encaminhado para tratamento ortodôntico para facilitar a higienização através do alinhamento e nivelamento. Na análise ortodôntica da paciente observou-se que ela apresentava Classe II esquelética com rotação horária da mandíbula, incompetência labial e terço inferior aumentado. No exame intra oral apresentava mordida cruzada dos elementos 35 e 37 com relação canina de Classe II subdivisão direita sem sobremordida e ausências de guias funcionais. Os objetivos do tratamento eram limitados pela dificuldade de se conseguir uma boa guia anterior devido a retrusão mandibular, ficando, portanto, reduzido ao alinhamento e nivelamento das arcadas para facilitar a higienização da paciente, já que a mesma não queria se submeter à cirurgia ortognática. O tratamento foi realizado com desgastes interproximais (*stripping*) para facilitar o alinhamento e evitar protrusão excessiva dos dentes. Após 21 meses a paciente chegou a fase de contenção. Durante todo o tratamento a paciente foi monitorada pelo periodontista. Concluíram que apesar de muitos ortodontistas crerem que pacientes com periodontite

avançada não possam ser submetidos a tratamentos ortodônticos, o mesmo é possível, desde que a doença periodontal seja erradicada mantendo-se o periodonto sem agentes patogênicos e com ausência de inflamação.

Cázares e López (2010) apresentaram um caso clinico onde uma paciente do gênero feminino com 30 anos de idade com retrusão maxilar, linhas médias não coincidentes e perfil de Classe III. No exame intraoral observaram mordida cruzada anterior com palatinização e apinhamento dos dentes anteriores superiores, bolsas periodontais de 4 a 6 mm com sangramento à sondagem e com perda de crista óssea. Um tratamento orto cirúrgico foi descartado pois a paciente apresentava anemia, baixa auto-estima e histórico dentário prejudicado. Portanto os objetivos do tratamento foram eliminar o apinhamento, descruzar a mordida e buscar uma postura funcional da mandíbula. Foram colados braquetes com prescrição de Roth .018” X .025” e se iniciou o nivelamento com fios de nivelamento .014” NiTi com dobra justa inferior e sem dobras no superior para promover a vestibularização dos dentes superiores. Durante a sequência de arcos foram introduzidos elásticos de 5/16 para adquirir uma nova postura mandibular. Após 8 meses de tratamento foram feitas radiografias periapicais para observação das cristas ósseas dos dentes anteriores. Com 16 meses de tratamento a paciente apresentava Classe I de Angle molar e canina com resposta periodontal positiva comprovada através de sondagem periodontal e através de radiografias onde notaram uma remodelação das cristas ósseas a nível de dentes anteriores. Concluíram que uma boa relação e estabilidade óssea dentária é favorável para a saúde periodontal. E que pacientes com periodonto comprometido devem ser submetidos à tratamentos com biomecânica diferenciada com uso de forças leves e contínuas e com constante monitoramento periodontal.

Rody et al. (2011) avaliaram 31 pacientes que haviam terminado o tratamento ortodôntico há pelo menos 4 anos antes do início do estudo estando livres de doenças sistêmicas e que não tinham recebido tratamento periodontal há pelo menos 6 meses, foram excluídos fumantes e usuários de drogas. Os indivíduos foram divididos em 3 grupos, grupo 1: contendo 10 pessoas que utilizavam contenção fixa 3 x 3, grupo 2: contendo 111 indivíduos que utilizavam contenção de Hawley e grupo 3: contendo pacientes que não utilizavam contenção, sendo esse

grupo denominado controle. Foi avaliada a saúde periodontal clínica e coletou-se o fluido gengival para avaliação do nível de proteínas inflamatórias; na avaliação clínica do periodonto verificou-se o nível de sangramento gengival e a profundidade de bolsa periodontal. Na avaliação da saúde periodontal não se notou diferença significativa entre os grupos, no entanto na análise do fluido gengival verificou-se um volume maior no grupo 1, mas essa diferença não foi significativa, já na análise do fluido com biomarcadores houve diferença estatística na região de pré-molares do grupo 2. Concluíram que a saúde periodontal clínica dos pacientes dos 3 grupos não foi afetada e que apesar do ligeiro aumento no fluido gengival no grupo 1 não se encontraram diferenças na gengiva da região, mas uma importante descoberta foi o fato do grupo 2 ter apresentado diferença estatística aos biomarcadores na região de pré-molares o que pode ser explicado pela resina da contenção em contato com os dentes na região.

Lins et al (2011) realizaram um estudo na população brasileira com 30 pacientes portadores de mal oclusões que não faziam uso de medicamentos e nem estavam sendo submetidos a tratamento ortodôntico. Os indivíduos foram divididos em 3 grupos segundo a classificação das maloclusões de Angle, classe I, classe II e classe III. Todos os pacientes foram sondados para localização de bolsas periodontais e para observação de sangramento gengival, e para detecção do índice de placa, um cotonete foi embebido e solução evidenciadora de placa foi passado nos elementos 16,11,26 e 31 e na lingual dos elementos 36 e 46. Obtiveram como resultado com relação as maoclusões que 17 eram portadores de alocuções de classe I, 11 portadores de classe II e 2 portadores de classe III, 24 pacientes apresentavam apinhamentos ou seja 80% da amostra, sendo que 17 tinham classe I, 6 classe II e 1 classe III. Com relação a higiene oral nos pacientes classe I 47,05% apresentavam higienização satisfatória 29,41% regular e 23,52% deficiente, na classe II 45,45 % satisfatória, 36,36% regular e 18,18% deficiente, na classe III 50% satisfatória e 50% regular.Com relação ao índice de sangramento 86,66% apresentaram gengivite, 10% periodonto saudável e 3,33% apresentavam diagnostico sugestivo de periodontite. Concluíram que a presença de sangramento e biofilme é observada em pacientes de todos os tipos de mal oclusões sendo a gengivite a condição periodontal mais frequentemente encontrada.

Gusmão et al. (2011) avaliaram a relação entre dentes mal posicionados e as condições periodontais. A amostra foi de 90 adultos não fumantes e que não sofreram nenhum tipo de tratamento ortodôntico prévio, com idade entre 15 e 69 anos. Foram avaliados seguindo critérios de mal posicionamento como giroversões (86,7 %), dentes apinhados (52,0%) e molares inclinados mesialmente (48,9 %). Em seguida analisou-se o índice de sangramento gengival à sondagem, e com inspeção visual, a presença de presença ou perda de inserção gengival (recessão gengival). Constatou-se nos resultados que 100% dos examinados apresentavam gengivite marginal crônica, caracterizada pela presença de sangramento, 68,7 % apresentavam recessões gengivais e 54,4% hiperplasia gengival, sendo que apenas os pacientes com dentes vestibularizados isoladamente e com proclinação excessiva dos incisivos superiores apresentavam associação significativa com a recessão gengival. Verificou-se que 100 % dos pacientes necessitavam de terapia básica periodontal e 44% apresentavam indicação para cirurgia periodontal. Em relação a terapia ortodôntica 66,7% necessitavam de pequenos movimentos e em 33,3 % da amostra estava indicada a movimentação ortodôntica. Concluíram que dentes mal posicionados são considerados predisponentes para anomalias periodontais, pois dificultam a higienização, retendo mais placa bacteriana. Além disso, pacientes com traumas oclusais são mais susceptíveis às recessões gengivais, evidenciando o papel da Ortodontia na terapia periodontal de pacientes com mal posicionamento dos dentes.

Eke et al. (2012) publicaram uma pesquisa realizada na população americana onde 3742 adultos com idade superior a 30 anos foram submetidos a sondagem periodontal em 6 sítios dentários. Obtiveram como resultado que 42,7% dos examinados apresentavam doença periodontal, sendo que 8,7% tinham periodontite leve, 30% moderada e 8,5% periodontite grave. Em indivíduos com 65 anos ou mais, 64% apresentavam a forma moderada ou grave da doença. A classificação para a definição da gravidade de periodontite foi: periodontite grave, 2 ou mais locais interproximais com perda de inserção de 6mm e um local com bolsa periodontal de 5mm; periodontite moderada, 2 ou mais locais interproximais com pelo menos 4mm de perda de inserção ou 2 locais ou mais locais interproximais com perda de 5mm, não no mesmo dente e; periodontite leve como tendo 2 locais interproximais com um

mínimo de perda de 3mm e, pelo menos, 2 locais interproximais com perda de 4mm ou 1 local com no mínimo 5mm de bolsa periodontal. Esta pesquisa também indicou que a periodontite foi maior em pacientes do gênero masculino, com menor escolaridade e fumantes ativos. Além disso, os mexicano-americanos tiveram maior prevalência de periodontite. Concluíram que a doença periodontal detectada em pacientes mais novos vai se agravando com o passar dos anos, e que a condição social é um fator a ser considerado, além do tabagismo que pode ser importante contribuinte para a instalação da doença periodontal.

Panwar et al. (2014) avaliaram 20 pacientes adultos com dentição comprometida periodontalmente que foram submetidos a tratamento ortodôntico. Foram avaliados em relação ao sangramento gengival a sondagem, profundidade de bolsas periodontais e comprometimento estético, antes e após o tratamento perio-ortodôntico. Detectaram que o sangramento gengival pós-tratamento ortodôntico teve diminuição estatisticamente relevante, bem como aconteceu diminuição na profundidade de bolsas e melhoras na estética dos pacientes. Concluíram que um fator crucial para o sucesso do tratamento ortodôntico em pacientes com comprometimento periodontal é a interação multidisciplinar entre Periodontia e Ortodontia, deixando o paciente sem inflamações periodontais durante o tratamento, através da motivação do paciente com relação à higienização dos dentes, além de uma biomecânica com forças leves para obtenção de uma resposta biológica eficaz com aumento da inserção periodontal.

Serrano e Gomez (2015) relataram um caso clinico onde uma paciente de 28 anos, com Classe III esquelética, mordida cruzada anterior e periodontite controlada foi tratada de maneira compensatória através de ortodontia convencional fixa. O tratamento consistiu em melhorar as relações de oclusão a fim de promover condições de saúde periodontal e estéticas da paciente. O tratamento foi iniciado com a colocação de braquetes com slot 0,022” do sistema Roth no arco superior e no arco inferior foi realizada uma raspagem e alisamento radicular com enxerto gengival livre, aguardando-se um mês para colagem inferior. Após o período de alinhamento notou-se a possibilidade de retração da bateria anterior inferior, sendo a mesma realizada com arco dupla chave e procedimentos estéticos foram realizados nos elementos 11 e 21 que se encontravam desgastados devido a traumas de

oclusão. O caso foi finalizado com melhora da mordida e da estética, além da melhora das condições periodontais. Concluíram que uma avaliação adequada e um bom diagnóstico interdisciplinar são fatores importantes para proporcionar integridade e estética ao periodonto.

Bacci e Bacci (2016) apresentaram um caso clinico onde uma paciente portadora de Classe II divisão esquerda com oclusão traumática e recessões gengivais generalizadas foi tratada com ortodontia lingual. Após visita ao periodontista, que recomendou um procedimento de enxertia gengival, foi recomendada uma consulta com ortodontista para avaliação de traumas oclusais. Cumpre salientar que a paciente queria manter o tratamento ortodôntico sob sigilo optando então pela ortodontia lingual. A paciente apresentava severo apinhamento anterior e frágil arquitetura periodontal, as papilas inferiores não preenchiam as ameias Inter proximais e triângulos escuros eram notados, somando-se ainda ao fato da paciente promover apertamento dentário. O tratamento consistiu em colocação de aparatologia lingual com slice nas duas arcadas para reduzir a presença dos triângulos negros. A arcada superior recebeu um mini implante por palatina para distalização da bateria posterior esquerda e posteriormente um mini implante foi colocado por vestibular para correção do canino (13). Concluíram que pacientes com oclusão traumática e comprometimento periodontal, quando tratados com a técnica do arco ideal apresentam uma melhora nas condições gerais do periodonto, mas deve-se estar atento ao tempo de tratamento pois o acúmulo de resina na região lingual usada para compensação do arco ideal é um fator de acúmulo de placa sendo, portanto, nocivo aos tecidos dentais.

Gomes et al. (2016) relataram um caso clinico de um paciente de gênero masculino, com 28 anos de idade, Classe I de Angle, sobressaliência de 6 mm, sobremordida de 4 mm, linha média desviada para o lado direito, apinhamento inferior e com recessões gengivais na região de incisivos inferiores e reabsorções horizontais generalizadas nas arcadas superior e inferior. Foi solicitada a avaliação de um periodontista onde o paciente foi orientado a fazer manutenções periodontais periódicas a cada 6 meses, estando apto a iniciar o tratamento ortodôntico. O planejamento consistiu em corrigir o apinhamento superior e inferior e o desvio da linha média através da extração dos elementos 14, 24 e 34, sendo feita ancoragem

com barra transpalatina. Utilizou-se a técnica de Straightwire onde foram realizados o alinhamento e nivelamento. Quando se chegou ao fio 0,017” X 0,025” de aço, os dentes foram conjugados e foi utilizada a mecânica com elásticos correntes para o fechamento de espaços e foi realizada a mecânica de fechamento dente a dente para ser aplicada força leve e controlada. Após avaliação radiográfica optou-se pelo fim do tratamento e confecção de contenções devido ao aumento das recessões gengivais e perda óssea generalizada. Concluíram que o tratamento ortodôntico em pacientes com periodonto reduzido não está contraindicado, mas apresenta limitações e deve ser executado com analise multidisciplinar envolvendo criterioso exame periodontal. Além disso, deve-se aplicar forças leves para obter controle da movimentação dentária.

4. DISCUSSÃO

Dentes com perdas ósseas e sangramento a sondagem ou espontâneo quando recebem força ortodôntica para movimentação, seja ela de qualquer magnitude, agravam a destruição de osso alveolar pois a inflamação nos tecidos pré-existente é potencializada pela compressão dos ligamentos que é necessária para a movimentação dentaria (Ericsson, Thinlander e Linde, 1978). Outro fator de agravamento do quadro de periodontite são contatos oclusais não fisiológicos, porém quando esses dentes sofrem força ortodôntica e são colocados em função mastigatória e contatos oclusais precisos, mesmo perante inflamação prévia, apresentam a princípio um aumento nos mediadores químicos de inflamação , mas como passar do tempo esses mediadores tem números bem diminuídos, quando os dentes se apresentam em contatos fisiológicos, o que justificaria a movimentação de dentes com periodonto inflamado (Nokhbehsaim, 2010). Apesar de quadros de hialinização poderem ocorrem a qualquer momento do tratamento e independente da magnitude da força aplicada (Bohl et al., 2004), as forças aplicadas em dentes com perdas ósseas devem ser de magnitude baixa para favorecerem o aumento de inserção periodontal diminuindo o sangramento e profundidade de bolsas (Panwar et al., 2014).

Uma avaliação adequada do quadro periodontal deve ser feita antes do início do tratamento e a intervenção de um periodontista é imprescindível na maioria dos casos sendo dada atenção a descontaminação do periodonto e especial as técnicas de higienização (Janson, Janson e Ferreira 1997; Calheiros et al., 2005; Carvalho, 2009; Passanezzi et al., 2007; Cazarez e Lopes, 2010; Serrano e Gomez, 2015; Gomes et al., 2016).

A movimentação ortodôntica deve ocorrer após o tratamento das inflamações periodontais e deve ficar bem claro aos pacientes que as consultas de manutenção desse ambiente periodontal sadio com o periodontista devem ocorrer com intervalo de 6 meses (Janson, Janson e Ferreira, 1997; Gomes et al., 2010), mas alguns ortodontistas acreditam que a avaliação periodontal necessita ser realizada a cada 3 meses (Serrano e Gomez, 2015). Muitos periodontistas fazem uso de bochechos

com clorexidina para auxilio no controle das infecções periodontais (Gomez et al., 2010) e, em muitos casos, são realizadas cirurgias periodontais para a melhora da inflamação com uso de antibióticos como o metronidazol (Gomez et al., 2010). Podem ser empregadas também técnicas de terapia regenerativa com aplicação de matriz de esmalte e membrana reabsorvível, estudos comprovam que através do uso dessa técnica obtém-se extensa regeneração periodontal com aumento de 70% das fibras de Sharpey e de 80% de odontoblastos o que promove a regeneração do periodonto (Diedrich et al., 2003). Faz-se uso também de enxerto ósseo associado à terapia com derivados de matriz de esmalte que quando associada a força ortodôntica leve garante um aumento de inserção maior do que apenas movimentação simples (Ogihara e Wang, 2010), outra técnica bastante empregada é a associação de enxerto ósseo autógeno com aplicação de EDTA, com o uso dessa técnica notam-se áreas de remineralizarão óssea após o tratamento (Passanezzi et al., 2007); as técnicas de descontaminação, sejam elas com ou sem acesso cirúrgico, não tem a cicatrização prejudicada frente a força ortodôntica, desde que a mesma seja de magnitude baixa (Cirelli et al., 2003).

Após a etapa de desinfecção periodontal os pacientes devem receber atenção redobrada em relação à biomecânica a ser empregada que deve ser a mais simples possível e com a menor possibilidade de dano ao periodonto, através do uso de forças brandas e tendo uma atenção especial com relação a ancoragem para não causar danos adicionais aos tecidos periodontais (Calheiros et al., 2005; Cazares e Lopes, 2010). Dentes com comprometimento periodontal que indiquem a necessidade de extrações podem ser utilizados como ancoragem para evitarmos movimentos indesejados (Janson, Janson e Ferreira, 1997). Também é necessária a atenção dos acessórios a serem utilizados pois molares com tubos colados tem menor risco de aumento da doença periodontal em relação aos molares com tubos bandados, principalmente em adolescentes (Boyd e Baumrind, 1992) o que afeta diretamente em casos de pacientes com periodontite agressiva juvenil.

Quando possível a estética também deve ser um fator a ser analisado no planejamento dos tratamentos, mesmo sabendo que movimentações dentárias não provocam recessões em pacientes com periodonto saudável, pacientes com perdas ósseas devem ter as tábuas ósseas avaliadas com critério, pois se as mesmas

forem delgadas ou finas, associadas a movimentação e trauma podem criar recessões (Tanaka et al., 2008). Nas técnicas de acesso cirúrgico para raspagem devem levar em conta a preservação das papilas dentarias pois podem ser criados zonas de destruição papilar criando os “ buracos negros” em áreas inter proximais; técnicas de preservação papilar associadas a movimentações ortodônticas promovem periodonto saudável e melhora estética (Inocêncio e Sandhu, 2008).

A idade não representa uma contra indicação na terapia, já que apenas 10 % dos pacientes senis necessitam de tratamentos periodontais mais complexos, portanto, pacientes com idade avançada podem ser tratados desde que tenham um diagnóstico levando-se em conta; enfermidades sistêmicas avançadas, uso de medicamentos, má condição de saúde bucal, quantidade de osso alveolar, falta de motivação do paciente e impossibilidade de obtenção de estabilidade oclusal após a terapia ortodôntica, a mecânica deve ser simplificada devendo-se levar em consideração as limitações periodontais normais de pacientes mais jovens que apresentam o mesmo comprometimento periodontal (Valle-Corroti et al., 2008).

Não existem limitações com relação às técnicas empregadas, podendo ser realizados tratamentos através da técnica de Edgewise (Valle-Corroti 2008), Straight wire (Cazarez e Lopes, 2010; Gomes et al., 2016), alinhadores (Barlattani et al., 2009) e Ortodontia lingual (Bacci e Bacci, 2016). A opção com o tratamento com alinhadores é uma alternativa bastante interessante devido a facilidade de higienização que o sistema permite, sendo também uma alternativa para melhora estética de pacientes com comprometimento periodontal que sofrem de problemas sistêmicos que impeçam a remoção dos dentes além da instalação de implantes dentários (Barlattani et al., 2009). No caso da utilização de Ortodontia lingual tem-se que ter atenção redobrada em relação ao tempo de tratamento devido ao maior acúmulo de placa que o sistema apresenta (Bacci e Bacci 2016).

A movimentação ortodôntica também pode oferecer melhora em casos que vão receber futuros implantes, como no caso de verticalização de molares, tendo-se ganho de inserção e redução de bolsa de 1,0 mm a 3,0mm nos molares que foram verticalizados, além de um leito cirúrgico com tamanho apropriado para confecção de futura reposição implanto- protética do elemento perdido, e de uma melhora no acesso da higienização pós tratamento (Janson, Janson e Ferreira, 2001). No caso

de dentes sem condições de manutenção na oclusão devido a perda óssea ou fratura, os mesmos podem sofrer tracionamento com técnica de extrusão lenta para neoformação tecidual com força aplicada de no máximo 50 g (Chambrone e Chambrone, 2005), onde se consegue uma neoformação de em média de 1,7 mm (Moreira, 2005).

Ao final do tratamento é necessária atenção ao tipo de contenção que o paciente deverá usar, pois as contenções do tipo Hawley apresentam aumento nos biomarcadores na região de pré-molares e aumento no fluido gengival (Rody et al., 2011) sendo, portanto, as contenções de acetato mais indicadas para esses pacientes.

Após a movimentação ortodôntica apresentam-se como resultado, na maioria dos casos, ganho de inserção, apesar da não alteração da ligação do tecido conjuntivo (Polson et al., 1984), remodelação das cristas com diminuição dos defeitos, melhora estética, facilidade na higienização e melhora da condição geral do periodonto (Janson, Janson e Ferreira, 1997; Driedrich et al., 2003; Cirelli et al., 2003; Tanaka et al., 2008; Inocêncio e Sandhu, 2008; Carvalho, 2009; Barlattani et al., 2009; Ogiwara e Wang, 2010; Cazares e Lopes, 2010; Gomez et al., 2010; Panwar et al., 2014) o que justificaria a movimentação ortodôntica em pacientes com perdas ósseas já que dentes mal posicionados são predisponentes para anomalias periodontais devido a dificuldade de acesso a higienização e portanto maior acumulo de placa e biofilme (Gusmão et al., 2011).

5. CONCLUSÃO

De acordo com o levantamento bibliográfico realizado neste trabalho, pôde-se concluir que:

1. A movimentação dentaria pode ser realizada através de várias técnicas, não sendo o problema periodontal fator que inviabilize o uso de qualquer técnica ortodôntica;

2. Dentes com problemas periodontais quando colocados em posição de oclusão estável apresentam melhora nas condições do periodonto, com diminuição de bolsas periodontais e ganho de inserção;

3. O tratamento dos pacientes deve ocorrer com analise multidisciplinar, envolvendo a avaliação de um periodontista que deve fazer análises periódicas da condição periodontal do paciente em períodos curtos, sendo de suma importância a motivação do paciente com relação a higienização dentaria;

4. Deve-se ter atenção aos tipos de acessórios e com relação ao tempo de tratamento que não deve ser longo para não haver maior comprometimento dos tecidos periodontais; Dentes que apresentam problemas periodontais que não possibilitem a manutenção dos mesmos na cavidade bucal, podem servir como ancoragem para prevenção de movimentos indesejados ou podem ser usados para criar condições ósseas melhores para reabilitação com futuros implantes através da técnica de extrusão lenta. Dentes com inclinações devem ser verticalizados para criar condições melhores de higienização bem como leitos ósseos melhores para futuros implantes.

REFERÊNCIAS BIBLIOGRÁFICAS

BACCI, H.; BACCI, C.L.K., Técnica do arco ideal (parte II) - passo a passo no tratamento de um caso clinico de má oclusão de classe II e doença periodontal com ortodontia lingual. **Orthod.Sci.Pract.**v.9(34): p.17-28 ,2016.

BÖHL, M.V.; MALTHA J.; VANDER HOFF H.; KUIJPERS-JAGTMAN A.M., Changes in the periodontal ligament after experimental tooth movement using high and low continuous forces in to beagles dogs. **Angle Orthod.**v.74:16-25, 2004

BARLATANI JR., MANPIERI G., OTTRIA, L.; BOLLERO, P., Invisalign treatment in periodontal patient: Case Report. **Oral & Implantology** Anno II, n.4, 2009.

BOYD, R.L., BAUMRIND, S., periodontal considerations in the use of bonds and bands on molars in adoslescents and adults. **The Angle Orthod.**v.62, n.2, p.117-126, 1992.

CALHEIROS, A.; FERNANDES, A.; QUINTÃO, C.A.; SOUZA, E.V.; Movimentação ortodôntica em dentes com comprometimento periodontal: Relato de um caso clinico. **Rev. Dental Press Ortod.Ortop.Facial,** Maringá, v.10, n.2, p.111-118 mar/abr. 2005.

CARVALHO, C.V.; Avaliação dos parâmetros clínicos periodontais em pacientes portadores de periodontite agressiva submetidos a tratamento ortodôntico. **Tese de Doutorado.** São Paulo: Faculdade de odontologia USP ;2009.

CAZAREZ, E.R.; LOPEZ, R.G. tratamento de ortodoncia em el paciente adulto periodontalmente comprometido: Caso Clinico. **Rev. Odontologica Mexicana,** v.14, n.3, p. 177-184, sep.2010.

CHAMBRONE, E.R.; CHAMBRONE, L.A., Forced orthodontic eruption of fratured teeth before implant pleacement: Report Case. **J. Can. Dent. Assoc.,** v. 71: 257-261, 2005.

CIRELLI, C.C.; CIRELLI, J.A.; MARTINS J.C.R.; LIA, R.C.C.; ROSSA JR., C.; MARCANTONIO JR., E.; Orthodontic movement of teeth with intraosseous defects: Histologic and Histometric study in dogs. **Am. J. Orthod. Dentofacial Orthop.** v.123 : 666-679, 2003 .

DRIEDRICH, P.; FRITZ, V.; KINZIMER, G.; ANGELAKIS, J.; Movement of periodontlly affected teeth after guissed tissue regeneration (GTR) na experimental pilot study in animals. **J. Orofac. Orthop.** v. 64 (3) : 214-227, May 2003.

EKE, P.L.; DYE, B.A.; WEI, L.; THORTON-EVANS, G.O.; GENCO, R.J.; Prevalence of periodontitis in adults in the United States: 2009 and 2010. **J. Dent. Res.** V.91: 914-920 , Aug.2012.

ERICSSON, I.; THINLANDER, B.; LINDHE, J., periodontal conditions after orthodontic tooth movement in the dog. **The Angle Orthod.** V. 48, n.3, p.210-218, July 1978.

GOMES, L.G.; TUMA, C.E.S.N.; BRONZI, E.S.; PEREIRA, G.O.F., Tratamento ortodôntico de pacientes adultos com periodonto reduzido.- cuidados e limitações. **Orthod. Sci. Pract.** V.9(33) :80-87 , 2016 .

GOMEZ, I.; MARCOS, A.; ZABALEGUI, I.;Tratamiento de ortodoncia em pacientes con periodontitis agressiva. **Periodoncia y Osteointegracion.** V.21, n.4 ,2010.

GUSMÃO, E.S.; QUEIROZ, R.D.C.; COELHO, R.S.; CIMÕES, R., SANTOS, R.L.; Relação entre dentes mal posicionados e a condição dos tecidos periodontais. **Dental Press J. Othodon.** V.16 (4);87-94 July-Aug. 2011.

INOCENCIO, F.; SANDHU, H.S; interdental papila reconstruction combining periodontal and orthodontic therapy in adult periodontal patients: A Case Clinic Report. **JCDA.** V.74, n.6, july/Aug.2008.

JANSON, M.P.R.; JANSON R.R.P.; FERREIRA, P.M., Tratamento interdisciplinar I: Considerações clínica e biológicas na verticalização de molares. **Rev. Dental Press Orthod. Ortop. Facial,** Maringá, v.6, n.3, p 1-18, maio/ jun. 2001.

JANSON, M.P.R.; JANSON R.R.P.; FERREIRA, P.M., Tratamento ortodôntico em pacientes com lesões periodontais avançadas. **Rev. Dental Press Orthod. Ortop.** V.2**,** n.5, p 101-120, set/out. 1997.

LINS, R.D.A.V.; NOROES, T.S.A., SOUSA, A.A.; LEMOS, A.D.; ALVES, A.D.; Ocorrência da doença periodontal e suas relações com as maloclusões. **Odontol.Clin.Cient. Recife.** V10(3), p.251-254 jul/set. 2011.

MOREIRA, P.T.B; CHAMBRONE, L.A; CLIVARQUER, J., Estudo clinico e radiográfico da técnica de erupção forçada em elementos portadores de doença periodontal avançada com a finalidade de colocação de implantes. **Rev. Odontol.** V26, p.85-94, 2005.

NOKHBEHDAIM, M.; DESCHNER, B.; WINTER, J.; REIMANN, S.; BOURADEL, C.; JENPSEN, S.; JÄGER, A.; DESCHNER, J. Contribution of orthodontic load to inflamation mediated periodontal destruction. **J. Orofac.Orthop.** N.6:390-402, 2010.

OGIHARA, S.; MAKKS, M.H.; Enhacing the regenerative potential of guided tissue regeneration to treat na infrabony defect and adjacent ridge deformity by orthodontic extrusive forced. **J. Periodontal** V77(12):93-100, dec. 2006.

PANWAR, M.; JAYAN, B.; ARORA, V.; SINGH, S., orthodontic management of dentition in patients with periodontally compromissed dentition. **J. indian Soc. Periodontol V.**18, issue 2, p.200-204, mar/apr.2014

PASSANEZI, E.; JANSON, M.; JANSON, G.; SANT'ANA, A. P.; FREITAS, M.R.; HENRIQUES, J.F.C.; Interdisciplinary treatement of localized juvenile periodontitis: A new perspective to na old problem. **Am. J. Orthod. Dentofacial Orthop.** V.131: 268-276 , 2007.

POLSON, A.; CATON, J.; POLSON, A.P.; NYMAN, S.; NOVAK, J.; REED, B., periodontal response after tooth movement into infrabony defects. **Am. J. Orthod.** V.87:67-74 , 1985.

RODY JR., W.J.; AKHHLAGHI, H.; AKYALCIN, S.; WITTSHIRE, W.A.; WIJEGUNASINGHE, M.; NOGUEIRA FILHO, G. Impacto f orthodontic retainers on periodontal heath status assessed by biomakersin gengival crevicular fluid. **Angle Orthod.** V.81:1083-1089 , 2011.

SERRANO, S.N.V; GOMEZ, I.G.V.; Orthodontic treatment in a periodontally compromissed class III patient: Report Case. **Rev. Mexicana de Ortodoncia.** V3, n4, p.271-279, oct/dez 2015.

TANAKA, O.; YOUNG, B.; TAFFAREL, I.P.; SIULON, L.F; OLIVEIRA JR.; S.R., A recessão e o enxerto gengival no tratamento ortodôntico. **Orthod. Sci. and Pratic.** V.1(1) , p.37-47, 2008.

VALLE-CORROTI, K.M.; VALLE, C.V.M.; NEVES, L.S.; HENRIQUE, J.F.C.; PINZAN, A., A ortodontia na atuação odontogeriatrica. **Rev. Dental Press ortodon. Ortop. Facial.** Maringá, V.13, n.2, p. 84-93, Mar/abr.2008.

VAN VEHROOY, J.R.; YUKNA, R.A., Orthodontic extrusion of single rooted teeth affected with advanced periodontal desease. **Am. J. Orthod.** V.87, p. 67-74, 1985