FACULDADE SETE LAGOAS

ISABELA DE ÁVILA FERNANDES

UMA COMPARAÇÃO DA CORREÇÃO DA CLASSE II COM ELÁSTICOS INTERMAXILARES, SLIDING JIG E APARELHOS DE AVANÇO MANDIBULAR

ALFENAS
2017

ISABELA DE ÁVILA FERNANDES

UMA COMPARAÇÃO DA CORREÇÃO DA CLASSE II COM ELÁSTICOS INTERMAXILARES, SLIDING JIG E APARELHOS DE AVANÇO MANDIBULAR

Monografia apresentada ao curso de Especialização *Lato Sensu* da Faculdade Sete Lagoas, núcleo Alfenas, como requisito parcial para conclusão do Curso de Ortodontia.
Orientador: Prof. Esp. Laércio

ALFENAS
2017

FOLHA DE APROVAÇÃO

Dedico este trabalho a Deus, que se mostrou criador, que foi criativo. Seu fôlego de vida em mim me foi sustento e me deu coragem para questionar realidades e propor sempre um novo mundo de possibilidades. A minha família, por sua capacidade de acreditar em mim e investir em mim.

AGRADECIMENTOS

A **Deus**, em primeiro lugar, que me iluminou durante esta caminhada.

A meu esposo, **César**, que me deu força e coragem, me apoiando nos momentos de dificuldade.

A Instituição pelo excelente ambiente oferecido aos alunos e os profissionais qualificados que disponibiliza para nos ensinar.

A meu orientador, Prof. **Laércio**, pela paciência, dedicação e ensinamentos.

A meus pais, pelo amor, carinho, por não medirem esforços para que eu pudesse levar meus estudos adiante.

A meus amigos por confiarem em mim e estarem ao meu lado em todos os momentos da vida.

"O sucesso nasce do querer, da determinação e persistência em se chegar a um objetivo. Mesmo não atingindo o alvo, quem busca e vence obstáculos, no mínimo fará coisas admiráveis ”.

RESUMO

Já é consenso na literatura a complexidade da correção da Classe II. Por envolver tanto a parte esquelética quanto a dentária, e por acometer as diferentes bases ósseas, a amplitude de opções de tratamento deixa o ortodontista bastante inseguro. Desta forma, o objetivo deste trabalho foi, através de uma revisão de literatura, comparar a correção da Classe II com a utilização de elásticos intermaxilares, sliding jig e aparelhos de avanço mandibular.

Palavras-chave: Classe II de Angle. Módulo de elasticidade. Ortodontia.

ABSTRACT

The complexity of the Class II correction is already agreed in the literature. Because it involves both a skeletal and a dental part, and because of different bony bases, a wide range of treatment options leaves the orthodontist very unsafe. Thus, the objective of this work, through a literature review, a Class II correction with a use of intermaxillary elastics, sliding jig and mandibular planes.

Keywords: Malocclusion, Angle Class II. Elasticity. Orthodontics. Malocclusion.

LISTA DE FIGURAS

Figura 1 - Tratamento com elásticos apoiados em mini-placas e com aparelho monobloco 13

Figura 2 - Tratamento aparatologia removível e uso de elástico de Classe II 14

Figura 3 - Tratamento com aparelho de Herbst e elástico de Classe II 16

Figura 4 - Tratamento com elásticos intermaxilares e aparelho Forsus, respectivamente 17

Figura 5 - Correção da Classe II com sliding jig 20

Figura 6 - Tratamento da Classe II com sliding jig 22

Figura 7 - Tratamento com elásticos intermaxilares 24

Figura 8 - Tratamento com distalização com mini-implantes e cursor 25

SUMÁRIO

1	**INTRODUÇÃO**	10
2	**PROPOSIÇÃO**	11
3	**REVISÃO DE LITERATURA**	12
3.1	ELÁSTICOS APOIADOS EM MINI-PLACAS E MINI-IMPLANTES.	12
3.2	COMPARAÇÃO COM APARELHOS DE AVANÇO MANDIBULAR	16
3.3	ELÁSTICOS E SLIDING JIG	21
3.4	DEGRADAÇÃO DA FORÇA DO ELÁSTICO	27
4	**DISCUSSÃO**	29
5	**CONCLUSÃO**	30
	REFERÊNCIAS BIBLIOGRÁFICAS	31

1 INTRODUÇÃO

A maloclusão de Classe II foi descrita por Angle como uma displasia ântero-posterior caracterizada pelo menor desenvolvimento mandibular em relação à maxila (MOYERS, 1991). A Classe II, Divisão 1, geralmente, é uma combinação de desarmonias esqueléticas e dentárias (QUAGLIO; HENRIQUES; HENRIQUES, 2005).

Esta maloclusão apresenta considerável prevalência nas populações. Adolescentes sauditas foram muito acometidos (AL-JOBAIR et al., 2016). Assim como adolescentes da Anatólia Central (BILGIC; GELGOR; CELEBI, 2015). E adultos jovens brasileiros (PEDREIRA et al., 2016). Sendo também a maloclusão mais comum nos consultórios ortodônticos, principalmente pela desarmonia estética (SILVA FILHO; FREITAS; CAVASSAN, 1990; ODA; VASCONSELOS; CARVALHO, 1995; HENRIQUES; FREITAS; HAYASAKI, 1999; ALMEIDA et al., 2002).

Quanto ao seu tratamento, diversas são as opções para a correção desta relação anteroposterior (BRUNHARO et al., 2006; FREITAS; SANTOS, 2008). Em vários casos, a maloclusão de Classe II exige o movimento distal dos dentes superiores posteriores. Com esse objetivo, um amplo número de procedimentos foi proposto, que podem ser divididos basicamente em dois tipos: mecanismos ortodônticos projetados para movimentação dentária e mecanismos ortopédicos que posicionam distalmente o complexo maxilar tanto por “manipulação do crescimento”, quanto por movimentação distal deste complexo (BERNSTEIN; ULBRICH; GIANELLY, 1977; DE SOUZA et al., 2005).

A correção ortodôntica da maloclusão de Classe II, quando subdivisão, costuma significar um desafio à prática ortodôntica, principalmente quando o perfil do paciente não permite realização de extrações. Assim, uma das opções para a correção da discrepância ântero-posterior unilateral consiste na utilização de elásticos intermaxilares assimétricos. O sucesso deste tratamento encontra-se diretamente associado à cooperação do paciente na utilização dos elásticos (JANSON et al., 2004). Entretanto, cabe ao ortodontista ter a ponderação de selecionar o melhor momento e o aparelho certo para atuar, de acordo com as caraterísticas de cada paciente e ter o conhecimento sobre as vantagens e efeitos colaterais da mecânica instituída (RITTER; ROCHA, 2017).

2 PROPOSIÇÃO

O objetivo deste trabalho foi, através de uma revisão de literatura, comparar a correção da Classe II com a utilização de elásticos intermaxilares, sliding jig e aparelhos de avanço mandibular.

3 REVISÃO DE LITERATURA

Segundo Gianelly; Arena; Bernstein (1984), dentre as diversas modalidades de tratamento para a maloclusão de Classe II, os aparelhos fixos e os aparelhos ortopédicos funcionais estão entre os recursos terapêuticos mais efetivos.

A correção da Classe II pode ser conseguida com o uso de mecânica de elásticos intermaxilares, mini-placas ou mini-implantes e outros dispositivos intrabucais (CARANO et al., 2005).

Os resultados do seu tratamento podem ser influenciados por características que são inerentes ao paciente como idade, severidade da maloclusão e grau de colaboração, ou, ainda, por fatores pertinentes à conduta do ortodontista, como a escolha do protocolo de tratamento a ser instituído (JANSON et al., 2009).

3. 1 ELÁSTICOS APOIADOS EM MINI-PLACAS E MINI-IMPLANTES

Cakir; Malkoç; Kirtay (2017) relataram as alterações dentofaciais obtidas com ancoragem óssea em um paciente de Classe II com apinhamento moderado e severo. O paciente, com idade de 14,5 anos, com padrão dolicofacial, perfil convexo e relações de Classe II esqueléticas e dentárias foi examinado. Após a avaliação, o tratamento funcional com ancoragem óssea e 4 extrações de primeiros pré-molares foi determinado como a abordagem do tratamento. As mini-placas foram colocadas na região dos terceiros molares mandibulares. O gancho da âncora foi revelado a partir do primeiro molar. Após a cirurgia, os 4 primeiros pré-molares foram extraídos para retrair os incisivos mandibulares. Forças ortodônticas de 300 a 500g foram aplicadas imediatamente após a colocação, provenientes dos mini-implantes nos ganchos do aparelho para avançar a mandíbula. Após 20 meses de tratamento, o paciente apresentava uma relação de Classe I dentária e esquelética, a mandíbula foi avançada, a maxila foi retruída e o *overjet* diminuiu. Concluiu-se que a combinação de uma âncora óssea, elásticos de Classe II e um arco interno é uma alternativa promissora ao tratamento funcional, juntamente com extrações, em pacientes Classe II.

Findik et al. (2017) avaliaram as complicações e as taxas de sucesso das mini-placas usando maxila e mandíbula para ancoragem ortodôntica em pacientes em crescimento. Foram incluídos neste estudo cento e cinquenta e cinco pacientes consecutivos (faixa de 8,7-13,8 anos) com má oclusão de Classe II sem deformidades congênitas ou adquiridas. Um total de 382 mini-placas de titânio foram colocadas pelo mesmo cirurgião. Todas as mini-placas foram inseridas sob anestesia local. A carga das mini-placas com uma força de 200 g com a ajuda de elásticos ou dispositivos funcionais foi iniciada 3 semanas após a cirurgia. A taxa de sucesso global da ancoragem de mini-placas em termos de estabilidade foi de 96,8%. Vinte e um pacientes relataram irritação da mucosa das bochechas ou lábio inferior após a cirurgia no grupo da mandíbula. Foram removidas doze mini-placas e foram substituídas com sucesso. Concluiu-se que as mini-placas de ancoragem esqueléticas são eficazes para corrigir maloclusões. O sucesso depende do aconselhamento adequado para pacientes pré-cirúrgicos, cirurgia minimamente invasiva, boas instruções pós-operacionais e acompanhamento ortodôntico.

Manni; Lupini; Cozzani (2017) relataram o tratamento de um paciente do sexo masculino, de 13 anos de idade, apresentando uma má oclusão Classe II, divisão 1 e apinhamento que foi tratado por uma técnica inovadora. Após uma expansão palatina rápida por um aparelho Hyrax, os dentes foram ligados com braquetes. Foram inseridos dois mini-implantes, um por lado, no osso bucal mandibular entre as raízes do primeiro molar mandibular e o segundo pré-molar. No lado direito, o mini-implante foi conectado ao gancho em um fio de 0,021×0,028"SS com uma ligadura de aço torcida, a fim de manter a inclinação dos incisivos frontais durante a mecânica da Classe II. No lado esquerdo, onde a relação Classe II foi mais evidenciada, os elásticos intermaxilares foram aplicados a partir do gancho superior esquerdo apertado no arco ao primeiro molar inferior e uma corrente elástica (100g) foi esticada do gancho inferior esquerdo ao mini-implante . A correção de Classe II foi realizada usando elásticos sequenciais de Classe II de força progressiva, acoplados a fios de aço inoxidável retangulares. Após 22 meses de tratamento ativo, os resultados foram equilibrados na estética facial e na boa oclusão. Esta configuração de ancoragem dupla de elásticos de Classe II reforçada com mini-implantes produziu ação protrusiva na mandíbula com efeitos colaterais mínimos e sem alteração significativa na dimensão vertical durante a correção sagital da má oclusão de Classe II.

Ozbilek; Gungor; Celik (2017) avaliaram os efeitos esqueléticos, dentoalveolares e de tecidos mole no uso de elásticos de Classe II ancorados e os comparou com um grupo de controle combinado tratado por um aparelho monobloco para a correção da má oclusão esquelética de Classe II devido à retrusão mandibular (FIGURA 1). Para tal, doze pacientes (6 meninas, 6 meninos) foram divididos aleatoriamente em dois grupos. No grupo elástico, seis pacientes (12,9 ± 1,5 anos de idade, 3 garotos, 3 meninas) foram tratados com elásticos de Classe II. Duas mini-placas foram colocadas bilateralmente no ramo da mandíbula e as outras duas mini-placas foram colocadas na abertura da área piriforme da maxila. No grupo monobloco (3 meninos e 3 meninas, idade média, 12,3 ± 1,6 anos), os pacientes usaram o aparelho monobloco. As alterações observadas em cada fase do tratamento foram avaliadas utilizando o teste de sinal de par correspondente de Wilcoxon. As comparações entre grupos na fase inicial do tratamento foram analisadas pelo teste U de Mann-Whitney. Houve diferenças de grupo estatisticamente significativas. Os incisivos mandibulares foram protruídos no grupo monobloco, enquanto que foram retruídos no grupo de elásticos. Os efeitos dentoalveolares indesejáveis do aparelho monobloco foram eliminados usando a ancoragem da mini-placa. Os resultados esqueléticos favoráveis podem ser alcançados por terapias de ancoragem esqueléticas, o que poderia ser uma alternativa para o tratamento de pacientes esqueletais Classe II com deficiência mandibular.

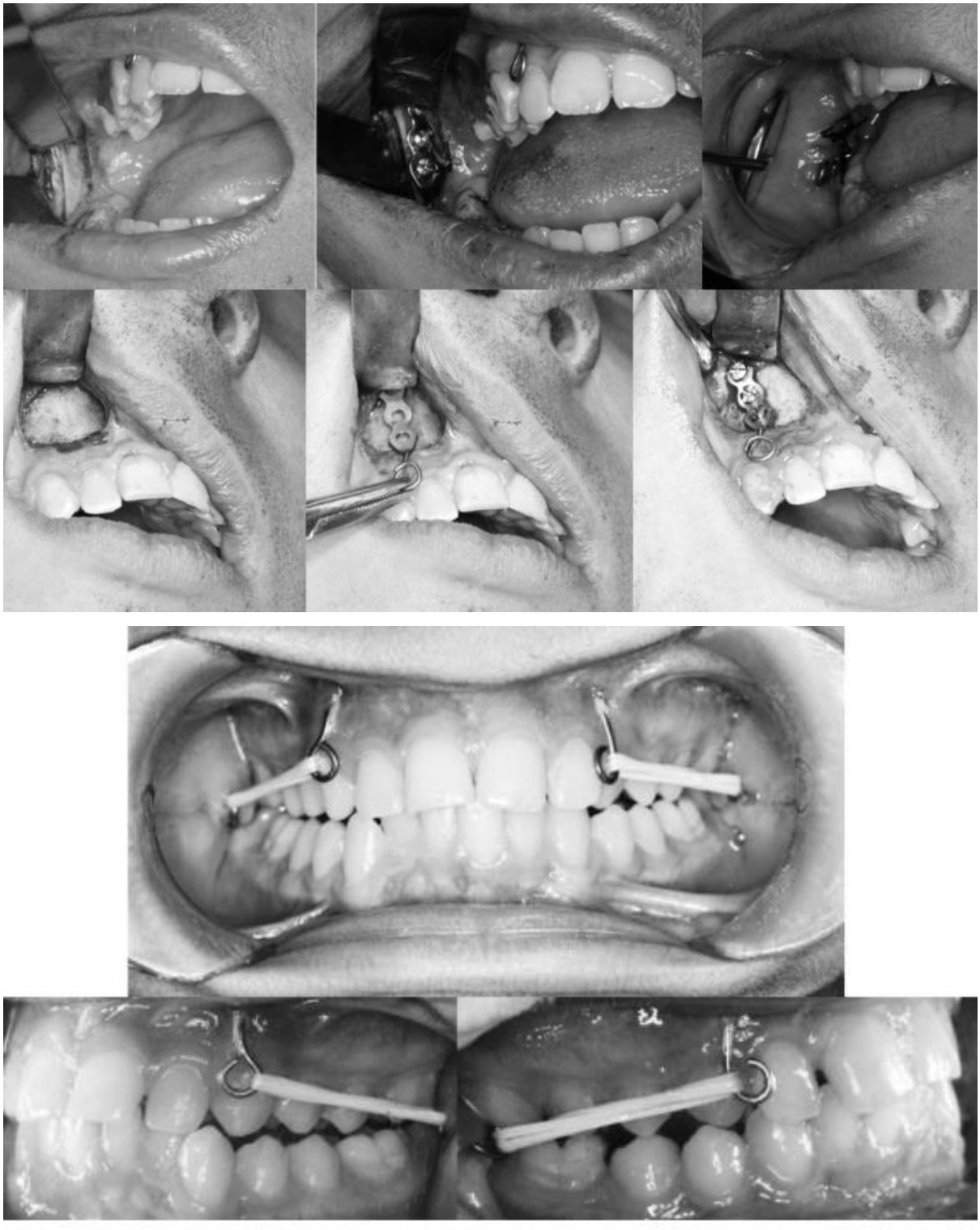

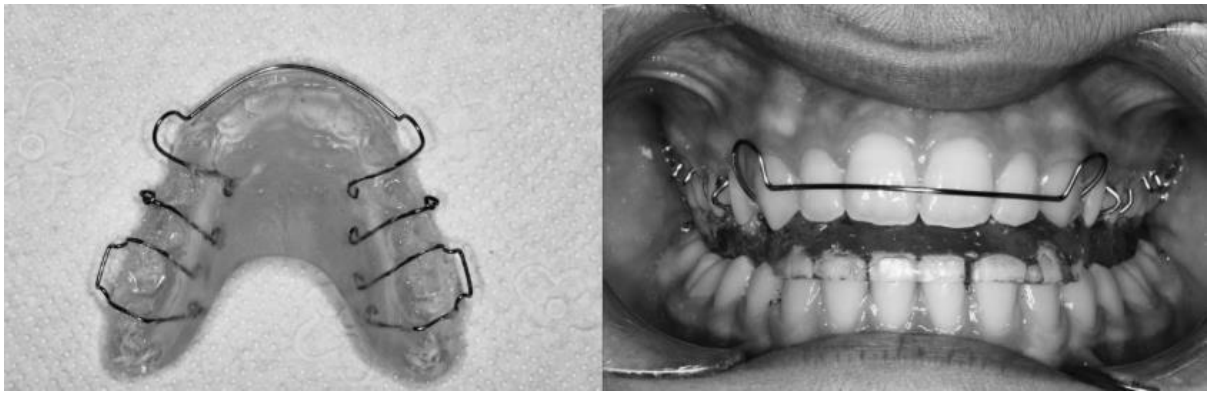

FIGURA 1 – Tratamento com elásticos apoiados em mini-placas e com aparelho monobloco.
Fonte: Ozbilek; Gungor; Celik (2017)

3. 2 COMPARAÇÃO COM APARELHOS DE AVANÇO MANDIBULAR

Chacon et al. (2014) apresentaram um tratamento combinado ortopédico/ortodôntico, de uma maloclusão de Classe II, Divisão 1, em paciente em fase de crescimento e desenvolvimento craniofacial, onde a má oclusão foi tratada em duas fases. Na primeira fase utilizou-se um aparelho ortopédico funcional removível, seguido pela terapia ortodôntica fixa. Na fase final, o tratamento foi complementado com elásticos de Classe II, terminando essa fase fixa em 02 anos e 05 meses (FIGURA 2). Com isso, contabilizou-se um tempo total de tratamento combinado ortopédico/ortodôntico da Classe II, Divisão 1, com 3 anos e 05 meses de tratamento. Os resultados foram satisfatórios, com adequação do trespasse horizontal e vertical, ajuste da relação molar, adequado selamento labial e obtenção de um bom perfil facial. Após 5 anos de remoção do aparelho fixo, encontrou-se estabilidade das correções.





FIGURA 2 – Tratamento aparatologia removível e uso de elástico de Classe II.
Fonte: Chacon et al. (2014)

Rodrigues; Rodrigues (2014) relataram um caso clínico de uma paciente adulta jovem, com má oclusão de Classe II, com acentuada inclinação do plano frontal da maxila. O caso foi, inicialmente, tratado com aparelho de Herbst e finalizado com aparelho fixo e elásticos de Classe II, segundo o protocolo da técnica Straight-Wire Simplificada (FIGURA 3). Ao final, foi instalado um aparelho ortopédico funcional como contenção Essa opção clínica se mostrou uma excelente alternativa para a correção da Classe II com plano oclusal inclinado.

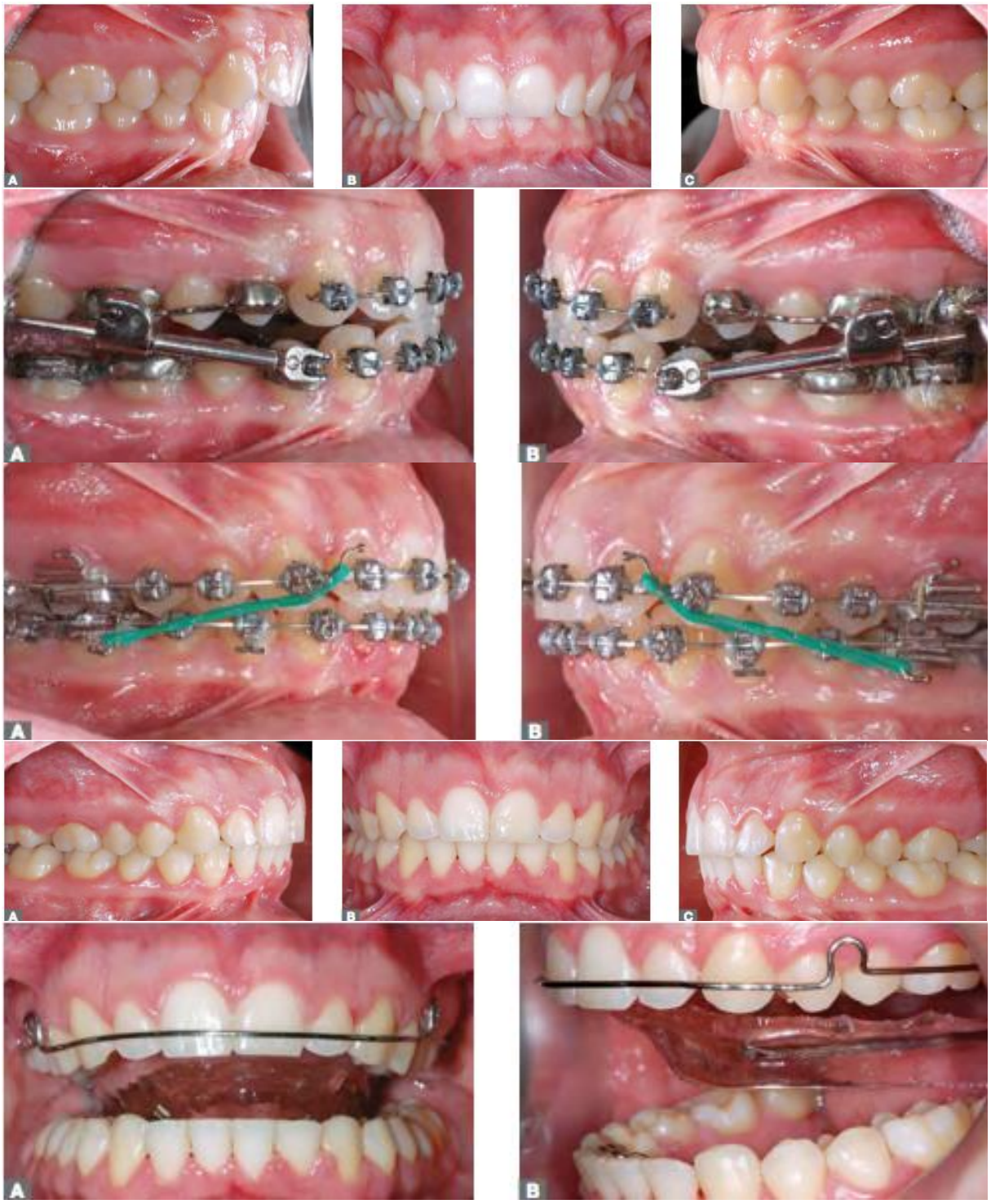

FIGURA 3 – Tratamento com aparelho de Herbst e elástico de Classe II.
Fonte: Rodrigues; Rodrigues (2014)

Aras; Pasaoglu (2017) compararam a eficácia dos tratamentos com aparelhos fixos implementados em combinação com elásticos Forsus ou intermaxilares em sujeitos com Classe II, subdivisão (FIGURA 4). Vinte e oito pacientes foram

alocados para dois grupos com aleatorização combinada: grupo Forsus (idade média, 14,19 ± 1,02 anos) e grupo elástico (idade média, 13,75 ± 1,16 anos). Os pacientes receberam terapia de aparelho fixo em combinação com Forsus ou elásticos intermaxilares. O estudo foi realizado em cefalogramas laterais e modelos digitais adquiridos antes do tratamento ortodôntico e 10-12 semanas após a remoção dos aparelhos fixos. A fase de tratamento que compreende o uso de Forsus (4,53 ± 0,91 meses) foi significativamente menor em comparação com a aplicação de elásticos (6,85 ± 1,08 meses). Isso também foi verdade para comparar a duração do tratamento abrangente global em ambos os grupos. A extrusão e a inclinação palatina dos incisivos maxilares e a rotação no sentido horário do plano oclusal foram maiores no grupo elástico. Os incisivos mandibulares foram vestibularizados em ambos os grupos, mas não houve diferença significativa entre os grupos. Os incisivos mandibulares mostraram intrusão no grupo Forsus e extrusão no grupo elástico. A diferença entre os grupos foi significativa. O excesso de mordida foi diminuído em ambos os grupos em quantidades semelhantes. A melhora no *overjet*, o desvio da linha média mandibular e a correção do relacionamento molar no lado da Classe II foram maiores no grupo Forsus. Concluiu-se que o aparelho Forsus é mais eficaz para corrigir a má oclusão de subdivisão de Classe II em um período de tratamento mais curto.

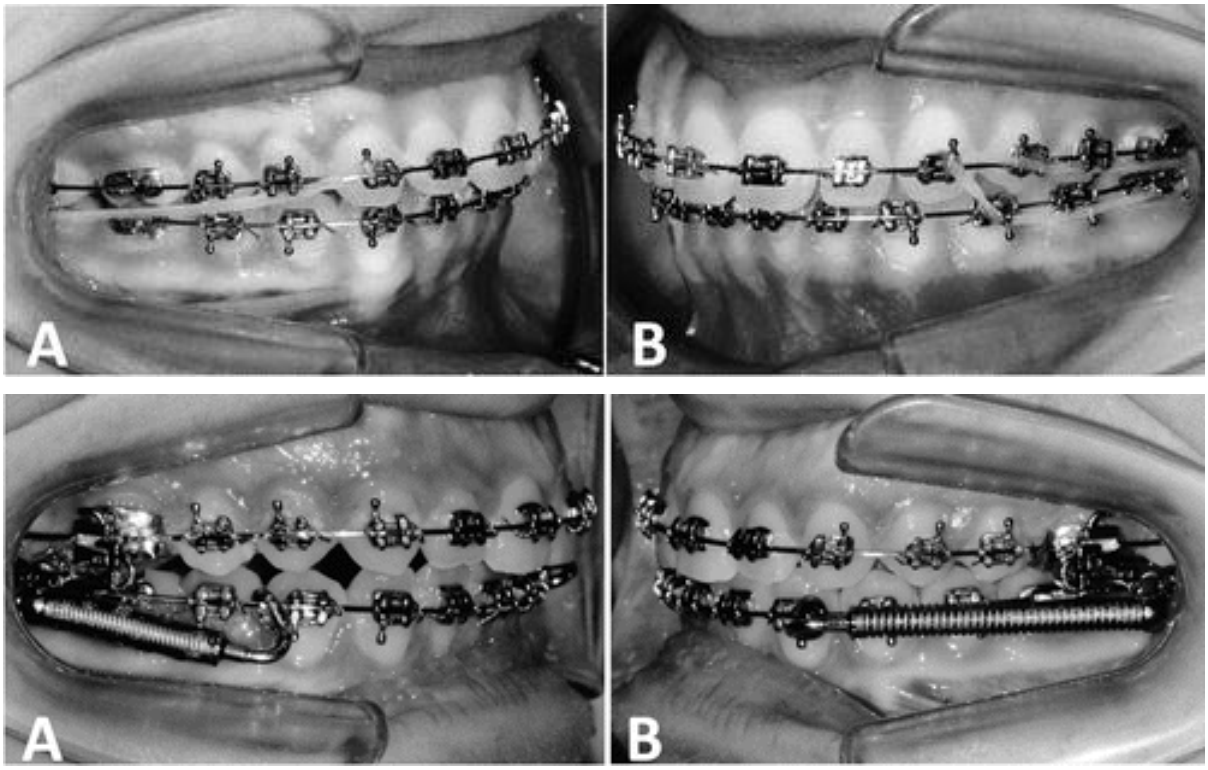

FIGURA 4 – Tratamento com elásticos intermaxilares e aparelho Forsus, respectivamente.
Fonte: Aras; Pasaoglu (2017)

Jayachandran et al. (2016) compararam os efeitos esqueléticos, dentoalveolares e de tecidos moles do aparelho AdvanSync (Ormco, Glendora, Califórnia) com elásticos intermaxilares na correção de má oclusões de Classe II em pacientes em crescimento. Um estudo retrospectivo foi realizado utilizando cefalogramas laterais de pacientes submetidos antes e após o tratamento abrangente de Ortodontia; 41 pacientes tratados consecutivamente com o AdvanSync foram comparados com 41 pacientes semelhantes tratados com elásticos intermaxilares Classe II. Todos os pacientes apresentaram potencial de crescimento significativo durante o tratamento, conforme avaliado pela maturação vertebral cervical. Um grupo de comparação foi gerado a partir de bases de dados históricas e corresponde aos grupos experimentais para idade esquelética, sexo e morfologia craniofacial. As alterações de tratamento foram avaliadas entre os pontos de tempo usando uma análise cefalométrica personalizada gerando 31 variáveis e superposições regionais. Os dados foram analisados utilizando análise de variância de 1 via e testes de Tukey-Kramer. Os efeitos do AdvanSync e da Ortodontia fixa incluíram restrição de crescimento maxilar, protrusão, proclinação e intrusão dos

incisivos mandibulares, bem como mesialização dos molares mandibulares. Os efeitos dos elásticos Classe II e da Ortodontia fixa foram semelhantes ao AdvanSync, com exceção de menor restrição de crescimento maxilar e maior retrusão e retroclinação dos incisivos maxilares. A estimulação significativa do crescimento mandibular, em relação aos controles não tratados, não ocorreu com nenhuma das modalidades. Concluiu-se que os elásticos AdvanSync e intermaxilares foram efetivos na normalização das má oclusões de Classe II durante a Ortodontia fixa. O AdvanSync produziu seus efeitos através da restrição do crescimento esquelético maxilar e alterações dentoalveolares mandibulares. Os elásticos de Classe II funcionaram principalmente através de alterações dentoalveolares tanto na maxila quanto na mandíbula.

3.3 ELÁSTICOS E SLIDING JIG

Lira et al. (2011) descreveram o tratamento ortodôntico de uma jovem de 12 anos que possuía relação molar de Classe II, falta de espaço para os caninos superiores, discreto apinhamento anteroinferior, relação de topo de pré-molares e caninos superiores, desvio da linha média superior para o lado direito, sobremordida normal e harmonia facial. O tratamento foi instituído com aparelho fixo com a técnica Edgewise associado à mecânica de sliding jig e elásticos de Classe II, com finalidade de movimentar os molares distalmente e conseguir espaço para o correto posicionamento dos caninos (FIGURA 5). Com o tratamento ortodôntico, as corretas relações oclusais foram alcançadas.



FIGURA 5 – Correção da Classe II com sliding jig.
Fonte: Lira et al. (2011)

Moscardini (2011) relataram o uso do sliding jig na correção de uma Classe II subdivisão. A paciente apresentava 17 anos de idade. O tratamento foi iniciado com a montagem do aparelho fixo nas arcadas dentárias superior e inferior. Seguiu-se então com o nivelamento das arcadas e, em seguida, foi feito o preparo do caso para receber o “Sliding Jig” (FIGURA 6). Foram usados dois dispositivos, sendo que o elástico intermaxilar partia da região posterior da arcada inferior e prolongava-se até o gancho do dispositivo instalado na arcada superior. O autor concluiu que o sliding jig cumpriu o objetivo a que foi proposto, possibilitando a correção da má oclusão de Classe II subdvisão de forma bastante satisfatória, simples e com baixo custo, sendo mais um recurso disponível para a prática clínica.

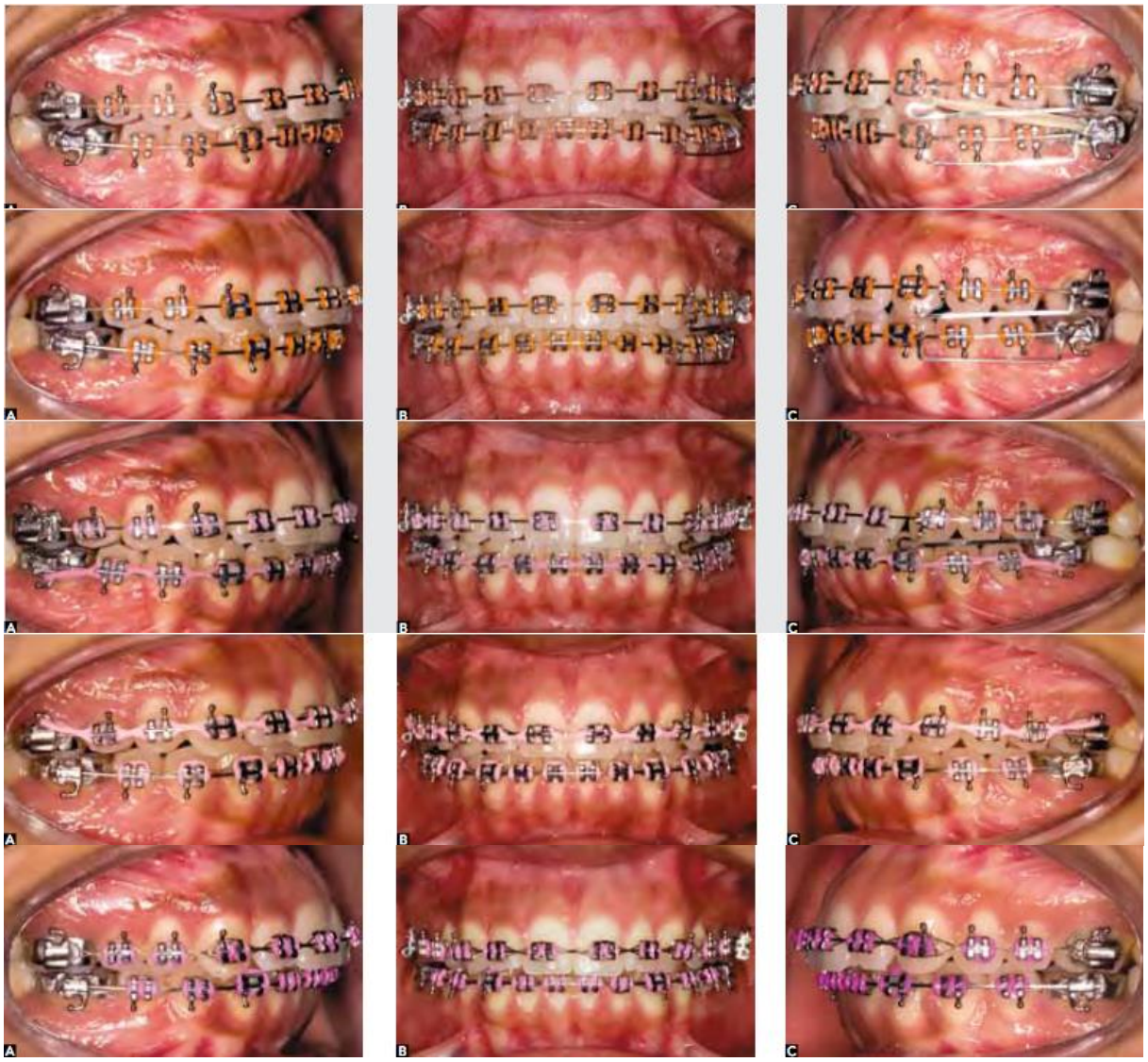

FIGURA 6 – Tratamento da Classe II com sliding jig.
Fonte: Moscardini (2011)

Villela et al. (2015) relataram dois casos clínicos com dois tipos de abordagens diferentes na correção da Classes II dentoalveolar. No caso clínico 1, utilizou-se elásticos de Classe II (FIGURA 7). No caso clínico 2, distalização de molares utilizando mini-implantes ortodônticos (FIGURA 8). Ambos os casos foram tratados com aparelhos autoligáveis passivos, que diminuíram a quantidade de consultas, mantendo a eficiência da correção. A escolha do tipo de recurso a ser empregado depende do diagnóstico e das necessidades dos movimentos dentários, principalmente dos incisivos inferiores. Os autores concluíram que o sistema de aparelhos autoligáveis, associado tanto aos elásticos de Classe II quanto à

distalização de molares com mini-implantes, se mostrou eficiente na correção das más oclusões de Classe II dentoalveolares. O ortodontista deve se atualizar quanto aos diferentes tipos de dispositivos para a correção das diferentes formas das más oclusões de Classe II. Um dos fatores limitantes no uso dos elásticos de Classe II, assim como dos protratores mandibulares, é a condição dos incisivos inferiores, que podem apresentar tanto uma inclinação aumentada quanto uma condição periodontal, contra-indicando seu movimento para vestibular.





FIGURA 7 – Tratamento com elásticos intermaxilares.

Fonte: Villela et al. (2015)

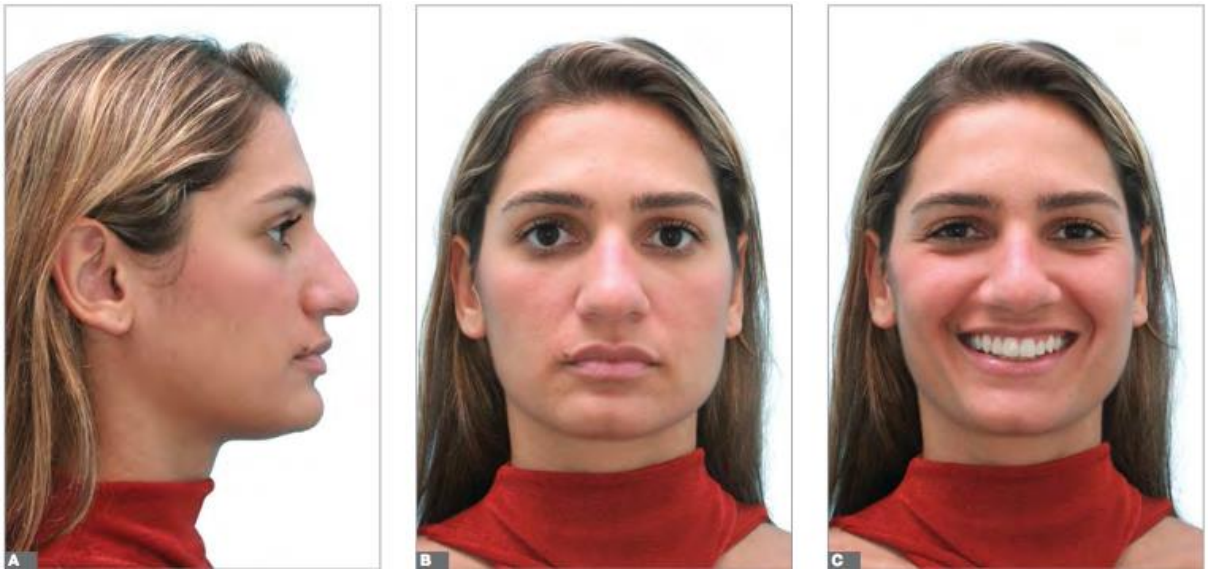


A
B
C

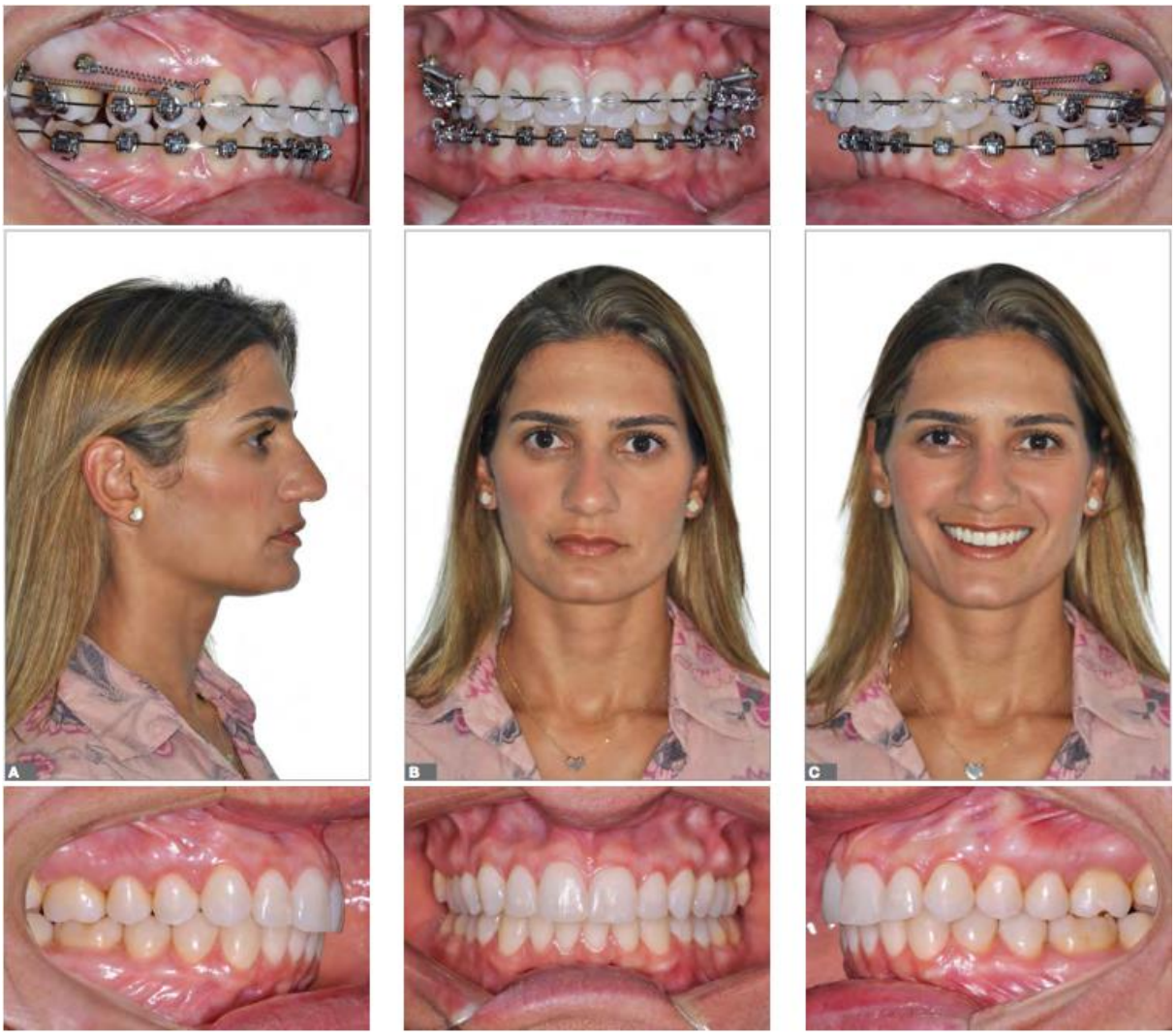

FIGURA 8 – Tratamento com distalização com mini-implantes e cursor.
Fonte: Villela et al. (2015)

3.4 DEGRADAÇÃO DA FORÇA DO ELÁSTICO

Qodcieh et al. (2017) avaliaram a degradação da força dos elásticos de látex ortodônticos durante 48 horas in vivo e estudaram a relação entre a quantidade de abertura da boca e o grau de degradação da força. Para tal, cinquenta e dois pacientes ortodônticos que usavam aparelhos fixos com elásticos Classe II foram convidados a usar elásticos 3/16 em elásticos intermaxilares pesados e médios. Os valores da força foram medidos e comparados em diferentes intervalos de tempo. Cinquenta por cento da força foi perdida após 3,9 horas para os elásticos médios e

após 4,9 horas para os elásticos pesados. Uma queda de força significativa contínua em todos os elásticos foi observada em todos os intervalos de tempo. Houve maior perda de força nos elásticos pesados em comparação com os elásticos médios in vivo em todos os intervalos de tempo. As taxas de perda de força, no entanto, foram semelhantes. Cinquenta por cento da degradação da força ocorreu nas primeiras 4 a 5 horas. Por causa da ruptura e para fins de higiene bucal, os elásticos ortodônticos devem ser alterados diariamente. Caso contrário, os elásticos podem ser usados por 48 horas. Forçar a decomposição dos elásticos foi correlacionada com a distância lateral entre o canino maxilar e o primeiro molar mandibular em oclusão.

4 DISCUSSÃO

A maloclusão de Classe II apresenta várias opções para a sua correção (GIANELLY; ARENA; BERNSTEIN, 1984; CARANO et al., 2005; JANSON et al., 2009).

Atualmente, relata-se com muita ênfase a utilização de ancoragem esquelética em mini-implantes e mini-placas para a correção da Classe II, sem a ocorrência de efeitos colaterais indesejáveis (CAKIR; MALKOÇ; KIRTAY, 2017; FINDIK et al., 2017; MANNI; LUPINI; COZZANI, 2017; OZBILEK; GUNGOR; CELIK, 2017).

A associação de aparelhos ortopédicos funcionais de avanço mandibular e ortodontia fixa com o uso de elásticos também tem sido muito apresentada. Chacon et al. (2014) relataram excelentes resultados em um tratamento de duas fases na correção da Classe II com aparelho ortopédico funcional removível, seguido pela terapia ortodôntica fixa com elásticos de Classe II. Rodrigues; Rodrigues (2014) obtiveram sucesso na utilização do Herbst e finalização com elásticos de Classe II. Já Aras; Pasaoglu (2017) compararam o aparelho Forsus e elásticos intermaxilares em Classes II, subdivisão. O tempo de tratamento de uso de Forsus foi significativamente menor. A extrusão e a inclinação palatina dos incisivos maxilares e a rotação no sentido horário do plano oclusal foram maiores no grupo com elásticos. Os incisivos mandibulares foram vestibularizados em ambos. Os incisivos mandibulares mostraram intrusão no grupo Forsus e extrusão no grupo elástico. A melhora no *overjet*, o desvio da linha média mandibular e a correção do relacionamento molar no lado da Classe II foram maiores no grupo Forsus. E Jayachandran et al. (2016) compararam o aparelho AdvanSync com elásticos intermaxilares em pacientes em crescimento. Os efeitos do AdvanSync e da Ortodontia fixa incluíram restrição de crescimento maxilar, protrusão, proclinação e intrusão dos incisivos mandibulares, bem como mesialização dos molares mandibulares. Os efeitos dos elásticos Classe II foram semelhantes ao AdvanSync, com exceção de menor restrição de crescimento maxilar e maior retrusão e retroclinação dos incisivos maxilares.

A distalização de molares superiores com sliding jig tem se mostrado eficaz na correção da Classe II (LIRA et al., 2011; MOSCARDINI, 2011). Villela et al.

(2015) compararam o uso de elásticos de Classe II e distalização de molares utilizando mini-implantes ortodônticos e constataram que a desvantagem do uso dos elásticos de Classe II é a condição dos incisivos inferiores, que podem apresentar vestibularização.

5 CONCLUSÃO

Após o exposto, pode-se concluir que elásticos intermaxilares, sliding jig e aparelhos de avanço são eficientes na correção da Classe II, desde que bem indicados. A desvantagem mais relatada quanto ao uso do elástico de Classe II é a vestibularização dos incisivos inferiores.

REFERÊNCIAS BIBLIOGRÁFICAS

AL-JOBAIR, A. M. et al. Orthodontic treatment need among young Saudis attending public versus private dental practices in Riyadh. **Clinical, Cosmetic and Investigational Dentistry**, v. 3, n. 8, p. 121-129, Nov. 2016.

ALMEIDA, M. R. et. al. O tratamento de Classe II, divisão 1ª com o uso do AEB conjugado e aparelho fixo. **Revista Clínica de Ortodontia Dental Press**, v. 1, n. 3, p. 63-71, jun./jul. 2002.

ARAS, I.; PASAOGLU, A. Class II subdivision treatment with the Forsus Fatigue Resistant Device vs intermaxillary elastics. **The Angle Orthodontist**, v. 87, n. 3, p. 371-376, May 2017.

BERNSTEIN, L.; ULBRICH, R. W.; GIANELLY, A. A. Orthopedics versus orthodontics in Class II treatment: an implant study. **American Journal of Orthodontics**, v. 72, n. 5, p. 549-559, Nov. 1977.

BILGIC, F.; GELGOR, I. E.; CELEBI, A. A. Malocclusion prevalence and orthodontic treatment need in central Anatolian adolescents compared to European and other nations' adolescents. **Dental Press Journal of Orthodontics**, v. 20, n. 6, p. 75-81, Nov./Dec. 2015.

BRUNHARO, I. H. P. et al. Classe II esquelética com excesso maxilar: tratamento ortodôntico em duas fases. **Revista Clínica de Ortodontia Dental Press**, v. 5, n. 1, p. 77-82, fev./mar. 2006.

CAKIR, E.; MALKOÇ, S.; KIRTAY, M. Treatment of Class II malocclusion with mandibular skeletal anchorage. **American Journal of Orthodontics and Dentofacial Orthopedics**, v. 151, n. 6, p. 1169-1177, Jun. 2017.

CARANO, A. et al. Clinical applications of the miniscrew anchorage system. **Journal Clinical Orthodontics**, v. 39, n. 1, p. 09-24, 2005.

CHACON, M. et al. Tratamento da má oclusão de Classe II, divisão 1, com Ortopedia Funcional removível e Ortodontia fixa: relato de caso e controle de cinco anos. **Revista Clínica de Ortodontia Dental Press**, v. 13, n. 5, p. 80-90, out./nov. 2014.

DE SOUZA, M. M. et al. Uso do aparelho de Thurow no tratamento da ma oclusao esqueletica de Classe II. **Revista Dental Press de Ortodontia e Ortopedia Facial**, v. 10, n. 4, p. 76-87, jul./ago. 2005.

FINDIK, Y. et al. Surgical difficulties, success, and complication rates of orthodontic miniplate anchorage systems: Experience with 382 miniplates. **Nigerian Journal of Clinical Practice**, v. 20, n. 5, p. 512-516, May 2017.

FREITAS, B. V.; SANTOS, P. C. F. dos. Correção de má-olcusão de classe II, divisão 1, com mordida aberta anterior, utilizando-se aparelho de protração mandibular (APM). **Ortodontia**, v. 41, n. 1, p. 27-32, jan./mar. 2008.

GIANELLY, A. A.; ARENA, S. A.; BERNSTEIN, L. A comparison of Class II treatment changes noted with the light wire, Edgewise, and Fränkel appliances. **American Journal of Orthodontics**, v. 86, n. 4, p. 269-276, Oct. 1984.

HENRIQUES, J. F. C.; FREITAS, M. R.; HAYASAKI, S. M. Principais indicações e efeitos da ancoragem extrabucal occiptal (I.H.G.) no tratamento de jovens com má oclusão de Classe II, 1a divisão de Angle: apresentação de caso clinico. **Revista Dental Press de Ortodontia e Ortopedia Facial**, Maringá, v. 4, n. 2, p.12-18, mar./abr. 1999.

JANSON, G. et al. Alterações dento-esqueléticas na correção da má oclusão de Classe II, subdivisão, com elásticos intermaxilares. **Revista Clínica de Ortodontia Dental Press**, v. 3, n. 2, p. 63-72, abr./maio 2004.

JANSON, G. et al. Variáveis relevantes no tratamento da má oclusão de Classe II. **Revista Dental Press de Ortodontia e Ortopedia Facial**, v. 14, n. 4, p. 149-157, 2009.

JAYACHANDRAN, S. et al. Comparison of AdvanSync and intermaxillary elastics in the correction of Class II malocclusions: A retrospective clinical study. **American Journal of Orthodontics and Dentofacial Orthopedics**, v. 150, n. 6, p. 979-988, Dec. 2016.

LIRA, A. L. et al. Correção da má oclusão de Classe II empregando ancoragem intrabucal. **Revista Clínica de Ortodontia Dental Press**, v. 10, n. 1, p. 72-78, fev./mar. 2011.

MANNI, A.; LUPINI, D.; COZZANI, M. Bone-anchored intermaxillary elastics in an asymmetric Class II malocclusion: A case report. **International Orthodontics**, v. 15, n. 2, p. 263-277, Jun. 2017.

MOSCARDINI, M. S. Sliding Jig: uma opção para a correção da má oclusão de Classe II subdivisão sem comprometimento esquelético. **Revista Clínica de Ortodontia Dental Press**, v. 9, n. 6, p. 71-77, dez. 2010/jan. 2011.

MOYERS, R. E. Classificação e terminologia da má oclusão. In: _____. **Ortodontia**. 4. ed. Rio de Janeiro: Guanabara Koogan, 1991. cap. 9, p.1546-1566.

ODA, L.; VASCOCELOS, E. A.; CARVALHO, L. S. Características morfológicas e dentárias dos pacientes que procuram tratamento ortodôntico no Instituto Metodista de Ensino Superior – setor de pós-graduação. **Ortodontia**, São Paulo, v. 28, n.1, p. 68-74, jan./abr. 1995.

OZBILEK, S.; GUNGOR, A. Y.; CELIK, S. Effects of skeletally anchored Class II elastics: A pilot study and new approach for treating Class II malocclusion. **The Angle Orthodontist**, v. 0, n. 0, p. 0-0, Apr. 2017.

PEDREIRA, F. R. de O. et al. Association between dental anomalies and malocclusion in Brazilian orthodontic patients. **Journal of Oral Science**, v. 58, n. 1, p. 75-81, 2016.

RITTER, D. E.; ROCHA, R. Resultados 16 anos pós-tratamento de má oclusão de Classe II, divisão 1, subdivisão direita. **Revista Clínica de Ortodontia Dental Press**, v. 15, n. 6, P. 106-121, dez. 2016/jan. 2017.

RODRIGUES, M.; RODRIGUES, L. R. Tratamento da má oclusão de Classe II com assimetria do plano frontal da maxila, feito com aparelho de Herbst e mecânica de elásticos de Classe II. **Revista Clínica de Ortodontia Dental Press**, v. 13, n. 3, p. 48-60, jun./jul. 2014.

SILVA FILHO, O. G.; FREITAS, S. E.; CAVASSAN, A. O. Prevalência de oclusão normal e má oclusão em escolares da cidade de Bauru (São Paulo). Parte II: influência da estrati- ficação sócio-econômica. **Revista de Odontologia da Universidade de São Paulo**, São Paulo, v. 4, n. 3, p.189-196, jul./set. 1990.

QODCIEH, S. M. Adel et al. Force degradation of orthodontic latex elastics: An in-vivo study. **American Journal of Orthodontics and Dentofacial Orthopedics**, v. 151, n. 3, p. 507-512, Mar. 2017.

QUAGLIO, C. L.; HENRIQUES, R. P.; HENRIQUES, J. F. C. Tratamento interceptador de má oclusão de Classe II de Angle, 1ª divisão, utilizando o AEB conjugado (Splint Maxilar Modificado): apresentação de um caso clínico. **Revista Clínica de Ortodontia Dental Press**, v. 4, n. 1, p. 34-41, fev./mar. 2005.

VILLELA, H. M. et al. Utilização de elásticos intermaxilares e distalização de molares com miniparafusos nas correções das más oclusões de Classe II com aparelhos autoligáveis: relato de casos. **Revista Clínica de Ortodontia Dental Press**, v. 13, n. 6, p. 41-58, dez. 2014/jan. 2015.