FACULDADE SETE LAGOAS – FACSETE

João de Lucena Braga

AVALIAÇÃO DA SEGURANÇA E EFETIVIDADE DA LIPOASPIRAÇÃO SUBMENTUAL: UMA REVISÃO CRÍTICA DAS EVIDÊNCIAS

São Paulo, SP
2024

FACULDADE SETE LAGOAS – FACSETE

João de Lucena Braga

AVALIAÇÃO DA SEGURANÇA E EFETIVIDADE DA LIPOASPIRAÇÃO SUBMENTUAL: UMA REVISÃO CRÍTICA DAS EVIDÊNCIAS

Monografia apresentada ao Programa de pós-graduação em Odontologia da FACULDADE SETE LAGOAS – FACSETE, como requisito parcial à obtenção do título de especialista em Harmonização Orofacial.

Orientador: Profa. Dra. Mônica Rodrigues

Área de Concentração: Odontologia.

FACSETE
Faculdade Sete Lagoas

JOÃO DE LUCENA BRAGA

AVALIAÇÃO DA SEGURANÇA E EFETIVIDADE DA LIPOASPIRAÇÃO SUBMENTUA: UMA REVISÃO CRITICA DAS EVIDENCIAS

Trabalho de conclusão de curso de especialização *Lato sensu* da Faculdade Sete Lagoas, como requisito parcial para obtenção do título de especialista em dentistica

Área de concentração: ESPECIALIZAÇÃO EM HARMONIZAÇÃO OROFACIAL.

Aprovada em ___/___/___ pela banca constituída dos seguintes professores:

Prof. Monica Rodrigues de Souza – UNICID

Prof. Alexandre Morita Cutolo – UMESP

Prof. Hae Lee Kim – USP

Sete Lagoas, 05 de OUTUBRO de 2024

DEDICATÓRIA

Dedico este trabalho à minha família, especialmente à minha esposa e aos meus filhos.

AGRADECIMENTOS

Agradeço aos meus professores, dessa especialização, que compartilharam os seus conhecimentos em prol da minha formação.

Agradeço a todos os funcionários e pacientes, que de alguma forma, colaboraram com o meu desenvolvimento profissional.

“A inteligência é o único meio que possuímos para dominar os nossos instintos.” - Sigmund Freud

RESUMO

A lipoaspiração submentual, também conhecida como lipo de papada, é uma técnica amplamente utilizada na Harmonização Orofacial para remoção de gordura localizada na região submentual, promovendo o rejuvenescimento facial. O envelhecimento e o ganho de peso podem afetar a definição do contorno mandibular, resultando em uma aparência envelhecida. Nesse contexto, este estudo teve como objetivo revisar criticamente as evidências científicas sobre a segurança e efetividade da lipoaspiração submentual, buscando aprimorar a prática clínica e elevar os padrões de cuidados estéticos. Diversos estudos revisados demonstraram a eficácia da técnica, com resultados positivos no contorno facial e na satisfação dos pacientes. As principais complicações relatadas foram equimoses, fibrose e, raramente, infecções. O manejo adequado dessas complicações, por meio de drenagem linfática e acompanhamento pós-operatório, contribuiu para a recuperação segura dos pacientes. Em casos mais graves, como fasceíte necrosante, o diagnóstico precoce e o tratamento imediato foram fundamentais para evitar sequelas permanentes. Conclui-se que a lipoaspiração submentual é uma abordagem eficaz para melhorar o contorno facial, com baixa incidência de complicações graves. No entanto, é essencial que os profissionais de saúde tenham profundo conhecimento da anatomia facial e sigam rigorosos protocolos clínicos para minimizar riscos e garantir resultados estéticos satisfatórios. A contínua atualização sobre inovações tecnológicas e práticas seguras também é recomendada para otimizar o uso dessa técnica na Harmonização Orofacial.

Palavras-chave: lipo da papada, Harmonização Orofacial, Rejuvenescimento.

ABSTRACT

Submental liposuction, commonly known as double chin lipo, is a widely used technique in Orofacial Harmonization to remove localized fat in the submental region, promoting facial rejuvenation. Aging and weight gain can affect the definition of the mandibular contour, leading to an aged appearance. In this context, the objective of this study was to critically review scientific evidence on the safety and effectiveness of submental liposuction, aiming to enhance clinical practice and raise aesthetic care standards. Several studies reviewed demonstrated the efficacy of this technique, with positive results in facial contouring and patient satisfaction. The main reported complications included bruising, fibrosis, and, rarely, infections. Proper management of these complications through lymphatic drainage and postoperative follow-up contributed to safe recovery. In more severe cases, such as necrotizing fasciitis, early diagnosis and immediate treatment were crucial to prevent permanent sequelae.It is concluded that submental liposuction is an effective approach for improving facial contour, with a low incidence of severe complications. However, it is essential for healthcare professionals to have a deep understanding of facial anatomy and adhere to strict clinical protocols to minimize risks and ensure satisfactory aesthetic results. Continuous updates on technological innovations and safe practices are also recommended to optimize the use of this technique in Orofacial Harmonization.

Keywords: double chin lipo, Orofacial Harmonization, Rejuvenation.

SUMÁRIO

1 INTRODUÇÃO 10

2 OBJETIVO..... 12

3. REVISÃO DE LITERATURA 13

3.1 Lipoaspiração submentual 13

3.2 Efetividade 14

3.2 Ccomplicações e intercorrências 23

4 DISCUSSÃO 26

5 CONCLUSÃO..... 29

REFERÊNCIAS..... 30

1 INTRODUÇÃO

O envelhecimento é um processo fisiológico multifatorial que afeta gradualmente todos os sistemas do corpo humano, influenciando o funcionamento de órgãos, tecidos e estruturas anatômicas (SHAH et al., 2018; SWIFT et al., 2021).

Esse fenômeno é amplamente determinado por uma interação complexa entre fatores genéticos e ambientais, resultando em alterações progressivas que, embora universais, manifestam-se de maneira singular em cada indivíduo (ZARGARAN et al., 2022).

Entre os diversos sistemas afetados pelo envelhecimento, a pele – especialmente na região facial – é uma das áreas mais suscetíveis às mudanças, sendo frequentemente o foco principal de preocupações estéticas devido ao impacto direto na autoimagem e na percepção de qualidade de vida (MORERA SERNA et al., 2021).

Com o passar dos anos, a pele passa a exibir sinais de envelhecimento decorrentes de mudanças estruturais como a diminuição da produção de colágeno, perda de elasticidade e redistribuição irregular de gordura (ZARGARAN et al., 2022). Essas alterações, quando associadas à flacidez muscular e ao acúmulo de gordura subcutânea, resultam em características visíveis, como rugas, sulcos profundos e áreas específicas de concentração de gordura, como a região submentual, mais comumente conhecida como "papada" (LANDAU et al., 2017; FERNANDES et al., 2022).

A papada, além de comprometer a estética facial, pode distorcer a definição do contorno mandibular, exacerbando a percepção de uma aparência envelhecida e reduzindo a harmonia facial (AVELAR, 2021).

Em resposta a essas demandas estéticas, surgiram diversas técnicas minimamente invasivas voltadas para o rejuvenescimento facial. Dentre elas, destaca-se a lipoaspiração submentual, conhecida popularmente como lipo da papada, uma intervenção amplamente utilizada para remoção seletiva da gordura localizada na região. Essa técnica visa restaurar o contorno facial, melhorando a definição do ângulo mandibular e proporcionando uma aparência mais jovem e harmoniosa (PEREIRA FILHO et al., 2022).

A técnica mecânica de lipoaspiração submentual utiliza instrumentos especializados para aspirar diretamente as células adiposas, minimizando a invasividade e otimizando a precisão dos resultados (FERNANDES et al., 2022).

A justificativa para estudos aprofundados sobre a técnica de lipoaspiração submentual é robusta, dado o crescente número de procedimentos realizados e a necessidade de avaliação científica rigorosa sobre sua segurança e eficácia a longo prazo (DINIZ et al., 2022).

Embora a lipoaspiração submentual ofereça benefícios visíveis e comprovados na estética facial, ainda existem lacunas significativas em relação ao entendimento das possíveis complicações associadas ao procedimento e aos efeitos cumulativos sobre a pele e tecidos subjacentes (FRANCO et al., 2012).

Além disso, as rápidas inovações na Harmonização Orofacial (HOF) destacam a urgência de revisões constantes das técnicas, garantindo que os profissionais adotem práticas seguras e cientificamente fundamentadas (FERNANDES et al., 2022).

Assim, o presente estudo teve como intuito investigar de forma crítica as evidências disponíveis sobre a lipoaspiração submentual mecânica, com foco em sua segurança, eficácia e potencial de complicações. Uma vez que a realização de uma análise abrangente permitirá não apenas o aprimoramento da prática clínica, mas também a validação científica de uma técnica amplamente empregada, elevando os padrões de cuidados estéticos e proporcionando opções mais seguras e eficientes para os pacientes que buscam rejuvenescer a região facial.

.

2 OBJETIVO

Avaliar criticamente as evidências científicas disponíveis sobre a lipoaspiração submentual, conhecida popularmente como lipo da papada, com foco na avaliação de sua segurança e efetividade..

3. REVISÃO DE LITERATURA

3.1 Lipoaspiração submentual

Thomas, D'Silva e Borole (2012) realizaram um estudo clínico para avaliar a efetividade da lipoaspiração facial em combinação com outros procedimentos destinados à melhoria da estética facial. O estudo incluiu a análise e tratamento de quarenta pacientes que apresentavam queixas estéticas relacionadas a rostos com características arredondadas. A abordagem cirúrgica consistiu na combinação de, pelo menos, dois procedimentos por paciente, como lipoaspiração facial, excisão de gordura bucal, aumento do queixo, aumento malar e lipólise por injeção. Todos os pacientes foram monitorados por um período mínimo de seis meses após a intervenção cirúrgica. Os resultados demonstraram que as expectativas estéticas foram alcançadas em 39 casos, sendo relatada uma única queixa de assimetria facial, a qual foi corrigida com um retoque utilizando lipólise por injeção. Os autores destacaram que a combinação de procedimentos foi essencial para alcançar um contorno facial mais harmônico, sendo cada técnica avaliada como duradoura, segura e bem aceita pelos pacientes. A avaliação pré-operatória detalhada e a combinação de múltiplos procedimentos em uma única sessão foram apontadas como fatores cruciais para os resultados satisfatórios.

Wen et al. (2015) conduziram um estudo retrospectivo com o objetivo de avaliar a efetividade da combinação de lipoaspiração facial e lipoenxertia na remodelação do contorno facial. Entre novembro de 2008 e março de 2014, 49 pacientes foram submetidos a lipoaspiração facial subcutânea utilizando a técnica tumescente, associada à lipoenxertia na região do queixo. Em casos específicos, 7 pacientes também realizaram excisão de corpo adiposo bucal, 9 receberam injeção de toxina botulínica tipo A no músculo masseter, 25 realizaram lipoenxertia na região temporal, e 15 na testa. Os resultados mostraram melhora significativa em todos os pacientes, com sustentabilidade dos resultados durante o período de acompanhamento de 6 a 24 meses. Complicações como assimetria, irregularidades e flacidez foram corrigidas,

resultando em resultados estéticos amplamente aceitáveis. Os autores concluíram que a combinação de lipoaspiração e lipoenxertia se mostrou uma abordagem eficaz, segura e de baixo risco para melhorar o contorno facial.

Zhu et al. (2023) conduziram um estudo clínico para investigar a eficácia da aplicação de radiofrequência subcutânea após lipoaspiração submentual, visando aprimorar o contorno inferior da face e do pescoço, utilizando anestesia local. Durante o período de novembro de 2016 a novembro de 2020, 72 pacientes foram avaliados, sendo 42 deles submetidos à radiofrequência subcutânea após lipoaspiração (grupo A) e 30 à lipoaspiração tradicional (grupo B). Os dados coletados incluíram idade, sexo, índice de massa corporal, volume de gordura aspirada, energia fornecida durante o tratamento, tempo cirúrgico e complicações associadas. Fotografias pré e pós-operatórias foram registradas para comparação dos resultados. Cirurgiões independentes avaliaram, aos 3 e 6 meses de pós-operatório, a melhora no endurecimento da pele e a satisfação dos pacientes em ambos os grupos. Os resultados indicaram que, aos 6 meses, houve uma diferença estatisticamente significativa nas avaliações de contorno entre os grupos (3,0±0,9 versus 2,5±1,0). No entanto, aos 3 meses, a diferença não foi significativa (2,8±1,0 versus 2,6±1,0). A taxa de satisfação no grupo submetido à radiofrequência (grupo A) foi superior à do grupo de lipoaspiração tradicional (grupo B) tanto aos 3 meses (76,2% versus 66,7%) quanto aos 6 meses (80,9% versus 60,0%), embora as pontuações médias de satisfação não apresentassem diferença estatisticamente significativa. Nenhuma complicação grave ou evento adverso que exigisse intervenção médica ou cirúrgica adicional foi relatado. Com base nesses resultados, os autores concluíram que a radiofrequência subcutânea após lipoaspiração submentual é um tratamento seguro e eficaz, com potencial para melhorar significativamente tanto a redução de gordura quanto a flacidez da pele na região inferior da face e do pescoço, quando realizada sob anestesia local.

3.2 Efetividade

No estudo realizado por Ferreira (2021), foi investigada a aplicação da técnica de lipoaspiração submentual, conhecida popularmente como lipo de

papada, para a melhora estética da região submentual. O estudo envolveu uma paciente de 33 anos que apresentava acúmulo de gordura na área submentual e buscava melhorar o contorno facial. A avaliação clínica inicial identificou uma perda de definição no contorno mandibular, com ausência de visibilidade do músculo platisma, da glândula tireoide e da cavidade subtireoidea. A pele mantinha boa firmeza, sem sinais de flacidez, e o mento apresentava-se bem alinhado em relação às demais estruturas faciais. A intervenção foi realizada utilizando a técnica tumescente de lipoaspiração submentual, considerada minimamente invasiva. Durante o procedimento, a paciente não relatou dor significativa, apresentando apenas equimoses leves que desapareceram dentro de aproximadamente 15 dias. O principal desconforto pós-operatório foi a restrição dos movimentos cervicais, além de uma sensação de fisgadas na região tratada, associada à formação de fibrose, sintomas que perduraram por cerca de 20 dias. Esses incômodos foram aliviados por meio de sessões de drenagem linfática e automassagens diárias. Observou-se uma leve diminuição da sensibilidade na área inferior da mandíbula direita, que se resolveu espontaneamente dentro de 30 dias, sem a necessidade de intervenções adicionais. Clinicamente, houve uma melhora sutil na definição do contorno mandibular, resultando em uma aparência mais suave do pescoço, sem irregularidades ou excesso de pele. A paciente expressou um alto grau de satisfação com os resultados alcançados. Com base nesses achados, os autores concluíram que a técnica de lipoaspiração submentual pode ser considerada uma abordagem eficaz para melhorar o contorno facial na região submentual, com boa segurança e resultados estéticos satisfatórios.

No estudo clínico conduzido por Pereira Filho et al. (2022), foi avaliada a eficácia da lipoaspiração submentual como procedimento estético isolado, sem ressecção cutânea concomitante. Durante o período de 2016 a 2022, a técnica foi aplicada em 29 pacientes, predominantemente do sexo feminino. A média etária da amostra foi de 45 anos, com 15 pacientes apresentando características de pele caucasiana, de espessura fina ou normal, e 14 pacientes com pele de origem parda ou mestiça. O procedimento envolveu a infiltração de uma solução tumescente composta por solução salina 0,9%, lidocaína (20 ml) e adrenalina (1 ml). Foram realizadas incisões mínimas nas regiões submentual e pré-lobular auricular bilateralmente. Utilizou-se uma cânula de vibrolipoaspiração de 2 mm

de diâmetro e 20 cm de comprimento, em combinação com cânulas de 1 e 2 mm, equipadas com três orifícios, conectadas a uma seringa Luer Lock de 10 ml. A gordura aspirada da área submentual foi processada e enxertada em regiões como o mento, sulco nasogeniano e lábios, com manipulação digital para garantir uniformidade na camada adiposa. Os cuidados pós-operatórios incluíram o uso de fitas microporosas ou kinesioterapia com bandas elásticas durante sete dias, além de uma faixa cervical elástica por duas semanas. Drenagem linfática foi iniciada após cinco dias. Os resultados indicaram uma retração cutânea mais acentuada em pacientes com pele parda ou mestiça. Em todos os pacientes, foi observado endurecimento temporário na porção central do submento durante os primeiros três meses após o procedimento. Houve um único caso de infecção em uma paciente do sexo feminino, e três pacientes necessitaram de revisão após seis meses para a remoção de pequenos depósitos residuais de gordura. A maioria dos pacientes relatou alto nível de satisfação com a melhora na harmonia facial proporcionada pelo tratamento (Figura 1).

Figura 1. Exemplo de uma paciente no antes e após o tratamento (direita).



Fonte. Pereira Filho et al. (2022).

De Queiroz Carneiro et al. (2022) relataram um caso clínico envolvendo uma paciente do sexo feminino, 25 anos, que apresentava insatisfação com a estética da região submentoniana devido ao acúmulo de tecido adiposo associado ao ganho de peso, resultando em um quadro de "queixo duplo". O tratamento foi realizado de forma eficaz em um único período matutino, sem a necessidade de retoques subsequentes. O manejo clínico iniciou-se com uma consulta abrangente, incluindo anamnese detalhada para avaliação do histórico da paciente, esclarecimentos e resolução de dúvidas. Na sequência, foi realizado o exame físico e a documentação fotográfica inicial da região tratada. A intervenção começou com a preparação da solução de Klein, que, após diluição, foi aguardada por um período mínimo de 10 minutos antes da aplicação. A área submentoniana foi submetida à assepsia com clorexidina 2% e álcool 70%, visando à redução da carga microbiana superficial. Foram realizados pontos de demarcação na área submentoniana com o auxílio de uma caneta cirúrgica (Figura 2), identificando as regiões onde a solução de Klein seria injetada. Anestesia local foi administrada para minimizar o desconforto, seguida pela criação de pequenos pontos de entrada para a inserção da cânula. A solução de Klein foi então injetada na área demarcada, permitindo a aspiração controlada do excesso de gordura localizada. Ao término do procedimento, foi observado eritema local e edema, com aumento temporário do volume devido à retenção de líquido em algumas regiões, o qual foi drenado por meio de massagem linfática. Quinze dias após o procedimento, foram capturadas novas fotografias da região tratada para avaliação comparativa (Figura 3). A paciente apresentou alto grau de satisfação com os resultados obtidos. As complicações observadas incluíram equimoses e áreas de fibrose, as quais foram mitigadas com sessões de massagem linfática. Não houve relato de dor significativa no período pós-operatório, e a paciente retomou suas atividades cotidianas no dia seguinte à cirurgia

Figura 2. Demarcação pré-operatória.



Fonte. De Queiroz Carneiro et al. (2022).

Figura 3. Antes (esquerda) e após o procedimento (direita)



Fonte. De Queiroz Carneiro et al. (2022).

Donega (2022) relatou um caso clínico no qual investigou a eficácia da lipoescultura cervicofacial, um procedimento estético que combina a lipoaspiração submentual (Figura 4) e a lipoenxertia facial. A paciente, uma mulher de 40 anos, procurou a clínica odontológica com queixas relacionadas ao envelhecimento facial, particularmente a perda de definição no contorno facial e o aprofundamento das olheiras. A paciente também expressou o desejo de reduzir o volume da face, preencher as regiões suboculares e restaurar a definição do rosto, com o objetivo adicional de melhorar a qualidade da pele. Após uma avaliação clínica detalhada e anamnese minuciosa, constatou-se que a paciente era clinicamente saudável, sem condições sistêmicas ou queixas relevantes. O exame físico evidenciou sinais de envelhecimento cutâneo, caracterizados pela perda de brilho na pele e pelo acentuado aprofundamento da região subocular, associados à migração e atrofia dos compartimentos superficiais de gordura facial. Com base nessas observações, optou-se pela realização da lipoescultura cervicofacial como intervenção terapêutica. O procedimento foi bem-sucedido, resultando em uma redistribuição volumétrica do tecido adiposo, com melhora notável na harmonia e no contorno facial. Após cinco meses de acompanhamento, observou-se uma recuperação parcial da definição facial e uma suavização nas olheiras, conferindo uma aparência globalmente rejuvenescida à paciente. A técnica combinada de lipoaspiração submentual e lipoenxertia demonstrou ser uma abordagem eficaz e segura para a correção estética da face, promovendo melhorias sutis mas clinicamente significativas no volume e contorno facial, sem complicações pós-operatórias relevantes.

Figura 4. Emprego da técnica de lipo de papada.

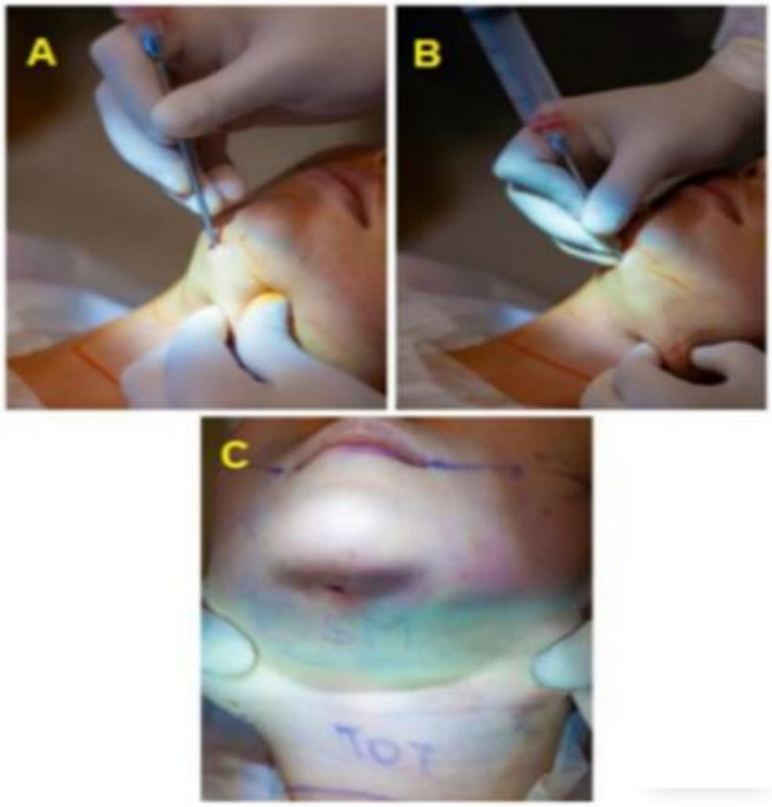

Fonte. Donega (2022).

No relato de caso descrito por Fernandes et al. (2022), foi abordado um procedimento clínico em que uma paciente foi submetida à lipoaspiração da região submentual com o objetivo de melhorar a estética do perfil cervicomentoniano. A indicação cirúrgica foi motivada pelo acúmulo de tecido adiposo na área mandibular, o que comprometia a definição da linha do maxilar e contribuía para a percepção de envelhecimento facial. O objetivo do procedimento era alcançar um contorno facial mais jovem e harmonioso, caracterizado por uma mandíbula bem delineada, equilíbrio proporcional e um ângulo cervicomentoniano (ACM) agudo, características frequentemente associadas à juventude e beleza facial. Na prática estética, diversas opções de tratamento estão disponíveis para otimizar o contorno cervical, variando de produtos injetáveis a procedimentos minimamente invasivos e cirurgias. No caso específico da paciente, uma mulher de 38 anos com histórico de trombofilia, incluindo um episódio prévio de embolia pulmonar, e em uso contínuo de anticoagulantes por 8 anos, foi necessário um planejamento minucioso para

garantir sua segurança ao longo do processo. A avaliação pré-operatória incluiu uma análise detalhada de sua condição clínica, visando minimizar riscos associados ao procedimento cirúrgico. Os resultados obtidos demonstraram que a lipoaspiração submentual foi realizada com sucesso, sem complicações clínicas relevantes, conforme ilustrado na Figura 5. O procedimento contribuiu significativamente para a melhora da harmonia facial, proporcionando uma aparência rejuvenescida e alinhando-se às expectativas estéticas da paciente. A técnica, assim, revelou-se eficaz no aprimoramento do contorno cervicomentoniano, reforçando a viabilidade da lipoaspiração submentual como uma abordagem segura e eficaz em casos selecionados.

Figura 5. Pré (imagens superiores) e pós-tratamento (imagens inferiores).



Fonte. Fernades (2022 b).

No estudo de Soares et al. (2022), foi apresentado um caso clínico de lipoaspiração submentoniana em uma paciente com retrognatismo e excesso de adiposidade na região submentoniana. A paciente, do sexo feminino, procurou tratamento devido à insatisfação estética com o acúmulo de tecido adiposo nesta área. Inicialmente, foi proposta uma abordagem nutricional com o objetivo de otimizar os resultados em conjunto com a lipoaspiração. No entanto, após tentativas não cirúrgicas frustradas, optou-se pela intervenção cirúrgica, com dois procedimentos de lipoaspiração realizados com um intervalo de seis meses entre eles. Antes da cirurgia, a paciente passou por avaliações clínicas para assegurar sua aptidão para o procedimento e para análise da qualidade da pele na região submentoniana. O diagnóstico também identificou a presença de retrognatismo, uma desarmonia facial relacionada à má oclusão mandibular. A técnica de lipoaspiração mecânica com infiltração de solução tumescente foi escolhida, sendo essa abordagem reconhecida por sua segurança e mínimos efeitos adversos. A área de intervenção foi delimitada, e a solução de Klein, composta por anestésico local, adrenalina, soro fisiológico e bicarbonato de sódio, foi instilada para proporcionar anestesia e reduzir o sangramento. O acesso cirúrgico foi realizado por uma incisão mínima abaixo do sulco submentoniano, permitindo o tratamento das áreas cervical, submandibular e retroauricular. A aspiração do tecido adiposo foi executada por meio de cânulas conectadas a um sistema de vácuo, utilizando movimentos de vai e vem. O procedimento teve uma duração aproximada de 35 minutos. No pós-operatório, a paciente foi instruída a seguir cuidados específicos, incluindo repouso por três dias e evitar atividades físicas intensas. O uso de uma faixa compressora foi indicado por uma semana. Embora tenha havido edema e equimoses nos primeiros 15 dias, os resultados após 90 dias evidenciaram uma significativa melhoria na definição do contorno facial e uma aparência global mais refinada.

Em um estudo de caso conduzido por Neto et al. (2023), foi descrita a aplicação da lipoaspiração mecânica cervical em uma paciente que apresentava insatisfação com o acúmulo de gordura na região do pescoço. A paciente, A.K.B.S., de 37 anos, buscou tratamento de Harmonização Orofacial devido ao excesso de gordura na área submentoniana, o que causava desconforto estético. Após uma avaliação detalhada, foi decidido realizar a

lipoaspiração mecânica submentual e submandibular (Figura 6). Durante o procedimento, foi utilizada uma solução modificada de Klein para anestesia local, além de cânulas de ponta romba e cânulas tipo "bico de pato", ambas com dois furos e diferentes diâmetros, associadas a uma seringa com dispositivo de trava de segurança. A reavaliação da paciente após 30 dias demonstrou redução significativa da gordura nas regiões submentual e submandibular, resultando em uma melhora no contorno mandibular e no ângulo cervicomentoniano. Observou-se também uma harmonia facial aprimorada, conferindo uma aparência mais esbelta e rejuvenescida.

Figura 6. Aspiração da gordura submentual com cânula de ponta rompa.



Fonte. Neto et al. (2023).

3.2 Ccomplicações e intercorrências

Choi et al. (2014) relataram um caso raro de fasceíte necrosante cervical como complicação subsequente à lipoaspiração submentoniana. O caso envolveu uma paciente de 32 anos, previamente saudável, que apresentou dor intensa na região submentoniana e secreção purulenta dois dias após o procedimento. O exame físico inicial revelou uma abertura no queixo com edema

significativo, além de odor fétido detectado durante a palpação do pescoço. A paciente foi admitida e iniciou-se antibioticoterapia intravenosa com ampicilina. No entanto, a persistência da drenagem purulenta indicou a necessidade de uma abordagem mais agressiva. O diagnóstico de fasceíte necrosante cervical foi confirmado, com sugestão de comprometimento da glândula submandibular e disseminação da infecção ao longo dos planos da fáscia cervical profunda. A tomografia computadorizada evidenciou múltiplas coleções gasosas e cavidades indicativas de necrose tecidual. O tratamento incluiu intervenção cirúrgica imediata para debridamento das áreas necrosadas, complementada por antibioticoterapia por um período de oito dias. Esse caso sublinha a necessidade de diagnóstico rápido e tratamento imediato de complicações graves associadas a procedimentos estéticos, reforçando a importância da competência clínica dos profissionais envolvidos.

Na revisão sistemática conduzida por Caveiro (2022), foram examinadas as principais complicações e o manejo clínico associado à lipoaspiração submentoniana. O procedimento tem como objetivo restaurar o ângulo cervicomentoniano e reduzir o volume de gordura na região inferior da face, resultando em uma aparência facial rejuvenescida. No entanto, assim como em qualquer intervenção cirúrgica, a lipoaspiração submentoniana está associada a riscos de complicações intraoperatórias e pós-operatórias, tanto local quanto sistêmicas. Este estudo visou revisar as complicações associadas ao procedimento, bem como as estratégias de manejo clínico empregadas para tratá-las. As complicações mais frequentemente mencionadas na literatura incluem lesões vasculares, infecções e danos aos nervos faciais durante a intervenção. O manejo dessas complicações geralmente envolve uma combinação de abordagens cirúrgicas e terapia medicamentosa. A revisão destacou a importância de uma avaliação cuidadosa dos riscos e da execução criteriosa do procedimento para minimizar a ocorrência de complicações e otimizar os resultados estéticos.

Diniz et al. (2022) conduziram uma revisão de escopo com o objetivo de analisar as complicações associadas à lipoaspiração submentoniana. Inicialmente, realizaram uma busca online abrangente, sem restrições temporais, utilizando as bases de dados Medline/PubMed, Embase e Web of Science, para identificar complicações relacionadas a esse procedimento. As

variáveis examinadas incluíram idade, sexo, tipo de procedimento estético, tipo de anestesia, complicações pós-operatórias, intervalo de tempo após o procedimento, tratamento instituído, acompanhamento e possíveis sequelas. A revisão identificou 539 artigos inicialmente, sendo que, após a aplicação dos critérios de inclusão, apenas quatro estudos foram selecionados. A análise revelou que a maioria dos casos envolvia pacientes do sexo feminino, com uma proporção de 8:1, e uma média de idade de 55,77 anos. As complicações pós-operatórias identificadas incluíram depressão submentoniana, edema, cicatriz hipertrófica, contratura cicatricial, fasceíte necrosante cervical, distonia cérvico-facial e paralisia transitória do nervo facial. O período de acompanhamento variou entre 3 e 12 meses. Além da revisão, os autores relataram um caso clínico de um paciente que desenvolveu hematoma submentoniano após lipoaspiração submentoniana. Apesar da complicação, não foram observadas sequelas após o tratamento e o acompanhamento adequado. Diniz et al. (2022) ressaltaram a importância de uma abordagem criteriosa e especializada no manejo da lipoaspiração submentoniana, destacando a necessidade do cirurgião possuir conhecimento anatômico detalhado e aplicar técnicas clínicas e cirúrgicas adequadas. O diagnóstico precoce de complicações e a resposta imediata a eventos adversos são fatores cruciais para a prevenção de complicações graves em procedimentos estéticos como esse.

.

4 DISCUSSÃO

A lipoaspiração submentual tem ganhado destaque na Harmonização Orofacial como uma abordagem eficiente para melhorar o contorno facial, especificamente na região da papada, o que proporciona aos pacientes uma aparência rejuvenescida (FERREIRA, 2022; NETO et al., 2023).

Além disso, a literatura tem enfatizado de maneira abrangente a segurança e eficácia da lipoaspiração submentual, destacando sua eficiência na remoção de gordura subcutânea e na redefinição do contorno mandibular (FERNADES, 2022). No entanto, apesar de sua adoção generalizada, persistem questionamentos relevantes sobre as complicações associadas ao procedimento e seus efeitos a longo prazo (CAVEIRO, 2022).

Diante disso, torna-se essencial uma análise crítica das evidências existentes, fundamentada em estudos já realizados, para direcionar uma prática clínica mais segura e baseada em evidências (CAVEIRO, 2022; DINIZ et al., 2022)

No contexto da Harmonização Orofacial, a lipoaspiração submentual se destaca por ser minimamente invasiva e apresentar baixos índices de complicações graves.

Thomas et al. (2012) relataram, em um estudo clínico, que a combinação da lipoaspiração com outros procedimentos estéticos, como a excisão de gordura bucal e aumento do queixo, resultou em uma melhora significativa na aparência facial de 39 dos 40 pacientes tratados. Essa taxa de sucesso reforça a ideia de que a lipoaspiração submentual, quando bem executada, pode atender às expectativas estéticas dos pacientes de forma segura. Contudo, é necessário considerar as variáveis envolvidas, como o perfil do paciente e a habilidade do profissional, para garantir a efetividade do procedimento a longo prazo.

Diversos estudos evidenciam a eficácia e segurança da lipoaspiração submentual como técnica de Harmonização Orofacial. Pesquisas como as de Pereira Filho et al. (2022) destaca que o procedimento, quando realizado com técnicas adequadas, resulta em uma melhora significativa no contorno facial e na definição do ângulo cervicomentoniano.

Além disso, estudos de caso como os de De Queiroz Carneiro et al. (2022) e Fernandes et al. (2022) corroboram esses resultados, mostrando que a lipoaspiração submentual pode ser realizada com segurança, inclusive em pacientes com condições clínicas mais complexas, como trombofilia. A técnica também se mostrou eficaz quando combinada com outros procedimentos, como lipoenxertia, conforme relatado por Donega (2022), o que amplia suas possibilidades de aplicação para otimização estética

Por outro lado, as complicações, embora raras, podem ocorrer e exigem atenção cuidadosa. Ferreira (2021) descreveu casos de desconforto pós-operatório, incluindo fibrose e equimoses, que foram tratadas com drenagem linfática e automassagem. Embora essas complicações não sejam graves, elas destacam a importância de um acompanhamento pós-operatório cuidadoso para evitar efeitos adversos duradouros.

Dentro desse contexto, o manejo de complicações mais sérias também foi descrito na literatura, como no estudo de Choi et al. (2014), que relatou um caso de fasceíte necrosante após uma lipoaspiração submentual. Essa complicação, embora extremamente rara, evidencia que mesmo procedimentos minimamente invasivos podem apresentar riscos significativos, e que uma resposta rápida e eficaz é necessária para evitar danos maiores. A identificação precoce de complicações e a intervenção médica adequada são fatores cruciais para a segurança dos pacientes. Este caso sublinha a necessidade de um preparo adequado dos profissionais, que devem estar cientes das possíveis complicações e prontos para lidar com elas de maneira eficaz.

A revisão de Diniz et al. (2022) reforça a importância de uma abordagem meticulosa na realização da lipoaspiração submentual. O estudo destacou que, apesar da técnica ser considerada segura, complicações como edema, cicatrizes hipertróficas e paralisia temporária do nervo facial podem ocorrer, especialmente em pacientes com condições pré-existentes ou quando a técnica não é executada de forma adequada.

Assim, é fundamental que os cirurgiões-dentistas tenham um conhecimento profundo da anatomia facial e sigam protocolos rigorosos durante o procedimento para minimizar riscos e garantir a melhor recuperação possível.

Esses cuidados são essenciais para garantir a segurança do paciente e o sucesso estético do procedimento.

.

5 CONCLUSÃO

Conclui-se que a lipoaspiração submentual, também conhecida como lipo de papada, é uma técnica eficaz para a remoção de gordura localizada na região submentual, proporcionando uma melhoria significativa no contorno facial e no rejuvenescimento da aparência. Embora seja considerada uma técnica segura, como evidenciado pela literatura, é essencial que os profissionais sigam protocolos rigorosos e estejam atentos às complicações, que, apesar de raras, podem ocorrer.

REFERÊNCIAS

CAVEIRO, M. **Intercorrências e manejo clínico em cirurgia de lipoaspiração submentual: Revisão de Literatura**. Monografia apresentada ao Programa de pós-graduação em Odontologia da FACULDADE DO CENTRO OESTE PAULISTA- FACOP, como requisito parcial à obtenção do título de especialista em Harmonização Orofacial.2022.

CHOI, H., J. Cervical necrotizing fasciitis resulting in acupuncture and herbal injection for submental lipoplasty. **J Craniofac Surg**. v. 25, n. 5, p. e507-9, 2014. doi: 10.1097/SCS.0000000000001120. PMID: 25148627.

DE QUEIROZ CARNEIRO, D., E..; BELÉM RODRIGUES BARROS SOARES, V .; GOMES MOREIRA, A. . Mechanical submental liposuction. **Health and Society**, v. 2, n. 02, 2022. DOI: 10.51249/hs.v2i02.754. Disponível em: https://periodicojs.com.br/index.php/hs/article/view/754. Acesso em: 2 jan. 2024.

DINIZ, D. A. Complications associated with submental liposuction: a scoping review. **Med Oral Patol Oral Cir Bucal**, v. 27, n. 3, p. e257-e264, maio 2022. DOI: 10.4317/medoral.25122.

DINIZ, D.; GONÇALVES, K.; SILVA, C. et al. Complications associated with submental liposuction: a scoping review. **Med Oral Patol Oral Cir Bucal**. May V. 27, n. 3, :e257-e264. 2022 doi: 10.4317/medoral.25122. PMID: 35420070; PMCID: PMC9054168.

DONEGA, S. **Lipoescultura cervico facial com lipoenxertia na remodelação facial na odontologia**. Trabalho de Conclusão de Curso (Graduação em Odontologia) - Centro Universitário Sagrado Coração - UNISAGRADO - Bauru – SP, 2021.

FERNANDES, A., T., R.; AGNOL, E., D.; DE OLIVEIRA, R., C., G.; RIZZATTI-BARBOSA, C., M. Protocolo de lipoaspiração mecânica para redução de gordura submentoniana e submandibular pela técnica TLA: Relato de caso. **Aesthetic Orofacial Science**, v. 3, n. 1, p. 1-9, 2022. DOI 10.51670/aos.v3i1.75

FERNANDES, L. Lipoaspiração de papada para o rejuvenescimento facial : relato de caso. **Aesthetic Orofacial Science**, v. 3, n. 2, p. 25–36, 2022 b. DOI: 10.51670/aos.v3i2.95. Disponível em: https://ahof.emnuvens.com.br/ahof/article/view/95. Acesso em: 21 dez. 2023.

FERREIRA, J. **Lipoaspiração submentoniana:revisão da literatura e relato de caso.** Trabalho de conclusão de curso apresentado ao curso de especialização Lato Senso da Faculdade Sete Lagoas - FACSETE, como requisito parcial para obtenção do título de Especialista em Harmonização Orofacial. 2021.

FRANCO, F., F.; BASSO, F., C., F.; TINCANI,A., J.; et al. Complications of classical liposuction performed for cosmetic purposes. **Revista Brasileira de Cirurgia Plástica**, v. 27, p. 135-140, 2012.

LANDAU, M.; ANAND, C.; BESINS T, et al. First Consensus on Primary Prevention and Early Intervention in Aesthetic Medicine. **J Drugs Dermatol**. V. 16, n.9, p.846-854,2017.

MORERA SERNA, E. Anatomy and Aging of the Perioral Region. **Facial Plast Surg**, v. 37, n. 2, p. 176-193, abr. 2021. DOI: 10.1055/s-0041-1725104. Epub 2021 Apr 12. PMID: 33845492.

NETO, L., B.; ROCHA, M., T.; CANEVASSI, P., T. Lipoaspiração Mecânica Submentual e Submandibular: Relato de Caso. **Revista Eletrônica da Estácio Recife**, v. 9, n. 1, 2023. Disponível em: https://reer.emnuvens.com.br/reer/article/view/756. Acesso em: 28 de dezembro de 2023.

PEREIRA FILHO, O. J.; FERNANDES, A.; BINS ELY, J. Lipo de papada - lipo cervical e submento. **Arquivos Catarinenses de Medicina**. v. 51, n. 1, p. 71–79, 2022

ROHRICH, R. J.; AVASHIA, Y. J.; SAVETSKY, I. L. Prediction of Facial Aging Using the Facial Fat Compartments. **Plast Reconstr Surg**, v. 147, n. 1S-2, p. 38S-42S, 2021. doi: 10.1097/PRS.0000000000007624.

SHAH, A. R.; KENNEDY, P. M. The Aging Face. **Med Clin North Am**, v. 102, n. 6, p. 1041-1054, nov. 2018. DOI: 10.1016/j.mcna.2018.06.006. Epub 2018 Sep 11. PMID: 30342607.

SOARES, M. de F. M. C. Lipossucção da adiposidade submentual. **Journal of Multidisciplinary Dentistry**, v. 10, n. 3, p. 120–4, 2022. DOI: 10.46875/jmd.v10i3.536

SWIFT, A. The Facial Aging Process From the "Inside Out". **Aesthet Surg J**, v. 41, n. 10, p. 1107-1119, set. 2021. DOI: 10.1093/asj/sjaa339. PMID: 33325497; PMCID: PMC8438644.

THOMAS, M. K.; D'SILVA, J. A.; BOROLE, A. J. Facial sculpting: Comprehensive approach for aesthetic correction of round face. **Indian journal of plastic surgery : official publication of the Association of Plastic Surgeons of India**, v. 45, n. 1, p. 122–127, 2012. Disponível em: https://doi.org/10.4103/0970-0358.96608.

WEN, H. et al. Zhonghua zheng xing wai ke za zhi = Zhonghua zhengxing waike zazhi = **Chinese journal of plastic surgery**, v. 31, n. 2, p. 89–92, 2015.

ZARGARAN, D. Facial skin ageing: Key concepts and overview of processes. **Int J Cosmet Sci**, v. 44, n. 4, p. 414-420, ago. 2022. DOI: 10.1111/ics.12779. Epub 2022 Jul 8. PMID: 35426152; PMCID: PMC9543134.

ZHU, J. et al. The Application of Subcutaneous Radiofrequency After Liposuction for the Lower Face and Neck Contouring Under Local Anesthesia. **The Journal of craniofacial surgery**, v. 34, n. 2, p. 616–619, 2023. Disponível em: https://doi.org/10.1097/SCS.0000000000008925.