ELISAMA ARAUJO SILVA

ETIOLOGIA E TRATAMENTO DE MORDIDA ABERTA ANTERIOR

SETE LAGOAS

2022

ELISAMA ARAUJO SILVA

ETIOLOGIA E TRATAMENTO DE MORDIDA ABERTA ANTERIOR

Monografia apresentada ao Curso de Especialização da FACSETE – Unidade avançada Campo Grande/MS – como requisito parcial para conclusão do Curso de Ortodontia.
Orientador: Prof. Ms. Fabiano Ferreira Regalado

SETE LAGOAS

2022

FACSETE
FACULDADE SETE LAGOAS

Monografia intitulada: **Etiologia e Tratamento de Mordida Aberta Anterior,** de autoria da aluna: Elisama Araújo Silva, aprovada pela banca examinadora constituída pelos seguintes professores:

CD- Ms. Fabiano Ferreira Regalado- orientador
AEPC-Associação de Ensino Pesquisa e Cultura de Mato Grosso do Sul

CD- Ms. Matheus M.Valieri- coorientador
AEPC-Associação de Ensino Pesquisa e Cultura de Mato Grosso do Sul

CD- Ms. Sidnei Valieri- coorientador
AEPC-Associação de Ensino Pesquisa e Cultura de Mato Grosso do Sul

Campo Grande –MS, 05 de fevereiro de 2022.

Silva, Elisama Araújo.
Etiologia e tratamento de mordida aberta anterior / Elisama Araújo Silva. – 2021.
28 f.: il. 22
Orientador: Fabiano Ferreira Regalado
Monografia (especialização) – Facsete –Faculdade Sete Lagoas, 2021.
1. Introdução. 2. Revisão de Literatura. 2.1 Etiologia. 2.2 Diagnóstico. 2.3 Tratamento. 3. Discussão. 4. Conclusão.

RESUMO

Uma face harmoniosa é preocupação de qualquer pessoa, assim situações como a maloclusão (mordida aberta), além de comprometer a estética causa prejuízos na deglutinação, problemas e dores na ATM, dentre outros. Sua etiologia pode ser considerada como multifatorial, enquanto causas principais podem ser elencadas a hereditariedade que caracteriza a mordida esquelética e as causas ambientais ou hábitos deletérios bucais- mamadeira, sucção de dedo, chupeta, respiração bucal e interposição lingual que ocasionam a mordida aberta dentária. Nesse sentido, a avaliação desse paciente e o conhecimento do profissional acerca das etiologias é fundamental para designar o tratamento adequado que poderá compreender a utilização de vários recursos reeducadores e mecânicos e os profissionais que poderão contribuir com o sucesso do tratamento. A presente pesquisa objetiva verificar por meio de revisão bibliográfica os fatores etiológicos e tratamento da mordida aberta anterior. Enquanto resultados, destaca-se que a maloclusão trata-se de uma anomalia complexa, uma vez que sua causa é multifatorial necessitando de atendimento por uma equipe multidisciplinar.

Palavras-chave: Mordida Aberta. Etiologia.Tratamento.

ABSTRACT

A harmonious face is everyone's concern, as well as situations such as malocclusion (open bite), in addition to compromising aesthetics, it causes damage to swallowing, problems and pain in the TMJ, among others. Its etiology can be considered as multifactorial, while the main causes can be listed as heredity that characterizes the skeletal bite and environmental causes or harmful oral habits - bottle, finger sucking, pacifier, mouth breathing and tongue thrust that cause dental open bite. In this sense, the evaluation of this patient and the professional's knowledge about the etiologies is essential to designate the appropriate treatment that may include the use of various reeducational and mechanical resources and the professionals who can contribute to the success of the treatment. The present research aims to verify, through a literature review, the etiological factors and treatment of anterior open bite. As results, it is highlighted that malocclusion is a complex anomaly, since its cause is multifactorial, requiring care by a multidisciplinary team.

Keywords: Open Bite. Etiology. Treatment.

LISTA DE FIGURAS

Figura 1 - Mordida aberta anterior.....Pág. 11

Figura 2 - Mordida aberta com interposição lingual.....Pág. 12

Figura 3 - Hábitos bucais deletérios.....Pág.12

Figura 4 – MAA esquelética.....Pág. 13

Figura 5 – MAA dental.....Pág. 13

Figura 6 - Grade palatina.....Pág. 15

Figura 7 - Aparelho Hyrax.....Pág. 15

Figura 8 - Cirurgia Tridimensional Bimaxila.....Pág. 18

SUMÁRIO

1-Introdução.....8

2-Revisão de literatura.....10

2.1 Etiologia.....10

2.2 Diagnóstico.....13

2.3 Tratamento.....15

3. Discussão.....

4. Conclusão.....20

Referências.....21

1 INTRODUÇÃO

A mordida aberta anterior (MAA)[1] uma má oclusão que em grande parte dos casos, tem início na fase de crescimento, pois, a criança desenvolve alguns hábitos deletérios: chupam dedo, chupeta, ponham o dedo na boca. Existem dois tipos de mordida aberta, a mordida dentária que existe na fase da dentição decídua e mista e a mordida aberta esquelética que está mais presente em adolescentes e adultos.

Em consonância, Domann *et al.* (2017) apontam que pode ser classificada "como dentária, dento-alveolar ou esquelética, dependendo de sua origem, grau de severidade e de fatores ambientais". Assim, alterações comprometem a estética e funcionalidade modificando não somente a morfologia, mas também a função do sistema estomatognático.

Destaca-se que a mordida aberta dentária, quando o paciente está em fase de crescimento é facilmente corrigida, com a técnica de uso de aparelho e grade palatina, já a mordida esquelética envolve ossos, uma vez que ocorre na dentição permanente, envolvendo outras complexidades para o tratamento. Dessa forma, poderão ser utilizados enquanto tratamento a grade palatina, forças ortopédicas, disjunção da maxila, ajuste oclusal, camuflagem com ou sem exodontias, mini-implantes ou miniplacas e cirurgia ortognática. Para tanto, um diagnóstico preciso e a determinação da etiologia se fazem necessários para estabelecer os objetivos e o plano de tratamento ideal (MATSUMOTO, 2011).

A presente pesquisa se justifica pela necessidade, enquanto profissional, de aprofundar conhecimentos sobre técnicas e tratamentos que ofereçam resultados ortodônticos positivos, considerando que a normalização funcional, exclusão de hábitos considerados nocivos, e demais critérios poderão induzir a instalação de uma má formação e o profissional necessita atentar-se a esses fatores (SIQUEIRA *et al.,* 2002).

Um ponto que merece atenção, é a necessidade de um bom diagnóstico profissional a fim de identificar quais as reais necessidades e assim escolher o conjunto de tratamentos adequados para o paciente, conforme Artese *et al.*

[1] Mordida aberta anterior lê-se MAA.

(2011), “compreender a etiologia de forma individual, poderá ajudar tanto no tratamento como na estabilidade em longo prazo de sua correção”.

A abordagem multidisciplinar nesses casos também é um fator relevante, pois, a oclusão normal precisa ser mantida para obter sucesso no tratamento permanente, a eliminação de maus hábitos, como o repouso correto da língua poderá requerer a intervenção de profissionais das áreas de “fonoaudiologia, psicologia e otorrinolaringologia”, conforme enfatiza Verri (*et al*., 2017, p.91).

Diante dos pressupostos aqui apresentados, reitera-se que o presente trabalho é fruto de uma revisão de literatura que objetiva analisar considerações relevantes sobre a etiologia e o desenvolvimento da mordida aberta anterior, assim como discorrer sobre a importância do trabalho multidisciplinar no tratamento.

2 REVISÃO DE LITERATURA

De acordo com Almeida (1998), a mordida aberta anterior pode ser definida como “a presença de um trespasse vertical negativo existente entre as bordas incisais dos dentes anteriores superiores e inferiores”. Está relacionada com hábitos parafuncionais, dentre eles chupar ou morder chupetas e dedos.

Além de ser uma das más oclusões de maior comprometimento estético-funcional, pode ocasionar nos pacientes “[...] dor de cabeça; Zumbido nos ouvidos; Dificuldade em mastigar (interefrência na deglutição); Problemas na articulação temporomandibular; Estalidos ou ressaltos; Interferência na fonética; Respiração Bucal” (ABRÃO *et al.,* 2014).

2.1 ETIOLOGIA

De acordo com Capstrano et al. (2017, p. 54), a má oclusão pode ser compreendida enquanto “[..] é a condição na qual não há alinhamento, ou seja, as arcadas superiores e inferiores não se encaixam de maneira adequada, muitas vezes devido a uma anormalidade do crescimento ósseo da face”.

Além de causar comprometimento estético-funcional, a anormalidade do sistema crânio facial pode ocasionar nos pacientes “[...] dor de cabeça; Zumbido nos ouvidos; Dificuldade em mastigar (interefrência na deglutição); Problemas na articulação temporomandibular; Bruxismo; Estalidos ou ressaltos; Interferência na fonética; Respiração Bucal” (ABRÃO *et al.* 2014, p.29).

Conforme exposto, os problemas oriundos da má oclusão acarretam prejuízos além da estética, mas também na qualidade de vida. Destaca-se que é uma das mais prevalentes e com tratamento difícil. De acordo com Almeida *et al.* (2003, p.41), pode ser classificada como dentária ou esquelética, respectivamente “[...] as dentárias resultam da interrupção do desenvolvimento vertical normal dos dentes anteriores e as esqueléticas, envolvem displasias craniofaciais, com a rotação no sentido anti-horário do processo palatino”.

Portanto, sua etiologia pode ser considerada como multifatorial, enquanto causas principais podem ser elencadas a hereditariedade que caracteriza a mordida esquelética e as causas ambientais ou hábitos deletérios bucais-

mamadeira, sucção de dedo, chupeta, respiração bucal e interposição lingual que ocasionam a mordida aberta dentária.

De acordo com Silveira (et al 2019, p.18) compreende os seguintes agrupamentos: “[...] distúrbios na irrupção dos dentes e crescimento alveolar (molares decíduos anquilosados); Interferências mecânicas na irrupção e crescimento alveolar (hábitos de sucção não nutritiva); Displasia esquelética vertical, assim, o prognóstico correto depende também da identificação da classificação da anomalia.

Conforme exposto, os problemas oriundos da má oclusão acarretam prejuízos além da estética, mas também na qualidade de vida. Destaca-se que é uma das mais prevalentes e com tratamento difícil. De acordo com Almeida *et al* (2003, p. 43), pode ser classificada como dentária ou esquelética, respectivamente “[...] as dentárias resultam da interrupção do desenvolvimento vertical normal dos dentes anteriores e as esqueléticas, envolvem displasias craniofaciais, com a rotação no sentido anti-horário do processo palatino”.

De acordo com Silveira *et al.* (2019, p. 41) compreende os seguintes agrupamentos: “[...] distúrbios na irrupção dos dentes e crescimento alveolar (molares decíduos anquilosados); Interferências mecânicas na irrupção e crescimento alveolar (hábitos de sucção não nutritiva); Displasia esquelética vertical, assim, o prognóstico correto depende também da identificação da classificação da anomalia.

Nesse sentido, ocorre uma desarmonia na ordem esquelética, em que somente (dependendo do caso) que o uso de aparelho ou a grade palatina, não surtirá um efeito satisfatório, conforme pode ser visto na figura 1:

Figura 1: Mordida aberta anterior



Fonte: Foto do curso de Especialização de Ortodontia AEPC/MS

Segundo Pereira *et al.* (2017), uma vez que existe um trespasse vertical negativo entre as bordas incisivas dos dentes anteriores superiores e inferiores, sendo em vários casos necessária a intervenção de um cirurgião buco- maxilar.

Destaca-se que o osso é um tecido plástico, portanto, reage a todo tipo de pressão, comprometendo a integridade dos arcos dentários. O equilíbrio nesse caso é fundamental para que a arcada se desenvolva em equilíbrio, conforme Artense *et al.* (2011, p. 45) “[...]o equilíbrio existe quando um corpo em repouso é submetido a forças em várias direções, mas não sofre aceleração; ou, no caso dos dentes, não sofre deslocamento”. O auto ainda explicita que as deformações ocasionadas pela MAA no fundo, é um sistema de defesa do organismo humano em resposta a um certo equilíbrio, mas que por surgir de um uso incorreto de determinada função (no caso das más oclusões geradas pelo ambiente), esse conjunto causa ainda mais fatores disfuncionais e que resultam em outros problemas funcionais ao corpo humano.

Em consonância, Henriques *et. al* (2000), explica que quando existe um padrão morfogenético normal, a língua, os lábios e as bochechas funcionam como mantenedores da hemostasia local. Porém, quando há uma disfunção, como o prejuízo causado pelos hábitos bucais, estes se tornam grandes responsáveis pelas modificações ósseas e dentárias, assim como os fatores hereditários e as patologias congênitas ou adquiridas, tal qual a mordida aberta ocasionada pela interposição lingual, conforme é possível verificar na figura 2.

Figura 2: Mordida aberta com interposição lingual.



Fonte: https://www.revistakidsmais.com.br/noticia/saude/233/mordida-aberta-anterior-diagnostico-precoce-garante-maior-sucesso-ao-tratamento

É necessário destacar que os principais hábitos bucais deletérios são o uso de dedo e chupeta. O último possui um tempo certo para uso e está mais relacionado com uma questão afetiva, sentimental do que uma necessidade física, contudo existe um tempo adequado para seu uso que não poderá ultrapassar os 4 anos de idade (PHELAN *et al.*, 2014), conforme os prejuízos averiguados na figura 3.

Figura 3: Hábitos bucais deletérios

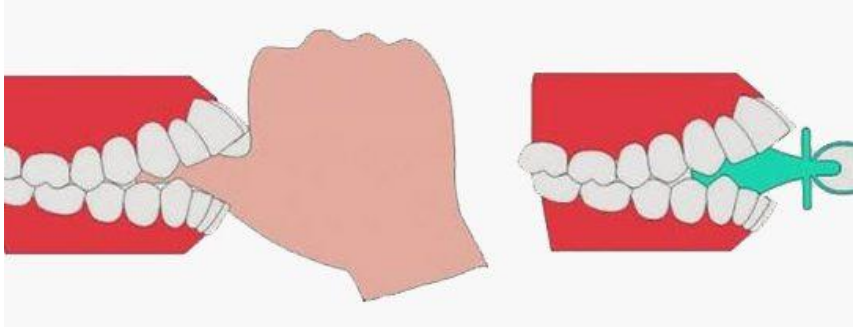

Fonte: https://alessandrafaria.com/2016/12/denticao-infantil-sequelas-da-chupeta-etratamentos/

Assim, uma orientação adequada aos pais pelo pediatra é quanto ao período que a chupeta poderá ser utilizada e uma avaliação depois de seu uso em termos de prejuízos a essa criança, caso existam será necessário o encaminhamento desta a um profissional correto a fim de que a correção seja realizada preventivamente a dentição permanente (SABER *et al.*, 2010). Uma vez que quando interceptada adequadamente em uma época precoce, eliminando-se todos os seus fatores etiológicos e realizando um bom diagnóstico, a estabilidade da correção aumenta significantemente.

2.2 DIAGNÓSTICO

O diagnóstico do paciente deve preconizar por um exame detalhado, a fim de verificar as possíveis causas relacionada ao problema de MAA. O profissional necessita verificar se o problema é de ordem respiratória, fundo emocional, problemas funcionais ou todos esses fatores combinados a fim de verificar quais os atendimentos adequados para o caso em específico (SABER *et al.*, 2010).

O segundo ponto a ser observado é a faixa etária do paciente, caso ele tenha menos que 4 anos de idade e por exemplo esteja em fase de retirada da

chupeta, fator ligado ao lado emocional, o trabalho deve ser articulado com um fonoaudiólogo, terapeuta ocupacional e psicólogo, uma intervenção ortodôntica nesse caso não é recomendada pelo fato de que a criança está em fase de desenvolvimento, logo qualquer correção ou contenção dentária sofrerá prejuízos desse fator. Contudo o trabalho com esses profissionais é necessário a fim de possibilitar o desenvolvimento maturacional, emocional e o início da socialização. Minimizando a instalação de uma má oclusão, ocasionada pela existência do hábito, intensidade, frequência e também a duração do hábito de chupar chupeta (ALMEIDA, *et al*. 1998).

No mais, ao avaliar o paciente e diagnosticar o caso em específico compor a equipe multidisciplinar que irá atender as necessidades do paciente. Nesse sentido, é preciso que o profissional saiba diferenciar mordida aberta anterior dental da anterior esquelética. Visto que a primeira, apresenta prognóstico favorável, “independente da mecanoterapia aplicada” e a segunda necessita do “controle do crescimento vertical facial e a intrusão dos dentes posteriores, seja por meio de forças ortodônticas ou pelo reposicionamento das bases apicais pela cirurgia ortognática” (SILVEIRA *et al*., 2019, p. 29).

Nesse sentido, a orientação e o conhecimento de cada caso é fundamental para estabelecer um diagnóstico diferenciado, ao definir o tipo de mordida aberta anterior é possível avaliar também a estética facial ao preconizar por medidas angulares, organizando metas e condutas de tratamento ortodôntico e fonoaudiólogico, tendo em vista que estas más oclusões têm etiologia e características morfofisiológicas distintas, conforme é possível verificar nas figuras 4 e 5.

Figura 4: MAA esquelética



Fonte: http://www.inicepg.univap.br/cd/INIC_2011/anais/arquivos/0025_1050_01.pdf

O acompanhamento multidisciplinar possibilita que o paciente seja atendido em todas as especificidades do tratamento, aumento as chances de sucesso (SILVEIRA *et al*., 2019).

Figura 5: MAA dental



Fonte: https://www.dentalpress.com.br/portal/mordida-aberta-anterior-caso-clinico/

Nesse sentido, é preciso avaliar os fatores etiológicos e buscar o conjunto de profissionais adequados para prover o tratamento ao paciente, uma vez que alguns profissionais poderão fazer uso de recursos reeducadores e mecânicos que poderão auxiliar na estabilidade do tratamento (GREENLEE, 2011).

2.3 TRATAMENTO

Dentro da ortodontia é preciso estabelecer prioridades, é necessário saber se esse paciente apresenta discrepâncias laterais, transversais, vertical, superior e inferior. Todas essas medidas influenciam no tratamento do paciente. Sobre esse aspecto, Matsumoto (2011) em seu relato de caso, traçou um plano de tratamento, em que prioridades foram elencadas a fim de garantir o sucesso do tratamento, a saber:

> [...] o objetivo foi eliminar a disfunção miofuncional orofacial (adaptadar deglutição e fonação), redirecionar o crescimento facial, estimulando a rotação da mandíbula no sentido antihorário, para contrapor a tendência de aumento do terço inferior da face e corrigir a mordida aberta anterior. Posteriormente, para harmonizar o terço inferior da

> face, estabeleceu corretas sobressaliência e sobremordida, relação de molares e de caninos em chave de oclusão, corrigiu o padrão esquelético de Classe II, além de alinhar e nivelar todos os dentes, corrigindo a linha média inferior (MATSUMOTO, 2011, p.25)

Segundo Abrão *et al.* (2014), é possível ainda inferir de acordo com a localização, origem e grau de severidade, suas possíveis classificações, a saber:

> Com relação a localização: pode ser definida como anterior (quando acomete incisivos e caninos), posterior (quando acomete pré-molares e molares) ou total (é considerada como combinada, quando acomete tanto a porção anterior quanto a posterior).
>
> Quanto a sua origem: pode ser considerada dento - alveolar (quando a causa da desordem atinge apenas os dentes e os processos alveolares) e esquelética (quando a causa da desordem atinge não somente os dentes e processos alveolares, mas há também um comprometimento no complexo craniofacial).
>
> Quanto a seu grau de severidade, pode ser considerada como: suave (quando há uma distância entre as incisais ou oclusais até 2mm), moderada (quando há uma distância entre as incisais ou oclusais entre 2mm e 4mm) e severa (quando a distância entre as bordas incisais ou oclusais é superior a 4mm).

Nesse sentido, além de um diagnóstico assertivo e acompanhamento multidisciplinar, quando paciente chega no consultório com a dentição em fase primária a fim de possibilitar a qualidade de vida da criança, o tratamento precoce deverá ser indicado evitando assim um quadro complexo no futuro (BONA *et al*., 2016).

Sobre o tratamento precoce, Domann *et al.* (2016, p. 28), enfatiza que “[..] o tratamento instituído em crianças que tem hábitos deletérios é eficaz quando há a remoção do hábito, que pode ser realizada com grade palatina fixa e expansor Hyrax”, há uma melhora no quadro clínico, conforme pode ser verificado nas figuras 6 e 7.

Figura 6: Grade palatina.



Fonte: https://monografias.brasilescola.uol.com.br/medicina/a-importancia-tratamento-preventivo-interceptativo-ortodontia.htm

Figura 7: Aparelho Hyrax.



Fonte: http://aparelho-fixo.blogspot.com/p/aparelho-hyrax.html

Do ponto de vista clínico de autores como Matsumoto (2011, p. 62), a mordida aberta anterior é considerada como uma das mais difíceis más oclusões a serem tratadas, pois, o tratamento além de ser longo requer, como já foi mencionado no corpo do referido estudo, “o acompanhamento de equipe multidisciplinar e além disso o comprometimento, paciência e resiliência do paciente”, em especial no caso dos jovens e adultos.

É necessário destacar que os fatores etiológicos devem ser considerados antes de qualquer escolha de tratamento. O profissional deverá preconizar pelo exame clínico em que fará a análise de diversos fatores que nortearão o melhor tratamento assim como com exames complementares, quão maior for a visão do problema e suas causas, maior será a assertividade do tratamento (GUEDES-PINTO *et al*., 2017).

Alguns pesquisadores como Verri *et al.* (2017), explicitam para o uso de alguns mecanismos específicos no tratamento, como no caso de dentições decídua ou mista, utilizar a extrusão dos dentes anteriores com o uso de elásticos intermaxilares para correção da MAA dentoalveolar e também o acompanhamento de um tratamento fonoaudiológico, pois, o profissional poderá orientar na adequação das funções musculares à normalidade é necessária para evitar as recidivas.

Em especial sobre o acompanhamento por um fonoaudiólogo, destaca-se que em determinados casos, se faz necessário o tratamento miofuncional que pode ser compreendido enquanto “[...] conjunto de exercícios para reeducar a musculatura orofacial na deglutição e visa à correção das alterações motoras e

sensoriais do sistema estomatognático, das funções de respiração, sucção, mastigação, deglutição e fala, quando alteradas” (Santomé, 1998, p.45).

As grades palatinas, pontas ativas ou esporões desempenham a função de impedimento do pouso da língua sobre os dentes, pois eles atuam na reeducação da função desse movimento, esse aparelho é muito utilizado por profissionais da área (HUANG *et al.,* 2019).

Outra Possibilidade de tratamento é o cirúrgico. Destaca-se que esse procedimento se modificado ao longo dos anos, e apresenta significativos resultados, em especial na estabilidade pós-cirúrgica do tratamento. De acordo com Guedes - Pinto *et al*., (2017, p. 61), os procedimentos cirúrgicos incluem “[...] osteotomias maxilares, mandibulares, uma combinação de ambas e a osteotomia alveolar. O tipo de cirurgia escolhida pode variar desde um avanço linear unimaxilar relativamente simples, até uma complexa cirurgia tridimensional bimaxilar, dependendo da deformidade esquelética”, conforme pode ser observado na figura 8:

Figura 8: Cirurgia Tridimensional Bimaxilar



Fonte: http://aparelho-fixo.blogspot.com/p/aparelho-hyrax.html

Em relação aos pacientes que apresentam quadro de respiradores bucais, é necessário articular um trabalho com o fonoaudiólogo em prol da organização da musculatura e função de fonação, deglutição e respiração do paciente (SILVA *et al*., 2019).

Segundo Maciel e Leite (2005, p. 29), a interação entre as áreas profissionais auxilia no processo de reabilitação do paciente, pois, a terapia fonoaudiológica, e a terapia miofuncional oral, “auxiliam o paciente no correto

posicionamento da língua durante a deglutição, e da fala e quando em posição habitual, são essenciais para que seja mantida a estabilidade".

Enfatiza-se que em casos mais complexos há a necessidade de realizar uma cirurgia ortognática em pacientes com MAA, em especial os adultos, por se tratarem de um quadro mais complexo no qual a questão facial é de suma importância, a estética e harmonia deverão fazer parte da preocupação coletiva de sucesso no tratamento. Quando a MAA é de fundo esquelética, ocorre um desarranjo craniofacial pela desproporção dos ossos e ângulos, o que contribui para uma baixa autoestima além dos problemas funcionais, assim o tratamento cirúrgico possibilita também uma melhora no quadro e consequentemente a melhora de vida (SILVA *et al*., 2019).

O conhecimento da etiologia da MAA, pelo profissional possibilita a realização da correta prevenção, diagnóstico e do tratamento, onde se terá o reestabelecimento da função oclusal, fonética e estética. Portanto, cada caso deverá ser avaliado de acordo com suas especificidades, ao profissional de odontologia compete avaliar as circunstâncias para dessa forma prover o melhor tratamento ao seu paciente, satisfazendo não só sua questão estética mas também estabelecimento das "condições adequadas de alimentação, respiração e fala, favorecendo a harmonia e o equilíbrio de toda a conjuntura esquelética, que têm interferência direta sobre a oclusão" (Fonseca *et al*., 2019, p.26).

Dessa forma, além do acompanhamento da equipe, a interação familiar é fundamental. O diálogo de sempre existir a fim de fortalecer o trabalho realizado e assim possibilitar um maior índice de sucesso, uma vez que ao se tratar de criança, existe a necessidade de direcionamento de um adulto que esteja próximo a ela (QUINTÃO, *et al.* 2017, p.23).

Por isso a necessidade de uma avaliação assertiva e na condução de um trabalho multidisciplinar que possibilita que todos os profissionais articulem suas áreas de atendimento em prol da melhora clínica do paciente, conforme Amaral (et al 2006, p.28) enfatiza que é importante para todos "[...] os especialistas que trabalham com uma visão global e vêem o paciente como um ser complexo no qual, muitos aspectos, inclusive os emocionais, podem desencadear problemas orgânicos e/ou funcionais" sendo necessário receber o tratamento adequado.

3. DISCUSSÃO

A mordida aberta anterior é considerada como uma das mais difíceis más oclusões a serem tratadas, devido aos seus diversos fatores etiológicos (Almeida *et al.,* 1998; Henriques *et al.,* 2000; Matos *et al*., 2019). Consiste em uma anomalia com características distintas e facilmente reconhecida, sendo encontrada em 25% a 38% dos pacientes tratados ortodônticamente (MATSUMOTO, 2011).

Os vários fatores etiológicos que estão envolvidos nesse tipo de má oclusão, são: padrão de crescimento da face, hábitos de sucção, postura da língua, respiração bucal, hipertrofia de adenoide, síndromes, forças oclusais e de erupção, anquilose dentária e postura mandibular desequilibrada. Outros fatores, como gravidade do caso e época de início do tratamento, podem tornar ainda mais difícil sua correção e a obtenção de resultados estáveis, sendo de fundamental importância o conhecimento etiológico para o plano de tratamento em todas as fases de desenvolvimento do arco dentário. Fatores como idade, maturação esquelética, perfil e padrão facial devem ser considerados antes de se optar por um método de tratamento (MOYERS, 1991; SIQUEIRA *et al*., 2002; ALIMERE *et al.,* 2005; MACIEL et al., 2005; MATSUMOTO, 2011).

O tratamento da MAA deve ser multidisciplinar, envolvendo principalmente a ortodontia e a fonoaudiologia bem como a utilização de recursos reeducadores e mecânicos. Ainda, é necessário diferenciar a mordida aberta anterior dentária, esquelética e dentoalveolar, para que se estabeleçam metas e condutas de tratamento ortodôntico. A recidiva pode ocorrer em qualquer caso, mas o tratamento precoce apresenta maior estabilidade e deve ser sempre indicado, com intuito de prevenir o desenvolvimento de uma maloclusão mais complexa no futuro, diminuindo a possibilidade de recidiva e aumentando o índice de estabilidade (HENRIQUES et al., 2000; BONA *et al*., 2016; DOMANN *et al.,* 2016; MATOS *et al*., 2019).

Inúmeros outros fatores foram associados à MAA, trazendo falta de equilíbrio entre dentes, osso alveolar e a função muscular como, por exemplo, os hábitos de sucção, presença de tecidos linfoides hipertróficos, respiração bucal, fonação e deglutição atípicas, e postura anterior da língua em repouso. Porém, nem todos esses fatores possuem uma relação de causa e efeito

absolutamente esclarecida. A frequência da fonação e da deglutição atípica são muito maiores do que a prevalência da MAA, o que pode explicar o fracasso do tratamento ortodôntico quando não há correção com tratamento fonoaudiológico (ALMEIDA *et al.,* 2003; ARTESE *et al*., 2011; ABRÃO *et al*., 2014; VERRI *et al*., 2017).

O tratamento miofuncional utilizado para a modificação de função, consiste em um conjunto de exercícios para reeducar a musculatura orofacial na deglutição, fonação e posição postural de descanso. Sendo as atividades voluntárias como a deglutição e a fonação de mais fácil correção, enquanto que atividades involuntárias como o hábito postural de língua, de difícil condicionamento (ARTESE *et al*., 2011; SILVA *et al*., 2019).

Outra forma de se corrigir hábitos funcionais é através de mecanismos que impeçam que a língua se apoie sobre os dentes. Os mais conhecidos são as grades palatinas ou linguais e as pontas ativas ou esporões. Há um consenso de que esses aparelhos devam ser fixos, na intenção de reeducarem a função até obter-se a automação do movimento (HUANG *et al*., 2019; PARK *et al*., 2019).

A eliminação de fatores etiológicos como obstruções de vias aéreas superiores e interposições de língua, também são opções viáveis de tratamento precoce da MAA. Pacientes respiradores bucais possuem um agravante, pois a musculatura está desorganizada, nesses casos, é necessário a atuação conjunta de fonoaudiólogos e médicos para devolver a normal função de fonação, deglutição e respiração do paciente. Os tecidos linfoides hipertróficos e a obstrução nasal podem impelir a língua a ficar em uma posição que induza a respiração bucal. Portanto, o tratamento da MAA varia desde o controle do hábito até a adoção de procedimentos mais complexos, como a cirurgia (SILVA *et al*., 2019; FONSECA et al., 2019).

A interceptação da mordida aberta anterior na fase de dentadura decídua ou mista é de fundamental importância, pois além de melhorar os aspectos estético-funcionais e psicológicos da criança, apresenta grande efetividade clínica, devido aos seguintes fatores: período de crescimento e desenvolvimento craniofacial, curto período de tratamento, estabilidade de correção, boa aceitação do tratamento pelo paciente; utilização de mecânica ortodôntica simples (HENRIQUES *et al*., 2000).

A maior dificuldade em relação a correção da mordida aberta anterior é a manutenção dos resultados encontrados, ou seja, a estabilidade da oclusão adequada após a finalização do tratamento ortodôntico (DOMANN *et al.,* 2016). Independente da mecânica realizada, seja por intrusão de dentes posteriores com mini-implantes, extrusão de dentes anteriores com elásticos intermaxilares, associação com aparelho extrabucal de tração alta, extração de dentes, ou até mesmo em casos mais complexos que necessitam de cirurgia ortognática, a recidiva pode ocorrer, sendo essencial que o ortodontista possua uma visão global de tratamento, para que seus encaminhamentos ao psicólogo, ao otorrinolaringologista e ao fonoaudiólogo sejam mais precisos e eficientes, culminando numa terapia eficaz e diminuindo o risco de recidiva, pois somente a abordagem multidisciplinar da mordida aberta é que determina o sucesso do tratamento (MATSUMOTO, 2011; HUANG *et al*., 2019; PARK *et al*., 2019).

4. CONCLUSÃO

Pode-se concluir que embora a mordida aberta anterior ser uma anomalia complexa e seu tratamento ter um grau elevado de dificuldade, é possível obter sucesso com um atendimento multidisciplinar. Destaca-se que a má oclusão possui causa multifatorial e onde comumente são vistos resultados insatisfatórios, assim como a recidiva de tratamento na clínica ortodôntica, é necessária a interação entre ortodontistas e fonoaudiólogos, otorrinolaringologistas e psicólogos.

REFERÊNCIAS

ABRÃO, J.; MORO, A.; HORLIANA, R.F.; SHIMIZU, R.H**. Ortodontia Preventiva:** Diagnóstico e Tratamento. 1.ed. São Paulo: Editora Artes Médicas Ltda, 2014.

ALIMERE, H.C.; THOMAZINHO, A.; FELICIO, C.M.de. Mordida aberta anterior: uma fórmula para diagnóstico diferencial. **Pró-Fono Revista de Atualização Científica**, Barueri, v. 17, n. 3, p. 367-374, set./dez. 2005.

ALMEIDA, R.R.de *et al*. (2003). Displasias Verticais: Mordida Aberta Anterior – Tratamento e Estabilidade. **Revista Dental Press Ortodon Ortop Facial**, Maringá, v. 8, n. 4, p. 91-119, jul/ago. 2003.

ALMEIDA, R.R.de. *et al*. (1998). Mordida Aberta Anterior -Considerações e Apresentação de um Caso Clínico. **Revista Dental Press Ortodon Ortop Facial**, São Paulo, v. 3, n. 2, p.17-29, mar/abr. 1998.

ARTESE, A. *et al*. (2011*)*. Critérios para o diagnóstico e tratamento estável da mordida aberta anterior. **Dental Press J Orthod**.; v.16, n.3, p.136-161. Mai/Jun 2011.

ARTESE, ALDERICO *et al*. (2011*)*. Critérios para o diagnóstico e tratamento estável da mordida aberta anterior. **Dental Press Journal of Orthodontics** [online]. 2011, v. 16, n. 3. Disponível em: <https://doi.org/10.1590/S2176-94512011000300016>. Epub 18 Jul 2011. ISSN 2177-6709. https://doi.org/10.1590/S2176-94512011000300016.

BONA, A.P. *et al.* (2016). Abordagem multidisciplinar de mordida aberta anterior associada à sucção digital: caso clínico. **Rev. Assoc. Paul. Cir. Dent**. São Paulo, v.70, n.1, p.58-63 Jan./Mar. 2016.

Costa A., Everton; Cortez B., S. M.; Lorenzo A. G., E.; Rodrigues, P. M. I. INTER-RELAÇÃO ENTRE A ODONTOLOGIA E A FONOAUDIOLOGIA NA MOTRICIDADE OROFACIAL. **Revista CEFAC**, vol. 8, núm. 3, julio-septiembre, 2006, pp. 337-351 Instituto Cefac São Paulo, Brasil

DOMANN, J. *et al.* (2016). Mordida aberta anterior, etiologia, diagnóstico e tratamento precoce. **Revista Faipe**, Cuiabá, v.6, n.2, p. 28-42, ago. 2016. Disponível em: http://revistafaipe.lifesistemas.com.br/index.php/RFAIPE/article/view/61. Acesso em: 11 aug. 2020.

FONSECA, S.L.; CORDEIRO, L.M.; ADRIANO, D.L.; HORSTS, D.S.; FRADE, J.C.; NASCIMENTO, R.W. **Mordida aberta anterior e sua associação a hábitos orais deletérios em crianças:** uma revisão bibliográfica. 2019. V Seminário Científico do Centro Universitário UNIFACIG, Manhuaçu, 2019.

Disponível em: http://pensaracademico.facig.edu.br/index.php/semiariocientifico/article/view/1492/1197. Acesso em 01 de mai. 2022.

GUEDES-PINTO, A.C.; MELLO-MOURA, A.C.V. **Odontopediatria**. 9ª Edição. Rio de Janeiro: Editora Santos, 2017

HENRIQUES, J.F.C. *et al*.(2000) . Mordida aberta anterior: a importância da abordagem multidisciplinar e considerações sobre etiologia, diagnóstico e tratamento. Apresentação de um caso clínico. **Revista Dental Press de Ortodontia e Ortopedia Facial**, Maringá, v. 5, n3. p. 29-36 mai/jun 2000.

HUANG, G. *et al.* (2019). The National Dental Practice-Based Research Network Adult Anterior Open Bite Study: Treatment recommendations and their association with patient and practitioner characteristics. **American Journal of Orthodontics and Dentofacial Orthopedics**, 156 (3), p. 312-325. Sep 2019.

MACIEL, C.T.V.; LEITE, I.C.G. Aspectos etiológicos da mordida aberta anterior e suas implicações nas funções orofaciais. **Pró-Fono Revista de Atualização Científica**, v. 17, n. 3, p. 293-302 set.-dez. 2005

MATOS, B.S.de *et al.* (2019). Etiologia, diagnóstico e tratamento da mordida aberta anterior na dentadura mista. **Revista Rede de Cuidados em Saúde**. v. 13, n. 1 p. 21-31. Jul. 2019.

MATSUMOTO, M.A.N. Má oclusão Classe I de Angle, com mordida aberta anterior, tratada com extração de dentes permanentes. **Dental Press J Orthod**. 16(1): p. 126-138. Jan-Fev 2011

MOYERS, R.E. **Ortodontia**. 4.ed. Rio de Janeiro: Guanabara Koogan. 1991. 358-361; 423-437.

PARK, J.H. *et al*. (2019). Anterior open bite correction with 2-jaw orthognathic surgery. **American Journal of Orthodontics and Dentofacial Orthopedics**.155:108-16. 2019

QUINTÃO, A. P. Abdo et al. Nonsurgical treatment for a severe anterior and lateral open bite and multiple congenitally missing teeth: a case report with 4-year follow-up. Dental Press **Journal of Orthodontics** [online]. 2017, v. 22, n. 06. Disponível em: <https://doi.org/10.1590/2177-6709.22.6.074-085.oar>. ISSN 2177-6709. https://doi.org/10.1590/2177-6709.22.6.074-085.oar. Acesso em 01 de mai. 2022.

SILVA, B.C.da; SANTOS, D.C.L.; FLAIBAN, E; NEGRETE, D; SANTOS, R.L. Mordida aberta anterior - origem e tratamento. **Rev. Odontol. Univ. Cid. São Paulo**. 31(1): p. 68-73. Jan-Mar 2019

SIQUEIRA, V.C.V.de; NEGREIROS, P.E.; BENITES, W.R.C. A etiologia da mordida aberta na dentadura decídua. **Oral Health**, Porto Alegre, v. 50, n. 2, p. 99-104, Abr.-Jun. 2002.

THIMMEGOWDA U, *et al*. (2021). Aplicabilidade do novo sistema de numeração de dentes proposto para dentes decíduos: um estudo observacional. J Indian Soc **Pedod Prev Dent** 2021;39:373-8

VERRI, A.C.G. *et al*. (2017). Tratamento da mordida aberta anterior dentoalveolar e reeducação da postura lingual: relato de caso clínico. **Arch Health Invest,** v. 6, n. 9, p. 423-430. 2017.

PEREIRA, M. R. *et al*. (2017). **Prevalência de má oclusão em crianças de quatro anos de idade e fatores associados na Atenção Primária à Saúde**. Stomatos. 2017;23(45):49-58.2