FACULDADE SETE LAGOAS - FACSET

Ana Carolina Hermann

HÁBITOS DE SUCÇÃO NÃO-NUTRITIVOS NA INFÂNCIA

Uberlândia
2020

Ana Carolina Hermann

HÁBITOS DE SUCÇÃO NÃO-NUTRITIVOS NA INFÂNCIA

Monografia apresentada ao Programa de pós-graduação em Odontologia da Faculdade Sete Lagoas - FACSETE, como requisito parcial a obtenção do título de especialista em Odontopediatria.

Orientadora: Profa. Dra. Marília Rodrigues Moreira

Uberlândia
2020

Carolina Hermann, Ana

Hábitos de sucção não-nutritivos na infância/ Ana Carolina Hermann -- 2010.
29.: il. ; 30cm

Orientadora: Profa. Dra. Marília Rodrigues Moreira
Monografia – Faculdade Sete Lagoas - FACSET
Sete Lagoas, 2020. Inclui Bibliografia.

1.Hábitos de Sucção não nutritivas. 2.Discussão. I. Título.

Monografia intitulada: “**Hábitos de sucção não-nutritivos na infância”** de autoria da aluna **Ana Carolina Hermann.**

Aprovada em ___/___/___ pela banca constituída dos seguintes professores:

_____

Profa. Dra. Marília Rodrigues Moreira

_____

Profa. Luciane Lemos

_____

Prof. Fabrício Machado

Uberlândia 22 de junho de 2020.

Dedico este trabalho a minha orientadora Marília, por me fazer encantar pela Odontopediatria e por todos os ensinamentos durante essa trajetória. E a todos os meus pacientes da Odontopediatria, que são a minha razão de aprender sempre mais.

AGRADECIMENTOS

Agradeço à Deus, por me proporcionar inspiração, garra e motivação não só na execução desse trabalho, como também em todos os dias de minha profissão.

À minha família, por estar sempre me apoiando em todos os meus sonhos.

À minha orientadora pelas sugestões e incentivo ao longo da realização desse trabalho.

Enfim, agradeço a todos que direta e indiretamente me incentivam em minha jornada profissional.

Os hábitos bucais não nutritivos alteram o padrão de crescimento normal e danificam a oclusão, determinando forças musculares desequilibradas que, durante o crescimento, distorcem a forma da arcada dentária e alteram a morfologia normal (FERREIRA,1998).

LISTA DE FIGURAS

FIGURA 1 - Classificações dos hábitos bucais observados em Odontopediatria..... 12

FIGURA 2- Mordida Aberta Anterior..... 15

FIGURA 3- Mordida Cruzada Posterior..... 17

FIGURA 4- MAA e Correção Espontânea..... 19

RESUMO

Os hábitos de sucção não nutritivos, mais especificamente a sucção de dedos e chupetas, quando são mantidos com frequências, acarretam algumas má oclusões e necessitam de um tratamento específico. O objetivo desse trabalho é evidenciar os hábitos de sucção não nutritivos na infância e refletir as possíveis formas de tratamento ortopédico/ortodôntico para resolução de tais alterações. Este estudo foi realizado por meio de pesquisa bibliográfica, que mostra o quanto os hábitos de sucção não nutritivos, são prejudiciais para a mordida da criança. Acredita-se que a grade palatina é um dos aparelhos mais indicado para auxiliar na remoção do hábito, mas se o hábito já estiver instalado e causado uma má-oclusão, serão necessários outros tipos de aparelhos, para correção. Nesse sentido, o presente trabalho torna-se relevante pois busca enfatizar, que os hábitos de sucção não nutritivos, especificamente, o uso da chupeta e o polegar, necessitam de uma avaliação ortodôntica por um profissional especializado, que vai traçar um plano individualizado de tratamento e se necessário encaminhar o paciente para outros profissionais.

Palavras-chave: Hábitos de sucção não nutritivos. Más oclusões. Grade Palatina.

ABSTRACT

Non-nutritive sucking habits, more specifically the sucking of fingers and pacifiers, when they are maintained frequently, lead to some malocclusions and require specific treatment. The aim of this work is to highlight the non-nutritive sucking habits in childhood and reflect the possible forms of orthopedic / orthodontic treatment to resolve such changes. This study was carried out through bibliographic research, which shows how harmful non-nutritive sucking habits are for the child's bite. It is believed that the palatal grid is one of the most suitable devices to assist in removing the habit, but if the habit is already installed and caused a malocclusion, other types of devices will be needed, for correction. In this sense, the present study becomes relevant because it seeks to emphasize that non-nutritive sucking habits, specifically the use of pacifiers and thumb, require an orthodontic evaluation by a specialized professional, who will outline an individualized treatment plan and if necessary, refer the patient to other professionals.

Keywords: Non-nutritive sucking habits. Bad occlusions. Palatal Grid.

SUMÁRIO

1	INTRODUÇÃO.....	10
2	MATERIAL E MÉTODO.....	12
3	REVISÃO DA LITERATURA	13
4	DISCUSSÃO.....	21
5	CONCLUSÃO.....	24
	REFERÊNCIAS.....	25

1 INTRODUÇÃO

Os primeiros anos de vida da criança são fundamentais para estabelecer alicerces para aquisição de habilidades durante a vida. O desenvolvimento é um processo contínuo e sequencial no qual o indivíduo vai constituindo suas características nos mais diversos âmbitos de sua existência, sendo que os subsídios para tal fim começam a ser adquiridos por aprendizados mais simples, aos quais vão se agregando outros mais complexos.

A sucção é um reflexo natural, presente desde a vida intrauterina. É uma manobra que envolve várias estruturas como os lábios, as bochechas e a língua (ELGERSMA, 2000; ROMANOWSKI, 2008). Ela serve como estímulo para o crescimento normal dos maxilares e estruturas estomatognáticas.

A amamentação é um hábito de sucção nutritiva, pois fornece as crianças os nutrientes necessários para o seu desenvolvimento. As crianças que são amamentadas por um período maior, apresentam menos riscos de permanência do hábito de sucção de chupeta. Muitos estudos entre eles o de Castilho e Rocha (2009), demonstraram a relação da sucção de chupeta ao desmame precoce, fazendo-nos refletir que esse tipo de sucção não-nutritiva traz inúmeros prejuízos para a saúde dentária da criança. Para evitar a introdução da sucção de chupeta nos intervalos das mamadas, é necessário que as mães deixem seus filhos se amamentarem por mais tempo.

Os hábitos não-nutritivos, como sucção de dedos, chupetas, canetas entre outros objetos, propiciam uma sensação agradável, de bem-estar e segurança, entretanto, esse hábito pode representar um problema para a oclusão e todo o sistema estomatognático da criança. Caso se mantenha por um período prolongado, esses hábitos deletérios de sucção são considerados fatores etiológicos de algumas más oclusões (TURGEONO'BRIEN *et al.*, 1996).

Além de causar algumas más oclusões esses hábitos de sucção não-nutritivos, estão intimamente ligados a questões psicológicas, no que tange conflitos familiares, pressão escolar, estresse, irritações provocadas pela erupção dos dentes, obstrução respiratória, má postura, dentre outros fatores emocionais. Segundo Winnicott (1993) é possível que a criança se ligue a certos objetos inestimavelmente importantes (pano, travesseiro, brinquedo ou chupeta) como forma de união à

realidade externa e os internalize como sendo opção de elo entre o que se sente e a realidade vivida.

O tratamento ortopédico/ortodôntico para a correção de hábitos não nutritivos persistentes, deve ser associado ao trabalho de uma equipe multidisciplinar, que envolve psicólogos, fonoaudiólogos e otorrinolaringologistas, já que os hábitos podem ter caráter emocional ou serem decorrentes de patologias naso-faríngeas, sendo também necessária a terapia miofuncional para reeducação dos músculos da face (HENRIQUES *et al.*, 2000). Após o diagnóstico correto da disfunção procede-se com indicação de tratamento ortodôntico, atuando na correção ou redução dos danos causados na fala, respiração, mastigação, deglutição, estética, entre outros (LIMA; PINTO; GONDIM, 2002).

Diante do exposto, o presente trabalho tem como objetivo evidenciar os hábitos de sucção não nutritiva na infância e refletir as possíveis formas de tratamento ortopédico/ortodôntico para resolução de tais alterações.

2 MATERIAL E MÉTODO

A seleção de artigos foi realizada por meio de uma busca nas bases de dados, MEDLINE, PUBMED, SCIELO, entre outras, na busca de um suporte teórico que auxiliasse a pesquisa, com o propósito, de oferecer aos profissionais, subsídios para um diagnóstico precoce e a orientação aos pais ou responsáveis sobre tais hábitos e suas consequências na saúde bucal das crianças. Para busca de materiais foram utilizadas as seguintes palavras-chave: hábitos de sucção não nutritivos, mordida aberta, grade palatina. Foram considerados elegíveis os artigos que relatavam outros tipos de aparelhos e métodos de tratamento. Não houve restrição nos anos de publicação e nem em idioma para inclusão dos artigos.

Figura 1 -Classificações dos hábitos bucais observados em Odontopediatria



Fonte: Gisfrede (2016)

3 REVISÃO DA LITERATURA

Repensar o processo que fundamenta o crescimento e desenvolvimento craniofacial, é necessário para todos os profissionais da área ortodôntica. Para Enlow (1993), o processo frontonasal começa a se desenvolver no final da terceira semana de gestação e só está completamente maduro na 32ª semana, e é nessa etapa que se inicia o ciclode relação entre boca, mãos e olhos, sendo que a boca torna-se um processo de descobertas e investigações para os bebês, podendo ser um meio para a instalação de um hábito bucal.

Os hábitos bucais não nutritivos alteram o padrão de crescimento normal e danificam a oclusão, determinando forças musculares desequilibradas que, durante o crescimento, distorcem a forma da arcada dentária e alteram a morfologia normal. O hábito irá se instalar pelo fato de ser agradável e proporcionar satisfação à criança. No seu início, o hábito será consciente, porém, gradativamente, por conta do ato de repetição, este se tornará inconsciente (FERREIRA,1998).

Sendo assim, Moura (1991) menciona que o ortodontista precisa estar atento as diversas variações do processo da morfogênese facial, para que o diagnóstico e o tratamento sejam coerentes com a necessidade do cliente, por isso o mesmo necessita compreender bem o processo dos hábitos não-nutritivos para trabalhar diretamente na causa do problema e intervir com precisão.

Quando se fala em hábitos bucais é necessário dividi-los em: sucção nutritiva que se caracteriza pela sucção do seio materno; sucção da mamadeira, quando necessário o aleitamento artificial; também temos a sucção não nutritiva, que é a temática a qual vamos pesquisar, mais especificamente na sucção de chupetas e dos dedos (ENLOW,1993).

Moura (1991) destaca possíveis fatores etiológicos dos hábitos bucais deletérios, dentre eles a manutenção da sucção, após a fase reflexa, que acontece por volta dos seis meses de idade. Essa manutenção da sucção, pode ser decorrente de problemas psicológicos ou ambientais como: ciúmes, necessidade de atenção e, até mesmo, alguns distúrbios. Além disso, o período e a forma de aleitamento no bebê também parecem estar relacionados, uma vez que crianças que recebem o aleitamento materno (sucção do peito) tem menor chance de desenvolverem hábitos bucais deletérios.

Certificando com Moura (1991), para Enlow (1993), a criança que desenvolve hábitos bucais deletérios, só irá sofrer alterações morfológicas dependendo da Tríade de Graber, que é frequência, intensidade e duração desse hábito, assim como a tendência individual de cada criança que está relacionada ao tipo de crescimento facial.

Articulando com os autores anteriormente citados, é valido lembrar que a sucção além da questão nutricional, também deve satisfazer as necessidades psicoemocionais da criança, sendo assim muitas vezes o aleitamento natural, não satisfaz essa necessidade, sendo necessário incluir o uso da chupeta racional.

Sobre o uso da chupeta racional, Aguiar *et al.* (2005, p. 354) esclarecem que:

> Quando o bebê, mesmo estando alimentado, chora por necessidade de sugar mais, a mãe deverá estimular a sucção, colocando a chupeta lentamente em contato com o contorno dos lábios do bebê e com toques leves, para que o bico seja umedecido e desencadear estímulo para o reflexo da sucção. O bebê, então, começará a sugar e a mãe deverá segurar a chupeta e puxá-la com movimentos leves, como se fosse retirá-la da boca, estimulando a sucção. Ao realizar esses exercícios várias vezes, a musculatura facial já deverá ter trabalhado o suficiente e a função de sucção deverá ter sido concluída. O bebê não desejará mais a chupeta e o hábito não se instalará.

Pensando nas necessidades psicoemocionais da criança, os autores acima elencaram uma alternativa que quando usada racionalmente, pode surtir efeitos positivos. Entretanto, Modesto e Camargo (1998) ressaltam que, a chupeta em muitas situações é considerada uma intervenção prática, quando a criança apresenta episódios de choro intenso, no entanto o uso indevido dessa chupeta pode acarretar alterações nas estruturas bucais da criança, dependendo Tríade de Graber.

Esses hábitos de sucção não nutritivos como a chupeta e os dedos, para Aguiar *et al.* (2005) são bastantes comuns, fazendo parte da primeira infância de muitas crianças, até os quatro anos de idade e persistindo como hábito deletério em cerca de 30% das crianças, nas etapas posteriores do desenvolvimento humano. Essa persistência do hábito após essa fase deve ser considerada deletéria por provocar alterações no desenvolvimento da oclusão e no crescimento e desenvolvimento faciais normais.

Henriques *et al.* (2000, p. 32) descrevem o que acontece quando a criança succiona o dedo ou a chupeta, no trecho a seguir:

> Quando a criança succiona o dedo ou a chupeta, estes funcionam como verdadeiros “braços de força”, exercendo força sobre a superfície vestibular dos incisivos inferiores e lingual dos superiores, com o fulcro localizando-se próximo ao palato. Assim, os dentes ântero-superiores sofrem uma força para vestibular e apical, enquanto os dentes antagonistas são forçados para lingual e apicalmente, com conseqüente aumento do trespasse horizontal. O posicionamento do polegar ou da chupeta no palato mantém a língua numa posição mais inferior. Ao mesmo tempo, a pressão das bochechas contra os dentes pósterosuperiores aumenta à medida que o bucinador se contrai durante a sucção, causando o desequilíbrio entre a musculatura interna e externa. Deste modo, os molares superiores são pressionados para lingual, instituindo-se, com freqüência, a mordida cruzada posterior e a conformação ogival do palato.

Muitos são os problemas segundo o autor citado acima, que esses hábitos não nutritivos causam a saúde bucal da criança, mas podemos destacar alguns que são mais comuns, na maioria das crianças como: a Mordida Aberta Anterior (MAA) e a cruzada posterior, trazendo como consequência a inclinação vestibular dos incisivos superiores e lingual dos inferiores, palato ogival, interposição lingual e alteração no padrão de deglutição e articulação das palavras.

Figura 2-Mordida Aberta Anterior



Fonte: Saúde e bem-estar [s.d.]

Como pode-se perceber na imagem (Figura 2), um dos problemas causados pelos hábitos de sucção não nutritiva é a mordida aberta, que é a ausência de contato entre os dentes superiores e inferiores, causando o aspecto de uma boca que não se fecha.

Para Marques *et al.* (2017, p.15) a mordida aberta é:

> uma deficiência no contato vertical normal entre os dentes antagonistas, podendo manifestar-se numa região limitada ou, mais raramente, em todo o arco dentário, onde o tratamento torna-se mais difícil de ser corrigido e seus resultados finais mostram-se menos estáveis. Se a falta de contato dos dentes localiza-se na região de incisivos e/ou caninos, quando a oclusão está em relação cêntrica, esta passa a ser denominada (MAA) Mordida Aberta Anterior.

A mordida aberta anterior, é uma das principais consequências, causadas pelos hábitos nocivos como a sucção do polegar ou de outros dedos. Nestes casos, a mordida aberta geralmente é de forma assimétrica. A posição dos dentes e a deformação dos processos alveolares exibem uma configuração que representa aproximadamente, uma impressão negativa do polegar ou dos outros dedos, já que estes são utilizados durante o ato de sucção (PROFFIT, 2002).

Essas mordidas abertas podem ser divididas em duas categorias: dental e esquelética. Na mordida aberta dental, ou dentoalveolar, o distúrbio ocorre na erupção dos dentes e no crescimento alveolar. Neste tipo de má oclusão os componentes esqueléticos são relativamente normais. Na mordida aberta esquelética, além dos distúrbios dentoalveolares, há desproporção entre os diversos ossos que compõem o complexo craniofacial (PROFFIT, 2002).

Segundo Moyers (1991b, p.25) a mordida aberta pode ser:

> simples ou dental, quando exibe interferência no irrompimento dos dentes anteriores e no crescimento alveolar; e esquelética, quando ocorrem displasias esqueléticas verticais. Quando a análise cefalométrica revela valores normais no sentido vertical e o problema está concentrado nos dentes e processo alveolar, a mordida aberta é simples. Considera-se como mordida aberta esquelética aquela que apresenta características como rotação do processo palatino no sentido anti-horário, associada a um aumento da altura facial ântero-inferior (AFAI), rotação da mandíbula para baixo e para trás, ângulo goníaco obtuso e ramo mandibular encurtado.

O autor citado anteriormente, afirma que a mordida aberta na região anterior também pode ser causada pelo posicionamento contínuo da parte anterior da língua entre as bordas incisais dos incisivos inferiores e da superfície lingual dos incisivos superiores. Quando a língua é colocada entre as bordas incisais dos incisivos inferiores e superiores, a mordida aberta pode ser tão grande que os incisivos não apresentam trespasse vertical quando os dentes posteriores são levados em oclusão.

Essa interposição lingual, para Henriques *et al.,* (2000), é considerada como um hábito secundário, pois deve-se principalmente a uma adaptação ao espaço anteriormente existente e, portanto, atua mais como um agravante da mordida aberta do que propriamente como a sua causa.

Nesse contexto é válido destacar segundo o autor citado anteriormente que em crianças, geralmente a mordida aberta é dentária ou simples, pois os fatores etiológicos impedem o crescimento dentoalveolar, porém se não for tratada , também poderá assumir um caráter esquelético tendo como principal fator etiológico um

padrão de crescimento desfavorável, com divergência das bases ósseas e, portanto, falta de contato entre os incisivos

Outra oclusopatia frequentemente encontradas em crianças com hábitos de sucção não nutritivos é a mordida cruzada posterior, como podemos perceber na imagem abaixo:

Figura 3 -Mordida Cruzada Posterior



Fonte: Caram (2019)

Hanson, Barnard e Case (1970) destacam que mordida cruzada posterior é a relação anormal, vestibular ou lingual de um ou mais dentes da maxila, com um ou mais dentes da mandíbula, quando os arcos dentários estão em relação cêntrica, podendo ser uni ou bilateral.

Nesse mesmo contexto Moyers (1991a) classificou as mordidas cruzadas, com base em sua etiologia, em: dentária - quando resultante de um sistema imperfeito de erupção, no qual um ou mais dentes posteriores irrompem numa relação de mordida cruzada, mas não afetando o tamanho ou a forma do osso basal; muscular - quando ocorre uma adaptação funcional às interferências dentárias, sendo que os dentes não estão inclinados dentro do processo alveolar, porém, apresentando um deslocamento da mandíbula e um desvio da linha média; e óssea - que ocorre em consequência de uma discrepância na estrutura da mandíbula ou maxila, conduzindo a uma alteração na largura dos arcos. Esta má oclusão pode se apresentar uni ou bilateralmente, bastando, para o diagnóstico definitivo, posicionar a mandíbula de tal maneira que haja coincidência das linhas médias inferior e superior.

Freitas (2003, p.15) disserta que:

> Pacientes com mordida aberta podem apresentar: perda de contato entre os dentes, contato labial deficiente, respiração oral, fonação atípica, constrição do arco maxilar, gengivas inflamadas (podendo esta característica ser localizada), aumento do 1/3 inferior da face, ramo mandibular aberto, plano mandibular inclinado, coroas clínicas longas, sínfise fina e alongada, plano

> oclusal aumentado, corpo mandibular pequeno, retrusão maxilar e tendência a ser classe 3.

Ferraz (2003), também destaca outra consequência da mordida aberta , afetando os pacientes no que tange a articulação das palavras, apresentando alteração na produção dos fonemas /t/, /d/, /n/, /l/, /r/, a partir dessa dificuldade na articulação das palavras, a criança que está passando pelo processo de alfabetização escolar se sente inferior aos demais, podendo ter graves problemas emocionais , decorrentes dessa oclusopatia causada pela sucessão de hábitos de sucção não-nutritivos.

Sendo assim Freitas(2003), parte do pressuposto que o tratamento precoce da mordida aberta proporciona melhores condições funcionais e estéticas , podendo ser feito nas fases de dentição decídua, mista e permanente, e esse tratamento precisa ser também multidisciplinar, pois uma vez que a mordida aberta afeta também a articulação das palavras , será necessário um profissional da área da fonoaudiologia para fazer um trabalho juntamente com o ortodontista.

Ferraz (2003) acrescenta que quanto antes o tratamento ortodôntico é realizado, mais cedo previne desarmonias ósseas severas e evita intervenções cirúrgicas de maior complexidade. O tratamento precoce, muitas vezes, soluciona essas anomalias, mas em alguns casos mais específicos é necessário a introdução de tratamento ortodôntico, que intervirá na correção, com uma abordagem não punitiva. É preciso ressaltar também que muitos casos, se faz necessário um acompanhamento psicológico, pois a instalação desses hábitos deletérios, muitas vezes se dá por fatores emocionais.

Nesse sentido Marques *et al.* (2017) propõem o tratamento ortodôntico com grade palatina, por ser um aparelho passivo, que exerce a função de recordatório, sendo indicada para os pacientes com mordida aberta anterior dentoalveolar em dentição decídua ou mista a partir dos cinco anos de idade. Essa interceptação da má oclusão, por meio da grade palatina, que pode ser removível ou fixa na dentição decídua.

Henriques *et al*. (2000,p.32)descrevem como deve ser o estilo de paciente ao utilizar a grade palatina removível ou fixa:

> Assim, quando o paciente é colaborador, indica-se o uso da grade palatina removível, que também é denominada de “aparelho recordatório”, pois apenas lembra a criança de não mais praticar o hábito deletério, além de

> impedir uma possível interposição lingual associada. Porém, se o paciente não colaborar com o tratamento, deve-se utilizar a grade palatina fixa, ou seja, cimentada aos molares por meio de bandas

Segundo o autor citado anteriormente, grade palatina deve estender-se até a região lingual dos incisivos inferiores, proporcionando um vedamento da área da mordida aberta. A grade deve ser utilizada até a obtenção de 2 a 3 milímetros de trespasse vertical positivo. A contenção pode ser realizada com o próprio aparelho, por, no mínimo, três meses. Após esse período, deve-se observar se a criança ainda mantém a interposição da língua ou de lábio. Geralmente, ao se corrigir a mordida aberta, os hábitos secundários são abandonados. Se isso não ocorrer, deve-se encaminhar ao fonoaudiólogo, para que se restabeleçam as funções musculares corretas.

Todavia, para Elown (1993) alguns casos não são corrigidos com o uso da grade palatina, na dentição decídua e nesses casos se faz necessário a indicação e a associação de um aparelho extrabucal de tração alta a ativadores, que restringem o desenvolvimento vertical dos dentes posteriores por meio do bloco de mordida.

Figura 4 -MAA e Correção Espontânea

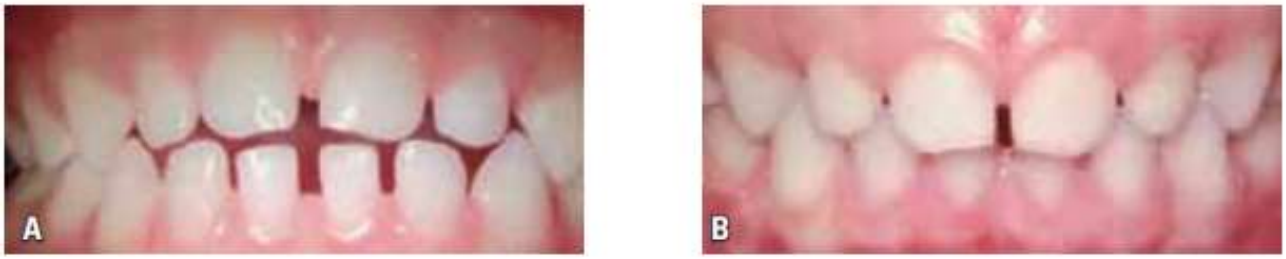

Fonte: Dental Press J Orthod, acesso em 24/02/2020.

A partir das imagens anteriores (Figura 4) e coadunando-se com Elown (1993), pode-se observar na figura Aa mordida aberta anterior em dentição decídua, causada por sucção de chupeta. Como a chupeta é macia e deforma, cria se uma mordida aberta mais alongada e estreita. Na figura B, após a eliminação do hábito deletério, pelo uso da grade palatina, observa-se a correção.

Artese *et al.* (2011) destacaram que além da grade palatina existem outras formas de tratamento ortodôntico para a Mordida Aberta Anterior, um dos exemplos é a utilização de aparelhos extrabucais, mentoneiras verticais, bite-blocks, e aparelhos funcionais tem como objetivo reduzir a extrusão de molares, permitindo um giro anti-

horário da mandíbula. Vale destacar que não existem estudos que comprovem a estabilidade desses tratamentos ortodônticos no caso de MAA.

Portanto para os autores citados anteriormente, os tratamentos funcionais por meio de mecanismos que impedem que a língua se apoie sobre os dentes, mais conhecidos como grades palatinas ou linguais e as pontas ativas ou esporões são os mais recomendados. Há um consenso de que esses aparelhos devam ser fixos, na intenção de reeducarem a função até obter-se a automação do movimento. As grades palatinas ou linguais visam corrigir a MAA impedindo que a língua se apoie sobre os dentes. Elas precisam ser longas para evitar que a língua se posicione abaixo delas.

Elown (1993)acredita que é necessário que o ortodontista compreenda a etiologia da MAA em cada paciente, para traçar seu plano de atendimento pensando na estabilidade e no prazo utilizado para a correção, um dos fatores que esse profissional também precisa levar em consideração são as diferentes posturas de língua em repouso, para que a escolha do tratamento a ser realizado, vá ao encontro do objetivo traçado, por isso é necessário que o ortodontista conheça dos hábitos de sucção não nutritivos e a influência dos mesmos na incidência de casos de MAA.

4 DISCUSSÃO

Os hábitos de sucção não-nutritivos, possuem várias origens, uma delas pode ser de origem emocional, quando há inexistência do aleitamento materno, e esse por sua vez é substituído pelo aleitamento artificial, gerando assim as primeiros ensaios de alimentação, os quais muitas vezes não seguem os padrões adequados, predispondo a criança a formação de um hábito deletério (FERREIRA,1998).

De acordo com a literatura revisitada de Enlow (1993) e Ferreira (1998), percebeu-se que os hábitos de sucção não-nutritivos se iniciaram desde o período de nascimentos e se estendeu durante os meses de vida. Dentre esses hábitos de sucção não nutritivos, o presente estudo buscou pesquisar sobre a sucção de chupetas e do polegar, sendo estes dois responsáveis pela maioria dos casos de mordida aberta na infância.

No entanto, é preciso enfatizar que a chupeta também pode ser usada de forma racional, como os autores Aguiar *et al*. (2005) e Henriques *et al.* (2000) se debruçam a estudar. Neste sentido, a chupeta pode ser usada como meio de intervenção racional, ou seja após o aleitamento, se a mãe perceber que o bebê ainda possui a necessidade de sucção, poderá oferecê-la por alguns minutos, depois retirar logo em seguida, para que o hábito não se instale e futuramente a criança venha precisar de tratamento ortodôntico.

A chupeta para os autores mencionados anteriormente, age na boca como uma força não intencional que pode produzir ou acentuar a má oclusão dentária. Vários autores elencados no referencial desse trabalho retratam que a severidade da mordida aberta, tem estreita relação com o tempo de uso irracional da chupeta e intensidade.

Nessa perspectiva, segundo Proffit (2002), a mordida aberta se caracteriza, como a ausência de contato incisal dos dentes anteriores em relação cêntrica, trazendo grandes prejuízos quando não é tratada desde a infância. A mordida aberta é mais comum na dentadura decídua e mista e quanto mais cedo se inicia o tratamento, ou seja, durante a infância e a adolescência mais eficaz ele é, pois nessas etapas do desenvolvimento humano, também acontece o crescimento craniofacial paralelamente ao desenvolvimento dentário. É preciso ressaltar que as características de cada má oclusão variam muito, pois estão intrinsicamente ligadas a frequência, intensidade e duração do hábito deletério. Todos os autores citados no referencial

teórico estão em consonância quanto o início precoce das intervenções, pois a literatura afirma que um diagnóstico correto na infância é fator relevante para a correção, uma vez o tratamento associa outros recursos e profissionais, pois a mordida aberta também impacta na vida social da criança, adolescente e até mesmo do adultos, e aspectos psicológicos devem ser levados em consideração durante todo o tratamento.

Os impactos sociais da mordida aberta, nos estudos de Ferraz (2003) tem inicio na infância, mais especificamente na fase de alfabetização, quando as crianças não conseguem pronunciar alguns fonemas, devido à quebra do equilíbrio entre os lábios, as bochechas e a língua, e também em função da presença de uma obstrução mecânica entre os dentes, por isso, ao realizar a anamnese para o diagnóstico de mordida aberta, o ortodontista já faz a indicação de um fonoaudiólogo para auxiliar a criança frente a essa demanda.

Outro fator relevante de impacto social da mordida aberta se refere aos aspectos psicológicos, pois a etiologia dessa má oclusão pode estar relacionada a fatores psicológicos como: carência afetiva, traumas, medos, ansiedade entre outros fatores, que serviram como indicadores para que as crianças iniciassem hábitos de sucção nutritivas e se sentissem seguras por meio desses hábitos, assegurando o agravamento da intensidade e frequência do mesmo, resultando assim na mordida aberta, a qual o tratamento mais indicado, é a grade palatina, por ser um aparelho passivo, e indicado para a dentição decídua ou mista a partir dos cinco anos de idade.A função da grade palatina, na visão de Artese et al. (2011)e Enlow (1993), é ajudar o paciente a vencer o hábito que causou a mordida aberta ou cruzada, formando uma barreira que o impeça de colocar o dedo ou chupeta na boca. A grade pode ser fixa ou removível, lembrando que a removível exige uma disciplina maior do paciente, uma vez que ele pode tirar o aparelho da boca na hora que quiser. Então observamos que na maioria dos casos o fixo é mais indicado e tem um resultado melhor, pois o paciente precisa ficar com o aparelho 24 horas por dia, não conseguindo praticar o hábito de sucção em nenhum momento.

Conclui-se então, a partir dos escritos de Henriques *et al.* (2000) e Enlow (1993), que a grade palatina é um dispositivo ortodôntico apenas para remoção do hábito. Muitas vezes a má oclusão já instalada, mordida aberta ou cruzada, não serão corrigidas apenas com a grade, e o uso de outros aparelhos ortopédicos serão necessários para correção da mordida após a retirada da grade. Outro meio para

melhorar a eficácia do tratamento é utilizar um expansor junto com a grade palatina, onde além da remoção do hábito de sucção é também corrigida a mordida cruzada.

Observa-se, a partir da pesquisa de Marques *et al.* (2017), que em alguns casos apenas a remoção do hábito pelo uso correto da grade já acontece uma correção da má oclusão, não precisando de outro aparelho depois. No entanto, em todos os autores pesquisados, o consenso que quanto mais cedo a grade for utilizada e o hábito removido, mais chance da mordida ser corrigida apenas com o uso da grade. O tempo de uso da grade varia de paciente para paciente girando em torno de seis meses a um ano de uso. Por isso cada caso deve ser avaliado individualmente para um plano de tratamento correto e eficaz.

Sendo assim, por meio de toda a literatura consultada no decorrer deste trabalho e citada nos referenciais, constatamos que os hábitos de sucção não nutritivos, aqui especificamente, o uso da chupeta e o polegar na boca, possui diferentes etiologias, por isso a avaliação ortodôntica necessita ser feita por um profissional especializado que vai traçar um plano individualizado de tratamento e se necessário encaminhar o paciente para outros profissionais, que auxiliarão na remoção desse hábito juntamente com o ortodontista. É relevante ressaltar que todos os autores afirmam que o sucesso do tratamento está na precocidade em que se inicia o mesmo e no uso dos aparelhos corretos, salientando que o mais indicado é a grade palatina.

5 CONCLUSÃO

Conclui-se que os hábitos de sucção não nutritivos tem sua origem desde os primeiros meses de nascimento, e que o que define a instalação desse hábito deletério é a frequência, a intensidade e duração do mesmo. Uma das consequências marcantes da instalação desses hábitos deletérios será a mordida aberta anterior.

A mordida aberta anterior é multifatorial, podendo ter como origem, fatores ambientais, proveniente do meio em que a criança vive ou hereditários, oriundos de sua genética ou seja relacionado ao crescimento facial. Essa má oclusão pode afetar a vida social da pessoa e fazer com que ela necessite não só de um tratamento ortodôntico, mas sim de uma equipe multiprofissional, como psicólogos e fonoaudiólogos, para que juntos pensem em um tratamento efetivo para o paciente.

Portanto, de acordo com a literatura consultada é possível afirmar que o tratamento mais indicado e eficaz é a grade palatina, pois possui a função de remoção e correção desses hábitos, e quando iniciado precocemente e usado corretamente esse método é resolutivo e não necessitará de outros tipos de tratamento para a resolução da má oclusão.

REFERÊNCIAS

AGUIAR, K.F. et al. Remoção de hábito de sucção não-nutritiva: Integração da Odontopediatria, Psicologia e Família. **Arquivos em odontologia**, Belo Horizonte, v.41, n.4, p. 273-368, out./dez.2005.Disponível em: <https://www.odonto.ufmg.br/revista/wp-content/uploads/sites/10/2016/06/AEO-v41-n4-arch8-2005.pdf>. Acesso em:

ARTESE, A.*et al.* Critérios para o diagnóstico e tratamento estável da mordida aberta anterior. **Dental Press J Orthod**., Copacabana, v. 6, n. 3,p. 136-161, maio/jun. 2011. Disponível <http://www.scielo.br/scielo.php?script=sci_arttext&pid=S2176-94512011000300016>. Acesso em:12.dez.2019

CARAM, C. **Mordida cruzada**: saiba o que é, seus principais sintomas e tratamento. [S.l.]: INSTITUTO BARBOSA ODONTOLOGIA, 2019. Disponível em: <http://institutobarbosa.com.br/contato-e-localizacao/>. Acesso em: 12 dez. 2019.

CASTILHO, S. D.; ROCHA, M. A. M. Uso de chupeta: história e visão multidisciplinar**. J. Pediatr. (Rio J.) Porto Alegre,** v. 85, n. 6, p. 480-489, nov./dez. 2009. Disponível em: <http://www.scielo.br/scielo.php?pid=S0021-75572009000600003&script=sci_abstract&tlng=pt> . Acesso em: 15.jan.2020

ENLOW, D.H. **Manual sobre crescimento facial**. 3. ed. São Paulo: Inter Média, 1993.

FERRAZ, M. C. **Manual prático de motricidade oral**: avaliação e tratamento. 5. ed. Rio de Janeiro: Revinter,2003. p. 26.

FERREIRA, F.V. **Ortodontia, diagnóstico e planejamento clínico**. 2. ed. São Paulo: Artes Médicas, 1998.

FREITAS, M. R. Um tratamento simplicado para a correção da má oclusão classe II, divisão 1, com mordida aberta: relato de um caso clínico. **Rev. Dent. Press. Ortodon.Ortopedi Facial**, Maringá, v. 8, n. 3, p. 93-100, maio/jun.2003 Disponível em: <http://bases.bireme.br/cgi-bin/wxislind.exe/iah/online/?IsisScript=iah/iah.xis&src=google&base=LILACS&lang=p&nextAction=lnk&exprSearch=365677&indexSearch=ID>. Acesso em: 15 dez. 2019.

GISFREDE, T. F. et al. Hábitos bucais deletérios e suas consequências em Odontopediatria. **Rev. bras. odontol**., Rio de Janeiro, v. 73, n. 2, p. 144-9, abr./jun. 2016. Disponível em: <https://www.researchgate.net/publication/305216693_Habitos_bucais_deleterios_e_suas_consequencias_em_Odontopediatria>. Acesso em: 12 dez. 2019.

HANSON, M. L.; BARNARD, L. W.; CASE, J. L. Tongue-thrust in preschool children. Partll: dental occlusionpatterns. **Am. J. Orthod**., St. Louis, v. 57, n. 1, p. 15-22, jan.1970. Disponível em: <https://www.sciencedirect.com/science/article/abs/pii/0002941670902010>. Acesso em: 15 dez. 2019.

HENRIQUES, J. F. C. et al. Mordida aberta anterior: a importância da abordagem multidisciplinar e considerações sobre etiologia, diagnóstico e tratamento: apresentação de um caso clínico. **Rev Dental Press OrtodOrtopFac,** v. 5, n. 3, p. 29-36, maio/jun. 2000. Disponível em: <http://ortoface.com/wp-content/uploads/2016/12/Mordida-Aberta-Anterior-A-Importa%CC%82ncia-da-Abordagem-Multidisciplinar-e-Considerac%CC%A7o%CC%83es-sobre-Etiologia-Diagno%CC%81stico-e-Tratamento.-Apresentac%CC%A7a%CC%83o-de-um-Caso-Cli%CC%81nico.pdf>. Acesso em:20 jan. 2020.

LIMA, N. J.; PINTO, E. M.; GONDIM, P. P. C. Alterações verticais na dentadura mista: diagnóstico e tratamento.**J. Bras. Ortodon. Ortop. Facial**, Curitiba v. 7, n. 42, p. 511-117, nov./dez. 2002. Disponível em: <https://www.dtscience.com/wp-content/uploads/2015/10/Altera%C3%A7%C3%B5es-Verticais-na-Dentadura-Mista-Diagn%C3%B3stico-e-Tratamento.pdf>. Acesso em: 20 jan. 2020.

MARQUES, F.R. et al. Presença de hábitos de sucção não nutritiva e a relação com as maloclusões. **Revista Gestão &Saúde**, v.16, n.01, p. 12-20, jan./mar. 2017.

MOYERS, R. E. **Classificação e terminologia da má-oclusão**. In: _____._.Ortodontia. 4. ed. Rio de Janeiro: Guanabara Koogan, 1991a. p. 156-157.

_____. **Ortodontia**. 4. ed. Rio de Janeiro: Guanabara Koogan, 1991b.

MODESTO, A.; CAMARGO, M.C.F. Chupeta: bandida ou mocinha? **J Assoc Paul CirDent,** São Paulo, n.489, p.29. jan. 1998.

MOURA, C.R. **Ortodontia clínica passo a passo**. São Paulo: Robe Editorial, 1991.

PROFFIT, W.R. **Ortodontia contemporânea**. 3. ed. Rio de Janeiro: Guanabara Koogan, 2002.

ROMANOWSKI; C.M.T. **Hábitos deletérios de sucção não nutritiva infantil**. Trabalho de Conclusão de Curso, Curitiba, 2008.

SAÚDE BEM ESTAR. **Mordida aberta**. [s.d.]. Disponível em: <https://www.saudebemestar.pt/pt/medicina/dentaria/mordida-aberta/>. Acesso em 20 dez. 2020.

TURGEON-O'BRIEN, H. et al. Nutritiveandnonutritivsuckinghabits a review. ASDC **J DentChild**, v. 63, n. 5, p. 321- 327, set./out. 1996. Disponível em: <https://www.ncbi.nlm.nih.gov/pubmed/8958342>. Acesso em: 20 mar. 2020.

WINNICOTT, D. W.**O conceito de indivíduo saudável**. In:_____. Tudo começa em casa São Paulo: WMF Martins Fontes, 1993. p. 3-22. (Trabalho original publicado em1967).

AUTOR. **Revista Dental Press JournalOfOrtodontics**.Cidade,v. 18,n. 1, p. X-X, fev. 2013.Disponível Acesso em: 24 fev. 2020.