FACSETE- FACULDADE SETE LAGOAS

THAÍS CAROLINA PIAIA

AVALIAÇÃO RADIOGRÁFICA DE ENXERTO TERCIÁRIO EM FISSURA LABIOPALATAL

THAÍS CAROLINA PIAIA

AVALIAÇÃO RADIOGRÁFICA DE ENXERTO TERCIÁRIO EM FISSURA LABIOPALATAL

Monografia apresentada ao curso de Especialização *Lato Sensu* da Faculdade de Tecnologia de Sete Alagoas (FACSETE), como requisito parcial para conclusão do Curso de Pós-graduação em Ortodontia.
Área de concentração: Clínica Ortodôntica
Orientador: Dr. Henrique Telles de Oliveira

LAJEADO

2018

Ficha Catalográfica

Piaia, Thaís Carolina.
Avaliação radiográfica de enxerto terciário em fissura labiopalatal / Thaís Carolina Piaia. – 2018.
41 f. ; il.
Orientador: Henrique Telles de Oliveira
Monografia (Pós-graduação em Ortodontia) – Faculdade de Tecnologia de Sete Lagoas, 2018.
1. Fissura lábio palatina. 2. Enxerto ósseo. 3. Enxerto ósseo alveolar. 4. Enxerto ósseo terciário. 5. Palatoplastia.
I. Título.
II. Henrique Telles de Oliveira.

FACULDADE DE TECNOLOGIA DE SETE ALAGOAS - FACSETE

Monografia intitulada “Avaliação radiográfica de enxerto terciário em

Fissura labiopalatal” de autoria da aluna Thaís Carolina Piaia, aprovada pela banca examinadora constituída pelos seguintes professores:

_____

Dr. Henrique Telles – Faculdade de Tecnologia de Sete Alagoas – Orientador

_____

Dr. Alain Viegas Detobel – Faculdade de Tecnologia de Sete Alagoas – Examinador

_____

Prof. Dr. Marcel Marchiori Farret – Faculdade de Tecnologia de Sete Alagoas – Examinador

Lajeado, 28 de setembro de 2018.

AGRADECIMENTOS

Aos meus pais, se hoje posso enxergar mais longe é porque me apoiei em ombro de gigantes, pelo apoio e amor incondicional o meu muito obrigada.

Ao meu namorado, Cristian, por me incentivar sempre a ser uma pessoa melhor e estar ao meu lado em todas situações.

Ao professor orientador, Henrique, pela ajuda, amizade e pelo tempo dedicado às correções deste trabalho.

Aos colegas e professores do curso, pela amizade, convívio e pela troca de conhecimentos.

“Nenhum vitorioso acredita no acaso”

(Friedrich Nietzsche)

RESUMO

Objetivo: Classificar os enxertos terciários através de radiografias e avaliar a obtenção óssea dos procedimentos cirúrgicos realizados na Fundação para Reabilitação de Deformidades Craniofaciais da cidade de Lajeado, Rio Grande do Sul, em pacientes de fissura labiopalatal transforame unilateral entre os anos de 2008 e 2015. Esta avaliação foi realizada baseada em uma mensuração, a escala Chelsea, criada por Witherow em 2002. Materiais e Métodos: Foram selecionados 66 pacientes portadores de fissura transforame unilateral que realizaram enxerto ósseo terciário de osso autógeno. Três observadores avaliaram as radiografias desses pacientes em quatro determinados momentos: pré-cirúrgico, pós-imediato e de acompanhamento de um e dois anos do procedimento. Resultados: O coeficiente de Kappa, que mede o nível de concordância entre avaliadores numa mesma amostra, revela que a calibragem da coleta por meio do periapical apresentou valores entre 0,29 e 0,5, com 95% de confiança, que representam concordância de moderada a razoável. Por meio das análises dos três obteve-se 69,2% da amostra do pré-operatório na classe F. No pós-operatório imediato, 86,2% da amostra foi classificada em A. No acompanhamento de 1 ano, 40% dos pacientes classificou-se na categoria A, 24,6% dos pacientes que ficaram na categoria C e 23,1% na D, e 9,2% tiveram perdas totais ou acima de três quartos do volume inicial ficando na categoria F. Já no ano seguinte, foi observada uma diminuição para 26,2 % dos pacientes da categoria A, um aumento de 32,3% dos pacientes de categoria C e um leve aumento na categoria D com 24,6%. A categoria F manteve o mesmo número de observações que no ano anterior, correspondendo a 9,2% dos pacientes. Conclusão: É importante ter um controle sobre a formação óssea após o enxerto terciário. Através da pesquisa concluiu-se que houve um aumento nas perdas ósseas de um ano para outro, mas com prevalência de proliferação e manutenção de osso enxertado no local da fissura.

Palavras-chave: fissura lábio palatina; enxerto ósseo; enxerto ósseo alveolar; enxerto ósseo terciário; palatoplastia.

ABSTRACT

Objective: To classify the tertiary grafts through radiographs and to evaluate the bone obtained from the surgical procedures performed at the Foundation for Rehabilitation of Craniofacial Deformities in the city of Lajeado, Rio Grande do Sul, in patients with unilateral labiopalatal cleft fissure between 2008 and 2015. This assessment was based on a measurement, the Chelsea scale, created by Witherow in 2002. Materials and Methods: We selected 66 patients with unilateral transforaminal fissure who performed tertiary bone grafting of autogenous bone. Three observers evaluated the radiographs of these patients in four specific moments: pre-surgical, post-immediate and follow-up of one and two years of the procedure. Results: The Kappa coefficient, which measures the level of concordance between raters in a same sample, shows that the calibration of the collection through the periapical showed values between 0.29 and 0.5, with 95% confidence, representing agreement of moderate to reasonable in the form of collection and evaluation, according to the scale of Landis and Koch (1977). By means of the analyzes of the three, 69.2% of the preoperative sample was obtained in the F class. In the immediate postoperative period, 86.2% of the sample was classified as A. At the 1-year follow-up, 40% of the patients were classified as category A, 24.6% of patients were in category C and 23.1% in D, and 9.2% had total losses or more than three quarters of the initial volume, being in category F. In the next year a decrease was observed in 26.2% of category A patients, an increase of 32.3% in category C patients, and a slight increase in category D, with 24.6%. The F category maintained the same number of observations as in the previous year, corresponding to 9.2% of the patients. Conclusion: It is important to have a control over the bone formation after the tertiary graft. Through the research it was concluded that there was an increase in bone losses from one year to another, but with prevalence of proliferation and maintenance of grafted bone at the cleft site.

Keywords: cleft lip palate, bone graft, alveolar bone graft, tertiary bone graft, palatoplasty.

LISTA DE FIGURAS

Figura 1	Fissura pré-forame incisivo.....	15
Figura 2	Fissura transforame incisivo.....	16
Figura 3	Fissura pós-forame.....	16
Figura 4	Enxerto autógeno obtido do ramo mandibular; área doadora intrabucal.....	21
Figura 5	Vista intraoral vestibular e palatina pré enxerto.....	23
Figura 6	Vista intraoral vestibular e palatina pré enxerto.....	23
Figura 7	Leito receptor do enxerto (fístula) e leito doador (crista ilíaca)..	23
Figura 8	Leito receptor do enxerto (fístula) e leito doador (crista ilíaca)..	24
Figura 9	Fissura preenchida pelo enxerto ósseo.....	24
Figura 10	Fissura preenchida pelo enxerto ósseo.....	24
Figura 11	Pós operatório de uma semana.....	25
Figura 12	Radiografias panorâmica e periapical utilizada na avaliação.....	27
Figura 13	Transferência da radiografia em papel vegetal.....	27
Figura 14	Ilustração da tabela de Witherow.....	28
Figura 15	Radiografias periapicais com as categorias A, B, C respectivamente.....	30
Figura 16	Radiografias periapicais com as categorias A, B, C respectivamente.....	31

LISTA DE TABELAS

Tabela 1	Categorias da escala criada por Witherow e suas definições.....	28
Tabela 2	Tabela de calibragem.....	29
Tabela 3	Tabela de avaliação preenchida por um dos avaliadores.....	30
Tabela 4	Porcentagem de pacientes de cada gênero.....	34
Tabelo 5	Porcentagem das categorias encontradas no primeiro e segundo ano pós cirurgia no enxerto secundário.....	35
Tabela 6	Porcentagem das categorias encontradas no primeiro e segundo ano pós cirurgia no enxerto terciário.....	36

LISTA DE GRÁFICOS

Gráfico 1	Taxa de sucesso no enxerto secundário.....	22
Gráfico 2	Classificação do enxerto ósseo terciário em quatro momentos: pré-operatório, pós imediato, após um ano, e após 2 anos.....	32
Gráfico 3	Taxa de sucesso do enxerto terciário.....	33

SUMÁRIO

INTRODUÇÃO.....……... 12

1 PROPOSIÇÕES……..... 13

1.2 Geral…….... 13

1.3 Espefícicas…… 13

2 REVISÃO DE LITERATURA……. 14

3 MATERIAIS E MÉTODOS……. 25

3.1 Protocolo cirúrgico……... 26

3.2 Método…….. 26

4 RESULTADOS……. 31

5 DISCUSSÃO…… 33

6 CONCLUSÃO…….. 37

REFERÊNCIAS…… 38

INTRODUÇÃO

A fissura labiopalatal é uma má formação orofacial congênita, na qual há uma união parcial ou ausente dos palatos. Sua presença acarreta uma série de limitações durante a deglutição, fonação, respiração e mastigação, além de possíveis problemas sociais. A reabilitação do paciente fissurado é um processo longo, com várias etapas, sendo que a cirurgia com o enxerto ósseo é o que dará suporte necessário para a reabilitação e qualidade para que o tratamento seja realizado com êxito (TUJI et al., 2009).

Tem se classificado o enxerto ósseo pelo estágio de desenvolvimento dental. O enxerto primário é a classificação da primeira fase da dentição. O enxerto secundário, durante a fase mista, e o enxerto terciário, após o segundo estágio da dentição (DEMPF et al., 2002).

Acompanhar e avaliar essa condição são itens consideravelmente importantes para dar continuidade ao tratamento do paciente Para avaliação pré e pós-cirúrgica há a necessidade de imagens que permitam a análise linear e o sucesso que o procedimento teve, através da mensuração do ganho de tecido ósseo. Há vários tipos de exames de imagens que podem ser utilizadas como método avaliativo, como tomografias e raio-x bidimensionais. Usamos como opção, imagens bidimensionais, sendo elas a panorâmica e periapical. Essas imagens conseguem reproduzir a dimensão vertical e horizontal separadamente, mas a qualidade, distorção e sobreposição estrutural dificultam a utilização desse recurso quando comparado aos outros tipos (MENDONÇA; LIMA; TERRA, 2011).

Este trabalho tem como objetivo avaliar o quanto de osso é possível ganhar com o enxerto ósseo em pacientes fissurados, baseada na mensuração criada por Witherow em 2002, foi classificado os enxertos terciários realizados na Fundação para Reabilitação de Deformidades Craniofaciais (Fundef) da cidade de Lajeado, Rio Grande do Sul com pacientes de fissura labiopalatal transforame unilateral entre os anos de 2008 e 2015 em quatro momentos, pré-cirúrgico, pós-cirúrgico imediato, pós-cirúrgico de um ano e de dois anos.

1. PROPOSIÇÕES

1.1 Geral

Avaliar o quanto de osso é possível ganhar com o enxerto ósseo terciário em pacientes portadores de fissura labiopalatal transforame unilateral, tratados na Fundef, nos anos de 2008 à 2015.

1.2 Específicas

Elucidar conteúdo teórico sobre fissura nasopalatina;
Analisar prontuários e radiografias bidimensionais (panorâmica e periapical) de pacientes com fissura labiopalatal unilateral transforame;
Avaliar a área a ser preenchida pré-cirúrgica, o volume resultante imediato e após o período de um e dois anos.

2. REVISÃO DE LITERATURA

A palavra fissura ou fenda, retrata qualquer abertura anatômica que difere do normal. Estas se apresentam comumente no lábio e/ou palato, porém podem se apresentar em qualquer região da face e do crânio, no tecido mole e ou no esqueleto (TRINDADE; SILVA FILHO, 2007).

As fissuras são consideradas alterações anatômicas congênitas que resultam da não fusão dos processos embrionários e palatinos, que ocorrem entre a 4ª e 12ª semana de vida intrauterina, quando acontece a formação dos arcos faríngeos. Sendo assim possível fazer o diagnóstico ainda durante a gestação, através da ultrassonografia pré-natal, porém não é possível realizar o tratamento e prevenção dela nesta fase embrionária (BUNDUKI et al., 2001; KATCHBURIAN; ARANA, 1999).

Em relação à ocorrência e prevalência das fissuras, Freitas (2008) afirma que as fissuras congênitas de lábio e/ou palato são as de maior ocorrência dentre as malformações detectadas ao nascimento, sendo as deformidades craniofaciais mais comuns. Mazzottini; Freitas; Silva Filho (1999) complementa que elas acometem um em cada seiscentos e cinquenta nascimentos. Ocorrendo com maior frequência no sexo masculino e com predomínio pelo lado esquerdo da face.

Existe uma correlação que engloba fatores ambientais e fatores genéticos que causam esta patologia. Os fatores genéticos são fatores de nutrição vascular, já os fatores ambientais são o alcoolismo, tabagismo, drogas, deficiência de vitamina A e ácido fólico, fatores socioeconômicos em geral, infecções virais (rubéola, toxoplasmose, varíola, varicela), radiação e uso de medicamentos no primeiro trimestre de gravidez, como corticoides. Por existir essa interação de etiologias, fica mais difícil elucidar aos pais o porquê da fenda.

As fissuras decorrentes de síndromes são mais facilmente esclarecidas. Para se obter um diagnóstico mais preciso e escolher o tratamento que melhor irá se adequar ao caso devemos esperar o nascimento (NUNES; MAGGI; LEVANDOWSKI, 1998; TRINDADE; SILVA FILHO, 2007).

A identificação de fatores de risco envolvidos com a patologia, como o fumo materno, estilo de vida, dieta, suplementos minerais e multivitamínicos,

drogas e medicamentos contribui para a implementação de programas de prevenção de fissuras orais na saúde pública (PESSOA et al, 2015).

As fissuras são classificadas através de um ponto de referência que é o forame incisivo, assim as classificações podem ser pré-forame, transforame e pós-forame incisivo. Além das fissuras raras da face que são fissuras desvinculadas do palato primário e secundário (MAZZOTTINI; FREITAS; FILHO, 1999).

Fissura pré-forame, este tipo de alteração se restringe ao palato primário, Tem envolvimento de lábio e rebordo alveolar. As suas subdivisões são: unilateral direita completa ou incompleta, unilateral esquerda completa e incompleta; bilateral completa ou incompleta e mediana completa ou incompleta (TRINDADE; SILVA FILHO, 2007).

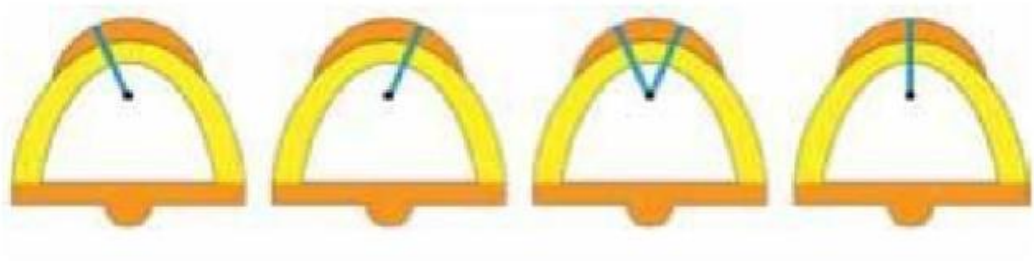

Fig. 1 - Fissura pré-forame incisivo

Já as fissuras transforme incisivo, apresenta o envolvimento total e simultâneo do palato primário e o palato secundário como mostra a figura 2. Se estendendo do lábio até a úvula, atravessando o rebordo alveolar. Podem ser classificadas como unilateral direita ou esquerda; bilateral e mediana (TRINDADE; SILVA FILHO, 2007).

Segundo Cardim (1997), a principal característica deste tipo de fissura é a rotação da maxila para o lado não fissurado, o que aumenta a largura da fissura, o desvio de septo e a deformidade da asa nasal. Essa rotação deve-se à força muscular labial do lado não fissurado que trabalha sobre uma estrutura sem continuidade e a desloca para o lado de predomínio dos vetores de força.

Fig. 1 - Fissura pré-forame incisivo
TRINDADE, I. E. K.; SILVA FILHO, O. G. Fissuraslabiopalatinas: uma abordagem interdisciplinar. In: Fissuraslabiopalatinas: uma abordagem interdisciplinar. 2. Ed. Santos, 2007.

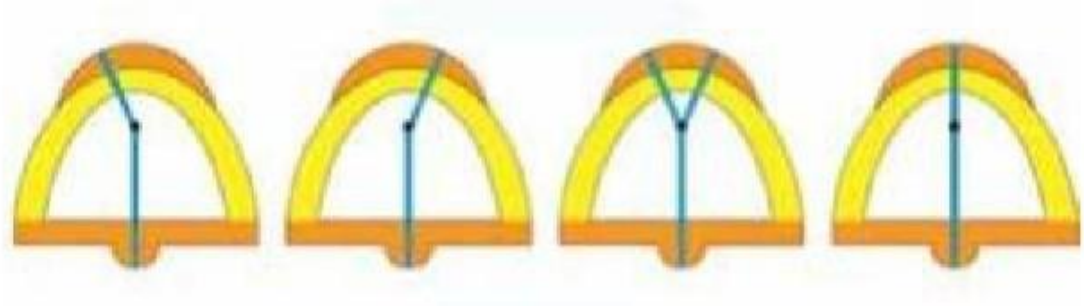

Fig. 2 - Fissura transforame incisivo

E por fim as fissuras pós-forame incisivo que envolvem somente palato secundário, podem se classificar como completa ou incompleta. Neste tipo de fissura os palatos secundários não se fusionaram entre si na linha média e nem com o septo nasal, já as estruturas do palato primário se fusionaram corretamente (TRINDADE; SILVA FILHO, 2007).

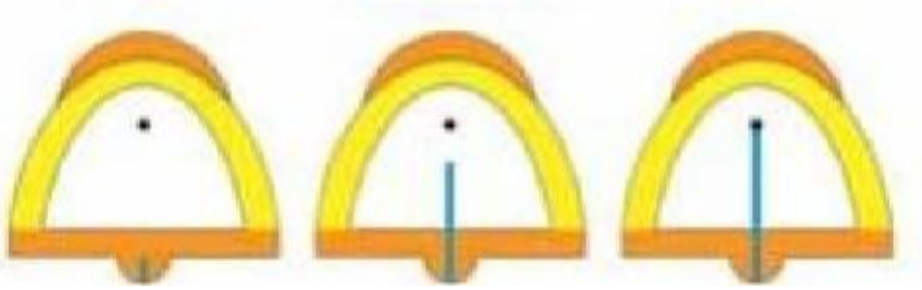

Fig. 3 - Fissura pós-forame

Sabe-se que a presença de fissura de lábio e palato pode ocasionar diversas implicações como a dificuldade na fala (fonação), na deglutição, na mastigação, na sucção, na audição entre outras consequências que dificultam a integração social destas pessoas. Influenciando diretamente no desenvolvimento psicológico do fissurado (BAHIA; ABUJAMRA, 2009; FREITAS et al, 2008)

As fissuras que envolvem palato primário levam a alterações na estética por envolverem o rebordo alveolar, já as que envolvem palato secundário

---

Fig. 2 - Fissura transforame incisivo
TRINDADE, I. E. K.; SILVA FILHO, O. G. Fissuraslabiopalatinas: uma abordagem interdisciplinar. In: Fissuraslabiopalatinas: uma abordagem interdisciplinar. 2. Ed. Santos, 2007.
Fig. 3 - Fissura pós-forame
TRINDADE, I. E. K.; SILVA FILHO, O. G. Fissuraslabiopalatinas: uma abordagem interdisciplinar. In: Fissuraslabiopalatinas: uma abordagem interdisciplinar. 2. Ed. Santos, 2007.

causam problemas funcionais do mecanismo velofanríngeo e do ouvido (TRINDADE; SILVA FILHO, 2007).

Alonso et al. (2009) afirma que devido à complexidade dessa alteração congênita, é necessário um acompanhamento de uma equipe multidisciplinar desde o nascimento até a vida adulta. Não podendo definir um tempo exato para a reabilitação completa, pois cada paciente apresenta um tipo de fissura e uma situação que requer intervenções diferenciadas. Tuji et al. (2009) complementa que o tratamento de um paciente com fissuras às vezes se estende por décadas e só será possível a reabilitação completa se o paciente estiver sempre presente nas reavaliações pela equipe multidisciplinar.

O objetivo do tratamento das fissuras é o de corrigi-las cirurgicamente e também os problemas associados, para que os pacientes possuam a normalidade do sistema estomatognático. Obtendo também uma estética adequada, influenciando diretamente em sua autoconfiança e autoestima. (PETERSON et al., 2005).

O tratamento pode exigir diversas intervenções cirúrgicas como cirurgias primárias de lábio (queiloplastia) já aos 3 meses de idade e de palato (palatoplastia) aos 12 meses. As cirurgias secundárias de lábio e/ou palato, alongamento de columela, ou mesmo faringoplastia, são realizadas a partir dos quatro anos de idade (TUJI et al., 2009).

Ao longo do crescimento estas cirurgias influenciam de maneira negativa sobre a maxila e o arco dentário superior, isso ocorre porque as reparações primárias nestes pacientes induzem a formação de um tecido cicatricial na região cirúrgica, limitando o crescimento e desenvolvimento da maxila. Inicialmente, com a inibição do crescimento maxilar, ocorre alteração no crescimento e desenvolvimento da face média e do complexo maxilofacial. Posteriormente, ocorrem alterações na oclusão dentária, na fala e na forma do nariz. (OZAWA, 2001; ROSS, 1987).

Depois de realizadas as cirurgias reparadoras primárias e secundárias devemos corrigir a deficiência óssea presente no rebordo alveolar através do enxerto ósseo. Já que a persistência do defeito no osso alveolar é um limite para o futuro tratamento ortodôntico (RODRIGUES; CASTRO; REHER, 2010; PESSOA, 2015).

O enxerto ósseo é realizado apenas em pacientes que apresentam fissuras que tem origem no palato primário, ou seja, as fissuras que envolvem o rebordo alveolar. (TRINDADE; SILVA FILHO, 2007).

O preenchimento ósseo nas fissuras alveolares unem os segmentos alveolares e auxiliam na prevenção do colapso e a constrição do arco, além de oferecer suporte ósseo para os dentes próximos à fissura e também para os que irão erupcionar na área da fissura. Nos incisivos, como o suporte ósseo é pequeno os dentes podem apresentar mobilidade, por isso, o aumento de osso alveolar nesses dentes irá ajudar na manutenção periodontal. A criação de uma fundação sólida para o lábio e para a base da asa do nariz é um do principais benefícios. O fechamento da fístula oro nasal também ocorre impedindo o escape de fluídos entre as cavidades oral e nasal. Outro benefício que ocorre é o aumento da crista alveolar, que simplifica o uso de próteses dentárias (PETERSON et al., 2005).

Pessoa (2015) afirma que o procedimento de enxerto ósseo é um tratamento sumamente importante para um ganho estético e reabilitador, apesar de haver ainda muitas discussões sobre o período de realização da cirurgia. O defeito ósseo é encontrado na maioria dos portadores de fissuras.

Tem se classificado o enxerto ósseo pelo estágio de desenvolvimento dental. O enxerto primário é a classificação da primeira fase da dentição. O enxerto secundário, durante a fase mista, e o enxerto terciário, após o segundo estágio da dentição (DEMPF et al., 2002).

O enxerto primário que é realizado na dentição decídua, é muito discutido, são poucas as sedes de reabilitação do mundo que o realizam, por prejudicar no crescimento maxilar, como as outras cirurgias que são realizadas nas fases primárias do paciente (TRINDADE; SILVA FILHO, 2007).

O enxerto secundário é realizado em pacientes na faixa etária dos 09 aos 12 anos (fase de dentição mista, mais precisamente quando 2/3 das raízes dos caninos estiverem formadas), é o mais recomendado, segundo a literatura. Este elimina a necessidade da utilização de uma prótese no lugar da fissura, ajuda na erupção espontânea do dente adjacente à fissura e, ainda, possibilita a movimentação ortodôntica necessária à oclusão ideal do paciente, já que a descontinuidade do rebordo alveolar impossibilita a erupção espontânea dos dentes na área da fissura bem como movimentos ortodônticos. Os pacientes não

enxertados podem evoluir para uma periodontite no dente adjacente à fissura devido à ausência de um septo ósseo nesta região. (RODRIGUES; CASTRO; REHER, 2009).

O enxerto ósseo na dentição permanente, após o tratamento ortodôntico corretivo, recebe o nome de enxerto tardio ou terciário. Este apresenta o inconveniente de não resolver problemas de perda óssea nos dentes adjacentes à fissura e, ocasionalmente, provocar reabsorção radicular progressiva no terço cervical dos dentes adjacentes à fissura, principalmente o canino, em torno de 3 a 4 anos após a realização do enxerto (PESSOA, 2015).

É importante coordenar a época do enxerto ósseo alveolar da fissura com o movimento ortodôntico no local. Como já mencionado a melhor idade para o enxerto ósseo é durante a dentição mista, geralmente entre 5 e 12 anos de idade, antes da erupção do canino ou, nos casos viáveis, do incisivo lateral superior. Pois a erupção do canino permanente promove um estímulo intrínseco no osso enxertado, sendo esse fator fundamental na prevenção de reabsorção mantendo, assim, o nível ósseo durante a cicatrização. Concluindo então que quando o enxerto é realizado na época propícia a reabsorção tem ocorrência desprezível, em torno de apenas 3% dos pacientes (PESSOA, 2015).

Segundo Potter; Ellis III (2004), as propriedades de um material ideal para enxerto ósseo são: ser quimicamente inerte, biocompatível, não alérgico, não cancerígeno, de custo aceitável, passível de esterilização sem que haja alteração de sua composição química, de fácil manipulação, de fácil conformação durante a realização da cirurgia, de boa estabilidade (fixação por parafusos) e apresentar radiopacidade. Além disso, o material não deve ser uma fonte passível de crescimento bacteriano, promovendo reabsorção e gerando degraus indesejáveis. Finalmente, o material deve ser totalmente reabsorvível e substituível por novo tecido ósseo.

O preenchimento da falha óssea pode ser feito: com osso autógeno, quando removidos do próprio indivíduo; homólogo, quando doado por indivíduo da mesma espécie; heterógeno, quando retirado de um indivíduo de outra espécie e aloplástico ou implante, quando produzido sinteticamente (HALLMAN; THOR, 2008).

Os enxertos autógenos são considerados “padrão ouro” para as cirurgias de enxerto, pois têm potencial para reunir todos os principais fatores positivos de

incorporação: osteocondução, osteoindução, osteogênese e ausência de reação imunológica. Além de oferecerem excelente suporte estrutural para o sítio receptor, sendo uma excelente alternativa para segmentos de defeitos maiores que 5 ou 6 cm, que requerem suporte estrutural imediato, restabelecendo devidamente a função (TANAKA et al., 2011; PINTO et al., 2007)

A osteogênese surge, inicialmente, das células transplantadas no enxerto, que proliferam e formam novo osteóide. A quantidade de regeneração óssea durante essa fase depende da quantidade de células ósseas transplantadas que resistem ao procedimento de enxerto. A osteoindução é a formação de tecido ósseo a partir da diferenciação dos fibroblastos do tecido conjuntivo em osteoblastos. E na osteocondução há formação óssea por meio de um processo de crescimento de capilares e células ósseas progenitoras, seja dentro, em volta ou através do enxerto ósseo, servindo como um elo de ligação para a formação de um novo osso. Diferentemente da osteoindução, esse processo ocorre em locais onde já há formação de tecido ósseo (PINTO et al., 2007).

Por outro lado, uma desvantagem destes seria o seu conhecido potencial de reabsorção que pode variar entre 24 a 51% após o primeiro ano. (PESSOA, 2015).

Existem diversos sítios doadores que podem ser usados como a crista do ilíaco, o osso parietal, tíbia e o ramo mandibular. Sendo a crista do ilíaco a mais utilizada como área doadora devido à facilidade de acesso para obtenção do enxerto, amplo volume obtido e bom resultado pós-operatório, permitindo a movimentação ortodôntica dos dentes vizinhos à área enxertada (VALCANAIA et al., 2004).

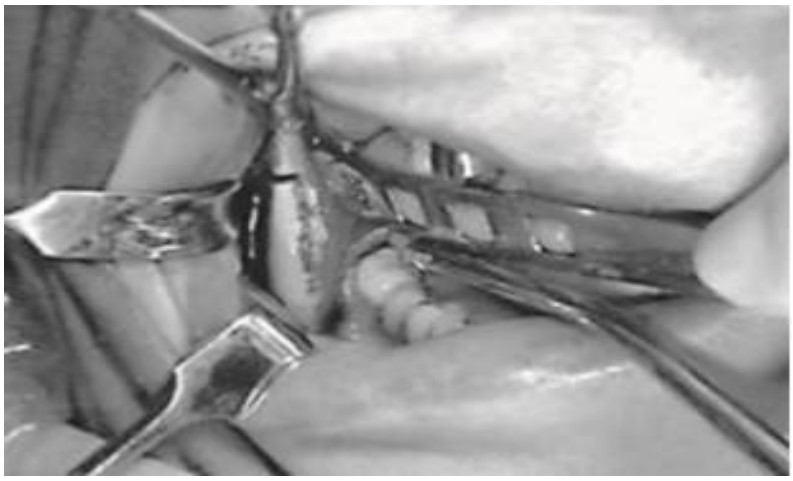

Fig. 4 - Enxerto autógeno obtido do ramo mandibular; área doadora intrabucal

Porém algumas complicações estão envolvidas com a retirada dos enxertos de crista ilíaca, sendo as mais comuns: a dor e a limitação temporária do movimento da perna; entre outras como: hemorragia, cicatriz visível, tempo demorado de recuperação, lesão do nervo cutâneo femoral, fratura pélvica e peritonite (MENDONÇA; LIMA; TERRA, 2011; PESSOA 2015).

A necessidade da cirurgia ser refeita por insucesso foi associada a complicações no pós-cirúrgico, à idade do paciente, ao sexo e ao tipo da fissura. Pacientes portadores de fissuras bilaterais e transforame estiveram mais associados à necessidade de refazer a cirurgia. Esta reoperação resulta na formação de mais tecido cicatricial e futuramente poderia comprometer a irrigação sanguínea local e a cicatrização de tecidos moles e duros (PESSOA, 2015).

Enxertos terciários também não têm apresentado os mesmos índices de sucesso dos enxertos secundários, e normalmente acarretam o comprometimento psicológico desses pacientes que são, na maioria das vezes, negligenciados (PESSOA, 2015).

Em um estudo realizado na Fundef em 2017, intitulado “Avaliação radiográfica de enxerto secundário em fissura labiopalatal”, concluiu-se que após o procedimento do enxerto ósseo secundário houve no pós imediato 100% de sucesso em todos os casos da amostra (71 pacientes com fissura transforame

---

Fig. 4 - Enxerto autógeno obtido do ramo mandibular; área doadora intrabucal
PINTO, J. G. S. et al. Enxerto autógeno x biomateriais no tratamento de fraturas e deformidades faciais – uma revisão de conceitos atuais. **RFO**, v. 12, n. 1, p. 79-84, jan./abr. 2007.

unilateral), um ano após o procedimento a taxa de sucesso cai para 95,6%, após dois anos essa taxa diminui para 83,66%. Sendo este ainda um resultado satisfatório. Estes resultados serão comparados com os resultados obtidos neste trabalho (GROSS, 2017).

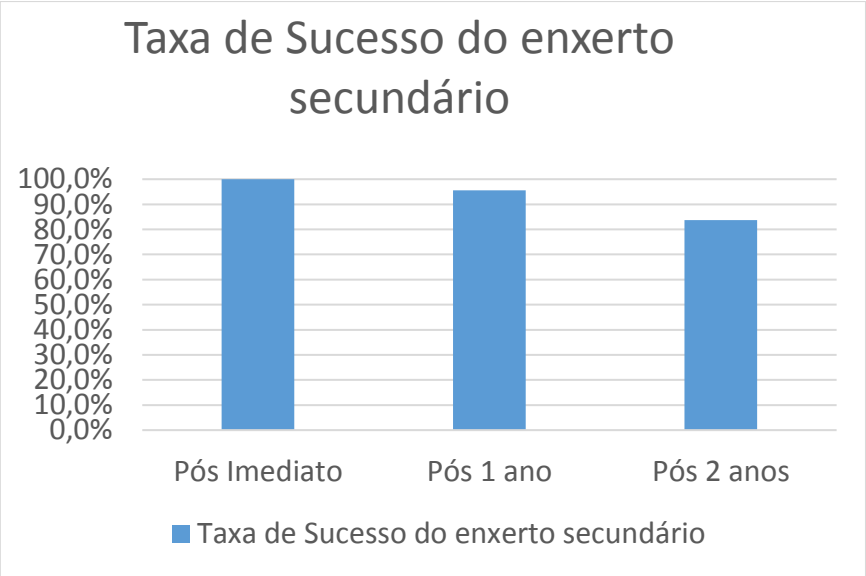

Gráf. 1 - Taxa de sucesso no enxerto secundário

Um dos pré-requisitos para o sucesso do enxerto alveolar é a perfeita técnica operatória evitando-se a tensão vestibular mucoperiosteal do retalho e buscando o recobrimento adequado de gengiva ceratinizada sobre o enxerto. O pré-operatório ortodôntico do tratamento também é importante, não devendo causar um colapso do septo ósseo que circunda o dente adjacente à fissura, para que não haja laceração do tecido com o posicionamento do enxerto sobre as raízes do dente (PESSOA, 2015; DEMPF et al., 2002).

Outro cuidado que deve se garantir no pré-operatório, de qualquer cirurgia, para garantir o sucesso e evitar possíveis complicações, é a antissepsia do campo operatório, sendo cáries previamente obturadas e raízes dentárias inaproveitáveis extraídas (FIGUEIREDO et al., 2004).

Gráf. 1 - Taxa de sucesso no enxerto secundário
Criado pela autora, baseado em dados da Fundef.



Fig. 5 - Vista intraoral vestibular e palatina pré enxerto



Fig. 6 - Vista intraoral vestibular e palatina pré enxerto



Fig. 7 - Leito receptor do enxerto (fístula) e leito doador (crista ilíaca)

Fig. 5 - Vista intraoral vestibular e palatina pré enxerto
RODRIGUES, A. P. G. M.; CASTRO, C. H. B. C.; REHER, P. Implicações e tratamento dos portadores de fissuras lábio- palatinas com enxerto ósseo autógeno. **Revista Brasileira de cirurgia buco-maxilo facial**, v. 10, n. 11, p. 91-95, nov. 2010.

Fig. 6 - Vista intraoral vestibular e palatina pré enxerto
RODRIGUES, A. P. G. M.; CASTRO, C. H. B. C.; REHER, P. Implicações e tratamento dos portadores de fissuras lábio- palatinas com enxerto ósseo autógeno. **Revista Brasileira de cirurgia buco-maxilo facial**, v. 10, n. 11, p. 91-95, nov. 2010.

Fig. 7 - Leito receptor do enxerto (fístula) e leito doador (crista ilíaca)
RODRIGUES, A. P. G. M.; CASTRO, C. H. B. C.; REHER, P. Implicações e tratamento dos portadores de fissuras lábio- palatinas com enxerto ósseo autógeno. **Revista Brasileira de cirurgia buco-maxilo facial**, v. 10, n. 11, p. 91-95, nov. 2010.



Fig. 8 - Leito receptor do enxerto (fístula) e leito doador (crista ilíaca)



Fig. 9 - Fissura preenchida pelo enxerto ósseo



Fig. 10 - Fissura preenchida pelo enxerto ósseo

Fig. 8 - Leito receptor do enxerto (fístula) e leito doador (crista ilíaca)
RODRIGUES, A. P. G. M.; CASTRO, C. H. B. C.; REHER, P. Implicações e tratamento dos portadores de fissuras lábio- palatinas com enxerto ósseo autógeno. **Revista Brasileira de cirurgia buco-maxilo facial**, v. 10, n. 11, p. 91-95, nov. 2010.
Fig. 9 - Fissura preenchida pelo enxerto ósseo
RODRIGUES, A. P. G. M.; CASTRO, C. H. B. C.; REHER, P. Implicações e tratamento dos portadores de fissuras lábio- palatinas com enxerto ósseo autógeno. **Revista Brasileira de cirurgia buco-maxilo facial**, v. 10, n. 11, p. 91-95, nov. 2010.
Fig. 10 - Fissura preenchida pelo enxerto ósseo
RODRIGUES, A. P. G. M.; CASTRO, C. H. B. C.; REHER, P. Implicações e tratamento dos portadores de fissuras lábio- palatinas com enxerto ósseo autógeno. **Revista Brasileira de cirurgia buco-maxilo facial**, v. 10, n. 11, p. 91-95, nov. 2010.



Fig. 11 - Pós operatório de uma semana

A avaliação do volume ósseo obtido após enxertia na fenda alveolar é importante, para avaliar o grau de sucesso do procedimento cirúrgico. Na maioria das situações, a avaliação da altura óssea obtida é realizada por meio de radiografias periapicais e panorâmicas, enquanto a largura é avaliada por palpação ou inspeção clínica (MENDONÇA; LIMA; TERRA, 2011).

O uso de radiografias para avaliar o sucesso do enxerto, foi questionado, devido as dificuldades no controle da qualidade da radiografia, padronização e também da interpretação dos avaliadores. Entretanto, seu uso como ferramenta foi recentemente destacado pelo Clinical Standards Advisory Group, no Reino Unido, onde um estudo com base apenas em critérios radiográficos, concluiu que 42% dos enxertos ósseos alveolares realizados no Reino Unido eram inadequados (WINTHEROW et al., 2002).

3. MATERIAIS E MÉTODOS

Trata-se de um estudo retrospectivo com uma amostra composta por 66 pacientes, sendo 37 do sexo masculino e 29 do sexo feminino, portadores de fissura transforame unilateral, sendo todos eles pacientes da Fundação para Reabilitação das Deformidades Craniofaciais (Fundef), de Lajeado.

Fig. 11 - Pós operatório de uma semana
RODRIGUES, A. P. G. M.; CASTRO, C. H. B. C.; REHER, P. Implicações e tratamento dos portadores de fissuras lábio- palatinas com enxerto ósseo autógeno. **Revista Brasileira de cirurgia buco-maxilo facial**, v. 10, n. 11, p. 91-95, nov. 2010.

Os pacientes da amostra estavam em tratamento ortodôntico no período em que realizaram o procedimento de enxerto e a faixa etária ficou entre 11 e 43 anos, com todos tendo o canino totalmente erupcionado, sendo então classificado como enxerto terciário.

Os critérios para inclusão na amostra foram os seguintes:

- pacientes portadores de fissura transforame unilateral;
- ambos os sexos;
- pacientes com canino permanente erupcionado;
- cirurgia de enxerto terciário realizadas pelo Dr. Henrique Telles de Oliveira no mesmo centro (Fundef);
-cirurgias realizadas do ano de 2008 à 2015;
-controle radiográfico com radiografias panorâmicas e periapicais em quatro momentos: pré-operatório, pós imediato, pós um ano e pós dois anos.

3.1 Protocolo cirúrgico

Os pacientes foram submetidos à cirurgia entre os anos de 2008 a 2015. A técnica utilizada foi o enxerto ósseo terciário e o material de escolha para esta foi o osso autógeno, sendo ele retirado da parte esponjosa do ilíaco.

A amostra foi operada pelo cirurgião-dentista, especialista em cirurgia bucomaxilofacial, Dr. Henrique Telles de Oliveira.

3.2 Método

Inicialmente foi revisado todos prontuários de pacientes operados no ano de 2008 à 2015, selecionando nossa amostra, com os critérios de inclusão mencionados anteriormente. A amostra totalizou o número de 66 pacientes.

Todos pacientes da amostra deveriam ter radiografias pré-cirúrgica, pós imediato e de acompanhamento de um e dois anos, sendo elas panorâmicas e periapicais. A opção do uso de radiografias convencionais foi feita devido ao limitado orçamento que a fundação possui.

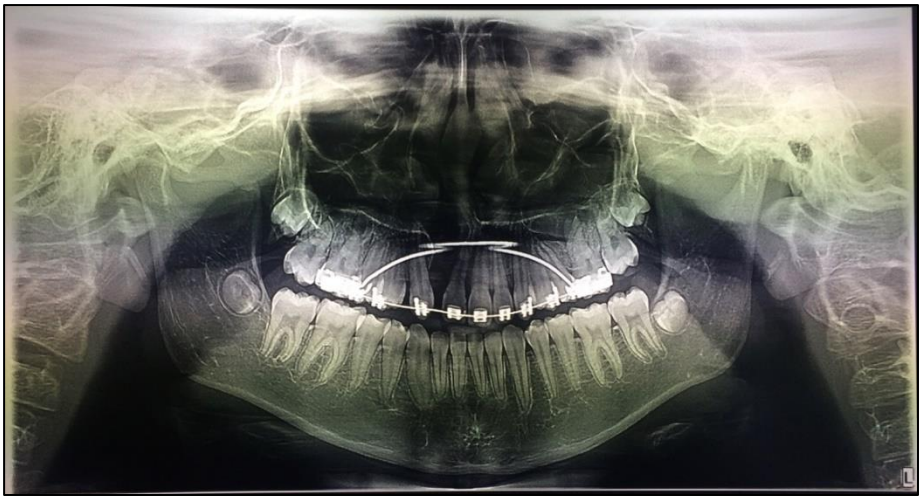

Fig. 12 - Radiografias panorâmica e periapical utilizada na avaliação

Concluída a seleção da amostra foi realizada a transferência das radiografias para papel vegetal (figura 13).

Com as transferências prontas, foram então selecionados três cirurgiões-dentistas como avaliadores e como forma de avaliação e padronização, foi usada a Escala Chelsea, criada por Witherow.

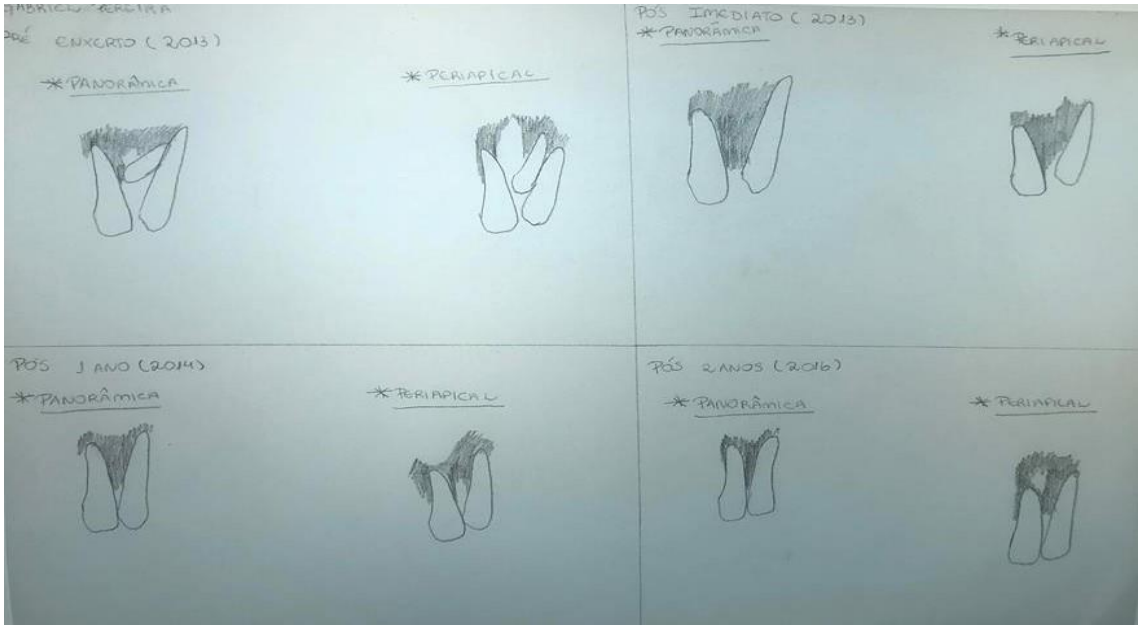

Fig. 13 - Transferência da radiografia em papel vegetal

Fig. 12 - Radiografias panorâmica e periapical utilizada na avaliação
Acervo FUNDEF.
Fig. 13 - Transferência da radiografia em papel vegetal
Criado pela autora, 2018.

Witherow em 2002, realizou um estudo, com o objetivo de desenvolver uma escala que descrevesse a posição do osso em relação às raízes dos dentes adjacentes à fenda. Esta escala teria seis categorias: A, B, C, D, E e F. Sendo classificadas da seguinte maneira (tabela 1).

Escala de Chelsea	
Categoria A	>75% de osso total enxertado
Categoria B	Ponte óssea na região cervical dos dentes
Categoria C	Até 75% de osso total enxertado
Categoria D	Até 50% de osso enxertado
Categoria E	Ponte óssea entre ápice e coroa
Categoria F	< 25% de osso total enxertado

Tab. 1 – Categorias da escala criada por Witherow e suas definições

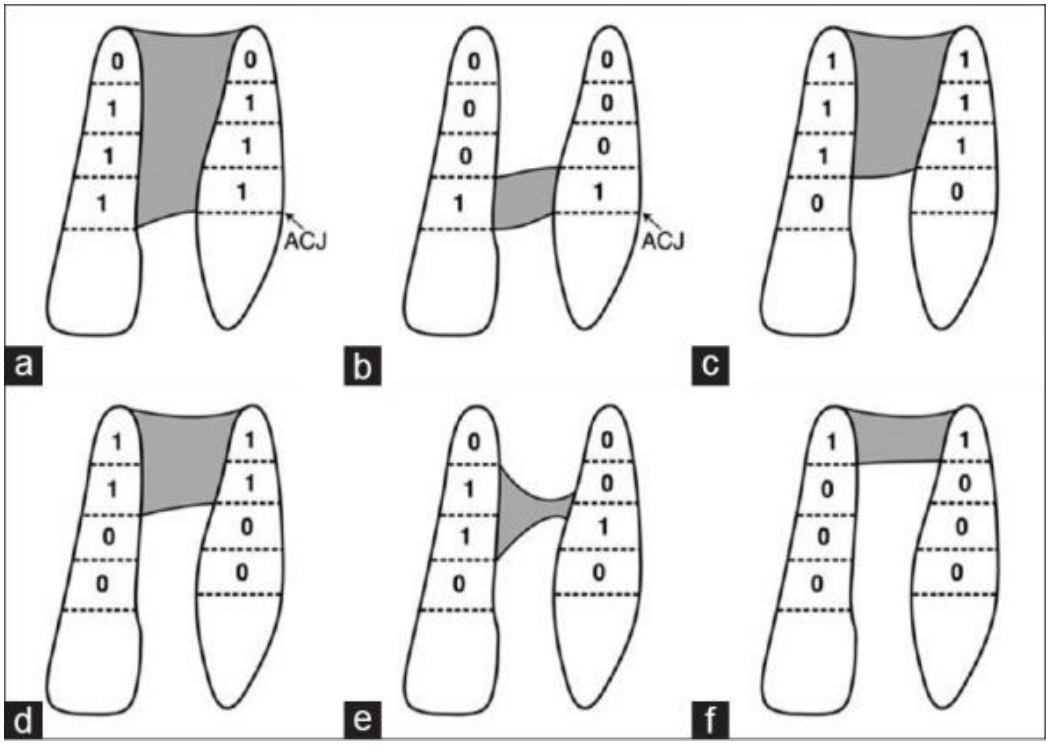

Fig. 14 - Ilustração da tabela de Witherow

Tab. 1 – Categorias da escala criada por Witherow e suas definições
Criado pela autora, 2018.
Fig. 14 - Ilustração da tabela de Witherow
WITHEROW, H. et al. A new scale to assess radiographic success of secondary alveolar bone grafts. **Cleft Palate-Craniofacial Journal**, v. 39, n. 3, p. 255-260, jul./set. 2002.

Ambas as categorias A e B possuem tecido ósseo que abrange a fenda na junção amelocementária. A categoria A possuindo 75% ou mais da superfície radicular coberta por osso abrangente da junção amelocementar. A categoria B, exigindo pelo menos 25% de osso cobrindo a junção amelocementar. A categoria C possui apenas 25% de insuficiência coronária de osso. Categoria D apresenta 50% de insuficiência coronária de osso. Categoria E não possui ponte óssea nos níveis apical ou coronária, mas tem ponte entre ambos os níveis intermediários. A categoria F possui 75% ou mais de insuficiência óssea (WITHEROW, 2002).

Falando periodonticamente, é mais importante ter osso na região coronária do que na apical, especialmente se apenas 50% ou menos da fissura for preenchida com osso (WITHEROW, 2002).

Os três avaliadores antes de iniciar o processo de avaliação, classificaram uma amostra de 10 pacientes, escolhidos aleatoriamente, sem identificação na etapa de calibragem, sendo repetido esse processo após uma semana para haver uma padronização de avaliação, e por fim começaram as avaliações divididas em nome, idade e sexo, estas foram organizadas em forma de tabela.

CATEGORIAS - feitas nas radiografias pós-operatórias						
	Panorâmica imediata	Panorâmica 1 ano	Panorâmica 2 anos	Periapical imediata	Periapical 1 ano	Periapical 2 anos
Paciente 1						
Paciente 2						
Paciente 3						
Paciente 4						
Paciente 5						
Paciente 6						
Paciente 7						
Paciente 8						
Paciente 9						
Paciente 10						
Categoria A: 75% ou mais da raiz esteja coberta desde a JAC						
Categoria B: pelo menos 25% de osso desde a JAC						
Categoria C: apenas 25% de falha óssea						
Categoria D: 50% de falha óssea						
Categoria E: não há osso apical nem coronal mas há uma ponte óssea na parte média da raiz						
Categoria F: 75% ou mais de falha óssea						

Tab. 2 - Tabela de calibragem

Tab. 2 - Tabela de calibragem
Criado pela autora, 2018.

NOME	IDADE	SEXO	PRONTUÁRIO	Panorâmica				Periapical			
				Pré-cirúrgico	Pós-imediato	1 ano	2 anos	Pré-Cirurgico	Pós-imediato	1 ano	2 anos
Arlso Franco	15	M	1932	C	A	C	D	F	A	D	D
Aguinaldo Reis	24	M	1586	F	A	A	F	D	A	F	D
Alice Machado	16	F	800	C	A	C	A	D	A	D	A
Ademir Goy	27	M	1423	D	A	A	A	C	A	C	C
Angelica S. Cruz	18	F	1131	D	A	D	A	F	A	D	D
Antonio Roberto da Silva	15	M	1746	D	C	A	A	D	A	C	A
Carlos E. Borba	18	M	1843	D	C	A	A	C	C	C	D
Carlos R. dos Santos	23	M	853	A	A	A	C	D	A	F	F
Cassiano de Oliveira Nunes	19	M	883	D	A	A	A	D	C	D	D
Cleonice dos Passos	12	F	172	D	A	A	A	D	A	A	D
Cristina Alves Kidrycki	33	F	1360	C	C	C	F	D	C	C	F
Cheiverson Dall'Agnol	23	M	263	E	A	C	C	E	A	C	C
Daniel Kuhn	19	M	1899	C	C	F	D	F	C	F	F
Elizeu Class	25	M	876	D	C	C	C	C	A	C	C
Elizangela Rodrigues	37	F	1868	E	A	A	C	E	A	A	E
Elisagela Lopes dos Santos	27	F	2047	F	D	A	A	F	A	C	C
Elias Mello	19	M	378	F	A	D	C	F	A	C	C
Eliton Marcelo Basso	16	M	436	F	A	E	D	F	C	E	C
Gisele Lovatto	28	F	871	D	A	A	C	D	C	C	C
Gabriel Rosa da Silva	15	M	260	D	A	A	A	F	A	C	C
Gislaine Pavan	25	F	628	F	A	A	C	F	C	C	C

Tab. 3 - Tabela de avaliação preenchida por um dos avaliadores

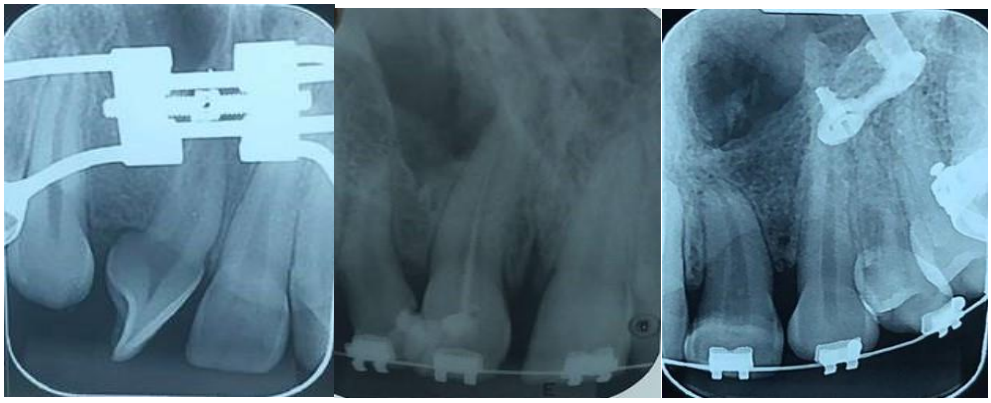

Fig. 15 – Radiografias periapicais com as categorias A, B, C respectivamente

---

Tab. 3 - Tabela de avaliação preenchida por um dos avaliadores
Criado pela autora, 2018.
Fig. 15 – Radiografias periapicais com as categorias A, B, C respectivamente
Acervo FUNDEF.

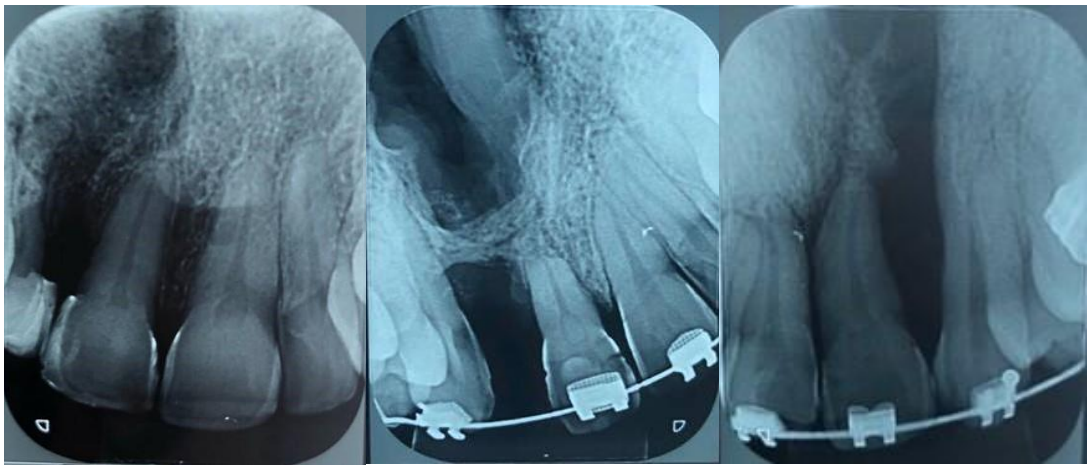

Fig. 16 – Radiografias periapicais com as categorias D, E e F, respectivamente

4. RESULTADOS

O coeficiente de Kappa, que mede o nível de concordância entre avaliadores numa mesma amostra, revela que a calibragem da coleta por meio do periapical apresentou valores entre 0,29 e 0,5, com 95% de confiança, que representam concordância de moderada a razoável na forma de coleta e avaliação, segundo a escala de Landis e Koch (1977).

Por meio das análises dos três avaliadores através da periapical e da panorâmica, e considerando apenas a avaliação da periapical como critério de desempate nos casos de em que as avaliações foram classificadas de forma diferente, obteve-se 69,2% da amostra do pré-operatório na classe F. No pós-operatório imediato, 86,2% da amostra foi classificada em A. Nos acompanhamentos em 1 e 2 anos após o procedimento, foram classificados 40,0% e 26,2%, respectivamente, em A, como mostrado no gráfico abaixo. Houve discordância entre os avaliadores, de 6,2% no pré-operatório, 3,1% no acompanhamento após 1 ano e 7,7% no acompanhamento após 2 anos.

Fig. 16 – Radiografias periapicais com as categorias D, E e F, respectivamente.
Acervo FUNDEF.

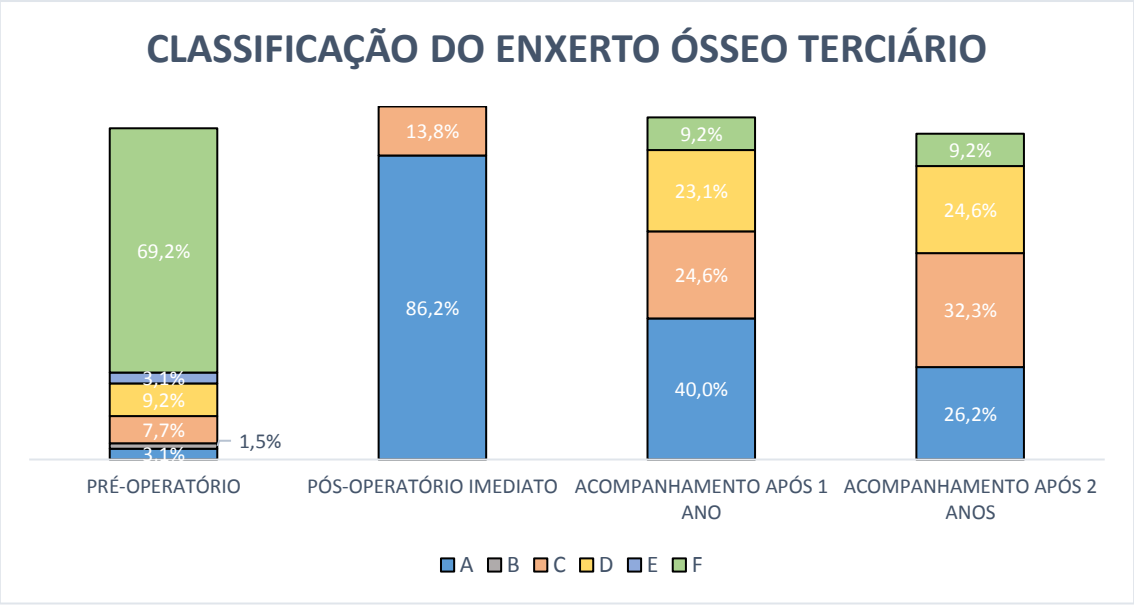

Gráf. 2 - Classificação do enxerto ósseo terciário em quatro momentos: pré-operatório, pós imediato, após um ano, e após 2 anos

Os resultados obtidos, mostram através da Escala de Chelsea (Witherow et al., 2002) que após um ano do procedimento 40% dos pacientes apresentaram 75% ou mais de osso no local enxertado estando na categoria A, 24,6% dos pacientes que ficaram na categoria C e 23,1% na D, sendo estes considerados um padrão aceitável, pois têm a metade ou mais de osso inicial no sítio de enxerto. 9,2% tiveram perdas totais ou acima de três quartos do volume inicial ficando na categoria F.

Já no ano seguinte, foi observada uma diminuição dos pacientes de categoria A e um aumento dos pacientes de categoria C. Dos 66 pacientes, 26,2% se mantiveram na categoria A, houve permanência de 32,3% dos pacientes na categoria C, e um leve aumento na categoria D para 24,6%. A categoria F manteve o mesmo número de observações que no ano anterior, correspondendo a 9,2% dos pacientes.

Considerando que as categorias A, B, C, D estão dentro dos padrões aceitáveis, sendo os resultados destas categorias considerados sucesso e os resultados das categorias E e F consideradas insucesso. A taxa de sucesso do nosso trabalho foi de 100% no pós imediato, 87,7% após um ano, 83,1% após dois anos.

Gráf. 2 - Classificação do enxerto ósseo terciário em quatro momentos: pré-operatório, pós imediato, após um ano, e após 2 anos
Criado pela autora, baseado nos resultados estatísticos.

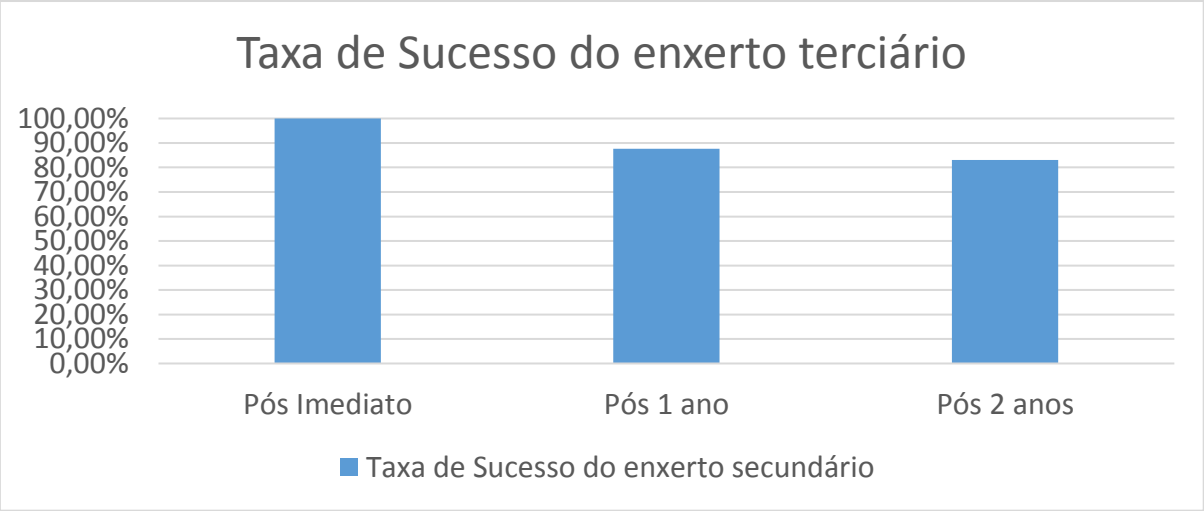

Gráf. 3 - Taxa de sucesso do enxerto terciário

5. DISCUSSÃO

O tratamento adequado de uma fissura labiopalatal tem como passo indispensável o enxerto ósseo, sendo o secundário considerado o melhor devido a seus objetivos e possíveis resultados de, juntamente com a parte ortodôntica dar base ao dente adjacente que está em erupção, além de dar estabilização à maxila e fechamento total da ligação entre as cavidades oral e nasal (BOYNE; SANTS, 1972). Porém não é empre que o enxerto é realizado na época ideal, quando é realizado após a erupção do canino, é chamado de enxerto terciário, tendo o inconveniente de não resolver problemas de perda óssea nos dentes adjacentes à fissura e, ocasionalmente, provocar reabsorção radicular progressiva no terço cervical dos dentes adjacentes à fissura, principalmente o canino, em média de 3 a 4 anos após a realização do enxerto (PESSOA, 2015). Sugere-se que seja realizado um estudo para avaliar o grau de reabsorção após 3 a 4 anos.

O uso de osso autógeno é bastante discutido na literatura, devido à necessidade do paciente ter que passar por mais um procedimento cirúrgico, além de estar exposto a possíveis complicações operatórias (WALIA, 2011). No entanto, salienta-se ser o mais indicado, pois é o único que contém células

Gráf. 3 - Taxa de sucesso do enxerto terciário
Criado pela autora, baseado nos resultados estatísticos.

imunocompatíveis necessárias para a proliferação de células ósseas (PINTO et al., 2007).

Foram avaliadas radiografias de 66 pacientes da Fundef-Lajeado, sendo eles 37 do sexo masculino e 29 do feminino O uso de imagens radiográficas bidimensionais dificulta a avaliação minuciosa dos resultados. Porém, como o instituto em que a pesquisa foi realizado é de origem filantrópica e o custo de tomografia computadorizada é maior, isso não impossibilitou a obtenção dos dados.

Gênero	**%(n)**
Masculino	56,06% (37)
Feminino	43,94% (29)

Tab. 4 - Porcentagem de pacientes de cada gênero

Nesse trabalho os resultados obtidos mostram através da Escala de Chelsea (Witherow et al., 2002) que, no pré operatório 69,2% da amostra classificava-se na categoria F. Sendo que os pacientes classificados em categorias mais favoráveis no pré enxerto, tem esta cirurgia justificada não apenas pela falha óssea mas também pela a criação de uma fundação sólida para o lábio e para a base da asa do nariz.

No pós imediato obteve-se uma resposta positiva de 86,2% dos pacientes na categoria A. Após um ano do procedimento, 40% dos pacientes apresentaram-se na categoria A, 24,6% dos pacientes que ficaram categoria C e 23,1% na D, que são considerados um padrão aceitável, pois têm a metade ou mais de osso inicial no sítio de enxerto. 9,2% tiveram perdas totais ou acima de três quartos do volume inicial ficando na categoria F.

Já no ano seguinte, foi observada uma diminuição dos pacientes de categoria A e um aumento dos pacientes de categoria C. Dos 66 pacientes, 26,2% se mantiveram na categoria A, sendo que houve permanência na categoria C com 32,3% dos pacientes, e um leve aumento na categoria D com 24,6%. A categoria F manteve o mesmo número de observações que no ano anterior, correspondendo a 9,2% dos pacientes. Pode haver vários fatores que

Tabela 4- Porcentagem de pacientes de cada gênero
Criado pela autora, com base nos dados coletados.

contribuíram no aumento perda óssea, como a falta da manutenção periódica indicada pelo cirurgião-dentista além de possível contaminação do enxerto.

Nossa taxa de sucesso com o enxerto ósseo terciário foi de 100% no pós imediato, 87,7% após um ano, 83,1% após dois anos. Esta taxa de sucesso sendo obtida através da soma dos valores da categoria A, B, C, e D.

Já os resultados obtidos do estudo realizado na FUNDEF em 2017 sobre enxerto secundário já referido, concluiu que todos os pacientes no pré-cirúrgico apresentavam-se na categoria F, no pós imediato todos apresentavam-se na categoria A. Já nas radiografias de acompanhamento de um ano 69% dos pacientes apresentaram categoria A, 0,99% categoria B, 18,31% categoria C, 7,3% categoria D, 2,26% na categoria E e 1,84% na categoria F. Quando avaliadas as radiografias após 2 anos de enxerto foi determinado que 58,7% ficaram na categoria A, 0,99% na categoria B, 18,9% na categoria C, 5,07% na D, na categoria E 4,23% e 12,11% na categoria F.

A taxa de sucesso do enxerto secundário é de 100% no pós imediato, 95,6% após um ano e 83,66% após dois anos. Esta comparação entre os enxertos e sua taxa de sucesso parece semelhante, devido a soma que fizemos das categorias A, B, C e D para obter a taxa. Porém quando comparados os resultados individuais das categorias, nota-se que a categoria A manteve-se muito maior no enxerto secundário, confirmando o primeiro parágrafo da discussão em que fala-se que o enxerto secundário é mais favorável que o terciário.

	1 ano	2 anos
Categoria A	69%	58,7%
Categoria B	0,99%	0,99%
Categoria C	18,31%	18,9%
Categoria D	7,6%	5,07%
Categoria E	2,26%	4,23%
Categoria F	1,84%	12,11%

Tab. 5 - Porcentagem das categorias encontradas no primeiro e segundo ano pós cirurgia no enxerto secundário

Tab. 5 - Porcentagem das categorias encontradas no primeiro e segundo ano pós cirurgia no enxerto secundário
Acervo FUNDEF.

	1 ano	2 anos
Categoria A	40%	26,2%
Categoria B	0%	0%
Categoria C	24,6%	32,3%
Categoria D	23,1%	24,6%
Categoria E	0%	0%
Categoria F	9,2%	9,2%

Tab. 6 - Porcentagem das categorias encontradas no primeiro e segundo ano pós cirurgia no enxerto terciário

Isso mostra concordância com os resultados obtidos por outros autores, onde o índice de sucesso ósseo é maior que a perda com o enxerto alveolar de osso autógeno retirado do ilíaco, já que o mesmo possui maior sítio de coleta e características favoráveis à osteoindução e osteogênese quando comparado a outros biomateriais. O fator de reabsorção é mínimo, comparado a formação e mantimento ósseo pós procedimento (LUQUE-MARTÍN; TOBELLA-CAMPS; RIVERA-BARÓ, 2014; MILLER et al., 2010; FIGUEIREDO et al., 2004).

Tab. 6 - Porcentagem das categorias encontradas no primeiro e segundo ano pós cirurgia no enxerto terciário
Criado pela autora, com base nos dados estatísticos.

6. CONCLUSÃO

O defeito ósseo no rebordo alveolar é uma característica presente na maioria dos portadores de fissura labiopalatina. O enxerto ósseo alveolar é um procedimento fundamental e com evidências significativas em relação ao ganho estético e reabilitador desses pacientes.

O enxerto alveolar terciário em fissuras labiopalatais com osso autógeno traz resultados satisfatórios em termos de obtenção óssea e sustentação para a realização de seus objetivos. Embora haja um aumento nas perdas ósseas de um ano para outro, esta técnica é efetiva e deve ser realizada sempre que necessária.

Com a classificação em categorias no controle pós-operatório, consegue-se ter conhecimento de como está o processo de criação óssea a partir do enxerto realizado e o controle sobre o mesmo, caso haja alguma necessidade de intervenção. O uso de imagens radiográficas é essencial nesse controle, sendo elas bidimensionais ou tridimensionais.

REFERÊNCIAS

ALONSO, N. et al. Fissuras Labiopalatinas: protocolo de atendimento multidisciplinar e seguimento longitudinal em 91 pacientes consecutivos. **Revista Brasileira de Cirurgia Plástica,** v. 24, n. 2, p. 176-181, abr./jun. 2009.

BAHIA, C. J. A.; ABUJAMRA, A. C. P. Do direito à alimentação adequada da família e a pessoa com deficiência labiopalatal: realidade social. **Revista do Curso de Direito da FSG**, v. 3, n. 5, p. 55-69, jun. 2009.

BOYNE, P. J.; SANDS, N. R. Secondary bone grafting of residual alveolar and palatal clefts. **J. Oral Maxillofacial Surgery**, v. 30, n. 1, p 87-92, jan. 1972.
BUNDUKI, V. et al. Diagnóstico pré-natal de fenda labial e palatina: experiência de 40 casos. **RBGO**, v. 23, n. 9, p. 561-566, set. 2001.

CARDIM, Vera Lúcia Nocchi. Crescimento craniofacial. In: ALTMANN, Elisa Bento de Cravalho. **Fissuras labiopalatinas.** 4. ed. Carapicuiba: Pró-Fono Departamento Editorial, 1997. Cap. 3.

DEMPF, R. et al. Alveolar bone grafting in patients with complete clefts: A comparative study between secondary and tertiary bone grafting. **Cleft palate Craniofac Journal**, v. 39, n. 1, p. 18-25, jan. 2002.

FIGUEIREDO, A. S. et al. Osteointegração de osso bovino desvitalizado, hidroxiapatita de coral, poliuretana de mamona e enxerto ósseo autógeno em coelhos. **Acta Cirurgica Brasileira**, v. 19, n. 4, jul./ago. 2004. Disponível em: < http://www.scielo.br/scielo.php?script=sci_arttext&pid=S0102-86502004000400008&lng=en&nrm=iso&tlng=pt>. Acesso em: 2 jul. 2018.

FREITAS, D. S. et al. Estudo descritivo de fissuras lábio-palatinas relacionadas a fatores individuais, sistêmicos e sociais. **RGO Porto Alegre**, v. 56, n. 4, p. 387-391, out./dez. 2008.

GROSS, Maria Eduarda. **Avaliação radiográfica de enxerto secundário em fissura labiopalatal.** 2017. 28 f. Trabalho de Conclusão de Curso (Curso de Odontologia)–Universidade de Santa Cruz, Santa Cruz do Sul, 2017.

HALLMAN, M.; THOR, A. Bone substitutes and growth factors as an alternative/ complement to autogenous bone for grafting in implant dentistry. **Journal Periodontol 2000**, v. 47, n. 1, p. 172-192, jan. 2008.

KATCHBURIAN, E.; ARANA, V. Desenvolvimento crânio-facial. In: **Histologia e embriologia oral.** Rio de Janeiro: Editora Guanabara Koogan S. A., 1999**.** Cap. 1

LANDIS, J. R.; KOCH, G. G. The measurement of observer agreement for categorical data. **Biometrics**, v. 33, n. 1, p. 159-174, mar. 1977. Disponível em: <http://www.jstor.org/stable/2529310>. Acesso em: 14 jul. 2018.

LUQUE-MARTÍN, E.; TOBELLA-CAMPS, M. L.; RIVERA-BARÓ, A. Alveolar graft in the cleft lip and palate patient: Review of 104 cases. **Med Oral Patol Oral Cir Bucal**, v. 19, n. 5, p. 531-537, set. 2014.

MAZZOTTINI, R.; FREITAS, J. A. S.; SILVA FILHO, O. G. **Cirugia ortognática**. São Paulo: Santos, 1999.

MENDONÇA, J. C. G.; LIMA, C. M. C.; TERRA, G. A. P. Uso de enxerto ósseo autógeno de crista ilíaca na reconstrução de fenda alveolar em paciente fissurada: relato de caso. **Revista Brasileira de Cirurgia Craniomaxilofacial**, v.14, n.3, p. 162-165, jul./set. 2011.

MILLER, L. L. et al. Retrospective Review of 99 patients with secondary alveolar cleft repair. **J Oral Maxillofac Surg**, v. 68, n. 1, p. 1283-1289, jan. 2010.

NUNES, M.L.T.; MAGGI A.; LEVANDOWSKI DC. Considerações acerca das experiências de pais e mães de crianças portadoras de fissuras labiopalatina. **Rev. odonto ciência,** v. 13, n. 26, p. 7-27, 1998.

OZAWA, T. O. **Avaliação dos efeitos da queiloplastia e palatoplastia primária sobre o crescimento dos arcos dentários de crianças com fissura transforame incisivo unilateral aos 5-6 anos de idade.** 2001. 205 f. Tese (Dourado em Odontologia, área de Ortodontia)-Faculdade de Odontologia de Araraquara, Universidade Estadual Paulista “Júlio de Mesquita Filho” – UNESP, Araraquara, 2001.

PETERSON, L. J.; ELLIS, E.; HUPP, J. R.; TUCKER, M. R. **Cirurgia oral e maxilofacial.** 4. ed. Rio de Janeiro, 2005.

PESSOA, E. A. M. et al. Enxertos ósseos alveolares na fissura labiopalatina: protocolos atuais e perspectivas futuras. **Revista Odontológica Univ. Cid. São Paulo**, v. 27, n. 1, p. 49-55, 2015.

PINTO, J. G. S. et al. Enxerto autógeno x biomateriais no tratamento de fraturas e deformidades faciais – uma revisão de conceitos atuais. **RFO**, v. 12, n. 1, p. 79-84, jan./abr. 2007.

POTTER, J. K.; ELLIS III, E. Biomaterials for reconstruction of the internal orbit. **J Oral Maxillofac Surg,** v. 62, n. 1, p. 1280-1297, jan. 2004.

RODRIGUES, A. P. G. M.; CASTRO, C. H. B. C.; REHER, P. Implicações e tratamento dos portadores de fissuras lábio- palatinas com enxerto ósseo autógeno. **Revista Brasileira de cirurgia buco-maxilo facial**, v. 10, n. 11, p. 91-95, nov. 2010.

ROSS, R.B. Treatment variables affecting facial growth in complete unilateral cleft lip and palate. **Cleft Palate Craniofac. J.**, v. 24, n. 1, p. 5-23, jan. 1987.

TANAKA, R. et al. Incorporação de enxerto ósseo em bloco: processo biológico e considerações relevantes. **Conscientia e Saúde**, v. 7, n. 3, p. 323-327, jul./set. 2008.

TRINDADE, I. E. K.; SILVA FILHO, O. G. **Fissuras labiopalatinas: uma abordagem interdisciplinar.** 2. Ed. Santos, 2007.

TUJI, F. M. et al. **Tratamento multidisciplinar na reabilitação de pacientes portadores de fissuras de lábio e/ou palato em hospital de atendimento público.** Pará: [s.n.], 2009.

VALCANAIA, T. et al. Reconstrução de maxila utilizando enxerto ósseo de crista ilíaca. **Robrac**, v. 13, n. 36, p. 20-24, jul./dez. 2004.

WALIA, A. Secondary alveolar bone grafting in cleft of the lip and palate patients. **Contemp Clin Dent**, v. 2, n. 1, p. 146-154, jan./mar. 2011.

WITHEROW, H. et al. A new scale to assess radiographic success of secondary alveolar bone grafts. **Cleft Palate-Craniofacial Journal**, v. 39, n. 3, p. 255-260, jul./set. 2002.