FACSETE - Faculdade Sete Lagoas

Shirley Tatiana Chavez Gonzales

NÓDULOS E GRANULOMAS APÓS O PREENCHIMENTO LABIAL: REVISÃO DE LITERATURA

São Paulo

2022

Facsete – Faculdade Sete Lagoas

Shirley Tatiana Chavez Gonzales

NÓDULOS E GRANULOMAS APÓS O PREENCHIMENTO LABIAL: REVISÃO DE LITERATURA

Trabalho de conclusão de curso como requisito para obtenção do título de especialista em Harmonização Orofacial pelo Insituto Sially

Orientadora: Camilla Carassini

São Paulo

2022

Facsete- Faculdade Sete Lagoas

Trabalho de Conclusão de Curso intitulado “**Nódulos e Granulomas após o Preenchimento Labial : Revisão de Literatura”** da autoria da aluna Shirley Tatiana Chavez Gonzales

Aprovada em ____/_____/_____ pela banca constituída pelos professores:

_____

_____

_____

São Paulo 12 de abril de 2022

DEDICATÓRIA

Dedico este trabalho a minha família, aos meus pais Victor e Sara, meu irmão Alain, meu marido Redney, que foi fundamental para que tudo funcionasse, com todo seu apoio durante todo o curso, e ao meu querido filho Nicolas, que se enche de orgulho ao ver a mamãe estudando sobre as “bocas que mamãe adora fazer.”

AGRADECIMENTOS

Agradeço primeiro A Deus, pois com toda sua bondade me permitiu mais uma vez a realização de um sonho, permitindo meu aperfeiçoamento e aprendizado na minha profissão, na área que amo. Agradeço também a minha família, meus pais Victor e Sara, meu irmão Alain, meu amado marido Redney, que sempre me apoiaram e acreditaram em mim e no meu potencial. Agradeço ao meu amor, meu filho Nicolas, que todos os dias me faz acordar querendo ser um ser humano e uma profissional melhor.

Agradeço muito ao professor Silvio de Freitas e toda sua equipe do Instituto Sially, que tornaram este sonho possível com todos os seus ensinamentos, aulas e incentivo. Também quero registrar minha gratidão à querida professora Camila Carassini, minha orientadora, que sempre deixou claro o quanto acredita na minha capacidade e me deixou segura sempre, tanto na clínica como na realização deste TCC.

“Tão perto, não importa o quão longe
Não poderia ser mais do que é do coração
Sempre confiando em quem nós somos
E nada mais importa...
Nunca me abri desse jeito
A vida é nossa, nós a vivemos do nosso jeito
Essas palavras não são apenas ditas
E nada mais importa...
Confiança eu procuro e encontro em você
Todos dias para nós, algo novo
Mente aberta para uma visão diferente
E nada mais importa...”
(James Alan Hetfield/ Lars Ulrich, “Nothing Else Matters”)

RESUMO

O preenchimento com ácido hialurônico para aumentar o volume dos lábios é hoje um dos procedimentos estéticos mais comuns realizados em todo o mundo. O aumento da busca por esse tratamento com técnicas aprimoradas ganhou popularidade, porque lábios carnudos são frequentemente associados à beleza e juventude. Concomitante ao aumento de realizações de preenchimento labial, aumentou o número de complicações resultantes deste procedimento. As complicações com o uso de preenchedores incluem equimoses, edema, eritema, infecções, reativação herpética, nódulos, granulomas e as decorrentes de danos/oclusões vasculares. Neste trabalho, as complicações conhecidas como nódulos e granulomas serão abordadas numa revisão de literatura, revisando suas causas, diagnóstico e melhores formas de tratamento, desde o uso de hialuronidase, antibióticos, corticóides e por último, excisão cirúrgica, caso as outras terapias falhem.

Palavras chave: ácido hialurônico, granulomas, corpo estranho

ABSTRACT

Filling with hyaluronic acid to increase the volume of the lips is today one of the most common aesthetic procedures performed worldwide. The increased demand for this treatment with improved techniques has gained popularity because full lips are often associated with beauty and youth. Concomitantly with the increase in lip fillers, the number of complications resulting from this procedure increased. Complications with the use of fillers include bruises, edema, erythema, infections, herpetic reactivation, nodules, granulomas and those resulting from vascular damage/occlusions. In this work, the complications known as nodules and granulomas will be addressed in a literature review, reviewing their causes, diagnosis and best forms of treatment, from the use of hyaluronidase, antibiotics, steroids and, finally, surgical excision, if other therapies fail.

Keywords: hyaluronic acid, granulomas, foreign body

LISTA DE FIGURAS

Figura 01: Paciente antes (A) e depois (B) do preenchimento labial 16

Figura 02: Variações anatômicas da artéria labial inferior.....17

Figura 03: Paciente com múltiplos nódulos, após preenchimento labial.....19

Figura 04: Plano transversal; Doppler colorido- Região hipoecogênica (depósito de preenchimento), circundada pela camada hiperecogênica.....25

Figura 05: Paciente com múltiplos nódulos nos lábios superior e inferior.....26

Figura 06: Visão histopatológica de uma reação granulomatosa bem circunscrita, sem necrose, mostrando um grande número de células gigantes multinucleadas com disposição periférica dos núcleos, e com áreas sem substância, indicando partículas de corpo estranho.....27

Figura 07: A cápsula fibrosa ao redor do AH que impede a absorção dos preenchedores de AH nos tecidos circundantes 29

Figura 08: Sequência de palpação, biópsia e sutura de nódulo em lábio inferior.....34

LISTA DE TABELAS

Tabela 1: Descrição de abordagem para avaliação clínica.....28

Tabela 2: Sequência de tratamento para nódulos ou granulomas.....37

LISTA DE ABREVIATURAS

AH- Ácido hialurônico

AF- Artéria Facial

ALS- Artéria Labial Superior

ASA- Artéria Subalar

AS- Artéria Septal

EA- Efeitos Adversos

EPS- Secreções Poliméricas Extracelulares

G'- G prime

LAW-HA

LDH- Lactato de Desidrogenase

RM- Ressonância Magnética

QS- Quorum Sensoriamento

SUMÁRIO

1. Introdução.....12

2. Revisão de Literatura.....15

2.1- Preenchimento labial: Cuidado anatômico e materiais utilizados.....15

2.2- Granulomas e nódulos no preenchimento labial.....19

2.3- Diagnóstico dos e nódulos e granulomas.....24

2.4- Tratamento para Nódulos e Granulomas.....30

3. Discussão.....33

4.Conclusão.....41

5.Referências Bibliográficas.....43

1- Introdução

O uso de preenchedores para aumentar o volume dos lábios é hoje um dos procedimentos estéticos mais comuns realizados em todo o mundo. A busca por esse tratamento aumentou de forma surpreendente nos últimos anos. (TREVIDK e CRIOLLO-LAMILLA, 2021)

Os lábios são unidades anatômicas de extrema importância estética; suas definição e dimensões fornecem conotações de juventude, sensualidade e beleza (PEDREIRA PAIXÃO, 2015). Os lábios estão localizados no centro da face inferior e, juntamente com os olhos e o nariz, formam o “triângulo da beleza” (WALKER e CETTO, 2021).

A busca por lábios preenchidos inclui aqueles pacientes com formato labial agradável, que desejam mais plenitude, aqueles com lábios geneticamente finos e/ou má definição do vermelhão, e aqueles com lábios atróficos e má definição do vermelhão devido ao avanço da idade. O envelhecimento pode resultar em atrofia do lábio superior pela perda de tecido adiposo, que pode estar associado perda de definição do arco do cupido e perda de volume labial (NIKOLIS *et al,* 2021*).*

A injeção de preenchedores dérmicos de ácido hialurônico (AH) é uma abordagem consagrada e minimamente invasiva para melhorar o volume e o contorno dos lábios, e com técnicas aprimoradas ganhou popularidade porque lábios carnudos são frequentemente associados à beleza e juventude (BERTUCCI *et a*l, 2021).

O número de procedimentos envolvendo preenchedores de tecidos moles aumentou de 1,6 milhão em 2011 para mais de 2,4 milhões em 2015. O crescente uso especificamente de ácido hialurônico (AH), pode ser explicado por sua eficácia e versatilidade, bem como seus perfis de segurança favoráveis (GUPTA e MILLER, 2019).

Além disso, AH geralmente é bem tolerado, e obteve melhora da plenitude labial, apoiada por um alto grau de melhora estética e satisfação dos pacientes. Sua utilização adequada tem como pré-requisito fundamental o conhecimento da anatomia dos lábios, fator determinante para a correta execução desse procedimento (ALAM *et a*l, 2018). Conhecimento detalhado de anatomia e zonas labiais, propriedades

reológicas do preenchedor, técnicas de injeção seguras, uso correto de microcânulas ou agulhas, e até mesmo uso da ultrassonografia podem minimizar o risco de complicações no preenchimento labial (ADEL, 2021)

Porém, embora as injeções de preenchimento estejam associadas a resultados satisfatórios em muitos pacientes, o número de complicações estão aumentando devido ao aumento do uso desses compostos injetáveis (PEDREIRA PAIXÃO, 2015) As complicações com o uso de preenchedores incluem equimoses, edema, eritema, infecções, reativação herpética, nódulos, granulomas e as decorrentes de danos/oclusões vasculares (GUPTA e MILLER, 2019).

O edema e equimose transitória no local da injeção são normais para todos os preenchedores dérmicos, e geralmente se dissipam dentro de alguns dias após o tratamento. Qualquer procedimento que rompa a superfície da pele traz consigo um risco de infecção, e caso ocorra, deve ser tratada com antibióticos orais de acordo com sua gravidade. Reativação herpética pode ser evitada com medicação pré-operatória, ou se não for possível, tratar seus sintomas logo após seu surgimento. O dano ou oclusão vascular por preenchedores é de ocorrência rara, e deve ser abordado de forma precoce para evitar a necrose dos tecidos (GUPTA e MILLER, 2019).

No entanto, alguns indivíduos que são injetados com preenchimento de AH podem desenvolver uma resposta imunológica, como o granuloma de corpo estranho, que é tipo de reação imunológica e pode ocorrer quando o sistema imunológico responde a um corpo estranho que não pode ser contido pelos mecanismos usuais, no caso, o ácido hialurônico. Essa reação pode se desenvolver depois de vários meses ou mesmo anos após a injeção, e se apresenta como pápulas ou nódulos firmes, protuberâncias que apresentam um efeito estético indesejável ao paciente (MODARESSI, NIZET e LOMBARDI, 2020).

Os nódulos são uma das complicações mais comuns associadas às injeções de preenchimento, e podem ter surgimento precoce ou tardio. Nódulos precoces frequentemente são resultado de técnica inadequada de preenchimento, com quantidade excessiva de material, aplicação superficial ou produto com indicação incorreta. Nódulos tardios geralmente são uma reação inflamatória, portanto também autoimune como os granuloma (GUPTA e MILLER, 2019).

Qualquer preenchimento dérmico tem o potencial de produzir uma resposta inflamatória, pois será reconhecido como um corpo estranho. Essas reações podem levar a respostas subagudas ou tardias, como nódulos e granulomas. Logo, nódulos e granulomas são efeitos colaterais indesejados no preenchimento labial, e que exigem um tratamento adequado como uso de hialuronidase, antibióticos, corticóides e por último, excisão cirúrgica, caso as outras terapias falhem. É dito que a melhor maneira de gerenciar as complicações é evita-las, porém a compreensão completa das complicações e sequelas deste tratamento é fundamental para a prática de injeções seguras e eficazes e gerenciamento pós-tratamento em caso de complicações (MODARESSI, NIZET e LOMBARDI, 2020).

Objetivo

Nesta revisão de literatura, as complicações do preenchimento labial denominadas nódulos e granulomas serão abordadas, e discutidas as melhores recomendações e tratamentos a serem realizados, caso ocorram.

2- Revisão de literatura

2.1- Preenchimento labial: Cuidado anatômico e materiais utilizados

O uso de preenchedores cosméticos faciais tem aumentado nos últimos anos, com isso a introdução de substâncias aparentemente inertes na epiderme pode dar origem a reações granulomatosas de corpo estranho, entre outros efeitos indesejáveis. O produto ideal deve ser biocompatível (ou seja, com baixo risco de reação de corpo estranho), fácil de injetar, não alergênico, inerte e incapaz de migrar ou deslocar após a injeção (CARLOS-FABUEL *et al*, 2012).

Por esta razão, o aumento dos lábios e, portanto, o rejuvenescimento com preenchimentos, nos últimos anos principalmente aqueles à base de ácido hialurônico (AH), tornou-se um procedimento muito na moda e amplamente disponível. Ao realizar este procedimento, deve-se sempre levar em conta o contexto de toda a área perilabial definida pela base do nariz, as bochechas e o queixo. Do ponto de vista estético, também é importante a proporção correta entre o lábio superior e o lábio inferior, que é de 1:1,6, em mulheres jovens caucasianas (KAR *et al*, 2018). Embora tais procedimentos estejam entre os mais populares, infelizmente, estão constantemente associados a um grande número de possíveis complicações. O número de tais complicações vem aumentando constantemente devido ao simples aumento do número de procedimentos (SKRZYPEK e MLOSEK, 2020)

A verdadeira incidência de complicações é difícil de determinar por que não existe um mecanismo universal de notificação de complicações, e muitas complicações menores podem não serem levadas ao conhecimento do profissional. Os injetores precisam ter um conhecimento profundo das complicações do preenchimento e seu manejo adequado (RAYESS et al, 2017). De acordo com Adel (2021) e Bertossi et al, (2021), o conhecimento aprofundado da anatomia e vascularização da área perioral é a base da boa prática clínica, para evitar complicações graves. A técnica de injeção também é importante, e as consequências do mau posicionamento do produto podem incluir migração do preenchimento e formação de nódulos.



Figura 01: Paciente antes (A) e depois (B) do preenchimento labial
Fonte: TREVIDK, 2021

Não existe uma única maneira de alcançar os resultados pretendidos; entretanto, o conhecimento anatômico e o uso da técnica adequada são essenciais para um resultado ótimo e seguro (KERAMIDAS, RODOPOULOU e GAVALA, 2021). A escolha entre uma cânula romba e uma agulha geralmente é baseada na preferência do médico. O uso de cânula pode estar associado a menor redistribuição do produto. No entanto, técnicas que dissecam excessivamente o plano subepidérmico estão associadas a um risco aumentado de eventos adversos (CONVERY et al, 2021).

As artérias responsáveis pelo suprimento arterial dos lábios são oriundas da artéria facial (AF). A principal artéria do lábio superior é a artéria labial superior (ALS), sendo que os ramos subalares (ASA) e septal (AS) são às vezes facultativos nesse processo (PEDREIRA PAIXÃO, 2014). Existem diferentes padrões de combinação de variação anatômica arterial. O médico deve estar atento a essas variações ao realizar tratamentos estéticos ou procedimentos reconstrutivos para evitar lesões arteriais acidentais (TANSATTI et al, 2019). O suprimento arterial dos lábios apresenta

variações anatômicas marcantes entre os pacientes, e ao comparar os lados da face na mesma pessoa (TREVIDK e CRIOLLO-LAMILLA, 2021).

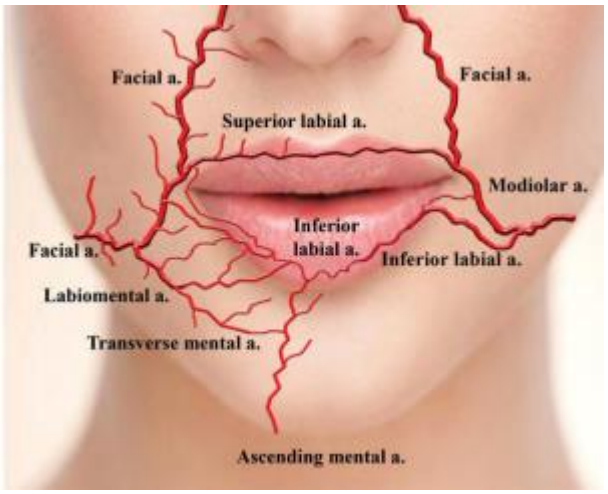

Figura 02: Variações anatômicas da artéria labial inferior

Fonte: TANSATTI et al, 2019

Embora os pacientes desejem obter uma melhoria notável da aparência de seus lábios, eles também esperam que a intervenção os deixe com uma aparência natural e renovada, e satisfeitos com a sensação suave/sensual de seus lábios ao toque e beijo (BERTUCCI et al, 2021). O lábio ideal é difícil de definir, mas acredita-se que inclua boa definição da borda do vermelhão e equilíbrio entre preenchimento e projeção do lábio inferior e superior. Após o realce labial, também é importante manter a naturalidade das expressões faciais. O objetivo do aumento labial foi o uso de preenchedores dérmicos flexíveis para obter plenitude de aparência natural aos lábios com projeção adequada do vermelhão e proporções equilibradas (NIKOLIS et al, 2021). Na vista frontal, a relação lábio superior: lábio inferior ideal é de 1:1,6. A altura vertical do lábio superior deve ser menor que do lábio inferior, essa é a famosa proporção áurea (KAR et al, 2018).

Descobriu-se que uma grande variedade de substâncias dá origem a reações granulomatosas de corpo estranho. Os mais populares incluem: silicone, colágeno, ácido hialurônico sozinho ou com gel acrílico (Dermalive®), polimetilmetacrilato

(Artecoll®, Arteplast®), ácido polilático, hidroxiapatita e polialquilamida (Bio-Alcamid®) (CARLOS-FABUEL et al, 2012).

O ácido hialurônico é um complexo polissacarídeo e um componente chave da pele normal e saudável. Devido à sua propriedade higroscópica, capta grandes quantidades de água, ordenando à pele a sua plenitude juvenil. Fragmentos de AH de baixo peso molecular são liberados, alertando o sistema imunológico para danos teciduais significativos e induzem alterações fenotípicas pró-inflamatórias nos macrófagos. Preenchimentos que utilizam LMW-HA podem estar associados a uma maior incidência de nódulos tardios, com taxas tão altas quanto 1 a 4,25% sendo relatadas. Materiais hidrofílicos são menos facilmente fagocitados, com ligações cruzadas e maior concentração, tornando os mais resistentes, resistência essa associada a uma maior longevidade, porém aumenta também o risco de reação adversa, o granuloma. Os produtos e suas propriedades reológicas específicas devem ser considerados em termos de entrega e colocação adequadas. Superficialmente colocados, produtos com alto G-prime (G') são mais propensos a serem palpáveis ou visíveis, enquanto produtos com baixa coesividade são mais propensos à redistribuição. O uso de volumes excessivos provavelmente aumentará o risco de formação de nódulos e certamente aumentam o risco de redistribuição do produto. A combinação ou mistura de produtos a longo prazo não parece aumentar o risco de reações adversas. Quando ocorrem, no entanto, tendem a ser mais graves (CONVERY et al, 2021)

O AH é normalmente derivado de fontes bacterianas e pode ser contaminado com endotoxina bacteriana, estimulando a reação imunogênica. A linha de produtos Restylane® (Galderma Laboratories; Fort Worth, Texas) foi anteriormente associado a uma alta incidência de reações inflamatórias. Após mudanças nas matérias-primas e no processo de fabricação, a carga de proteína foi reduzida em seis vezes e a incidência de reações inflamatórias caiu de 0,15 por cento para 0,06 por cento (CONVERY et al, 2021). Esses preenchimentos atingem a integração tecidual distribuída e fornecem flexibilidade e suporte para manter o movimento natural e a expressão dinâmica. Restylane Kisses, um preenchedor projetado especificamente para aumento dos lábios, foi aprovado em vários países fora dos EUA desde 2010 e foi aprovado pela FDA (NIKOLIS et al, 2021).

O AH é o material dominante para uso na correção cosmética da pele e tem vantagens específicas sobre outros preenchedores: é mais duradouro, menos imunogênico e mais conveniente do que outros preenchedores de tecidos mole. É um glicosaminoglicano, uma das próprias substâncias do corpo na forma de um polissacarídeo linear que consiste em unidades repetidas de ácido glicurônico e N-acetil-glucosamina encontrados na matriz extracelular do tecido conjuntivo, líquido sinovial, cartilagem hialina, corpo vítreo de o olho, os núcleos do disco, o cordão umbilical, as articulações, os músculos e a derme (VIDIK e BARTENJEV, 2018).

Evidências anatômicas sugerem que a injeção de AH no plano subcutâneo é mais segura do que administrá-lo no plano submucoso. A posição submucosa é a mais provável para suportar as artérias labiais (WALKER e CETTO, 2021). As complicações com o uso de preenchedores incluem equimoses, edema, eritema, infecções, reativação herpética, nódulos, granulomas e as decorrentes de danos/oclusões vasculares. O largo emprego de técnicas de preenchimento labial, aliado às potenciais complicações por má prática, justifica o conhecimento aprofundado prévio da anatomia da área a ser tratada. Tal conduta é esperada para evitar sérios agravos, incluindo a oclusão vascular aguda. (PEDREIRA PAIXÃO, 2014).

A injeção do preenchedor subdermicamente, como acontece com a maioria dos corpos estranhos, gera uma reação inflamatória variável denominada "reação do corpo estranho". Essa resposta celular, em última análise, leva a neocolagenase benéfica. Células gigantes, ou macrófagos frustrados, desenvolvem-se quando as partículas do material injetado são muito grandes para serem fagocitadas pelos macrófagos. Essas células gigantes geralmente desaparecem em seis meses. Em última análise, a remoção do preeenchedor ocorre através de uma combinação de fagocitose e degradação enzimática (CONVERY et al, 2021).

Os preenchedores de ácido hialurônico (AH) são considerados de alto padrão entre os preenchedores dérmicos. Os preenchedores de AH foram originalmente obtidos de animais, como cristas de galo. No entanto, atualmente a maioria dos produtos de preenchimento de AH é obtida por fermentação bacteriana, com estreptococos equinos. O AH é um glicosaminoglicano que consiste em unidades dissacarídicas não sulfatadas regularmente repetidas de ácido glicurônico e N-

acetilglucosamina. O AH é encontrado na maioria dos tecidos conjuntivos e no humor vítreo do olho, e é responsável por manter a integridade estrutural de outros tecidos (MICHON, 2021 e ALJAWAR e SHARKIE, 2020).

2.2- Granulomas e nódulos no preenchimento labial

De acordo com Zhang, Xiu xu e Chen (2020) sua incidência varia de 0,01% a 14%, de acordo com a natureza química diferente do preenchedor injetado. Comparados aos materiais permanentes, os materiais absorvíveis apresentam risco muito menor de reações de corpo estranho. O granuloma apresenta-se como firme, muitas vezes móvel, focal, subdérmico ou submucoso, com nódulos multifocais que às vezes são acoplados a infecção, e compreensivelmente, tem efeito negativo na estética facial.



Figura 03: Paciente com múltiplos nódulos, após preenchimento labial
Fonte: POZUELO 2020

Os receptores também podem desenvolver edema não mediado por anticorpos (retardado), no qual os linfócitos T, em vez de anticorpos, mediam o edema; conhecidas como reações de hipersensibilidade tardia. Essas reações tardias são caracterizadas por eritema, endurecimento e edema, e são conhecidas por ocorrerem entre 48-72 horas após a injeção do preenchedor (CONVERY et al, 2021). O granuloma de corpo estranho é outro tipo de reação imunológica e pode ocorrer quando o sistema imunológico responde a um corpo estranho que não pode ser contido pelos mecanismos usuais. Essa reação pode se desenvolver vários meses ou mesmo anos após a injeção e se apresenta como pápulas ou nódulos vermelhos e

firmes. Biofilmes também podem estar associados a injeções de preenchimento de AH (ALJAWAR e SHARQUIE, 2020)

O fracasso da fagocitose leva a um granuloma de corpo estranho, um corpo estranho cercado por macrófagos epitelióides e células gigantes de diferentes tipos. Os linfócitos T circundantes secretam citocinas, responsáveis pela ativação contínua dos macrófagos. Os macrófagos orquestram o recrutamento e a ativação de fibroblastos, enquanto a resposta excessiva e prolongada dos macrófagos acaba por afetar a fibrose destrutiva. Embora uma reação de hipersensibilidade tardia possa levar ao granuloma, acredita-se que a maioria dos granulomas seja de origem não alérgica. Isso explica por que a maioria dos pacientes com história de granuloma pode receber tratamento adicional sem recorrência. Somente os pacientes que tiveram um granuloma associado à hipersensibilidade tardia terão recorrência ou teste cutâneo intradérmico positivo (CONVERY et al. 2021).

Vários fatores têm sido sugeridos para influenciar o resultado do aumento labial, como o volume injetado, o número de tratamentos de retoque, o tipo de técnica de injeção, o número de ligações cruzadas no produto de AH e também o tipo de pele do paciente e a experiência dos investigadores. Os resultado revelaram que os cinco efeitos adversos mais comuns foram (88,7%), inchaço no local da injeção (74,3%), contusão (48,7%), massa no local da injeção (27,3%) e dor no local da injeção (19,7%). O aparecimento de herpes labial (0,6%) foi identificado em poucos casos, enquanto necrose labial associada ao preenchimento também foi encontrada muito raramente em relatos de casos. Efeitos adversos mais graves, como reação granulomatosa de corpo estranho (0,6%), foram infrequentes (CZUMBEL *et al*, 2021).

Nas primeiras semanas após a implantação do preenchedor, nódulos podem se desenvolver como resultado de aglomeração ou redistribuição o pode estar relacionado às propriedades reológicas específicas de um determinado preparo anterior, à técnica (por exemplo, produto, volume ou profundidade inadequados) ou aos movimentos faciais que se seguem (por exemplo, aglomeração mecânica. Esses nódulos serão tipicamente singulares ou pequenos em número. Um biofilme é um aglomerado de células bacterianas que está associado a um implante e protegido por secreções poliméricas extracelulares (EPS) derivadas de bactérias. Os biofilmes são capazes de comunicação célula a célula dependente da densidade, conhecida como quórum sensoriamento (QS). Permitindo a expressão gênica controlada, as bactérias

podem coordenar seu comportamento e virulência, incluindo tolerância a antibióticos. Estudos sugerem que a única maneira de erradicar uma infecção biológica é tratar com antibióticos no momento da infecção. Sem muita informação adicional, incluindo a incidência de biofilme relacionado ao ácido hialurônico, continua sendo inapropriado prescrever antibióticos profiláticos (CONVERY et al 2021).

Alguns autores chamam todo nódulo solitário de granuloma, mas o diagnóstico inequívoco de granuloma de corpo estranho é baseado em evidências histológicas. Os fatores de risco para a formação de granuloma incluem infecções agudas e crônicas, traumas e medicamentos. A biocompatibilidade primária do preenchedor, o volume injetado ou a presença de uma forte reação precoce a corpo estranho não representam fatores de risco. No entanto, a colocação superficial do AH, principalmente na derme, tem um aumento de risco associado. Mesmo sem tratamento, a maioria dos granulomas relacionados ao AH se resolve em um ano (CONVERY *et al* 2021).

O mecanismo e os fatores desencadeantes para a súbita início de reações granulomatosas após um período de atraso não são totalmente compreendidos. Três possibilidades foram propostas. Primeiro, biofilmes na superfícies de preenchimentos de AH permitem infecção mínima persistente com pouca resposta do hospedeiro, bactérias podem ficar inertes por um longo período de tempo podem causar inflamação granulomatosa quando emergem de seu estado planctônico. Em segundo lugar, moléculas de AH ou impurezas podem desencadear reações de hipersensibilidade tardia imunomediadas. Além disso, foi relatado que a incidência de hipersensibilidade diminuiu significativamente após o aumento da pureza do AH. Em terceiro lugar, a desintegração do produto reticulado pode desencadear uma reação inflamatória. Pequenos fragmentos são pró-inflamatórios enquanto cadeias longas inibem a inflamação. Os glicosaminoglicanos podem atuar como superantígenos para ativar células imunorreativas. A formação do granuloma envolve várias fases: adsorção de proteínas, adesão de macrófagos fusão e crosstalk. As propriedades físicas dos preenchedores, como tamanho das partículas, formato da superfície, carga superficial e concentração das partículas podem influenciar a fagocitose. Nos casos em que o volume de partículas é maior que o volume de macrófagos, agregação de macrófagos é necessária e células gigantes de corpo estranho são formadas (ZHANG, XIU XU e CHEN, 2020).

Impurezas em AH podem ser uma explicação potencial para EA relacionados ao sistema imunológico. O próprio AH é uma molécula não alérgica e não tóxica. No entanto, em produtos da indústria da saúde, o AH é fabricado a partir de várias fontes xenogênicas. Além disso, existem diferenças entre os vários procedimentos de fabricação de AH. Acredita-se que produtos de AH originados de transdução bacteriana, usando tecnologias avançadas de purificação, reduzem o risco de resposta imune do hospedeiro em comparação com produtos de AH de fontes animais No entanto, impurezas, proteínas residuais e fragmentos de ácidos nucleicos que levam a reações imunes podem ainda existir após a purificação. Não está claro se os poucos casos de nódulos e granulomas foram devido a impurezas nos produtos de AH usados ou pela possível contaminação da agulha com bactérias usadas para perfurar a pele (CZUMBEL et al, 2021).

Nódulos e protuberâncias, como observado anteriormente, são complicações comuns decorrentes do uso de preenchimentos dérmicos nos lábios. Nódulos, na fase tardia também são caracterizadas como de natureza inflamatória e não inflamatória. Nódulos de início tardio (de 4 semanas a 1 ano ou até mais) geralmente são inflamatórias (ou seja, resposta imune ao material de preenchimento) e/ou relacionados à infecção, por exemplo, biofilme que, que consistem em comunidades densamente compactas de bactérias que se cercam com os polímeros que secretam. É extremamente difícil distinguir inflamação secundária ao biofilme de bacteriano de baixo grau reação de hipersensibilidade. Essas reações de hipersensibilidade podem levar à formação de granulomas de corpo estranho (GUPTA e MILLER, 2021).

Nódulos não eritematosos se formam imediatamente após a injeção quando muito produto é aplicado em uma pequena área. Tais nódulos são diferentes das reações inflamatórias que ocorrem logo após a injeção, seja como reação à lesão ou infecção. A infecção se apresenta como nódulos únicos ou múltiplos com sinais inflamatórios; eles aparecem subcutaneamente ou na derme, e podem ser dolorosos ou não. Às vezes ocorrem nódulos fibróticos que geralmente são indolores, palpáveis e quase sempre invisíveis. Podem ser consequência de uma reação fibrosa como resposta à presença do produto ou reações granulomatosas inflamatórias transitórias, quando as reações de corpo estranho precipitam o aparecimento de nódulos levando à formação de granuloma (VIDIK e BARTENJEV, 2018). De acordo com Modaressi, Nizeta e Lombardi, 2020, nódulos podem ser classificados de acordo com o tempo de

aparecimento após a injeção: precoces (horas ou dias) ou tardios (meses ou anos depois). Nódulos iniciais não eritematosos e não dolorosos que aparecem logo após a injeção provavelmente são resultado de distribuição de um produto que foi injetado muito superficialmente ou em quantidade muito grande, e devem ser distinguidos de processos inflamatórios resultantes de infecção ou reação imunológica; é fundamental ter um diagnóstico preciso, pois o protocolo de tratamento é diferente para cada nódulo.

2.3- Diagnóstico dos granulomas e nódulos

Granulomas de corpo estranho podem surgir após vários anos após o tratamento cosmético original. O advento de granulomas de corpo estranho de longa data devido a preenchimentos cosméticos pode causar confusão, pois os pacientes podem não se lembrar do tratamento anterior de preenchimento facial ou quando ele ocorreu. As características clínicas incluem nódulos indolores eritematosos e endurecidos, ou edema doloroso, mas tais características não são específicas. Isso significa que muitas vezes são difíceis de distinguir de outras condições patológicas. Os exames de imagem são importantes, não apenas para confirmar o diagnóstico de lesões de granuloma de corpo estranho, mas também no diagnóstico diferencial de outras lesões (COSTA et al, 2017).

Por esta razão, não é surpreendente que a ultrassonografia de alta frequência e o exame histopatológico desempenhem um papel importante no diagnóstico de complicações após procedimentos de preenchimento de tecidos moles, particularmente abscesso suspeito, hipercorreção, administração incorreta do material de preenchimento, migração, fibrose, granulomas corporais, nódulos de depósito persistente e compressão ou embolização de um vaso. Com esse equipamento é mais fácil diferenciar entre glândulas labiais e depósitos de preenchimento ou granulomas. É preciso enfatizar que o diagnóstico preciso das complicações se traduz em tratamento adequado (SKRZYPEK e MLOSEK, 2020).

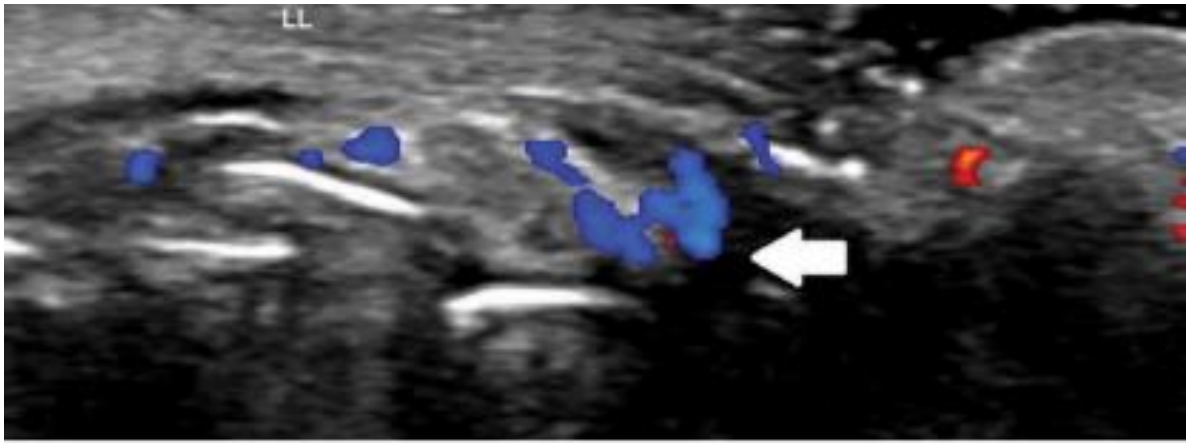

Figura 04: Plano transversal; Doppler colorido- Região hipoecogênica (depósito de preenchimento), circundada pela camada hiperecogênica

Fonte: MLOSEK 2018

Os efeitos colaterais como os granulomas podem ter várias formas clínicas, predominantemente podem ser identificados devido à característica de padrão ultrassonográfico não homogêneo de uma lesão e massas hiperecogênicas. Os efeitos de preenchimento criam padrões únicos e distinguíveis sob visualização por ultrassom. Os depósitos de preenchimento são hipoecogênicos e em sua maioria arredondados. Graças à fácil localização dos depósitos, a ultrassonografia pode guiar a administração da enzima hialuronidase diretamente no depósito pode limitar os efeitos colaterais de sua administração (SKRZYPEK e MLOSEK, 2020).

A Ressonância Magnética também é ferramenta diagnóstica, permitindo uma avaliação correta do deslocamento de preenchimento e determinação de marcos anatômicos. Vários estudos identificaram a ressonância magnética como modalidade diagnóstica para identificar com precisão a presença de material estranho. RM com contraste permitiu a identificação de abscessos ou granulomas subcutâneos caracterizados, respectivamente, por realce circular ou difuso (COSTA et al, 2017). De acordo com Convery et al, 2021, a ressonância magnética é considerado por alguns a melhor ferramenta de diagnóstico, especialmente após meios de contraste, pois fornece referência anatômica, porém seu alto custo é uma limitação para os pacientes.

No estudo de Cohen et al, (2022) foi apresentada a experiência global de segurança pós-mercado para Restylane Kisses de 2011 a 2019, com foco em eventos de início tardio, incluindo nódulos e eventos inflamatórios, como reações de

hipersensibilidade e granulomas; os nódulos foram ainda categorizados em “não inflamatórios” e “inflamatórios” com base nas descrições dos eventos; foram considerados inflamatórios se a descrição incluísse sensibilidade, inchaço/inflamação, dor ou irritação. As reações de hipersensibilidade foram categorizadas como tal se a descrição incluísse edema facial difuso em todas as áreas injetadas ou edema facial agudo e persistente. Alguns casos de nódulos inflamatórios também foram categorizados como reações de hipersensibilidade dependendo das descrições. Granulomas foram categorizados apenas se confirmados histologicamente.



Figura 05: Paciente com múltiplos nódulos nos lábios superior e inferior
Fonte: ALCÂNTARA et al 2018

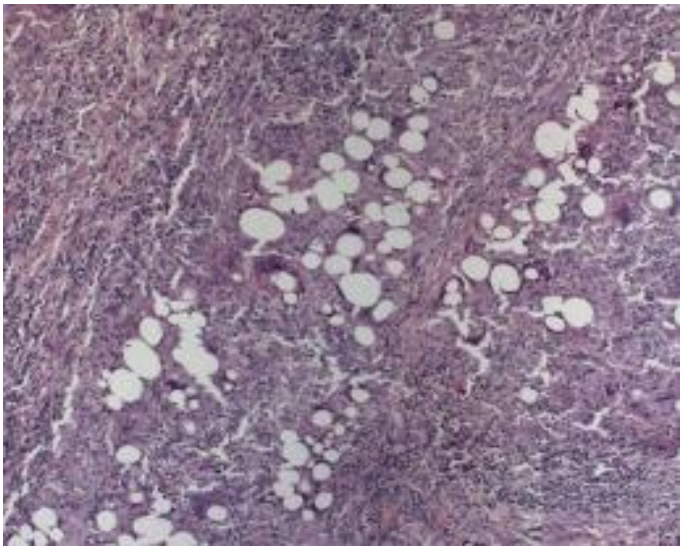

Figura 06: Visão histopatológica de uma reação granulomatosa bem circunscrita, sem necrose, mostrando um grande número de células gigantes multinucleadas com disposição periférica dos núcleos, e com áreas sem substância, indicando partículas de corpo estranho

Fonte: COSTA et al, 2017

Uma biópsia e cultura de tecido devem ser obtidas se não houver resolução após o tratamento. A ultrassonografia é considerada como “padrão ouro” de diagnóstico em várias publicações, por sua capacidade de especificar a localização exata de nódulos de início tardio em relação a outras estruturas, bem como demonstrar a densidade da composição do preenchedor (ARTZI et al, 2020).

No que diz respeito a diagnóstico, Convery et al (2021), defenderam fortemente o papel de testes diagnósticos precoces, incluindo checagem de marcadores inflamatórios e varredura com ultrassonografia de alta frequência, assim como exames de sangue, pois numa simples amostra de sangue, pois níveis elevados de lactato desidrogenase (LDH) podem indicar ativação de linfócitos e/ou macrófagos. Níveis elevados de enzima conversora de angiotensina podem ser secundários à resposta imune macrofágica e granulomatosa, da mesma forma que outras doenças granulomatosas imunomediadas, como sarcoidose ou distúrbios relacionados à sarcoidose. A avaliação histológica pode informar o tipo de material preenchedor utilizado e comprovar a associação entre um determinado preenchedor e a reação cutânea. Também pode oferecer informações importantes onde coexistem diagnósticos múltiplos, nódulos, infecção ou granuloma de corpo estranho. O diagnóstico precoce é vital para que tenhamos uma estratégia de tratamento mais direcionada.

HISTÓRIA	História médica, incluindo alergias Histórico cirúrgico e odontológico, incluindo implantes Histórico de medicamentos Histórico de injetáveis cosméticos, incluindo linha do tempo, produtos usados e qualquer histórico de complicações Problema atual, incluindo sua evolução e sintomas associado
TEMPO	A hipersensibilidade tardia tende a se apresentar após dias ou semanas Granulomas tendem a se apresentar após muitos meses Biofilmes podem se apresentar em qualquer estágio, e tendem a ser únicos/assimétricos
EXAME	Confirme a presença, localização e descrição das lesões, incluindo cor Palpar para determinar calor, flutuância, endurecimento ou natureza cística Verifique se há linfadenopatia regional
OUTRO TESTES A CONSIDERAR	Exames de sangue para marcadores inflamatórios Biópsia para histopatologia Ultrassonografia de alta frequência: identificação inicial e avaliação inicial do nódulo

Tabela 1: descrição de abordagem para avaliação clínica

Fonte: CONVERY et al, 2021

Zhang, Xiu Xu e Chen, (2020), resumem casos de reações granulomatosas tardias na região orofacial após preenchimento labial com AH e discutem os mecanismos potenciais para ajudar os profissionais a compreender melhor as características do granuloma de corpo estranho de início tardio e seu tratamento. Todos os pacientes do estudo foram submetidos à remoção cirúrgica dos nódulos e exame histopatológico. Durante a cirurgia, os nódulos apresentavam paredes capsulares e estavam preenchidos com uma substância amarela pastosa ou semelhante a queijo. As manifestações patológicas eram características. Todos os cortes corados com eosina revelaram material basófilo amorfo ao microscópio, circundado por um grande número de células gigantes de corpo estranho e

macrófagos. Embora todos os relatórios patológicos incluíam material basofílico e reações de corpo estranho, o preenchimento de AH não foi mencionado porque os patologistas não estavam familiarizados com o padrão histológico dos preenchedores de AH e não conheciam a história médica detalhada dos casos durante a primeira consulta, que todos os pacientes do estudo admitiram ter recebido injeções de preenchedores dérmicos de 3 a 10 anos atrás.

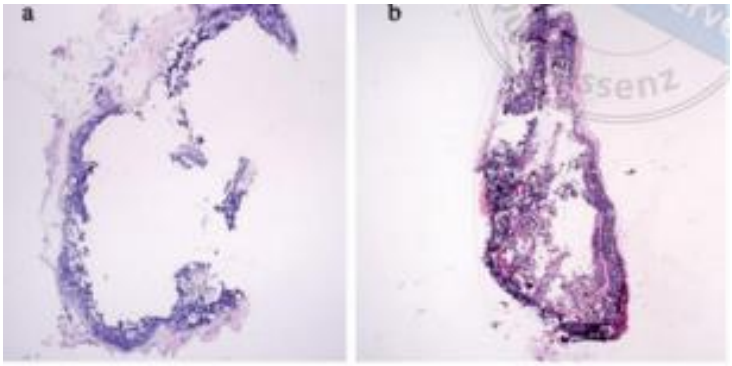

Figura 07: A cápsula fibrosa ao redor do AH que impede a absorção preenchedores de AH nos tecidos circundantes
Fonte: ZHANG, XIU XU E CHEN, 2020

Pozuelo, Dominguez de Díos e Rojas (2020), descreveram o caso clinico de uma mulher caucasiana de 74 anos que apresentou histórico de múltiplos nódulos em ambos os lábios e região perioral, que lhe causavam leve desconforto ao comer, e relatou aplicação de ácido hialurônico em ambos os lábios, 05 meses antes da apresentação dos sintomas. O exame clínico revelou nódulos múltiplos, bem definidos, milimétricos e firmes em ambos os lábios e mucosa oral sensível ao toque. Não foram encontradas outras lesões em outras regiões e uma biópsia excisional de um dos nódulos foi realizado sob anestesia local. A análise histopatológica demonstrou uma inflamação eosinofílica aguda, fibrose e grane granulomas em material mucoide; ela foi tratada com um ciclo curto de corticosteroides orais e hialuronidase injeções nos nódulos.

Um adendo interessante e pertinente aos novos tempos que temos vivido é relatado por Mivhon, 2021, que apresentou dois casos de reações inflamatórias do tipo retardado observadas nestes relatos, que provavelmente estão imunologicamente relacionadas à interação do Vacina de Pfizer RNA COVID-19 recebida e preenchimentos de tecidos moles de AH. É importante ressaltar que muitas reações inflamatórias retardadas desencadeadas por um processo imunológico são localizadas e autolimitadas com resolução espontânea frequente. Quando um nódulo está presente, pequeno em tamanho (menos de 0,5 cm) com pouca ou nenhuma dor, uma abordagem de espera vigilante é recomendada. Em contraste, a intervenção é

necessária se os nódulos não estiverem melhorando, dolorosos e sensíveis, com edema e eritema. Os nódulos são frequentemente de natureza inflamatória, mas manter a possibilidade de um processo infeccioso, incluindo biofilmes e organismos atípicos, no diagnóstico diferencial é importante. Além disso, essas reações para preenchimentos de tecidos moles são relativamente raros e não devem ser um impedimento para receber a vacina COVID-19. Os profissionais devem estar atentos aos riscos discutidos neste relato. Os pacientes que procuram preenchimento de AH devem ser educados e consentidos corretamente sobre o risco relacionados a infecções e vacinas por COVID-19 antes do tratamento. Mais estudos são necessários, para prevenir e tratar reações tardias relacionadas ao preenchimento de AH e COVID-19. De acordo com Convery et al 2021, o retardo nas reações inflamatórias pode ser desencadeado por vacinas, inclusive em influenza e herpes zóster O interesse recente aumentou devido a uma possível associação com o programa de vacinação COVID-19. Acredita-se que haja elevação da enzima conversora de angiotensina 2 nos locais de aplicação do preenchedor, auxiliando na manutenção da homeostase. Atualmente, não há base de evidências para isso, mas parece razoável prescrever um intervalo de duas semanas entre uma vacinação e um tratamento de preenchimento.

2.4-Tratamento para Nódulos e Granulomas

No tratamento de quaisquer nódulos ou sinais inflamatórios após injeção de preenchimento, a distinção entre imediato, retardado, reações de hipersensibilidade e reações adversas tardias devem ser feitas, e o tipo de preenchedor utilizado conhecido. Uma massa que se apresenta no momento ou dentro de horas após a injeção é muitas vezes devido ao extravio do produto ou edema. Massagem por deslocamento mecânico e difusão ajudará a reduzir e dispersar o produto. Às vezes, os nódulos aparecem 2-3 meses ou mesmo anos após a injeção de preenchimento. O mais provável diagnóstico desses nódulos de início tardio é granuloma. O tratamento de um granuloma, particularmente quando contendo produto não reabsorvível, pode ser complexo e devastador, portanto antes de iniciar o tratamento de qualquer nódulo, o diagnóstico deve ser confirmando e o produto conhecido (MODARESSI, NIZET e LOMBARDI, 2020).

De acordo com Artzi et al, 2020, o tratamento de primeira linha é o antibiótico, e o uso de antibioticoterapia dupla ou tripla é favorecido. Vários autores recomendam a combinação da terapia com antibióticos de amplo espectro (ou seja, fluoroquinolonas) e um macrolídeo, como a claritromicina, a serem tomados por um período de várias semanas. Os macrolídeos são considerados especialmente eficazes devido à sua capacidade de restringir o quorum sensoriamento, juntamente com sua capacidade de se acumular no tecido adiposo, tendo em mente que os preenchimentos estão localizados principalmente na gordura. Tratamento com antibióticos deve ser baseado em resultados de culturas, e um macrolídeo pode ser considerado por 2 a 4 semanas no caso de nenhum diagnóstico laboratorial ter sido alcançado. Outras opções de primeira linha incluem hialuronidase e esteróides, ou a combinação de ambos. A escolha mais popular para terapia de segunda linha são os esteroides. As opções alternativas para tratamentos de segunda linha são antibioticoterapia, hialuronidase, radioterapia, terapia a laser, plasma humano rico em plaquetas, ou extração do material com agulha de calibre 16 e seringa com aplicação de pressão negativa. A excisão cirúrgica de nódulos foi considerada apenas como último recurso por muitos, principalmente quando suspeita de granuloma.

De acordo com Alam et al (2018), existe abundante literatura sobre a utilidade de hialuronidase para o manejo de complicações de preenchimento. Alguns preenchedores de AH de longa duração são relatados como parcialmente resistentes a hialuronidase e nódulos tardios persistentes associados a o uso de tais preenchedores de AH são normalmente corrigido com injeções repetidas de altas doses de hialuronidase. Assimetrias, nódulos e anormalidades texturais associadas a preenchedores podem ser corrigidos de forma segura e eficaz com baixo volume e baixa dose, e podem ser repetidas semanalmente até que o problema seja resolvido, e tais doses podem ser ligeiramente variadas para tratar assimetrias e nódulos de diferentes tamanhos.

De acordo com Artzi et al (2020), a dissolução de um preenchedor por meio de hialuronidase pode ser adiada por 24 horas a 2 semanas após o início do tratamento antibiótico, a menos que um AH mais resistente tenha sido injetado, caso em que a hialuronidase deve ser administrada tão cedo quanto possível. Uma dose de 30-300 unidades de hialuronidase deve ser administrada por nódulo. Uma agulha fina com um calibre baixo (ou seja, 18 ou 21G) é preferível para interromper uma organização

encapsulada (enchimento), permitindo mais penetrações. A dissolução subsequente via hialuronidase com doses crescentes deve ser repetida após 2-3 semanas; no entanto, as injeções de hialuronidase devem ser limitadas a 2-3 ciclos. Dente os profissionais do estudo, aqueles a favor do uso da hialuronidase raciocinaram que seu uso ajudaria a quebrar o aglomerado de ácido hialurônico e a matriz inflamatória circundante, a fim de aumentar potencialmente a eficácia da antibioticoterapia no tratamento dos nódulos. Outras opções incluiriam a hialuronidase combinada com esteróides. A hialuronidase permite a ligação entre C4 do ácido glucurônico e C1 da glucosamina para se desintegram, onde o AH sofre hidrólise.

No estudo de Cohen et al (2022), foi relatado que embora o tratamento varie caso a caso, a maioria dos nódulos não inflamatórios foi tratada com hialuronidase, enquanto os nódulos inflamatórios foram tratados com alguma combinação de hialuronidase, anti-histamínicos, corticosteróides, antiinflamatórios e antibióticos. As reações de hipersensibilidade foram tipicamente tratadas com alguma combinação de corticosteróides, anti-inflamatórios e anti-histamínicos. O granuloma foi tratado com hialuronidase e corticosteróides. No artigo de Artzi et al (2020), foi relatado que nos casos com ácido hialurônico, conseguimos resolver completamente o nódulo não granulomatoso com injeção de hialuronidase. Para nódulos granulomatosos contendo ácido hialurônico, como a injeção de hialuronidase não foi suficiente, foi realizada ressecção cirúrgica do granuloma remanescente.

De acordo com Zhang, Xiu Xu e Chen (2020), após o diagnóstico de granuloma de corpo estranho, um tratamento conservador deve ser a primeira escolha. De acordo com relatos anteriores, hialuronidase, esteróides sistêmicos e locais e terapia antibiótica têm sido usados e levaram a melhorias óbvias nas condições dos pacientes. Dentre estes, a injeção local de esteroides com alta dose de triancinolona é o mais indicado, essa terapia sistêmica pode ser usada para tratar granulomas inflamatórios disseminados. Os procedimentos cirúrgicos são a escolha mais adequados após múltiplas tentativas conservadoras malsucedidas.

No relato de caso de Pozuelo, Dominguez de Díos e Rojas (2020), eles afirmam que em 2014, um painel multidisciplinar de especialistas formou o Global Aesthetic Consenso Group, para fazer recomendações para complicações precoces e tardias associadas a preenchedores de ácido hialurônico. Essas recomendações incluíam o tratamento de reações granulomatosas e nódulos com hialuronidase . Isso se baseia

no fato que vários estudos mostraram que a hialuronidase é eficaz no tratamento de nódulos em formação. Neste caso, a paciente foi tratada com um ciclo curto de corticosteroides orais e injeções de hialuronidase nos nódulos. A paciente foi reavaliada 15 dias após a aplicação, mostrando redução do tamanho dos nódulos e melhora da textura.

De acordo com Convery et al (2021), no que diz respeito a excisão cirúrgica, seria imprudente considerar que todas as complicações crônicas relacionadas ao AH podem ser simplesmente dissolvidas usando hialuronidase. É mais provável que a excisão seja necessária no caso de um preenchedor permanente ter sido usado. A excisão continua sendo a último recurso para nódulos recalcitrantes, pois geralmente deixando cicatrizes, a menos que sejam acessíveis através de uma superfície mucosa.

Neste mesmo artigo, ele faz uma sequência de etapas para guiar o profissional no tratamento dos nódulos:

- LESÕES NÃO INFLAMATÓRIAS – Preenchedor redistribuído ou Biofilme: primeiro considerar drenagem ou aspiração, depois lembrar que a hialuronidase é um coadjuvante útil e o tratamento deve levar à resolução clínica (pode exigir dose alta/tratamento repetido

- LESÕES INFLAMATÓRIAS ÚNICAS / MÚLTIPLAS (PATOLOGIA NÃO CLARA) - Biofilme, Abscesso, Infecção aguda, Reação de hipersensibilidade tardia, Granuloma ou Patologia Mista: Se flutuante, deve ser drenado (possivelmente repetidamente), com swab enviado para cultura estendida. Na presença de inflamação moderada a grave, recomendamos fortemente a consideração de biópsia por punção para histopatologia e cultura estendida (isso é mais provável de produzir uma cultura positiva verdadeira se feita antes da prescrição de antibióticos). Antibióticos de amplo espectro devem ser prescritos antes de iniciar outros tratamentos. As escolhas incluem - 1° Linha: Clindamicina Oral 500 mg duas vezes ao dia ou Doxiciclina 100mg duas vezes ao dia; 2° Linha: Cipofloxacino 100 mg duas vezes ao dia. A hialuronidase pode ser administrada para remover o AH, independentemente da presença de inflamação

- GRANULOMA(S) SUSPEITO(S) OU CONFIRMADO(S) – Primeiro, biópsia para histopatologia e cultura estendida devem ser consideradas para estabelecer um diagnóstico ou diagnósticos firme. Se houver inflamação, deve ser primeiro tratado com antibióticos como acima citado. A remoção subsequente do AH com hialuronidase geralmente resolve o granuloma – isso pode exigir tratamentos repetidos. Corticosteroide fluorado intralesional pode

ser usado quando as lesões são resistentes à hialuronidase repetida (pode ser necessário repetir em intervalos de quatro semanas). O esteróide deve ser injetado estritamente na lesão para minimizar o risco de atrofia da pele. A disseminação do granuloma inflamatório pode ser melhor tratada com minociclina.

- SUSPEITA DE REAÇÃO DE HIPERSENSIBILIDADE ATRASADA- nesses casos pode haver um gatilho imunológico óbvio, causando uma reação em áreas preenchidas. Considere verificar os marcadores inflamatórios, incluindo pré-tratamento, onde houver incerteza diagnóstica. Tratamento com esteróides orais (diminuição de 10 dias) 60mg / 50mg / 40mg / 30mg / 20mg / 10mg / 10mg / 5mg / 5mg / 5mg

No artigo de Alcântara et al (2018), também é relatado como primeira escolha de tratamento de granulomas de corpo estranho causados por preenchedores são injeções intralesionais de corticosteroides, assim como terapia sistêmica com corticoesteroides em granulomas recorrentes. A excisão de granulomas de corpo estranho nem sempre é uma terapia de primeira escolha, principalmente nos casos de granulomas genuínos que são invasivos e têm bordas não confinadas com o tecido circundante, tornando maior a dificuldade de remoção completa. Como o paciente do artigo relatou erroneamente, o preenchimento com polimetilmetacrilato, a remoção cirúrgica foi a opção de tratamento.



Figura 08: Sequência de palpação, biópsia e sutura de nódulo em lábio inferior



Fonte: ALCÂNTARA et al, 2018

De acordo com Artzi et al (2020), até onde sabemos, a literatura atual não aborda as questões de como um profissional deve abordar reações inflamatórias tardias recorrentes, ou o risco de desenvolver essas reações recorrentes. Isso leva a abordar duas questões adicionais que os médicos podem encontrar em sua prática diária. A primeira é se devemos escolher um esquema terapêutico diferente se um paciente retornar com um episódio recorrente vários meses após o desaparecimento do episódio anterior. A segunda diz respeito a como se deve buscar futuras injeções: por exemplo, a mesma tecnologia ou marca de preenchimento deve ser usada no mesmo local de injeção e qual deve ser o intervalo em relação à reação inicial? Em resposta à primeira pergunta, 16 dos 18 membros do painel deste estudo concordaram que tratariam os episódios recorrentes da mesma maneira que tratariam um episódio inicial. Três deles, no entanto, afirmaram que fariam pequenos ajustes, como iniciar o tratamento com esteróides, aumentar a dosagem de hialuronidase ou usar uma mistura de esteroides/ lidocaína. Em resposta à segunda pergunta, o painel concordou por unanimidade em realizar futuras injeções, mas com a ressalva de optar por uma tecnologia de preenchimento de AH diferente ou um preenchedor não-AH.

De acordo com Artzi et al (2020), o manejo de nódulos tardios pode ser prolongado e pode envolver vários tratamentos. É importante aconselhar o paciente e considerar as implicações mais amplas das diferentes modalidades de tratamento, incluindo avisar que o caminho para a recuperação pode ser simples ou complexo, que investigações ou tratamentos adicionais podem ser necessários e que as complicações após o uso de AH são geralmente relativamente fáceis de resolver.

De acordo com Carlos Fabuel et al (2012), o tratamento sintomático incluiu corticosteroides locais e sistêmicos (prednisolona 1 mg/kg/dia durante 4-6 semanas, seguido de redução gradual da dose). As injeções de corticosteróides inibem a atividade dos fibroblastos e a deposição de colágeno, a atividade dos macrófagos e a

formação de células gigantes – evitando dor e inchaço na maioria dos casos. No entanto, os corticosteróides podem produzir atrofia da pele circundante secundária à inibição dos fibroblastos e da atividade dos queratinócitos. Os efeitos colaterais são dose-dependentes, e a atrofia da pele em muitos casos é inevitável. Artzi et al. (2020), também afirma que uma dose baixa de corticosteróides deve ser usada para prevenir a atrofia, ou seja, quando os esteróides orais são prescritos, recomenda-se uma dose baixa a moderada e um regime de curto a médio prazo; ele também destaca a necessidade inicial de descartar um nódulo flutuante, que requer incisão e drenagem do conteúdo a ser enviado para culturas bacterianas, micobacterianas e fúngicas aeróbicas e anaeróbicas antes de iniciar qualquer tratamento.

Rayes et al (2017), abordou o aspecto legal para determinar os riscos dos preenchedores injetáveis; o efeito cumulativo de uma complicação engloba um tremendo impacto emocional, médico e financeiro no paciente e no profissional de saúde. Melhorar nossa compreensão das complicações do preenchimento é fundamental para minimizar os problemas médicos e encargos financeiros desses eventos. Os injetores precisam ter um conhecimento profundo das complicações do preenchimento e seu manejo adequado. Uma análise de litígios envolvendo preenchimentos demonstrou que supostas deficiências de consentimento informado foram um fator comumente citado. Uma melhor comunicação com os pacientes, incluindo um termo de consentimento informado completo, pode melhorar sua compreensão do procedimento e potencialmente reduzir o litígio.

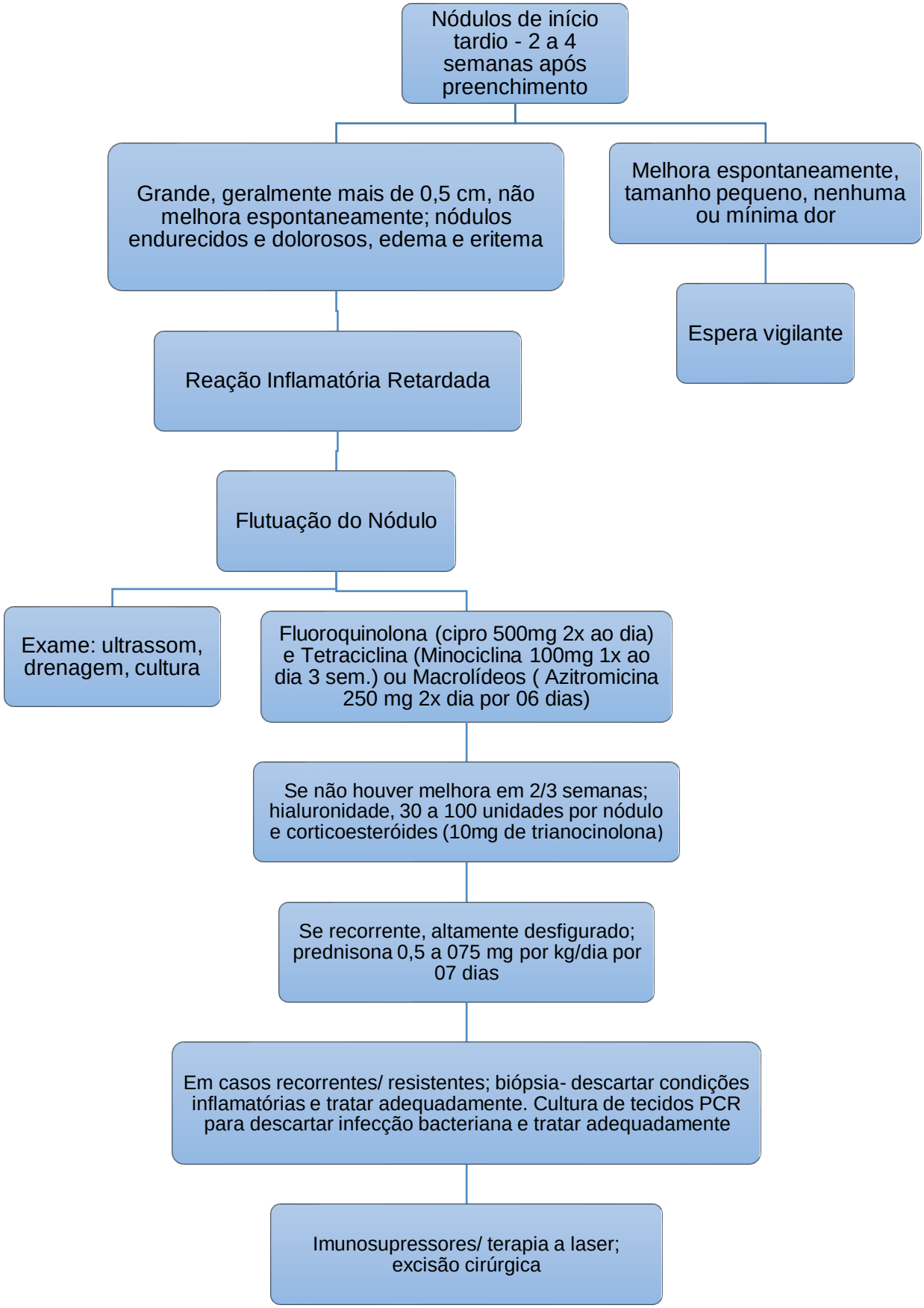

Tabela 2: Sequência de tratamento para nódulos ou granulomas (Fonte: Artzi et al. 2020

3- Discussão

Muitos pacientes desejam a injeção de preenchimento nos lábios para melhorar a plenitude e definição dessa estrutura anatômica. A popularidade dos procedimentos labiais cresceu, devido a associação da aparência dos lábios com juventude e beleza, de acordo com Gupta e Miller, (2019). De acordo com Vidik e Baternjev (2018), o AH é o material dominante para uso na correção cosmética da pele e tem vantagens específicas sobre outros preenchedores: é mais duradouro, menos imunogênico e mais conveniente do que outros preenchedores de tecidos mole. Czumbel et al (2021), fizeram um análise sobre a eficácia do AH, e comprovaram que a maioria dos Efeitos Adversos após o tratamento com AH foram leves ou moderados. A produção inid AH de origem animal foi deslocada para produção bacteriana. Nesse processo, bactérias geneticamente modificadas são usadas para produzir AH, que é então extraído e modificado quimicamente para criar ligações cruzadas entre os polímeros de AH. Esse avanço na produção contribuiu muito para seu sucesso recente com a diminuição dos custos de fabricação, o aumento da pureza dos produtos e a diminuição das reações imunológicas. Bertucci et al (2020), avaliou a satisfação dos pacientes para proporcionar melhora estética sem prejudicar a movimentos faciais devido à sua flexibilidade e integração tecidual distribuída do ácido hialurônico utilizado no preenchimento labial.

Complicações podem ser encontradas com todos os preenchimentos, seja como resultado de uma técnica de injeção inadequada ou devido à natureza do produto; o aumento significativo desses procedimentos levou a um aumento correspondente de pacientes que apresentam complicações, de acordo com Modarressia, Nizeta e Lombardib (2020)

Felizmente, como afirmam Gupta e Miller (2019), a incidência de complicações é baixa e a maioria eventos adversos são leves. É importante notar que a seleção e colocação adequada do produto pode ajudar a evitar algumas complicações. Os preenchedores de AH normalmente apresentam perfis de segurança favoráveis. Os efeitos colaterais mais comuns incluem reações no local do tratamento, como inchaço, hematomas, vermelhidão, dor e sensibilidade. Estes geralmente desaparecem dentro de uma semana após o preenchimento de acordo com Zhang, Xiu Xu e Chen (2020).

Modarressia, Nizeta e Lombardib (2020) afirmam que dentre todas as complicações, os “nódulos” não são tão raros, e muitos termos são usados são usados alternadamente para descrever um "nódulo", como massa, nódulo, endurecimento, abscesso ou granuloma. Os nódulos podem ser classificados de acordo com o tempo de aparecimento após a injeção: precoces (horas ou dias) ou tardio (meses ou anos depois). Nódulos iniciais não eritematosos e não dolorosos que aparecem logo administrar a injeção provavelmente são o resultado de um redistribuição de um produto que foi injetado muito superficialmente ou em quantidade muito grande. Esses nódulos devem ser distinguido de processos inflamatórios que podem ser devido a uma infecção ou reação imunológica. Qualquer preenchimento dérmico tem o

potencial de produzir uma resposta inflamatória, pois será reconhecido como um corpo estranho.

Às vezes, os nódulos aparecem 2-3 meses ou mesmo anos após a injeção de preenchimento. O mais provável diagnóstico desses nódulos de início tardio é granuloma. O granuloma é considerado uma forma de inflamação crônica que ocorre em resposta a material estranho e não pode ser fagocitado ser por macrófagos. O fracasso da eficácia da fagocitose leva a um granuloma de corpo estranho, um corpo estranho cercado por macrófagos epitelióides e células gigantes de diferentes tipos. Os linfócitos T circundantes secretam citocinas, responsáveis pela ativação contínua dos macrófagos. Os macrófagos orquestram o recrutamento de fibroblastos, enquanto a resposta excessiva e prolongada dos macrófagos afeta a fibrose destrutiva, causando a cápsula fibrosa característica que impede a absorção dos preenchedores nos tecidos circundantes. Alguns macrófagos podem sofrer fusão e então formam células gigantes multinucleadas. Já os nódulos não granulomatosos apresentam acúmulo inerte de corpo estranho, sem reação inflamatória. Alguns podem apresentar alguma reação fibriótica de tecidos que poderiam ser induzidos por qualquer preenchedor, mas suas características são diferentes de um granuloma. Esse processo de formação de granulomas e nódulos é descrito por Convery et al (2021) e Modarressia, Nizeta e Lombardib (2020).

Para o diagnóstico e tratamento de quaisquer nódulos ou sinais inflamatórios após a injeção de preenchimento, a distinção entre imediato e tardio, reações de hipersensibilidade e reações adversas tardias ser feito, e o tipo de preenchedor utilizado conhecido. Defendemos fortemente a consideração precoce de investigações diagnósticas, incluindo checagem de marcadores inflamatórios e varredura com ultrassonografia de alta frequência, para uma estratégia de tratamento mais direcionada. A avaliação histológica pode informar o tipo de material preenchedor e comprovar a associação entre um o produto utilizado e a reação adversa, e também pode oferecer informações importantes para determinar um diagnóstico, avaliando se há infecção ou granuloma de corpo estranho presente (CONVERY et al 2021)

De acordo com Skrzypek e Mlosek (2020) e Mlosek, Sloboda e Macinowska (2018) o exame ultrassonográfico revelou vários efeitos colaterais do procedimento de aumento labial, apesar do tempo distante desde a realização do procedimento. Os efeitos colaterais como os granulomas podem ter várias formas clínicas, predominantemente podem ser identificados devido à característica de padrão ultrassonográfico não homogêneo de uma lesão e massas hiperecogênic Por esta razão, não é surpreendente que a ultrassonografia de alta frequência e o exame histopatológico desempenhem um papel importante no diagnóstico de complicações após procedimentos de preenchimento de tecidos moles, particularmente abscesso suspeito, hipercorreção, administração incorreta do material de preenchimento, migração, fibrose, granulomas corporais, nódulos de depósito persistente e compressão ou embolização de um vaso sanguíneo.

Segundo Costa et al (2017) os exames de imagem são importantes, não apenas para confirmar o diagnóstico de lesões de granuloma de corpo estranho, mas também no diagnóstico diferencial de outras lesões. A ultrassonografia tem sido

relatada como útil para identificar lesões de granuloma, porém a ressonância magnética parece ser a melhor ferramenta diagnóstica, permitindo uma avaliação correta do deslocamento de preenchimento devido a determinação de marcos anatômicos, e vários estudos sugerem como modalidade diagnóstica para identificar com precisão a presença de material estranho. Mas como dito por Convery et al, (2021), seu alto custo é uma limitação para os pacientes, portanto como afirma Artzi et al (2020), a ultrassonografia é considerada como “padrão ouro” de diagnóstico de nódulos e granulomas, assim como de acordo com Zhang. Xiu XU e Chen (2020), o estudo histopatológico continua sendo o padrão-ouro para o diagnóstico exato e identificação do material de preenchimento responsável.

Na excelente definição de Gupta e Miller (2019), nódulos e protuberâncias, como observado anteriormente, são complicações comuns decorrentes do uso preenchimentos dérmicos nos lábios. Nódulos, na fase tardia também são caracterizadas como de natureza inflamatória e não inflamatória. Nódulos de início tardio (4 semanas a 1 ano ou até mais) geralmente são inflamatórias (ou seja, resposta imune ao material de preenchimento e/ou relacionados à infecção (por exemplo, biofilme). Os biofilmes consistem em comunidades de bactérias firmemente compactadas que se cercam dos polímeros que secretam. Se os biofilmes progridem, torna-se resistentes aos antibióticos. Já Zhang, Xiu Xu e Chen (2020), definem o granuloma de corpo estranho é uma inflamação crônica, reação envolvendo principalmente células gigantes multinucleadas e é uma das complicações mais graves. O granuloma apresenta-se como firme, muitas vezes móvel, focal subdérmico ou submucoso, ou como nódulos multifocais e, compreensivelmente, têm um efeito negativo sobre a estética facial.

Uma abordagem interessante dada por Convery et al (2021) no que diz respeito ao gerenciamento de nódulos de início tardio, diz que devemos primeiro:

PARAR: a espera cuidadosa ajuda a trazer clareza ao cenário; a observação é particularmente recomendada quando a inflamação está melhorando

PENSAR: o tratamento deve ser guiado por diagnóstico, ou pelo menos, um diagnóstico de trabalho

FAZER: agora considerar o tratamento apropriado, baseado no diagnóstico.

Modaressi, Nizeta e Lombardi (2020), forneceram esta sequência de tratamento, que inicia da seguinte forma: Nódulo de início imediato (um dia) deve ser tratado

primeiro com massagem, se não melhora, hialuronidase. Nódulo de início imediato (de um dia a três meses), análise bacteriológica, que se der negativa, pode atestar resposta de hipersensibilidade imunológica tardia, com terapia de corticoide indicada. Se positivo para bactéria, infecção detectada e tratar com antibioticoterapia adequada. Se for nódulo de início tardio (mais de três meses) e der positivo para bactérias, drenagem e antibioticoterapia. Se der negativo para bactérias, pode ser nódulo granulomatoso, e as opções são, se o material for AH, hialuronidase, e se não funcionar, excisão cirúrgica. Se for nódulo não granulomatoso, tratamento semelhante, hialuronidade ou excisão cirúrgica.

Convery et al (2021), preconiza que uma dose de 30-300 unidades de hialuronidase deve ser administrada por nódulo, com agulha fina com um calibre baixo, que é preferível para interromper uma organização encapsulada, permitindo mais penetrações. A dissolução subsequente via hialuronidase com doses crescentes deve ser repetida após 2-3 semanas; no entanto, as injeções de hialuronidase devem ser limitadas a 2-3 ciclos; Modaressi, Nizeta e Lombardi (2020) et al também indica a utilização de hialuronidase nos nódulos, com protocolo variável de dosagem, cerca de 15 a 112 unidades, para demonstrar segurança e eficiência. Gupta e Miller (2019) também indicam como tratamento a aplicação de hialuronidase.

No tocante a cirurgia, de acordo com Zhang, Xiu Xu e Chen, (2020) os procedimentos cirúrgicos são a escolha mais adequada após múltiplas tentativas conservadoras malsucedidas. A maioria de nossos pacientes ficou satisfeita com os resultados da cirurgia de remoção. No entanto, um paciente queixou-se de assimetria das bochechas após a remoção do excesso de tecido dérmico e subcutâneo e outro queixou-se de dor no lábio, que pode ter resultado de uma lesão nervosa durante a cirurgia. Essas sequelas devem ser considerada, e a cirurgia deve ser evitada quando possível. Já Alcântara et al (2018) afirma também que a excisão de granulomas de corpo estranho não é uma terapia de escolha inicial, principalmente em casos onde é maior a dificuldade de remoção completa do granuloma. Convery et al, (2021) afirma que é mais provável que a excisão seja necessária no caso de um preenchedor permanente ter sido usado, incluindo empilhamento com um preenchedor temporário, porém, como os autores citados acima, concorda que a excisão continua sendo o último recurso para nódulos recalcitrantes, geralmente deixando cicatrizes, a menos que sejam feitas através de uma superfície mucosa.

4- Conclusão

Quando ocorrem efeitos adversos pós preenchimento labial caracterizados como nódulos ou granulomas, uma boa análise clínica e diagnóstico são fundamentais para selecionar o tratamento adequado, incluindo análise histopatológica, exames sanguíneos e varredura com ultrassom para melhor determinar a natureza da complicação; após essa análise podemos determinar o melhor tratamento, seja conservador ou cirúrgico, e devolver o bem estar o mais rápido possível ao paciente. A medida que que a popularidades dos procedimentos estéticos com ácido hialurônico cresce, a ocorrência de complicações associadas também deve aumentar, e o profissional deve estar consciente sobre todas as complicações e saber selecionar a terapia apropriada. É essencial uma comunicação clara e um termo de consentimento informado por escrito completo para os pacientes para melhorar sua compreensão do procedimento e possíveis intercorrências.

5- REFERÊNCIAS BIBLIOGRÁFICAS

ALAIN MICHON, Hyaluronic acid soft tissue filler delayed inflammatory reaction following COVID-19 vaccination: A case report**, J Cosmet Dermatol**. v.20, 2684–2690, 2021

ALI MODARESSI, CHRISTOPHE NIZET, TOMMASSO LOMBARDI, Granulomas and non granulomas nodules after lip filler injection: Different complications requires diferente treatments**, Journal of plastic, reconstructive & aesthetic surgery,** v. 73, 2010-15, 2020

AMAR GUPTA, PHILLIP J MILLER, Management of lip complications, **Facial Plast Surg Clin N Am,** v.27, 565–570, 2019

ANDRE LUIZ FERREIRA COSTA, RUBENS CALIENTO, GLAUBER BAREIA LIBERATO DA ROCHA, JOÃO PEDRO PEREZ GOMES, ALISONJHISEL CALLE MANSMITH, CLAUDIO FROÉS DE FREITAS, PAULO HENRIQUE BRAZ-SILVA, Magnetic resonance imaging appearence of foreign body granulomatous reaction to dermal cosmetic fillers, **Imaging Science in Denstitry,** v.47, 281 -284, 2017

ANDREAS NIKOLIS, VINCE BERTUCCI, NOWELLl SOLISH, VANESSA LANE, ALESSANDRA NOGUEIRA, An Objective, Quantitative Assessment of Flexible Hyaluronic Acid Fillers in Lip and Perioral Enhancement, **DERMATOLOGIC SURGERY,** v. 47, n° 5, 2021

CARLOS EDUARDO P. ALCÂNTARA, MARIANA S. NORONHA, JOANNA F. CUNHA, ISADORA L. FLORES, RICARDO A. MESQUITA, Granulomatous reaction

to hyaluronic acid filler material in oral and perioral region: A case report and review of literature, **J. cosmetic dermatol**, v. 17, 578- 583, 2018

CARMEN CALDAS POZUELO, JULIA DOMÍNGUEZ DE DIOS, XENIA MOTA ROJAS, Multiple oral granulomatous nodules to hyaluronic acid filler, **Journal of cosmetic dermatology**, v. 19, 3453-3455, 2020

CORMAC CONVERY, EMMA DAVIES, GILLIAN MURRAY; LEE WALKER, Delayed-inset Nodules (DONs) and Considering their Treatment following use of Hyaluronic Acid (HA) Fillers). **J Clin Aesthet Dermatol**. V. 14 (7):E59–E6, 2021

DARIO BERTOSSI, RICCARDO NONCINI, BEREND VAN DER LEI, PHILLIPE MAGISTRETTI, ALESSANDRO GUALDI, ALI PIRAYESH, ALBERTO MARCHETTI, Lip Reshaping with LOVE Approach: A Prospective Analysis Based on Two Hyaluronic Acid fillers, **PRS Global Open,** DOI: 10.1097/GOX.000000000003957, 2021

EVANGELOS KERAMIDAS, STAVROULA RODOPOULOU, MARIA-IONNA GAVALA, A Safe and Effective Lip Augmentation Method: The Step-by-Step Φ (Phi) Technique, **PRS Global Open,** DOI: 10.1097/GOX.0000000000003332, 2021

EWA SKRZYPEK, ROBERT KRZYSZTOF MLOSEK, High frequency ultrasoun assessment of labial glands simulationg small nodules or granulomas after lip augmentation, **J Ultrason**, v.20, 261 – 267, 2020

FANG FEI ZHANG, ZHI XIU XU, YAN CHEN, Delayed foreign body granulomas in the orofacial region after hyaluronic acid injection, **Chin J Dent Res**, v.23, 289-296, 2020

HANI M RAYESS, PETER F, SVIDER, CURTIS HANBA, VIVEK SAGAR PATEL, LOUIS M. DeJOSEPH, MICHAEL CARRON, GIANCARLO F. ZULIANI, A Cross-sectional Analysis of Adverse Events and Litigation for Injectable Fillers, **JAMA Facial Plast Surg**. doi:10.1001/jamafacial.2017, 2017

JOEL L. COHEN, JESSICA HICKS, ALESSANDRA NOGUEIRA, BILL ANDRIOPOULOS, Eight-Year Postmarket Safety Surveillance of Delayed Complications With a Flexible Lip Filler, **DERMATOLOGIC SURGERY,** v. 48, n° 1, 2022

LASZLO MARK CZUMBEL, SANDOR FARKASDI, NOEMI GEDE, ALEXANDRA MIKO, DEZSO CSUPOR, ANITA LUKACS, VALERIA GAAL, SZABOLCS KISS, PETER HEGY, GABOR VARGA, Hyaluronic Acid Is an Effective Dermal Filler for Lip Augmentation: A Meta-Analysis, **Frontiers in Surgery,** v.8, 2021

LAURA CARLOS-FABUEL, CRISTINA MARZAL-GAMARRA, SILVIA MARTÍ-ÁLAMO, AISHA MANCHEÑO-FRANCH, Foreign delayed body granulomas reaction**, J Clin Exp Dent,** v. 4, 244-7, 2012

LEE WALKER, RAUL CETTO, Lip Augmentation Using Hyaluronic Acid Filler and a 4-mm Needle: A Safer, More Natural, and Predictable Approach, **J Clin Aesthet Dermato,** v. 14, 61- 63, 2021

MASHA VIDIK, IGOR BARTENJEV, An adverse reaction after hyaluronic acid filler application: a case report, **Acta Dermatovenerologica**, v. 27, 165- 167, 2018

M. KAR, MULUK, BAFAQEEH, C. CINGI, Is it possible to define the ideal lips? **Acta Otorhinolaryngol Ital,** v.38, 67-7, 2018

MAURÍCIO PEDREIRA PAIXÃO, Do I know the anatomy of the lip? Implications for a sucessful filling, **Surg Cosmt Dermatol,** v.7, 10- 16, 2015

MURAD ALAM, ROSEMARA HUGHART, AMELIA GEISIER, KAPILA PAGHDAL, AMANDA MAISEL, ALEXANDRA WEIL, DENNIS P.WEST, EMIR VELEDAR, EMILY POON, Effectiveness of Low Doses of Hyaluronidase to Remove Hyaluronic Acid Filler Nodules: A Randomized Clinical Trial, **JAMA Dermatol,** 1- 5, 2018

NOURY ADEL, A New Approach for Lip Filler Injection Using an Inverted Mercedes Benz Sign, **PRS Global Open,** DOI: 10.1097/GOX.0000000000003999, 2021

NOORAHLUDA M. ALJAWAR, INAS K. SHARQUIE, Is hyaluronic acid filler still a potential risk factor for an autoimmune reaction**? Med J Malaysia**, v. 75, n° 4, 2020

OFIR ARTZI, JOEL L. COHEN, JEFFREY S. DOVER, ATCHIMA SUWANCHINDA, TATJANA PAVICIC, MARINA LANDAU, GREG J. GOODMAN, SAHAR GRANNAM, FIRAS ALNIALMI, JANI AJ VA LOGHEM, KATE GOLDIE, SONJA SATTLER, DANIEL CASSUTO, TING SONG LIM, RUNGESIMA WANTIPHAKDEEDECHA, INES VERNER, TANJA C. FISHER, VIVIAN N BUCAY, ELI SPRECHER, DANA SHALMON, Delayed Inflammatory Reactions to Hyaluronic Acid Fillers: A Literature Review and Proposed Treatment Algorithm, **Clinical, Cosmetic and Investigational Dermatology**, v.13, 371-378, 2020

PATRICK TREVIDK, GISELLA CRIOLLO-LAMILLA, French Kiss Technique: An Anatomical Study and Description of a New Method for Safe Lip Eversion, **Dermatol Surg**, 1- 8, DOI: 10.1097/DSS.0000000000002325, 2021

R.KRZYSZTOF MLOSEK, KATARZYNA SLOBODA & SYLWIA MALINOWSKA, High frequency ultrasound imaging as a “potential” way of evaluation modality in side effects of lip augmentation: case report, **Journal of Cosmetic and Laser Therapy,** DOI: 10.1080/14764172.2018.1511910, 2018

ROBERT WEISS, KENNETH BEER, SUE COX, MELANIE PALM, JOELY KAUFMAN-JANETTE, BENJAMIN BASSICHIS, BRIAN BIESMAN, JOHN JOSHEPH, BIRGITTA ALMENGARD, ANNA NILSON, CAROLINA EDWARTZ, A Randomized, Controlled, Evaluator-Blinded, MultiCenter Study of Hyaluronic Acid Filler Effectiveness and Safety in Lip Fullness Augmentation, **DERMATOLOGIC SURGERY**, v. 47, n°4, 2021

TANVAA TANSATTI, THIRAWASS PHUMYOO, HANNAH MCCABE, BENRITA TITAREE, Translucent and Ultrasonographic Studies of the Inferior Labial Artery for Improvement of Filler Injection Techniques, **PRS Global Open,** DOI: 10.1097, 2019

VINCE BERTUCCI, ANDREAS NIKOLIS, NOWELL SOLISH, VANESSA LANE, JESSICA HICKS, Subject and partner satisfaction with lip and perioral enhancement using flexible hyaluronic acid fillers, **Cosmet Dermatol**, v.20, 1499–1504, 2021