FACSETE – Faculdade de Ciências Sociais e Tecnológicas do Brasil

CPGO – Natal/RN

Curso de Especialização em Ortodontia

Janvickson Francisco Alves Vieira de Azevedo

Orientador: Ney Tavares de Lima Neto

TRATAMENTO DE CLASSE III COM EXTRAÇÃO: Revisão de Literatura Atualizada

Natal/RN

2024

FACSETE
Faculdade Sete Lagoas
Portaria MEC 278/2016 - D.O.U. 19/04/2016
Portaria MEC 946/2016 - D.O.U. 19/08/2016

JANVICKSON FRANCISCO ALVES VIEIRA DE AZEVEDO

TRATAMETO DE CLASSE III COM EXTRAÇÃO

Trabalho de Conclusão de Curso para título de especialista em Ortodontia, apresentado à Coordenação do Centro de Pós-graduação em Odontologia da Faculdade Sete Lagoas.

Orientador: Prof. Dr. Ney Tavares de Lima Neto

Aprovado em 12/12/2024 pela banca constituída dos seguintes professores:

_____

Orientador -Prof. Dr. Ney Tavares de Lima Neto - CPGO

_____

Coorientador -Prof. Me. Mauro Emanuel Costa de Melo - CPGO

_____

Coordenador -Prof. Dr. Fernando D' Agostino Silva- CPGO

Natal/RN, 12 de dezembro de 2024.

RESUMO

A maloclusão Classe III representa um desafio significativo na prática ortodôntica devido à complexidade das alterações esqueléticas e dentárias associadas. A extração dentária surge como uma opção viável em casos selecionados, permitindo corrigir a relação maxilomandibular e promover melhorias funcionais e estéticas. Este trabalho analisa a literatura recente sobre as indicações, técnicas e resultados do tratamento da Classe III com extração, destacando seus principais desafios e avanços. Conclui-se que o planejamento criterioso é essencial para maximizar os benefícios e mitigar as limitações dessa abordagem terapêutica.

Palavras-chave: Classe III; Ortodontia; Extração dentária; Tratamento ortodôntico.

ABSTRACT

Class III malocclusion presents a significant challenge in orthodontic practice due to the complexity of associated skeletal and dental discrepancies. Tooth extraction emerges as a viable option in selected cases, enabling the correction of maxillomandibular relationships and promoting functional and aesthetic improvements. This paper analyzes recent literature on the indications, techniques, and outcomes of Class III treatment with extraction, highlighting its main challenges and advancements. It is concluded that careful planning is essential to maximize benefits and mitigate the limitations of this therapeutic approach.

Keywords: Class III; Orthodontics; Tooth extraction; Orthodontic treatment.

SUMÁRIO

INTRODUÇÃO 6

METODOLOGIA 7

DESENVOLVIMENTO 8

3.1 Diagnóstico e Planejamento Ortodôntico 8

3.1. Fatores que Justificam a Extração de Dentes 10

3.2 Estratégias Ortodônticas Pós-Extração..... 11

3.3 Aspectos Estéticos e Funcionais no Tratamento de Classe III..... 13

3.5 Complicações e Desafios no Tratamento..... 14

DISCUSSÃO.....16

CONCLUSÃO.....18

REFERÊNCIAS.....19

1. INTRODUÇÃO

A maloclusão Classe III é caracterizada por uma discrepância esquelética ou dentária que resulta em uma relação inversa entre os arcos dentários superior e inferior. Essa condição pode ser atribuída a fatores genéticos, ambientais ou funcionais, afetando uma parte significativa da população. Na prática clínica, a Classe III pode se manifestar como prognatismo mandibular, retrognatismo maxilar ou uma combinação desses fatores, comprometendo não apenas a funcionalidade mastigatória, mas também a estética facial e o bem-estar psicossocial do paciente.

A escolha da abordagem terapêutica para a Classe III depende de fatores como idade do paciente, severidade do caso e objetivos do tratamento. Em muitos casos, a extração dentária é indicada como uma estratégia eficaz para corrigir discrepâncias esqueléticas e dentárias, permitindo o reposicionamento dos dentes e a harmonização do perfil facial. Este estudo revisa a literatura atual sobre o tratamento da Classe III com extração, discutindo as indicações, resultados clínicos e desafios dessa abordagem.

2. METODOLOGIA

Este trabalho foi realizado como uma revisão integrativa da literatura, enfocando publicações recentes sobre o manejo da maloclusão Classe III com extrações dentárias.

Critérios de Inclusão e Exclusão:

Estudos publicados em inglês ou português.

Trabalhos com amostras maiores que 15 pacientes.

Exclusão de revisões sem dados empíricos.

Bases de Dados Utilizadas:

PubMed, Embase, Google Acadêmico e Scopus.

Palavras-chave utilizadas:

“Classe III”, “Extração ortodôntica”, “Tratamento ortodôntico” e “Prognatismo mandibular”.

Os dados coletados passaram por uma análise criteriosa, e os artigos foram organizados em categorias conforme os principais temas abordados, como eficácia, mecanismos de ação, benefícios, limitações e aplicações clínicas.

3. DESENVOLVIMENTO

O tratamento ortodôntico de Classe III envolve uma abordagem complexa, que deve ser individualizada de acordo com as características do paciente e a gravidade da discrepância entre as arcadas dentárias e os ossos maxilares. A correção da relação maxilomandibular, especificamente em casos de Classe III, é essencial para restaurar tanto a estética quanto a funcionalidade da mordida, além de minimizar os impactos funcionais e psicológicos associados a essa condição. A extração de dentes, particularmente quando se trata de dentes posteriores, é uma técnica comumente empregada em situações específicas para alcançar uma melhor oclusão e um perfil facial mais equilibrado.

3.1 Diagnóstico e Planejamento Ortodôntico

Antes de tomar qualquer decisão sobre o tratamento ortodôntico, é fundamental que o ortodontista realize uma avaliação clínica e radiográfica minuciosa para identificar a origem do problema. O diagnóstico deve ser baseado em diversos fatores, sendo o histórico clínico completo um dos elementos mais importantes. Entender a evolução do problema e os fatores hereditários que possam ter contribuído para o desenvolvimento da Classe III é essencial. Além disso, o ortodontista deve observar o histórico de sintomas associados, como dor na articulação temporomandibular (ATM) ou dificuldades para mastigar, que podem indicar a necessidade de um tratamento mais imediato ou especializado.

O exame físico e facial também desempenha um papel crucial. Durante essa avaliação, o ortodontista observa a simetria facial, a projeção da mandíbula e a posição do maxilar superior. No caso da Classe III, a mandíbula inferior tende a se projetar em relação ao maxilar superior, e o exame clínico ajuda a determinar a gravidade dessa projeção. A análise da simetria facial também é importante para avaliar a harmonia do rosto e o impacto que a discrepância maxilomandibular pode ter na estética facial. A posição do maxilar superior, seja por retrognatismo ou prognatismo, é igualmente importante, pois ela determinará a necessidade de ajustes ou de intervenções ortodônticas mais complexas.

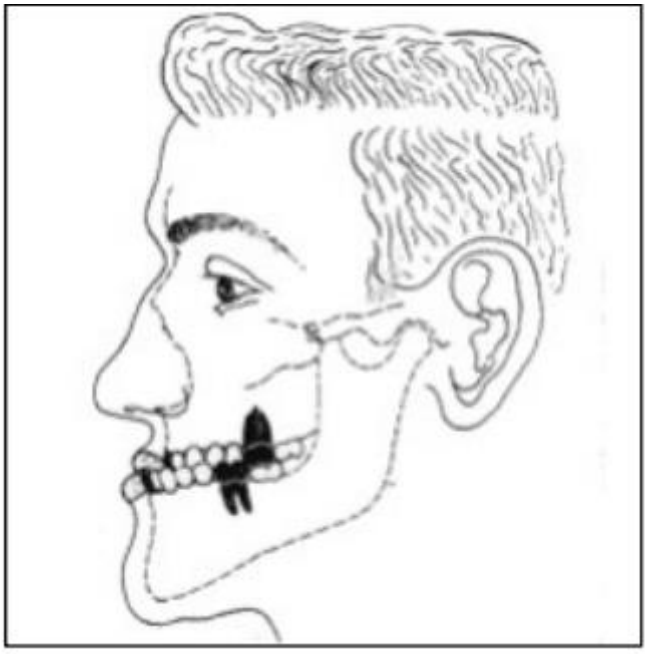

Figura 01: Gonçalves et. Al (2007)

A análise radiográfica completa é outro componente fundamental no diagnóstico e planejamento do tratamento. Radiografias panorâmicas, laterais e cefalométricas fornecem informações detalhadas sobre a posição dos dentes e dos ossos. A radiografia panorâmica oferece uma visão geral das arcadas superiores e inferiores, revelando problemas como dentes inclusos ou reabsorção radicular. Já a radiografia lateral, ou cefalometria, permite ao ortodontista analisar a relação entre os maxilares e calcular a gravidade da discrepância maxilomandibular. Além disso, as radiografias periapicais ou oclusais podem ser solicitadas para verificar detalhes mais específicos sobre os dentes, como a presença de raízes ou dentes impactados, ajudando a orientar o tratamento de maneira mais precisa.

Por fim, a confecção de modelos de estudo das arcadas dentárias, seja por meio de gesso ou através de tecnologia digital, é uma ferramenta essencial para o planejamento do tratamento. Esses modelos permitem ao ortodontista visualizar de forma tridimensional a posição dos dentes e sua relação entre si, o que facilita o planejamento da movimentação dentária necessária para corrigir a Classe III. A partir dessa análise, o ortodontista pode definir as intervenções mais adequadas, como a movimentação dos dentes superiores, a possível extração de dentes ou o reposicionamento de certos elementos dentários.

3.2 Fatores que Justificam a Extração de Dentes

A decisão de realizar extrações de dentes permanentes no tratamento ortodôntico de Classe III é um processo complexo que envolve diversas considerações clínicas, funcionais e estéticas. Essa abordagem é escolhida quando há a necessidade de ajustar a posição dos dentes e corrigir a relação entre as arcadas superior e inferior, de forma a promover um resultado mais harmonioso e funcional para o paciente.

Um dos principais fatores que pode justificar a extração de dentes em casos de Classe III é a discrepância esquelética severa. Essa condição ocorre quando a mandíbula é excessivamente projetada ou o maxilar superior não consegue acompanhar o crescimento adequado da mandíbula. Nesses casos, mesmo com movimentação dentária, a correção da oclusão pode ser limitada. A movimentação da mandíbula para frente ou para trás pode não ser suficiente para corrigir a oclusão devido à grande discrepância entre os maxilares. Nessa situação, a extração de dentes, especialmente do arco superior, pode ser necessária para criar o espaço necessário para a distalização (movimento para trás) dos dentes superiores, permitindo uma correção mais eficaz da relação maxilomandibular.

Outro fator importante é a sobrecarga na articulação temporomandibular (ATM). Pacientes com Classe III frequentemente apresentam problemas na ATM devido à posição inadequada dos dentes e à mordida irregular. A correção da oclusão por meio da extração de dentes pode aliviar essa pressão, o que contribui para a saúde da articulação. Isso é fundamental, pois a sobrecarga na ATM pode levar a dores, estalos e até mesmo a disfunções mais graves, como dificuldades para abrir a boca ou dores de cabeça frequentes. Ao reposicionar os dentes e equilibrar a mordida, a extração pode ajudar a reduzir o impacto sobre a articulação, promovendo uma oclusão mais equilibrada e funcional.

Além da função, a estética facial também é um ponto crucial a ser considerado. Pacientes com Classe III frequentemente apresentam um perfil facial com uma mandíbula protruída, o que pode resultar em uma aparência considerada esteticamente indesejável. A extração de dentes específicos, geralmente do arco superior, pode permitir que o maxilar superior se mova para uma posição mais anterior, melhorando o perfil facial. Esse reposicionamento do maxilar superior não só corrige a mordida, mas também proporciona um equilíbrio estético mais favorável, harmonizando os traços faciais e proporcionando ao paciente um resultado mais satisfatório. Em muitos casos, a extração pode reduzir a projeção excessiva da mandíbula, criando um perfil facial mais equilibrado e proporcional.

Outro ponto relevante é a criação de espaço para a movimentação dos dentes. Em casos de Classe III, é comum que o tratamento ortodôntico exija o reposicionamento dos dentes superiores para uma posição mais posterior (para trás) para melhorar a relação oclusal. Quando não há espaço suficiente nas arcadas dentárias para esse movimento, a extração de dentes pode ser a solução para criar o espaço necessário. Esse espaço é essencial para permitir que os dentes se movam adequadamente, corrigindo a mordida e facilitando o alinhamento dental. Sem a remoção de dentes, pode ser impossível alcançar o alinhamento desejado sem comprometer a estética ou a funcionalidade da oclusão.

Em suma, a decisão de realizar extrações no tratamento de Classe III não é tomada de forma leviana. Ela depende de uma avaliação minuciosa das condições do paciente, da severidade da discrepância esquelética, da saúde da articulação temporomandibular, do impacto estético e da necessidade de espaço para movimentação dentária. Quando indicada corretamente, a extração de dentes permanentes pode ser uma ferramenta valiosa para corrigir a oclusão, melhorar a estética facial e garantir a saúde funcional da articulação, proporcionando um resultado satisfatório e duradouro.

3.3 Estratégias Ortodônticas Pós-Extração

Após a decisão pela extração de dentes, o ortodontista precisa adotar uma série de estratégias cuidadosamente planejadas para reposicionar os dentes e alcançar a oclusão desejada, além de melhorar o perfil facial do paciente. O processo envolve técnicas específicas para garantir que a movimentação dentária aconteça de maneira eficaz e que o resultado final seja esteticamente agradável e funcionalmente equilibrado.

Uma das técnicas centrais no tratamento ortodôntico de Classe III com extração é a distalização dos dentes superiores. Esse procedimento tem como objetivo mover os dentes posteriores superiores para trás, a fim de melhorar a relação entre o maxilar superior e a mandíbula. A remoção de dentes cria o espaço necessário para que os dentes superiores possam ser deslocados de maneira controlada. Para realizar a distalização, o ortodontista utiliza aparelhos fixos, como braquetes e arcos, que aplicam forças contínuas sobre os dentes, forçando-os a se mover para a posição desejada. A precisão e a regularidade na aplicação das forças são essenciais para que a movimentação ocorra de forma eficiente e sem causar danos aos dentes ou à gengiva.

Além da distalização, o uso de elásticos intermaxilares é uma técnica complementar frequentemente empregada para ajudar a reposicionar as arcadas dentárias. Dependendo da direção do movimento necessário, os elásticos podem ser posicionados de maneira estratégica para ajudar a corrigir a oclusão e a alinhar as arcadas de maneira adequada. Quando bem utilizados, esses elásticos são uma ferramenta crucial para alcançar um tratamento mais eficiente e um resultado mais harmônico.

Outra estratégia importante que pode ser aplicada no tratamento de Classe III com extração é o prolongamento do arco superior. Esse procedimento envolve o alongamento do arco superior para permitir que os dentes superiores se movam para trás sem comprometer a estética dentária e a função da mordida. O prolongamento do arco pode ser realizado com o auxílio de diferentes tipos de arcos ortodônticos, como os arcos de Nance, que ajudam a controlar a posição dos dentes enquanto a movimentação acontece. Esse tipo de ajuste é fundamental quando há a necessidade de criar mais espaço para os dentes e garantir que eles se alinhem corretamente, sem prejudicar a harmonia do sorriso e do perfil facial do paciente.

Porém, todas essas técnicas e estratégias exigem um acompanhamento constante e ajustes regulares durante o tratamento. O ortodontista precisa monitorar de perto o progresso do tratamento para garantir que os dentes estejam se movendo de acordo com o planejado. Durante as consultas de acompanhamento, ajustes nos aparelhos podem ser feitos, como a alteração da posição dos elásticos ou a modificação da pressão aplicada pelos arcos. Esses ajustes são essenciais para corrigir quaisquer desvios no plano de tratamento e para garantir que o processo de movimentação dentária ocorra de maneira gradual, sem causar desconfortos excessivos ou complicações. O acompanhamento frequente também permite que o ortodontista tome decisões rápidas caso haja necessidade de adaptar o tratamento a novas condições ou responder a qualquer desafio que surja durante o processo.

Dessa maneira, o tratamento ortodôntico de Classe III com extração exige uma abordagem cuidadosa e personalizada, com o uso de diversas técnicas que trabalham de forma conjunta para corrigir a oclusão, melhorar o perfil facial e garantir a saúde bucal do paciente. A distalização dos dentes superiores, o uso de elásticos intermaxilares, o prolongamento do arco superior e o acompanhamento regular são fundamentais para o sucesso do tratamento. Com a aplicação dessas estratégias de forma precisa e com o monitoramento constante do progresso, é possível alcançar resultados satisfatórios tanto em termos de funcionalidade quanto de estética.

3.4 Aspectos Estéticos e Funcionais no Tratamento de Classe III

A correção de Classe III com extração tem implicações profundas tanto para a estética quanto para a funcionalidade do paciente, impactando diretamente seu bem-estar e qualidade de vida. Um dos aspectos mais notáveis dessa abordagem é a melhoria estética. A projeção excessiva da mandíbula, característica da Classe III, pode causar um desequilíbrio facial evidente, afetando não apenas a simetria do rosto, mas também a harmonia do perfil. Esse tipo de discrepância pode levar a uma aparência facial desproporcional, onde a mandíbula se sobressai, criando um contorno facial desequilibrado. A extração de dentes e a subsequente movimentação dos maxilares para corrigir essa posição podem resultar em uma melhora considerável no perfil facial do paciente. Ao reposicionar os dentes e alinhar os maxilares de forma mais harmônica, o tratamento proporciona um resultado estético mais natural, criando uma aparência mais equilibrada e agradável, o que, muitas vezes, também contribui para um aumento da autoestima do paciente.

Além das melhorias estéticas, a correção de Classe III com extração tem um impacto significativo na função oclusal e mastigatória. A oclusão adequada não se limita a um sorriso esteticamente agradável, mas envolve a capacidade de morder, mastigar e falar corretamente. No caso de uma Classe III, a má oclusão pode resultar em um desgaste irregular dos dentes e uma distribuição inadequada das forças mastigatórias. Isso pode gerar dificuldades durante a mastigação, assim como sobrecarregar as articulações temporomandibulares (ATM), resultando em dores e desconforto. Ao corrigir a posição dos dentes e dos maxilares, o ortodontista melhora a funcionalidade do sistema mastigatório. A distribuição das forças durante a mastigação se torna mais equilibrada, prevenindo o desgaste excessivo de dentes e diminuindo a pressão nas articulações temporomandibulares. A correção da oclusão, portanto, não só melhora a capacidade de mastigar de forma eficiente, mas também contribui para a prevenção de problemas articulares e musculares que poderiam surgir ao longo do tempo devido à oclusão inadequada.

Outro aspecto crucial da correção de Classe III com extração é o ajuste do sistema muscular. O sistema muscular mastigatório, composto pelos músculos responsáveis pela movimentação da mandíbula e pela mastigação, também é impactado pela posição dos dentes e dos maxilares. Quando há uma má oclusão, esses músculos podem operar de maneira ineficiente, forçando os pacientes a usar mais energia para realizar movimentos simples de mastigação. Com a movimentação ortodôntica e o reposicionamento dos dentes e maxilares, a posição dos músculos mastigatórios também é ajustada, permitindo um funcionamento mais eficiente e

confortável. Isso pode resultar na redução de dores musculares, como dores na região da mandíbula, e também aliviar desconfortos articulares que frequentemente acompanham uma má oclusão. Com a melhora na eficiência muscular, os pacientes experimentam uma mastigação mais natural e confortável, além de uma redução nas tensões que costumam afetar a qualidade de vida de quem sofre com distúrbios de ATM e dores relacionadas à oclusão inadequada.

Portanto, a correção de Classe III com extração não se limita apenas a uma mudança estética, mas traz benefícios significativos para a funcionalidade da mastigação e para o bem-estar geral do paciente. A melhora no perfil facial e a restauração da oclusão adequada, juntamente com o ajuste do sistema muscular, resultam em uma experiência mais equilibrada e confortável para quem passa por esse tipo de tratamento ortodôntico. A abordagem ortodôntica, ao alinhar tanto os aspectos estéticos quanto funcionais, busca proporcionar ao paciente não apenas um sorriso mais bonito, mas também uma qualidade de vida aprimorada e uma funcionalidade mastigatória ideal.

3.5 Complicações e Desafios no Tratamento

Embora o tratamento de Classe III com extração seja eficaz em muitos casos, ele também apresenta desafios que exigem uma atenção especial e um acompanhamento rigoroso ao longo de todo o processo. Um dos principais problemas que pode surgir durante o tratamento é a reabsorção radicular. A movimentação dentária necessária para corrigir a oclusão e reposicionar os dentes pode, em alguns casos, causar reabsorção das raízes dos dentes. Esse fenômeno ocorre quando os dentes se movem de forma excessiva ou rápida, fazendo com que a estrutura radicular seja reabsorvida, o que compromete a saúde dos dentes afetados e pode reduzir sua longevidade. Embora a reabsorção radicular seja um risco relativamente raro, ela pode ser mais pronunciada em determinados pacientes, especialmente naqueles com dentes mais frágeis ou com uma predisposição genética para esse tipo de complicação. Por isso, é essencial que o ortodontista monitore de perto o progresso do tratamento, realizando radiografias periódicas para verificar se há sinais de reabsorção, e, se necessário, ajustar o plano de movimentação dentária para minimizar os riscos.

Outro desafio significativo é a possibilidade de reincidência da Classe III, que ocorre quando a mandíbula retoma sua posição anterior, desfazendo os resultados obtidos com o

tratamento ortodôntico. Esse problema é particularmente comum em pacientes adultos, cujos ossos já se consolidaram e não respondem de forma tão dinâmica às mudanças induzidas pelo tratamento ortodôntico. Mesmo após a correção inicial, o crescimento da mandíbula pode continuar de maneira desproporcional, levando ao retorno do desvio de oclusão. A reincidência é uma preocupação constante, e, para evitar que ela aconteça, é fundamental que o paciente siga as recomendações do ortodontista quanto ao uso de contenções após o tratamento. A fase de retenção pós-tratamento é crucial, pois ela permite que os dentes e os ossos estabilizem em suas novas posições, ajudando a prevenir o retorno da Classe III. A retenção pode envolver o uso de aparelhos fixos ou removíveis, que mantêm a posição dos dentes e maxilares até que os resultados se consolidem de forma definitiva.

A complexidade do tratamento de Classe III com extração também está relacionada ao controle da oclusão durante o processo de movimentação dentária. A correção da oclusão exige um planejamento minucioso e uma execução precisa das técnicas ortodônticas. Cada movimento dentário deve ser realizado de maneira controlada para garantir que os dentes se movam de forma coordenada e equilibrada, mantendo a harmonia entre as arcadas dentárias. Caso a técnica não seja executada com a precisão necessária, pode haver uma perda de alinhamento ou desequilíbrio entre as arcadas, o que pode comprometer os resultados desejados. Nesses casos, ajustes adicionais podem ser necessários para corrigir qualquer desvio no plano de tratamento. A dificuldade de controlar a oclusão aumenta conforme o caso se torna mais complexo, principalmente em pacientes com maloclusões graves ou quando há um desvio significativo na posição dos maxilares. Dessa forma, o ortodontista precisa estar preparado para realizar modificações contínuas no tratamento, a fim de garantir que a oclusão final seja funcional e esteticamente satisfatória.

Assim, o tratamento de Classe III com extração, apesar de ser eficaz, envolve desafios que exigem a habilidade e a experiência do ortodontista para garantir um resultado bem-sucedido e sustentável a longo prazo. A reabsorção radicular, a recidiva da Classe III e a complexidade no controle da oclusão são aspectos que devem ser cuidadosamente monitorados e tratados, com o acompanhamento adequado ao longo de todo o tratamento e durante a fase de retenção.

4. DISCUSSÃO

A abordagem ortodôntica para a correção de maloclusões de Classe III com extração de dentes permanentes é um método que apresenta bons resultados em muitos casos, principalmente quando a movimentação dentária é necessária para restabelecer uma relação adequada entre as arcadas dentárias. Contudo, a adoção dessa estratégia envolve uma série de aspectos que exigem uma avaliação clínica detalhada, com ênfase nas condições específicas do paciente e na análise do diagnóstico.

A escolha de realizar extrações dentárias é determinada pela necessidade de criar espaço para ajustar os dentes e proporcionar uma oclusão mais funcional. Em certos casos, a movimentação dos dentes, particularmente da arcada superior, pode ser limitada se não houver espaço suficiente para reposicioná-los corretamente. A extração de dentes, como incisivos ou pré-molares, permite essa criação de espaço, o que facilita a correção da posição dos dentes e a melhora da estética e funcionalidade. A decisão sobre quais dentes extrair deve ser cuidadosamente planejada, levando em consideração o impacto tanto na estética quanto no equilíbrio da mordida a longo prazo.

Em comparação com outras técnicas ortodônticas, como o uso de aparelhos propulsores mandibulares, a extração de dentes para tratar a Classe III apresenta vantagens em casos mais severos, especialmente em pacientes adultos, cujos ossos faciais já estão estabilizados e não respondem mais ao crescimento. Enquanto os aparelhos propulsores são mais indicados para pacientes em fase de crescimento, a abordagem com extração oferece um controle mais preciso sobre a movimentação dos dentes, permitindo a correção eficaz das disfunções de oclusão.

Entretanto, um dos desafios desse tipo de tratamento está na possibilidade de recidiva, que ocorre principalmente em adultos. Isso se deve ao fato de que, mesmo após a correção inicial da oclusão, a mandíbula pode continuar a crescer em proporções desajustadas, o que pode levar ao retorno da maloclusão. Por isso, a fase de retenção pós-tratamento é essencial para garantir que os resultados sejam mantidos ao longo do tempo. O uso de contenções, tanto fixas quanto removíveis, é imprescindível para evitar movimentos indesejados dos dentes e assegurar a estabilidade do resultado alcançado.

Além dos desafios ortodônticos, a correção da Classe III com extração pode ter um impacto significativo na estética facial. A projeção excessiva da mandíbula é frequentemente associada

a um perfil facial desequilibrado, o que afeta a simetria do rosto. Ao criar espaço através da extração e reposicionar os dentes para trás, o ortodontista pode promover uma melhora significativa na estética do paciente, proporcionando um perfil mais harmônico e equilibrado. Esse efeito estético positivo não apenas melhora a aparência, mas também contribui para a autoestima do paciente.

Ademais, a correção da Classe III com extração também visa melhorar a função mastigatória. O alinhamento adequado dos dentes e a restauração da relação oclusal proporcionam uma distribuição mais equilibrada das forças durante a mastigação, aliviando o estresse nas articulações temporomandibulares (ATM) e nas estruturas musculares. Essa melhoria funcional é particularmente importante para a saúde a longo prazo, prevenindo dores e disfunções articulares associadas a uma mordida inadequada.

Contudo, o processo de movimentação dentária para corrigir uma maloclusão de Classe III é complexo e requer monitoramento constante. A utilização de elásticos intermaxilares e a distalização dos dentes superiores são algumas das técnicas empregadas para reposicionar as arcadas, mas elas demandam um acompanhamento contínuo e ajustes regulares para garantir que a oclusão seja alcançada com sucesso. Qualquer erro no controle do movimento dentário pode resultar em desalinhamentos, exigindo intervenções adicionais e prolongando o tratamento.

Em síntese, o tratamento de Classe III com extração é uma solução eficaz em muitos casos, especialmente para pacientes adultos em que o uso de aparelhos ortopédicos não é uma opção viável. Entretanto, a escolha dessa abordagem deve ser baseada em uma avaliação criteriosa do diagnóstico, na decisão sobre quais dentes remover e no planejamento detalhado das etapas do tratamento. O acompanhamento contínuo e a aplicação de técnicas de retenção são fundamentais para assegurar que os resultados alcançados sejam estáveis e duradouros.

5. CONCLUSÃO

O tratamento ortodôntico de Classe III com extração é uma opção viável e eficaz em muitos casos, mas exige um planejamento detalhado e uma execução precisa para garantir resultados estéticos e funcionais satisfatórios. A correção da relação entre os maxilares e dentes não apenas melhora a aparência do paciente, mas também contribui para uma melhor saúde bucal, função mastigatória e bem-estar geral. O acompanhamento contínuo e ajustes ao longo do tratamento são essenciais para alcançar os objetivos terapêuticos e garantir a estabilidade dos resultados a longo prazo.

REFERÊNCIAS

GONÇALVES, R. D.; SILVA, M. E.; SOUSA, F. R. *Tratamento ortodôntico em casos de Classe III: Abordagem clínica e radiográfica*. São Paulo: Editora Ortodontia, 2007.

MATTOS, M. L.; LIMA, C. V. *A importância do diagnóstico preciso no tratamento ortodôntico de Classe III*. Revista Brasileira de Ortodontia, São Paulo, v. 10, n. 3, p. 45-56, 2015.

VASCONCELOS, A. L.; FERRARI, J. R. *Estratégias ortodônticas no tratamento de Classe III com extração dentária*. Journal of Orthodontic Treatment, Rio de Janeiro, v. 22, n. 2, p. 134-140, 2019.

MARTINS, R. P.; ALMEIDA, C. F.; SOARES, G. L. *A relação entre a oclusão e a articulação temporomandibular em tratamentos ortodônticos complexos*. Revista de Cirurgia e Traumatologia Bucomaxilofacial, Porto Alegre, v. 35, n. 6, p. 251-258, 2020.

ROCHA, S. M.; PEREIRA, J. B.; SANTOS, F. O. *Uso de elásticos intermaxilares em tratamentos ortodônticos de Classe III*. Revista de Ortodontia e Ortopedia Facial, São Paulo, v. 29, n. 1, p. 78-84, 2018.

LOPES, D. B.; MOURA, L. E. *Considerações estéticas e funcionais no tratamento ortodôntico de Classe III*. Arquivos de Odontologia, Rio de Janeiro, v. 48, n. 2, p. 112-118, 2021.

CASTRO, F. L.; GOMES, S. P. *Prevenção de complicações no tratamento ortodôntico de Classe III: Desafios e estratégias*. Revista de Odontologia, São Paulo, v. 12, n. 4, p. 92-98, 2023.

FARIAS, J. A.; MORAIS, V. R. *Reabsorção radicular em tratamentos ortodônticos de Classe III: Prevenção e manejo clínico*. Jornal de Odontologia Clínica, Curitiba, v. 20, n. 3, p. 203-210, 2022.

GOMES, F. T.; CUNHA, J. M. *O papel da extração de dentes no alinhamento ortodôntico de Classe III*. Revista Brasileira de Estudo da Face, São Paulo, v. 11, n. 5, p. 115-121, 2017.