FACSETE

VITÓRIA DA COSTA ALVES

TÉCNICA DE SUMMERS PARA LEVANTAMENTO DE SEIO MAXILAR

SÃO JOSÉ DO RIO PRETO

2022

VITÓRIA DA COSTA ALVES

TÉCNICA DE SUMMERS PARA LEVANTAMENTO DE SEIO MAXILAR

Monografia apresentada ao curso de Especialização Lato Sensu da FACSETE como requisito parcial para conclusão do curso de Implantodontia

Área de concentração: Implantodontia.

Orientador: Idelmo Rangel Garcia Junior

SÃO JOSÉ DO RIO PRETO

2022

Alves, Vitória da Costa.
Técnica de summers para levantamento de seio maxilar / Vitoria da Costa Alves / 2022.
23 f. ; il

Orientador: Idelmo Rangel Garcia Junior
Monografia (especialização) – Faculdade de Tecnologia de Sete Lagoas, 2022.

1.Implantes dentários. 2.Técnica atraumática. 3.Levantamento do seio maxilar.
I. Título
II. Idelmo Rangel Garcia Junior.

Monografia intitulada **"*Técnica de Summers para levantamento de seio maxilar*"** de autoria da aluna Vitória da Costa Alves.

Aprovada em 07/04/2022 pela banca constituída dos seguintes professores:

_____

Idelmo Rangel Garcia Junior
FACSETE – Orientador

_____

Antonio Carlos Francisco
FACSETE

_____

José Claudio Maçon
FACSETE

São José do Rio Preto, 07 de abril de 2022

RESUMO

A quantidade adequada de altura óssea é uma condição essencial para a reabilitação na Implantodontia. As dificuldades apresentada pela região maxilar posterior edêntula, como a atrofia óssea e a pneumatização do seio maxilar tornam-se fatores limitantes para a instalação e manutenção de implantes osseointegrados. Por isso, a técnica de Summers, também denominada de atraumática, técnica dos osteótomos ou técnica transalveola, tem por finalidade manter a maior quantidade de osso existente na maxila através da via transalveolar. Por meio de revisão bibliográfica exploratória, este trabalho tem por escopo discorrer sobre a referida técnica atraumática de levantamento de seio maxilar para instalação de implantes preconizada por Summers. Em especial, a pesquisa recai sobre a anatomia do seio maxilar, as especificidades do método de execução do procedimento e suas desvantagens em termos de reabilitação oral.

Palavras-chaves: Implantes dentários. Técnica atraumática. Levantamento de seio maxilar.

ABSTRACT

The adequate amount of bone height is an essential condition for rehabilitation in Implantology. The difficulties presented by the edentulous posterior maxillary region, such as bone atrophy and pneumatization of the maxillary sinus, become limiting factors for the installation and maintenance of osseointegrated implants. Therefore, the Summers technique, also called atraumatic technique, osteotomes technique or transalveola technique, aims to maintain the largest amount of bone in the maxilla through the transalveolar route. Through an exploratory literature review, this work aims to discuss the aforementioned atraumatic technique of lifting the maxillary sinus for implant placement, recommended by Summers. In particular, the research focuses on the anatomy of the maxillary sinus, the specifics of the method of performing the procedure and its disadvantages in terms of oral rehabilitation.

Keywords: Dental implants. Atraumatic technique. Maxillary sinus floor lift.

SUMÁRIO

1. **INTRODUÇÃO** 9
2. **DESENVOLVIMENTO** ..... **Erro! Indicador não definido.**
2.1 Anatomia do seio maxilar 10
2.2 Técnica de Summers para levantamento de seio maxilar 13
2.3 Desvantagens 16
3. **CONCLUSÃO** 18
4. **REFERÊNCIAS BIBLIOGRÁFICAS** 19

LISTA DE FIGURAS

Figura 1 – Seios maxilares(1), frontais(2), etmoidais(3) e esfenodais(4) 11
Figura 2 – Localização do seio maxilar 111
Figura 3 – Tipo ósseo em zona posterior de maxila 12
Figura 4 – Técnica de Summers de levantamento de seio maxilar 155
Figura 5 – Osteótomos de Summers 166

1. INTRODUÇÃO

A utilização de implantes osseointegráveis tem notável repercussão dentro da odontologia, por ser uma alternativa de tratamento para a reabilitação oral, podendo proporcionar ao paciente a forma, a função e a estética de dentes ausentes ou perdidos (WOO; LE, 2004).

A eficácia do tratamento com implantes osseointegrados subordina-se a um planejamento e técnicas bem executados, considerando-se os fatores de estabilidade primária e estabilidade secundária, que estão diretamente relacionados à presença de volume ósseo e qualidade óssea adequados para a estabilização e posicionamento dos implantes (CHAUSHU *et al.,* 2009).

A técnica preconizada por Summers de levantamento de seio maxilar consiste em preservar o osso alveolar existente, empurrando-o lateralmente com o mínimo de trauma, desenvolvendo uma osteotomia de forma precisa. Essa compactação poderia ajudar a manter o implante recém instalado, e é desprovida de calor (SUMMERS, 1994).

Em verdade, é um procedimento cirúrgico com comprovado potencial de resolução das limitações ósseas resultadas das atrofias maxilares posteriores (BRANCO *et al.,* 2019), que permite o aumento do volume vertical da porção posterior da maxila através de enxerto ósseo na cavidade do seio, viabilizando a colocação de um implante dentário em um segundo tempo cirúrgico ou em conjunto (TING *et al.,* 2017).

Ressalta-se que para a correta indicação da técnica em questão, o paciente deve ser devidamente avaliado, tanto clinicamente quanto radiograficamente. Se infecções ou doenças estiverem presentes o procedimento deve ser evitado. A existência de infecções e problemas sistêmicos relacionados ao seio maxilar podem elevar a chance de complicações futuras e insucessos cirúrgicos, devido a necessidade de uma área cirúrgica saudável visando uma melhor regeneração tecidual (GROISMAN, 2012).

Dessa forma, levando em consideração que o levantamento do seio maxilar se tornou procedimento cirúrgico comum na prática clínica para reabilitação oral, o presente estudo apresenta as peculiaridades desta técnica.

2. DESENVOLVIMENTO

O presente estudo possui a metodologia baseada na revisão de literatura, fundamentando-se em caráter qualitativo. Para a busca de publicações cientificas disponíveis em texto completo sobre a técnica de Summers para levantamento de seio maxilar, foram utilizados os termos “técnica de Summers”, “técnica atraumática” “osteótomos” nos bancos de dados Medline (PubMed), Science Direct, Scielo e Google Scholar. Os critérios de inclusão adotaram artigos científicos escritos em português e inglês, com publicação entre 20005 e 2022. Estudos anteriores à esse período também foram citados, quando considerados importantes para o deslinde do trabalho.

2.1 Anatomia do seio maxilar

Os seios maxilares são considerados o maior seio paranasal, sendo o primeiro a se desenvolver, notadamente por volta de três meses de desenvolvimento fetal. Ele se desenvolve através do seu processo de pneumatização primária, que é o processo fisiológico de aumento contínuo de osso durante o crescimento, durando até a erupção completa dos terceiros molares (MISCH, 2008).

Por ser um seio paranasal, juntamente com os demais seios (frontal, esfenoidal e etmoidal), possui várias funções estruturais e funcionais. Auxiliam na redução do peso do crânio, protegem as estruturas intraorbitais nas hipóteses de traumas e intracranianas absorvendo o impacto. Os seios formam caixas de ressonância da voz, condicionando o ar inspirado, umedecendo-o e aquecendo-o. Contribuem na secreção do muco, equilibrando a pressão da cavidade nasal durante as variações barométricas (espirros e mudanças bruscas de altitude) e são coadjuvantes no olfato (BATISTA *et al.,* 2011).

Figura 1 *– Seios maxilares(1), frontais(2), etmoidais(3) e esfenodais(4)*

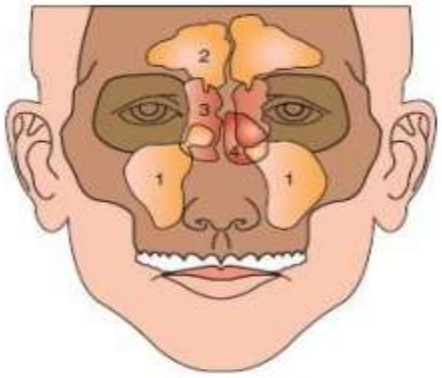

Fonte: MISCH (2008).

Os seios maxilares consistem em cavidades pneumáticas com formato de pirâmide e estão localizadas bilateralmente no interior da maxila ao lado da cavidade nasal, superior e com íntimo contato com as raízes dos dentes posteriores superiores, inferior ao assoalho orbital e anterior à fossa infratemporal. Apresentam em média um tamanho de 35 mm na base e 25 mm de altura em uma pessoa adulta, podendo ocorrer variações, dependendo do sexo, idade, raça e condições individuais (SOUSA *et al.,* 2018).

Figura 2 *– Localização do seio maxilar*

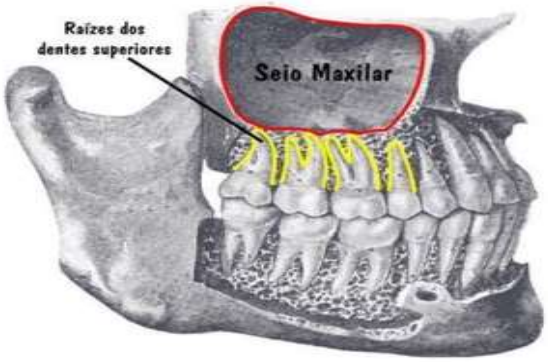

Fonte: BATISTA *et al.* (2011).

O seio maxilar é revestido por um tecido bilaminar fino, sendo denominado de membrana de Schneider. Esta membrana contém uma única camada de epitélio cúbico ciliado pseudo-estratificado contendo de 0,3 mm a 0,8 mm de espessura. (DAVID *et al.,* 2018; MENEZES*,* 2018).

A parede anterior é composta por um osso fino e compacto que se estende da borda orbital até o ápice do canino (na fossa canina) e abriga o nervo infraorbital, que atravessa o canal infraorbital ao longo do teto do seio e eflui ramificações para os

tecidos moles da bochecha. A parede superior corresponde ao assoalho orbital e normalmente nela está contida uma crista óssea onde é comportado o canal infraorbitário em que contém o nervo infraorbitário e vasos sanguíneos associados. A parede posterior se liga à região pterigomaxilar, onde está localizada a região da fossa pterigomaxilar, incluindo a artéria maxilar interna, plexo pterigoideo, gânglio esfenopalatino e nervo palatino maior. A parede medial é a mais complexa, na sua parte nasal o compartimento inferior da parede medial corresponde ao meato inferior e ao assoalho da fossa nasal e a parte superior corresponde ao meato médio. A parede lateral compõe a maxila posterior e o processo zigomático, e aloja anastomose endóssea da artéria alveolar póstero-superior e da artéria infraorbitária. E por fim, a parede inferior, qual seja, o assoalho, está em contato íntimo com os ápices radiculares dos dentes superiores posteriores (MISCH, 2008).

A maxila no geral possui osso medular com uma lâmina cortical mais fina na face vestibular. Na zona posterior da maxila a densidade óssea é predominante medular, sendo assim o tipo ósseo dessa região varia entre DIII e DIV, que são caracterizados por osso cortical fino e trabecular fino, respectivamente. E nessa região encontra-se uma área de maior precariedade óssea ao se comparar com qualquer outra da cavidade oral (MISCH, 2008). Para que possa instalar implantes nessa região, é necessário no mínimo 8 mm de osso em altura e 3 mm de osso aquém do alvéolo para não atingir o seio maxilar. Portanto, nas hipóteses de extensas perdas ósseas em região posterior de maxila e pneumatização secundária do seio maxilar, pode ser proposto o enxerto de levantamento de seio maxilar e depois efetuar a instalação dosimplantes (FERRAZ *et al.*, 2011).

Figura 3 *– Tipo ósseo em zona posterior de maxila*

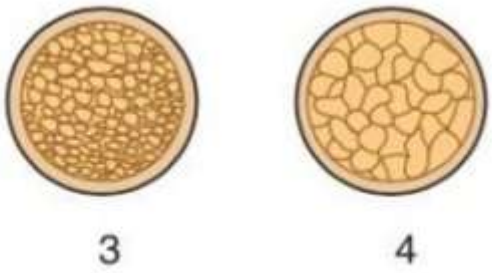

Fonte: BATISTA *et al.* (2011).

A vascularização e a inervação do seio maxilar são compartilhadas com os dentes superiores. O suprimento arterial da parede mediana origina-se na

vascularização da mucosa nasal (artérias do meato médio e do etmóide) além, da parede anterior, lateral e inferior provenientes da vascularização óssea (artérias infraorbitárias, faciais e palatinas). A parede mediana sinusal é drenada através do plexo pterigomaxilar. A circulação linfática é assegurada por meio dos vasos coletores da mucosa do meato médio. A inervação é fornecida pelos nervos mucosos nasais (ramificações superiores e látero-posteriores do segundo ramo do trigêmeo) e, pelos nervos alveolares superiores e infraorbitário (MOSS-SALENTIJA, 1985).

O volume do seio maxilar de uma pessoa adulta possui em média 15 mL, mas pode variar de 9,5 mL a 20 mL. Apesar dos seios maxilares manterem o seu tamanho em pessoas dentadas, existe um evento de rápida progressão quando acontece a perda dentária dos dentes posteriores: a expansão dos seios maxilares. Esse fenômeno expansor (a pneumatização secundária) em seguida à extração dentária posterior em adultos e leva a um aumento do seio maxilar às custas do rebordo alveolar (MISCH, 2008).

As perdas dentais progressivas podem interferir na forma e volume desses seios, cuja tendência é ocupar os espaços alveolares deixados pelos dentes. Há ainda, fatores genéticos e aqueles ligados à estrutura óssea individual predispondo a diferentes graus de resistência óssea e reabsorção (NAVARRO, 2002).

Considerando que as raízes de dentes posteriores da arca superior (maxila) tem um íntimo contato com o assoalho do seio maxilar, o profissional deve estar familiarizado com estruturas anatômicas e adjacentes (TEHRANCHI *et al.,* 2017).

2.2 Técnica de Summers para levantamento de seio maxilar

Por volta de 1970, Tatum introduziu duas técnicas de levantamento do seio maxilar, sendo o critério diferenciador entre elas o acesso ao assoalho do seio era obtido pela parede lateral do alvéolo (técnica traumática) e outro pela crista do rebordo (técnica atraumática) (FAVARIN, 2019). Posteriormente, Summers, em 1994, desenvolveu uma técnica de osteotomia menos invasivo onde não era removido osso (RODRIGUES *et al.,* 2015), proporcionando um bom suporte para o implante e um período reduzido de cicatrização.

Na referida técnica, o assoalho do seio maxilar é elevado através do osso alveolar com o auxílio de osteótomos de diferentes diâmetros. O objetivo é manter uma maior quantidade do osso pré-existente na maxila, empurrando a massa óssea

próxima a cortical da cavidade sinusal, e elevando o assoalho, o periósteo e a membrana do seio maxilar com o mínimo trauma durante o procedimento, não havendo contato direto entre a membrana do seio e os instrumentos (CHEN *et al*., 2007).

O levantamento de seio maxilar desenvolvido por Summers é usado para rebordo largo e anatomia relativamente plana que exige altura residual óssea maior que 5 mm e o osso não é retirado. O levantamento do assoalho do seio maxilar utilizando osteótomos é indicado para casos em que o remanescente ósseo suporta a instalação de implante dentário de forma imediata. Com o acesso indireto há a possibilidade de um ganho vertical de até 4 mm, no interior do seio maxilar (COSTA *et al*, 2017).

A figura 4 detalha o procedimento em questão: (A) Uso de uma broca piloto para demarcar o local do implante; (B) Uma broca helicoidal de 2 mm prepara a osteotomia 1 a 2 mm abaixo do assoalho do seio; (C) A espessura final da osteotomia é sequencialmente obtida, permanecendo 1 a 2 mm abaixo do assoalho antral; (D) Um osteótomo com ponta romba e mesmo diâmetro da osteotomia final é utilizado no local; (E) Um martelo cirúrgico é suavemente utilizado e vagarosamente leva a osteotomia 1 a 2 mm através do assoalho do seio. O osteótomo levanta o assoalho e 1 a 2 mm de osso com a mucosa do seio sobre o local do implante; (F) Um implante é instalado na osteotomia e estende-se de 0 a 2 mm sobre o assoalho cirúrgico do seio.

Figura 4 *– Técnica de Summers de levantamento de seio maxilar*

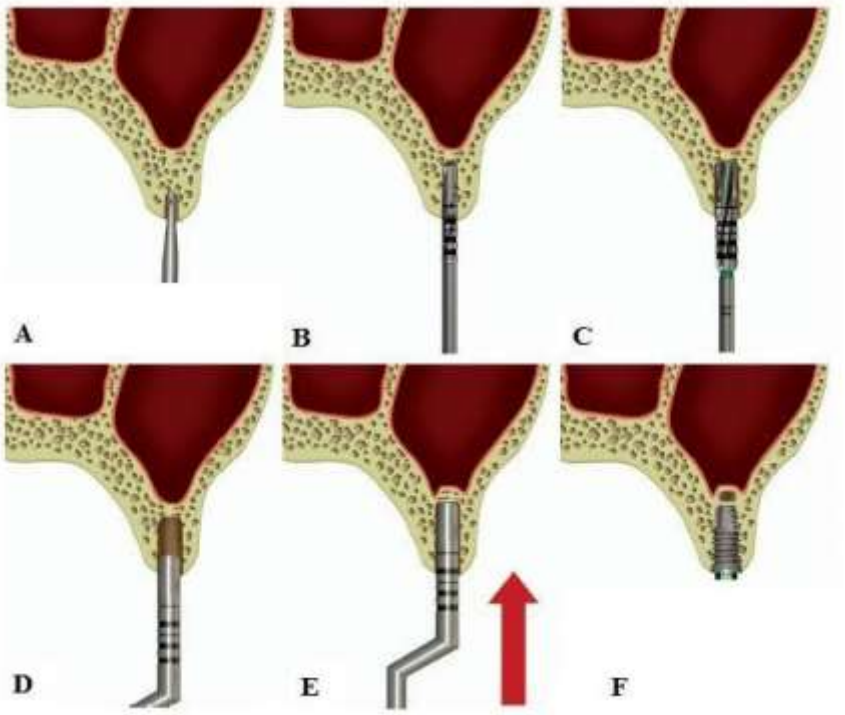

Fonte: MISCH (2008).

Ressalta-se que a técnica em comento desenvolve-se em razão da baixa densidade óssea desta região (osso tipo III e IV). Acerca dos instrumentos utilizados, os osteótomos de Summers, que podem ser detalhados da seguinte forma:

> "Têm um formato cilíndrico com a extremidade côncava, o que ajuda a manter o osso sobre a ponta ativa do instrumento durante o seu deslocamento para apical. Além disso, a pressão gerada pelo osteótomo permite uma compactação das camadas ósseas ao redor do mesmo, o que irá formar uma interface mais densa entre osso e implante" (ALMEIDA *et al.*, p.729, 2006).

Os osteótomos aumentam a densidade óssea, melhorando dessa forma o contato osso-implante e a estabilidade primária, permitindo também a disposição de implantes no rebordos com largura insuficiente, pois promove expansão vestíbulo lingual (TESTORI *et al.,* 2009).

Figura 5 *– Osteótomos de Summers*

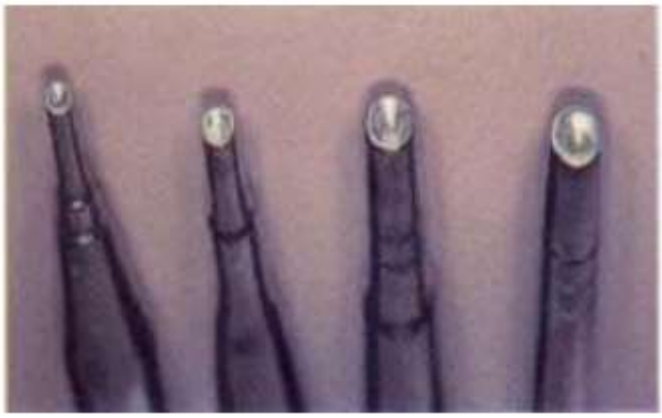

Fonte: SUMMERS (1994a)

Trata-se de procedimento útil e previsível, além de melhorar as chances da instalação de implantes em toda a maxila, especialmente próximo ao seio e na tuberosidade, de modo suave, sem gerar calor e tira proveito do osso macio, direcionando-o em diversas inserções. Além disso, diminui o tempo clínico, o risco cirúrgico, o dano tecidual, custo cirúrgico e período de cicatrização. São procedimentos adequados para realizações em consultório sob anestesia local, seguras e eficaz (SUMMERS, 1998).

Nota-se na literatura que a taxa de sobrevivência dos implantes instalados usando a técnica de Summers correlaciona-se com a altura óssea preexistente entre o assoalho do seio e a crista, sendo um fator importante no índice de falha do implante, assim no estudo realizado por Toffer (2004) mostra um índice total de sobrevivência dos implantes de 93,5% em uma altura média do reborde de 7,1 mm, mas quando a altura do reborde diminui para 4 mm ou menos o índice de sobrevivência caiu a 73,3%. Em outro estudo realizado por Rosen *et al.* (1999) reportaram uma taxa de sobrevivência de 96% quando a altura óssea residual foi de 5 mm ou mais, porém diminui para 85,7% quando a altura óssea residual foi de 4 mm ou menos.

2.3 Desvantagens

O processo alveolar na região de seio maxilar pode ser insuficiente para o posicionamento de implantes dentários, considerando a quantidade de tecido ósseo reduzido, aliada à baixa densidade óssea e à pneumatização secundária do seio maxilar. Desta maneira, intercorrências como deslocamento do implante para o interior do seio maxilar podem ocorrer com alguma frequência (MISCH, 2008).

Na grande maioria dos casos, a migração do implante para o interior do seio maxilar acontece devido a quantidade óssea alveolar insuficiente (MANOR et al, 2018). Esse deslocamento pode atuar como corpo estranho e assim causar complicações como sinusites, fístula oroantral, comunicação buco-sinusal e até complicações mais graves como câncer (MAYER *et al,* 2017).

No que se refere à contraindicações, incluem-se pacientes com problemas do seio maxilar e portadores de quaisquer condições sistêmicas e impossibilite à cirurgia de elevação do seio maxilar (MAZZONETO *et al.,* 2012).

A técnica por osteótomos provoca pequenas mudanças fisiológicas e morfológicas do seio maxilar, devido a uma nova elevação da membrana sinusal, tornando-se uma técnica cuidadosa (BERENGO *et al.,* 2004).

A principal complicação intra operatória é a perfuração da membrana sinusal que ocorre em 10% dos casos (CERQUEIRA, 2013).

É preciso avaliar no pré-operatório o volume ósseo residual através de tomografia computadorizada, ou medidas tomográficas, pois se o volume ósseo disponível abaixo da cavidade sinusal for insuficiente, torna-se comprometido o sucesso do procedimento (POGREL *et al.,* 2016).

Por todo o exposto, é possível evitar tais desvantagens na prática, e para tanto, deve-se fazer uma minuciosa anamnese, ter um profundo conhecimento anatômico da região, assim como estar munido de exames radiográficos específicos que auxiliam no diagnóstico (CARDOSO *et al*., 2002).

3. CONCLUSÃO

O seio maxilar constitui uma estrutura anatómica que deve merecer por parte do cirurgião dentista uma particular atenção na prática clínica diária. Um planejamento cirúrgico-protético bem executado, dentro dos padrões preconizados na literatura, leva ao sucesso da reabilitação oral envolvendo implantes osseointegrados, devolvendo ao paciente a estética e a função perdida de maneira satisfatória.

A técnica de elevação do seio maxilar mencionada por Summers é uma forma eficaz para se obter uma melhora óssea para reabilitação protética de maxila edêntula na área posterior, sendo considerado procedimento seguro.

A análise da literatura permitiu constatar que a técnica de Summers é previsível e possui elevados índices de sucesso na reabilitação protética da região posterior da maxila atrófica.

Não obstante ser uma técnica eficaz, se torna limitada por depender da altura óssea do rebordo residual. Alturas com nível de 5 mm apresentam maior índice de sucessos e maior perspectiva do ganho ósseo almejado e o emprego de enxertos na realização da técnica vem do dentista, da quantidade óssea residual e do volume ósseo desejado

As complicações advindas dos procedimentos envolvidos na reabilitação bucal com implantes têm como principais fatores propiciadores: a deficiências técnica e científica do profissional, o estado geral de saúde e condições sistêmicas do paciente, falhas no planejamento cirúrgico, bem como falhas na aplicação dos critérios de indicação e contraindicação da cirurgia.

4. REFERÊNCIAS BIBLIOGRÁFICAS

AL-DAJANI M. **Recent trends in sinus lift surgery and their clinical implications**. Clin Implant Dent Relat Res., 18(1): 204-212, 2014.

ALMEIDA, L.P.B. *et al.* **Estudo comparativo das técnicas cirúrgicas de levantamento de seio maxilar em implantodontia:** revisão de literatura. Rev Univap, v. 13, p. 729-32, 2006.

BATISTA, P.S.; JUNIOR, A.F.R.; WICHNIESKI, C. **Contribuição para o estudo do seio maxilar**. Revista Portuguesa de Estomatología, Medicina Dentária e Cirugia Maxilofacial, v. 52, n. 4, p. 235-239, 2011.

BERENGO, M.; SIVOLELLA. S.; MAJZOUB, Z.; CORDIOLI, G. **Endoscopic evaluation of the bone-added osteotome sinus floor elevation procedure**. International journal of oral and maxillofacial surgery, 2004.

BRANCO, I.M.C. *et al*. **Complicações no procedimento de levantamento de seio maxilar**: um estudo dos últimos cinco anos. Revista Uningá, v. 56, n. S3, p. 1-10, 2019.

CERQUEIRA, M.V.M**. Tratamento das complicações da cirurgia de levantamento de seio maxilar**. Monografia apresentada ao Curso de Especialização de Implantodontia Oral da Universidade Federal de Minas Gerais, Belo Horizonte, 2013.

CHAUSHU, G. *et al*. **The use of cancellous block allograft for sinus augmentation with simultâneos implant placement in the posterior atrophic maxila**. J Periodontol. V. 80, n. 3, p. 422-428, 2009.

CHEN, T.W. *et al*. **Implant placement immediately after the lateral approach of the trap door window procedure to create a maxillary sinus lift without bone grafting:** a 2-year retrospective evaluation of 47 implants in 33pPatients. J. Oral Maxillofac. Surg, United States, v. 65, no. 11, p. 2324-2328, 2007.

COSTA, P. G. M. *et al.* **Princípios de Levantamento de Seio Maxilar.** Revista de Odontologia Contemporânea, v. 1, n. 2, p.12-20, 2017.

DAVID, G.M. *et al*. **Levantamento de seio maxilar**: uma comparação de técnicas. Journal Of Research In Dentistry, Tubarão, v. 6, n. 2, p. 43-48, 2018. Disponível em: <http://www.portaldeperiodicos.unisul.br/index.php/JR_Dentistry/article/view/6603>. Acesso em: 12 mar. 2022.

FAVARIN, K. **Levantamento de seio maxilar associado a implante imediato.** Odontologia-Tubarão, 2019.

FERRAZ, C. L. *et al.* **Levantamento de seio maxilar e instalação de implante no mesmo tempo cirúrgico**. Journal of Biodentistry and Biomaterials - Universidade Ibirapuera, v.1 n. 2, p. 17-23, 2011.

GROISMAN, M**. Reabilitação da região posterior superior**. In: GROISMAN, M.; VELLOSO, G. Reconstrução e estética com implantes uma abordagem clínica. 2ª. ed. São Paulo: Elsevier, 2012.

HADDAD, M.F.; PELLIZZER, E.P.; MAZARO, J.V.Q.; VERRI, F.R.; FALCÓN-ANTENUCCI, R.M. **Conceitos básicos para a reabilitação oral por meio de implantes osseointegrados**: parte II: influência da inclinação e do tipo de conexão, Rev. Odontol. Araçatuba;29(2):24-29, 2008.

MADEIRA, L.K. **Rompimento da membrana sinusal em cirurgia de levantamento de seio maxilar.** Monografia (Especialização) - Curso de Odontologia, Universidade Federal do Paraná, Curitiba, 2016. Disponível em: <https://acervodigital.ufpr.br/handle/1884/51515>. Acesso em: 11 mar. 2022.

MANOR, Y. *et al.* **Complications and Management of Implants Migrated into the Maxillary Sinus**. The International Journal of Periodontics & Restorative Dentistry, v. 36, n. 6, p. 112- 118, 2018.

MAYER, L. *et al.* **Intercorrência com implantes em seio maxilar**: relato de caso. Revista Odontológica do Brasil Central, v. 26, n. 79, p. 77-81, 2017.

MAZZONETTO, C. R.; FRACASSO, R. M.; FORTES, F. **Avaliação de modelos na estimativa de volume de Pinus taeda Loblolly Pine**. In: Congresso florestal estadual do RS e 2° Seminário Mercosul da cadeia madeira, Nova Prata, Rio Grande do Sul, p. 562-7, 2012.

MENEZES, J.D.S. **Utilização de enxerto autógeno e substitutos ósseos no levantamento do seio maxilar:** análise volumétrica. Unesp = Faculdade de Odontologia de Araraquara, 2018. Disponível em: https://repositorio.unesp.br/bitstream/handle/11449/154114/menezes_jds_dr_arafo_int.pdf?sequence=10>. Acesso em 11 mar. 2022.

MISCH, C. E. **Implantes dentais contemporâneos**: 3 ed. [tradução Izabella de Jesus Pasolini]. Elsevier, 2008.

MOSS-SALENTIJA, L**. Anatomy and embryology**. In: BLITZER, A.; LAWSON, W.; FRIEDMAN, W. Surgery of the paranasal sinuses. Philadelphia: W. B. Saunders Co, 1985.

NAVARRO, J.A.C. **Anatomia cirúrgica do nariz, dos seios paranasais e da fossa pterigopalatina, com interesse na cirurgia estético funcional**. In: COLOMBINI, N. E. P. Cirurgia da face – Interpretação funcional e estética. Rio de Janeiro: Ed. Revinter, 2002.

POGREL, M.A.; KAHNBERG, K.; ANDERSON, L. **Cirurgia Bucomaxilofacial**. Guanabara Koogan, p. 164-175, 2016

RAMALHO-FERREIRA, G. *et al.* **Complicações na reabilitação bucal com implantes osseointegravéis.** Revista Odontológica de Araçatuba, v. 31, n. 1, p. 51-55, 2010.

RODRIGUES, C.A.V. *et al*. **Técnica Cirúrgica para elevação do assoalho do seio maxilar:** uma revisão de literatue. 2015.

ROSEN, P.S. *et al.* **The bone-added osteotome sinus floor elevation tecnique**: Multicenter retrospective report of consecutively treated patients. Int J Oral Maxillofac Implants. V. 14, n. 6, p. 853-858, 1999.

SOUSA, J.P.F. *et al.* **Elevação do Seio Maxilar**: Estudo comparativo das técnicas cirúrgicas, 2018.

SUMMERS, R. **A new concept in maxillary implant surgery**: the osteotome technique. Compendium, v. 15, n. 2, 1994a.

_____. **The osteotome technique:** Less invasive methods of elevating the Sinus Floor. Compendium, v. 15, n. 6, 1994b.

TATUM H.J. **Maxillary and sinus implant reconstructions**. Dent Clin North Am, 1980.

TEHRANCHI, M; TALEGHANI, F.; SHAHAB, S.; NOURI, A. **Prevalence and location of the posterior superior alveolar artery using cone-beam computed tomography.** Imaging Sci Dent, 2017.

TESTORI, T.; WALLACE, S.; MONTEVERDI, R.; BAJ, A.; GIANNI, A. **Complications**: diagnosis and management. In: Testori, T. Del Fabbro, M, Weistein, R. Wallace, S. Maxillary sinus surgery and alternatives in treatment. Alemanha: Quintessence Pub Co. pp. 311-324, 2009.

TING, M. *et al*. **Maxillary sinus augmentation for dental implant rehabilitation of the edentulous ridge**: a comprehensive overview of systematic reviews. Implant dentistry, v. 26, n. 3, p. 438-464, 2017.

TOFFER, M. **Osteotome-mediated sinus floor elevation**: A clinical report. Int J Oral Maxillofac Implants. V. 19, n.2, p. 266-273, 2004

WOO, I; LE, B.T. **Maxillary sinus floor elevaton:** review of anatomy and two techniques. Implant Dent. Baltimore, v. 13, n. 1, p. 28-32, 2004.