Nadyne Couto Quintana

CORREÇÃO DE OVERJET ACENTUADO E SOBREMORDIDA ASSOCIANDO CONCEITOS DA TÉCNICA DE BEGG COM USO DE BRAQUETES SW:

Relato de Caso

CORREÇÃO DE OVERJET ACENTUADO E SOBREMORDIDA ASSOCIANDO CONCEITOS DA TÉCNICA DE BEGG COM USO DE BRAQUETES SW:

Relato de Caso

Monografia apresentada ao curso de especialização Lato Sensu da Faculdade Sete Lagoas - FACSETE, como requisito parcial para obtenção do título de Especialista em Ortodontia.

Orientador: Prof. Me. Fabiano Ferreira Regalado

Área de concentração: Odontologia

Campo Grande – MS

2025

FACSETE

Monografia intitulada: **Correção de Overjet Acentuado e Sobremordida Associando Conceitos da Técnica de BEGG com uso de Braquetes SW-Relato de caso**, de autoria da aluna: Nadyne Couto Quintana, aprovada pela banca examinadora constituída pelos seguintes professores:

CD- Ms. Fábiano Ferreira Regalado - coorientador
AEPC-Associação de Ensino Pesquisa e Cultura Prof. Sidnei Valieri

CD- Ms. Matheus M. Valieri- orientador
AEPC-Associação de Ensino Pesquisa e Cultura Prof. Sidnei Valieri

Isabela Mascaro Martins.
CD- Ms. Isabela Mascaro Martins - orientadora
AEPC-Associação de Ensino Pesquisa e Cultura Prof. Sidnei Valieri

Campo Grande –MS, 09 de agosto de 2025.

RESUMO

O overjet acentuado corresponde ao deslocamento horizontal excessivo dos dentes incisivos superiores em relação aos inferiores. A sobremordida profunda é uma má oclusão com implicações esqueléticas, dentárias e neuromusculares, caracterizada pela sobreposição vertical excessiva dos incisivos. Essas alterações oclusais podem ocasionar repercussões funcionais e estéticas relevantes, como comprometimento da mastigação, alterações na fonação e maior predisposição a fraturas dentárias decorrentes de traumas. A simplicidade mecânica da Técnica de Begg reside principalmente no uso de arcos finos com ajustes mínimos, o que reduz o desconforto e simplifica o processo clínico. Ao empregar elásticos intermaxilares leves em fases iniciais, a técnica promove a retração dos incisivos superiores enquanto preserva a posição dos molares inferiores, alcançando a correção do overjet e overbite de forma eficaz. Adaptações modernas como a combinação da filosofia Begg com princípios do aparelho “straight-wire” representam um avanço significativo. Este trabalho teve como objetivo apresentar um caso clínico de correção de overjet e overbite associando conceitos da tecnica de begg com braquetes straight wire. Pode-se concluir que a associação da técnica de begg com uso de braquetes SW é uma ótima opção para correção de overjet e sobremordida em pacientes com dentição mista, devido ao seu rápido resultado apenas com dobras e elástico.

Palavras-chave: Ortodontia; Sobremordida; Overjet acentuado; Técnica de Begg.

ABSTRACT

Marked overjet refers to the excessive horizontal displacement of the maxillary incisors in relation to the mandibular incisors. Deep overbite is a malocclusion with skeletal, dental, and neuromuscular implications, characterized by the excessive vertical overlap of the anterior teeth. These occlusal alterations may result in significant functional and esthetic consequences, such as impaired mastication, speech disorders, and increased susceptibility to dental fractures caused by trauma. The mechanical simplicity of the Begg technique lies primarily in the use of thin archwires with minimal adjustments, which reduces patient discomfort and simplifies the clinical procedure. By employing light intermaxillary elastics during the initial stages, the technique facilitates retraction of the upper incisors while maintaining the position of the lower molars, effectively correcting both overjet and overbite.Modern adaptations, such as the combination of Begg philosophy with straight-wire appliance principles, represent a significant advancement. This study aimed to present a clinical case of overjet and overbite correction by integrating concepts from the Begg technique with straight-wire brackets. It can be concluded that the Begg technique combined with SW brackets is a highly effective option for correcting overjet and deep bite in patients with mixed dentition, due to its rapid results achieved through simple wire bends and elastics.

Key Words: Orthodontics; Overbite; Increased Overjet; Begg Technique.

LISTA DE FIGURAS

Figura 1 - Fotografias extraorais da avaliação facial: A) Frontal; B) Sorrindo; C) Perfil. 12
Figura 2 - Radiografias: telerradiografia e panorâmica.....13
Figura 3 - Fotografias intrabucais: A) Oclusal superior; B) face vestibular; C) Oclusão inferior; D) lateral direita e; E) lateral.....13
Figura 4 - Primeiro mês com a instalação do aparelho: a) Frontal; B) lateral direita e c) lateral esquerda.....14
Figura 5 - Segundo mês com a colocação do fio australiano, aplicado na técnica de Begg: a) Frontal; b) lateral direita e c) lateral esquerda. 14
Figura 6 - Quarto mês de tratamento, com fio de aço 0,018". 15
Figura 7 - Comparação do paciente após 01 (um) ano de tratamento. 16
Figura 8 - Fotografias intrabucais: a) face vestibular; b) lateral direita e; c) lateral esquerda 16

SUMÁRIO

1 INTRODUÇÃO 7
2 REVISÃO DE LITERATURA.....8
2.1 ETIOLOGIA E DIAGNÓSTICO.....9
2.2 TÉCNICA DE BEGG.....10
3 RELATO DE CASO.....12
4 DISCUSSÃO 18
5 CONCLUSÃO.....20
REFERÊNCIAS.....21

1 INTRODUÇÃO

O overjet acentuado, ou sobressaliência aumentada, corresponde ao deslocamento horizontal excessivo dos dentes incisivos superiores em relação aos inferiores. Essa alteração oclusal pode ocasionar repercussões funcionais e estéticas relevantes, como comprometimento da mastigação, alterações na fonação e maior predisposição a fraturas dentárias decorrentes de traumas. Em casos mais severos, a condição pode provocar impactos psicossociais expressivos, sobretudo em pacientes jovens, influenciando negativamente a autoestima, a interação social e, consequentemente, a qualidade de vida (MIQUELANTE et al., 2024).

A correção ortodôntica de discrepâncias sagitais e verticais, como o overjet acentuado e a sobremordida profunda, continua sendo um desafio clínico devido à complexidade biomecânica e às múltiplas causas envolvidas (Proffit; Fields; Larson, 2018).

Dentre as diversas abordagens disponíveis, a técnica de Begg destaca-se por sua simplicidade mecânica e eficácia em promover movimentos dentários controlados, utilizando forças leves e aparelhos fixos com arcos finos e loops. Desenvolvida por Raymond Begg com base em observações antropológicas, essa técnica propõe um tratamento dividido em fases, favorecendo a correção gradual de más oclusões complexas. (SHAMEER ET.AL., 2002)

Técnicas fixas como a de Begg vêm sendo utilizadas para otimizar o controle de ancoragem e permitir movimentos dentários eficazes em casos de más-oclusões esqueléticas e dentárias (NANDA, 2010).

Este trabalho tem como objetivo apresentar um caso clínico de correção de overjet e overbite associando conceitos da técnica de begg com braquetes straight wire

2 REVISÃO DE LITERATURA

O overjet refere-se à sobreposição horizontal dos incisivos superiores sobre os inferiores. Na má oclusão Classe II, divisão 1, observa-se aumento dessa medida devido à protrusão dos dentes anteriores superiores; já na divisão 2, esse valor pode ser mínimo ou moderadamente elevado). Quando exacerbada, essa relação pode comprometer funções como a mastigação e a fonação, além de predispor a fraturas nos dentes anteriores e a impactos negativos na estética dentofacial (ANGLE, 1899).

Clinicamente, a sobremordida é definida como a sobreposição da coroa clínica dos incisivos superiores em relação aos inferiores. Em pacientes com oclusão considerada normal, o trespasse vertical situa-se entre 2 e 3 mm, ou aproximadamente um terço da coroa clínica. Valores superiores indicam a presença de sobremordida acentuada ou profunda, a qual exige avaliação criteriosa para a definição da conduta terapêutica (NANDA; KUHLBERG, 2007).

Vasconcelos et al. (2012) mencionaram que a sobremordida profunda é uma má oclusão com implicações esqueléticas, dentárias e neuromusculares, caracterizada pela sobreposição vertical excessiva dos incisivos podendo estar associada a prejuízo estético, doença periodontal, desvios funcionais, mastigação inadequada, trauma oclusal, bruxismo e disfunção temporomandibular.

Quispe (2019) corroborou que a sobressaliência aumentada, conhecida como overjet, corresponde à projeção excessiva dos incisivos superiores em relação aos inferiores. Essa condição ortodôntica está associada a múltiplas repercussões de ordem estética, funcional e psicossocial, o que torna sua correção fundamental para a melhoria da qualidade de vida dos pacientes.

O Overjet acentuado pode levar a diversas complicações, tanto estéticas quanto funcionais, afetando a fala, a mastigação e aumentando o risco de traumas dentários. Em situações mais graves, pode gerar impactos psicossociais significativos, especialmente em crianças e adolescentes, prejudicando a interação social e a qualidade de vida. (DI VENERE, 2020).

A sobremordida, também chamada sobremordida profunda, exagerada, aumentada, fechada, mordida profunda ou trespasse vertical aumentado, descreve a condição na qual os incisivos superiores recobrem os inferiores além dos padrões considerados fisiológicos. Essa má oclusão apresenta etiologia multifatorial, frequentemente relacionada a alterações no crescimento da maxila e/ou da

mandíbula, distúrbios funcionais dos lábios e língua, bem como a discrepâncias dentoalveolares (LIMA et al., 2021).

Compreender as características do overjet e da sobremordida profunda, suas causas e implicações clínicas é essencial para o diagnóstico e o planejamento ortodôntico. A abordagem adequada, baseada em evidências científicas e nas necessidades individuais do paciente, contribui para resultados funcionais e estéticos duradouros, favorecendo o equilíbrio do sistema estomatognático e a estabilidade oclusal a longo prazo (MIQUELANTE et al., 2024).

2.1 ETIOLOGIA E DIAGNÓSTICO

Para um diagnóstico preciso da sobremordida profunda, é fundamental considerar sua natureza multifatorial, envolvendo componentes faciais, esqueléticos e dentários. Brito et al. (2009) afirmaram que esta má oclusão requer um diferencial diagnóstico elaborado, no qual aspectos faciais — como exposição gengival e relação labial-incisal — devem ser avaliados junto aos achados cefalométricos e dentários. Essa avaliação ampla permite planejar intervenções individualizadas, como intrusão anterior, extrusão posterior ou combinação de ambas, conforme o padrão anatômico e funcional do paciente. Destacaram ainda que a sobremordida exagerada pode resultar de alterações no crescimento da mandíbula ou maxila, disfunções musculares (como lábios e língua) e discrepâncias dentoalveolares, como suprairrupção de incisivos ou infrairrupção de molares. Esses fatores podem atuar isoladamente ou conjuntamente, o que reforça a complexidade da condição e a necessidade de identificar cada componente para um plano de tratamento eficaz e estável.

Oliveira (2011), em seu estudo sobre avaliação da sobremordida, ressaltou que a suspeita diagnóstica deve salvaguardar variáveis como a proporção da coroa clínica dos incisivos e a curva de Spee. Esses parâmetros auxiliam a identificar as contribuições dentoalveolares e esqueléticas para a sobremordida, o que é decisivo para a prescrição de mecânicas como intrusão incisiva ou nivelamento oclusal (via extrusão controlada), buscando-se estabilidade a longo prazo.

Em relatos clínicos brasileiros, Silva (2014) reforçou que a etiologia da sobremordida profunda inclui fatores como perda dentária posterior, retrusão mandibular, desgaste dos dentes posteriores, comprimento coronário dos incisivos e padrão facial vertical. Esse conjunto de causas destaca que tanto as relações

esqueléticas quanto dentárias devem ser avaliadas, priorizando-se a abordagem multifatorial para definir o tratamento mais apropriado.

No contexto do overjet, embora menos frequentemente abordado em artigos brasileiros, assume-se que sua definição segue critérios similares aos da sobremordida: trata-se de um deslocam ento horizontal excessivo dos incisivos superiores sobre os inferiores. Em margem comparativa, estudos como os de Moro & Santos (2017), consideraram o seu diagnóstico como essencial antes do tratamento de Classe II, pois uma sobreposição anterior vertical ou horizontal acentuada pode dificultar o início do aparelho inferior e afetar a mecânica corretiva subsequente.

Fabian et al. (2018) Crianças e adolescentes com desvios de overjet superiores a 6 mm apresentaram limitações significativas na qualidade de vida relacionada à saúde bucal.

É cabível afirmar que a etiologia do overjet é multifatorial, envolvendo fatores genéticos, ambientais e hábitos orais deletérios e, seu excesso está significativamente associado a maiores chances de ocorrência de trauma dentário em todas as fases de dentição e faixas etárias (ZHOU et al., 2024).

2.2 TÉCNICA DE BEGG

Uma das inovações da técnica foi a introdução de modificações mecânicas, como o uso de spurs (aceso, verticais ou horizontais), laços e molas de torção, que permitem controle vertical e rotacional dos dentes, mesmo com um arame simples. Esses artifícios mecânicos garantem movimentos dentários precisos com mínima necessidade de ajustes no aparelho, favorecendo eficiência e reduzindo o risco de recidiva (FLOWERS, 1961).

A Técnica de Begg, desenvolvida por Percy Raymond Begg, introduziu o uso de fios redondos de aço inoxidável e forças leves como base para o realinhamento dentário, substituindo os arcos retangulares usados anteriormente em Edgewise. Begg estruturou o tratamento em três fases: abertura de mordida anterior, fechamento de espaços e correção radicular — o que tornou possível controlar incisões, rotações e relações sagitais com precisão mecânica. Sua abordagem foi concebida para ser menos traumática, mais rápida e eficiente do que os métodos anteriores. O pioneirismo nessa filosofia ajudou a moldar a ortodontia moderna com foco em biomecânica leve e ancoragem diferida — o que fundamentou sua adoção global (BEGG, 1977).

Adaptações modernas como a combinação da filosofia Begg com princípios do aparelho “straight-wire” representam um avanço significativo. Ao integrar o tip-tipping control do método Begg com os movimentos corporais planejados das técnicas contemporâneas, é possível obter a precisão tridimensional necessária para resultados estéticos refinados e funcionais. Essa abordagem combinada amplifica a aplicabilidade da técnica em casos complexos, mesclando tradições mecânicas com avanços tecnológicos (THOMPSON, 1981).

Comparativamente, estudos mostram que a Técnica de Begg tende a oferecer uma duração de tratamento reduzida quando comparada ao sistema Edgewise tradicional. Em pacientes Classe I, por exemplo, observou-se que o método Begg resultou em melhora mais rápida da oclusão bucal e tratamento ortodôntico de menor tempo, sem, contudo, comprometer os resultados em overjet, overbite ou alinhamento da linha média. Esses achados assinalam benefícios clínicos concretos, sobretudo em termos de eficiência terapêutica (SAHAFIAN et al., 2014).

O fio australiano, desenvolvido por Arthur Wilcock, é uma liga especial de aço inoxidável que se destaca por sua alta tenacidade e grande capacidade de deflexão. Essas características permitem a aplicação de forças leves e contínuas, ideais para o movimento dentário controlado. Por essas razões, o fio australiano tornou-se um dos materiais mais utilizados na técnica de Begg: 1)Alta Resiliência: retorna à sua forma original mesmo após grandes deflexões, permitindo ativações menos frequentes; 2) Força Contínua e Leve – O Begg é uma técnica de baixo atrito, e o fio australiano aplica forças leves, favorecendo movimentos dentários mais fisiológicos; 3) Resistência à Fratura – Como os arcos da técnica Begg são abertos e o fio sofre dobras acentuadas, ele precisa ser altamente resistente. (PROFFIT; FIELDS; SARVER, 2018).

A simplicidade mecânica da Técnica de Begg reside principalmente no uso de arcos finos com ajustes mínimos, o que reduz o desconforto e simplifica o processo clínico. Ao empregar elásticos intermaxilares leves em fases iniciais, a técnica promove a retração dos incisivos superiores enquanto preserva a posição dos molares inferiores, alcançando a correção do overjet e overbite de forma eficaz. Esse resultado tem sido confirmado em tratamentos sem extrações, nos quais se observa redução da proclinação dos incisivos superiores e melhora na relação sagital dos molares. Embora eficaz, a Técnica de Begg exige alto nível de habilidade clínica e supervisão rigorosa. A aplicação de forças leves requer ajustes criteriosos para evitar movimentos

indesejados, como extrusão excessiva de molares, inclinação indesejada ou recidiva de Bite profundo. Os detalhes biomecânicos envolvidos — como a localização precisa dos elásticos e dos arcos diferenciados com curvaturas específicas — tornam a execução complexa, exigindo do ortodontista atenção e expertise elevada (MISHRA, 2018).

3 RELATO DE CASO

Paciente M. L. F. D., 9 anos e 9 meses, sexo masculino, procurou atendimento na AEPC, localizada em Campo Grande – MS, com necessidade de tratamento ortodôntico para correção de overjet acentuado. No exame clínico inicial, observou-se ausência de vedamento labial, pois os incisivos superiores encontravam-se interpostos sobre o lábio inferior, presença de corredor bucal inconclusivo, linha do sorriso baixa e diastema. Apresentava perfil reto, com boa relação entre linha do queixo e pescoço (figura 1).

Figura 1 - Fotografias extraorais da avaliação facial: A) Frontal; B) Sorrindo; C) Perfil.

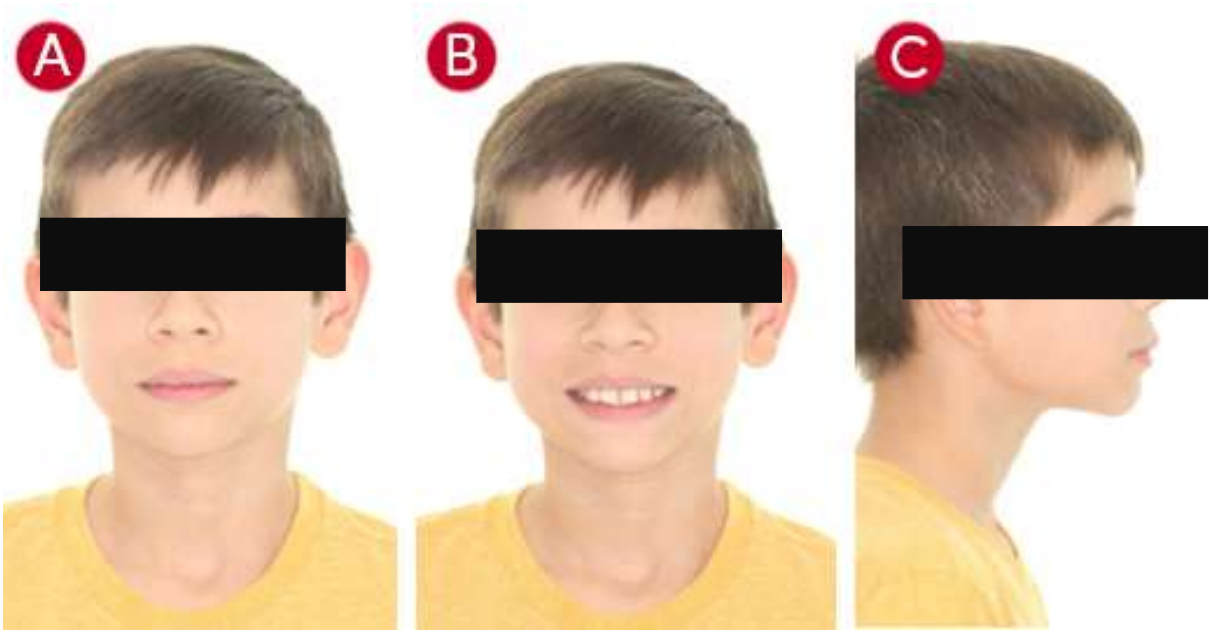

Fonte: Curso de especialização aepc

Na telerradiografia, verificou-se overjet acentuado, boa largura de sínfise, sobremordida profunda, inclinação aumentada dos incisivos superiores e padrão mesocefálico. Na radiografia panorâmica, observou-se a presença de todos os dentes,

encontrando-se o paciente no período intertransitório, restando a erupção dos caninos e pré-molares (Figura 2).

Figura 2 - Radiografias: telerradiografia e panorâmica.

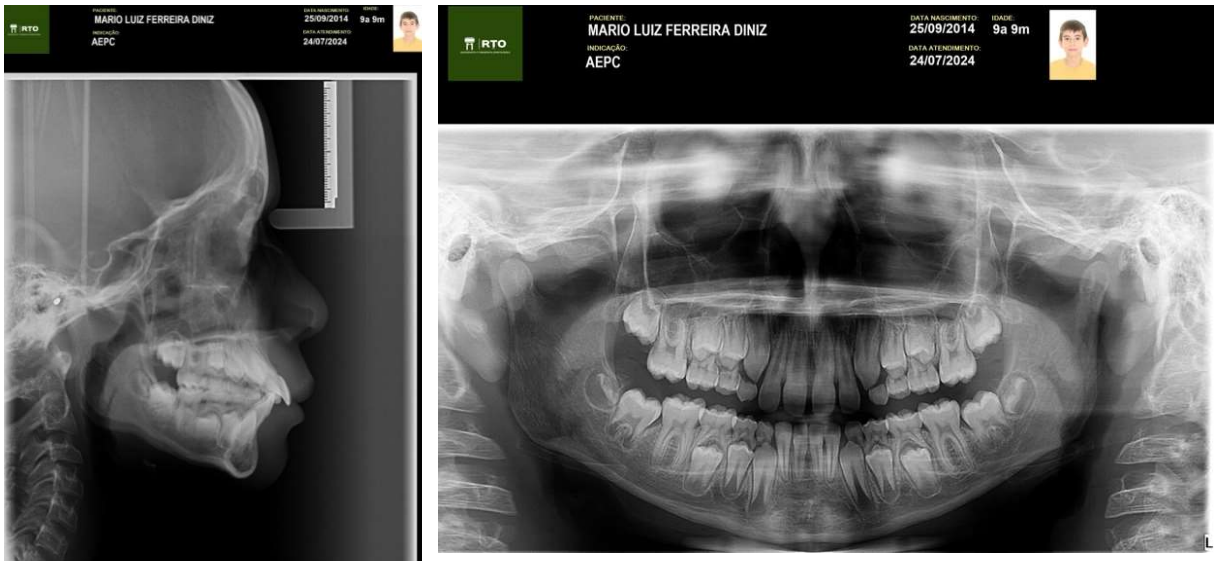

Fonte: Curso de especialização aepc

Nas fotografias intrabucais, foram constatados diastemas anteriores, overjet acentuado e caninos e molares decíduos em Classe I (Figura 3).

Figura 3 - Fotografias intrabucais: A) Oclusal superior; B) face vestibular; C) Oclusão inferior; D) lateral direita e; E) lateral



Fonte: Curso de especialização aepc

O planejamento consistiu na correção do overjet e da sobremordida utilizando a parte da técnica de Begg associada ao uso de braquetes Straight-Wire nos incisivos superiores e inferiores. Inicialmente, realizou-se a colagem do aparelho superior e inferior no esquema 4x2, prescrição Roth, slot 0,022” (Morelli, Sorocaba/SP, Brasil), com amarrilhos e fio 0,014” termoativado (figura 4).

Figura 4 - Primeiro mês com a instalação do aparelho: a) Frontal; B) lateral direita e c) lateral esquerda.

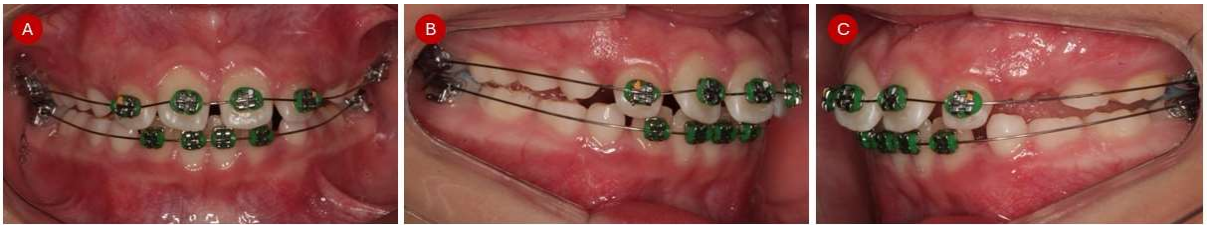

Fonte: Curso de especialização aepc

No segundo mês de tratamento (figura 5), procedeu-se à instalação do fio australiano 0,014”, característico da filosofia de Begg, visando intensificar o movimento dentário e promover a correção simultânea do *overjet* e da sobremordida. O fio foi adaptado com dobras de ancoragem na mesial dos molares, direcionadas ao fundo de fórnix, favorecendo a abertura da mordida. Foram confeccionados *loopings* na distal dos incisivos laterais superiores, permitindo a aplicação de elásticos leves intermaxilares, empregados de forma contínua para auxiliar na retração dos incisivos e no nivelamento da curva de Spee. Essa fase teve como objetivo potencializar a mecânica de intrusão e retração, mantendo o controle de ancoragem e otimizando a eficiência do tratamento.

Figura 5 - Segundo mês com a colocação do fio australiano, aplicado na técnica de Begg: a) Frontal; b) lateral direita e c) lateral esquerda.

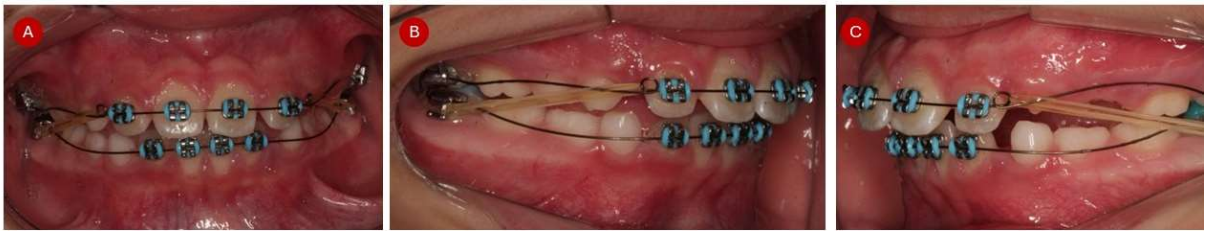

Fonte: Curso de especialização aepc

No terceiro mês com a técnica, o overjet já tinha retraído e a sobremordida já não existia mais. Em janeiro de 2025, quarto mês de tratamento, removemos o fio australiano e colocamos um fio de aço redondo .018” e elástico corrente médio de lateral a lateral para terminar de fechar os espaços (figura 6).

Figura 6 - Quarto mês de tratamento, com fio de aço 0,018”.

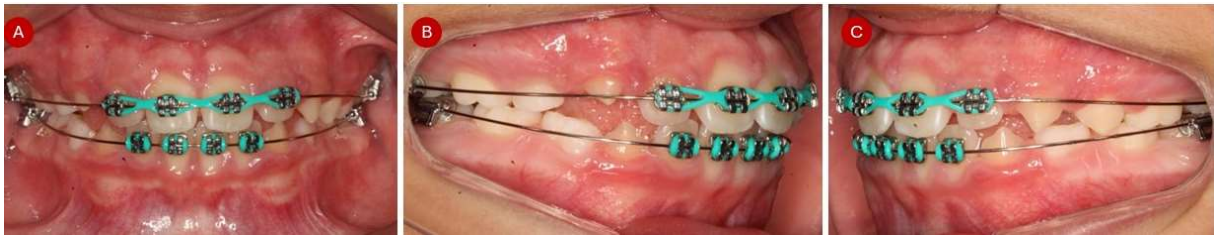

Fonte: Curso de especialização aepc

Após um ano de tratamento ortodôntico, observa-se significativa melhora no equilíbrio facial e na harmonia estética do paciente. Na análise frontal, nota-se um fechamento labial mais natural, sem esforço muscular, resultado direto da correção do *overjet* e da sobremordida. O sorriso apresenta-se mais amplo e simétrico, com exposição adequada dos dentes superiores, contribuindo para uma estética facial mais agradável (figura 7).

A comparação entre as imagens iniciais e finais evidencia um alinhamento dentário mais uniforme, com redução dos espaços interdentários e correção da protrusão dos incisivos superiores. O perfil facial manteve-se equilibrado, com manutenção da boa relação entre queixo e pescoço.

Essas mudanças refletem não apenas a eficácia da mecânica empregada — técnica de Begg associada a braquetes *Straight-Wire* —, mas também o sucesso no controle de ancoragem e no direcionamento das forças ortodônticas ao longo do tratamento, resultando em ganhos funcionais e estéticos sustentáveis.

Figura 7 - Comparação do paciente após 01 (um) ano de tratamento.



Fonte: Curso de especialização aepc

Figura 8 - Fotografias intrabucais: a) face vestibular; b) lateral direita e; c) lateral esquerda



Fonte: Curso de especialização aepc

Ao final do tratamento ortodôntico, observa-se um alinhamento e nivelamento adequados dos arcos dentários, com harmonia estética e funcional. Na vista frontal (A), nota-se a obtenção de uma linha média coincidente e correta relação entre os dentes superiores e inferiores, sem presença de diastemas ou apinhamentos. As vistas laterais direita (B) e esquerda (C) demonstram uma relação molar e canina em Classe I, evidenciando o sucesso na correção da má oclusão inicial (figura 8).

Além da melhora estética, o trespasse horizontal (*overjet*) e sobremordida encontram-se dentro dos padrões fisiológicos, favorecendo uma oclusão estável e funcional. A intercuspidação apresenta-se satisfatória, garantindo eficiência mastigatória e equilíbrio das forças oclusais.

Esses resultados refletem a efetividade da mecânica empregada, aliando o planejamento adequado ao controle preciso das forças ortodônticas, culminando em um resultado estável, funcional e esteticamente favorável para o paciente.

4 DISCUSSÃO

Os resultados obtidos neste caso clínico demonstram a eficácia da técnica de Begg associada a braquetes Straight-Wire na correção simultânea de overjet acentuado e sobremordida profunda. Após um ano de tratamento, observou-se alinhamento e nivelamento adequados dos arcos dentários, obtenção de uma linha média coincidente e intercuspidação molar e canina em Classe I. Tais resultados corroboram com Quispe (2019), que ressaltou a importância da correção da sobressaliência para a melhoria estética, funcional e psicossocial do paciente, destacando que a redução do overjet promove não apenas harmonia facial, mas também benefícios mastigatórios e fonéticos.

O caso apresentado também confirma a observação de Angle (1899) sobre o impacto funcional e estético da protrusão dos incisivos superiores, característica comum na má oclusão Classe II, divisão 1. A retração significativa dos incisivos superiores, obtida com o uso de elásticos leves intermaxilares e controle de ancoragem, resultou em fechamento labial passivo, melhorando a estética do sorriso e a eficiência mastigatória. Esses achados estão alinhados com Miquelante et al. (2024), que enfatizam que abordagens individualizadas, baseadas em evidências, são essenciais para alcançar estabilidade oclusal e equilíbrio do sistema estomatognático.

Em relação à sobremordida profunda, o resultado mostrou um trespasse vertical dentro dos padrões fisiológicos (aproximadamente 2–3 mm), em concordância com os parâmetros descritos por Nanda e Kuhlberg (2007). A fase inicial da técnica de Begg, voltada à abertura de mordida, mostrou-se eficaz para a intrusão dos incisivos e nivelamento da curva de Spee, atendendo às recomendações de Brito et al. (2009), que ressaltam a necessidade de definir estratégias mecânicas específicas conforme o padrão anatômico e funcional de cada paciente.

A escolha da técnica de Begg neste caso também encontra respaldo nos achados de Mishra (2018), que descreve sua eficiência na retração dos incisivos superiores com preservação da posição dos molares inferiores. A aplicação de forças leves e contínuas, característica central dessa filosofia, possibilitou a movimentação dentária controlada, reduzindo riscos de efeitos colaterais indesejáveis, como extrusão de molares ou inclinação excessiva dos incisivos.

O tempo total de tratamento, de aproximadamente 12 meses, está de acordo com os dados apresentados por Sahafian et al. (2014), que demonstraram redução significativa na duração terapêutica com a técnica de Begg quando comparada ao

sistema Edgewise convencional, sem prejuízo aos resultados de overjet e overbite. Esse aspecto é especialmente relevante em pacientes jovens, nos quais a colaboração tende a ser variável e o tempo reduzido contribui para o sucesso terapêutico.

Por fim, o resultado obtido neste caso evidencia que, quando aplicada com rigor biomecânico e controle de ancoragem, a técnica de Begg associada a elementos do Straight-Wire representa uma alternativa eficaz e previsível para casos de sobressaliência e sobremordida acentuadas. A evolução clínica, marcada por melhora estética e funcional significativa, reforça as conclusões de Thompson (1981), que destaca o potencial da integração de filosofias ortodônticas clássicas e contemporâneas para alcançar resultados estáveis e de alta qualidade.

5 CONCLUSÃO

Pode –se observar que a associação dos conceitos da técnica de begg com uso de barquetes SW é uma ótima opção para correção de overjet e sobremordida em pacientes com dentição mista, devido ao seu rápido resultado apenas com dobras e elástico.

REFERÊNCIAS

ANGLE, E. H. Classification of malocclusion. **Dental Cosmos**, Philadelphia, v. 41, n. 3, p. 248-264, 1899.

BEGG, P. R.; KESLING, P. C. **Beggs orthodontic theory and technique**. Philadelphia: Saunders, 1977.

BRITO, H. H. A.; ALMEIDA, R. R.; ALMEIDA-PEDRIN, R. R.; URSI, W. J. S. Sobremordida profunda: diagnóstico e opções de tratamento. **Dental Press Journal of Orthodontics**, Maringá, v. 14, n. 4, p. 134-157, 2009.

DI VENERE, D.; RAPONE, B.; CORSALINI, M. Dental trauma in the anterior sector: an analysis of the predisposing factors in a group of orthodontic patients. **La Clinica Terapeutica,** [S.l.], v. 171, n. 6, 2020.

FABIAN, S. L. et al. The impact of increased overjet on oral health-related quality of life in children and adolescents: a systematic review and meta-analysis. **European Archives of Paediatric Dentistry,** [S.l.], v. 19, n. 6, p. 393–402, 2018.

FLOWERS, J. H. Variations of the Begg technique: A preliminary report. **American Journal of Orthodontics**, v. 47, n. 2, p. 144-156, 1961. Disponível em: https://www.sciencedirect.com/science/article/pii/0002941661901269. Acesso em: 11 ago. 2025.

LIMA, A. A. C. et al. Tratamento da sobremordida. **Revista Faipe**, v. 11, n. 1, p. 124-134, 21 fev. 2023.

MIQUELANTE, A. A.; OLIVEIRA, D. S. C. de; MARQUES, C. de F. S.; ARAÚJO, B. de M. M. et al. Abordagem ortodôntica em pacientes com sobressaliência aumentada**. Brazilian Journal of Implantology and Health Sciences**, [S. l.], v. 7, n. 1, p. 54-62, 2024. Disponível em: https://bjihs.emnuvens.com.br/bjihs/article/view/4849. Acesso em: 11 ago. 2025.

MISHRA, R. Begg's mechanotherapy revisited. **International Journal of Dental Research**, v. 29, n. 3, p. 21-27, 2018. Disponível em: https://journals.lww.com/ijdr/fulltext/2018/29030/begg_s_mechanotherapy__revisited_____.21.aspx. Acesso em: 11 ago. 2025.

MORO, A.; SANTOS, E. Diagnóstico e tratamento da sobremordida profunda. **Revista Clínica de Ortodontia Dental Press**, Maringá, v. 16, n. 3, p. 62-70, 2017.

NANDA, R.; BURSTONE, C. J. **Biomechanical basis of orthodontic tooth movement.** Saint Louis: Mosby, 1995.

NANDA, R.; KUHLBERG, A. **Treatment of overbite malocclusion**: biomechanical and esthetic strategies in the orthodontic clinic. Santos, 2007.

NANDA, R. **Biomechanics and esthetic strategies in clinical orthodontics.** Saint Louis: Elsevier, 2010.

OLIVEIRA, G. C. **Análise cefalométrica e avaliação da sobremordida em pacientes com diferentes padrões faciais**. Dissertação (Mestrado em Ortodontia) – Universidade Estadual Paulista “Júlio de Mesquita Filho”, Araraquara, 2011.

PROFFIT, W. R.; FIELDS, H. W.; LARSON, B. E. Contemporary orthodontics. Saint Louis: Elsevier, 2018.

QUISPE, R. S. **Tratamento da mordida profunda**. Monografia (Especialização em Ortodontia) – Faculdade Sete Lagoas, Pós-graduação em Odontologia, São Paulo, 2019.

SAHAFIAN, S. et al. Comparison of treatment duration between Begg and Edgewise orthodontic techniques. **Journal of Dental Research,** Dental Clinics, Dental Prospects, v. 8, n. 4, p. 210-215, 2014.

SHAMEER, M. K.; HUSAIN, S. F. Z. A.; HASHIM, S. Efficacy of bite opening in Begg's technique. **Global Academic Journal of Dentistry and Oral Health,** [S.l.], v. 4, n. 2, p. 6–12, 2022.

SILVA, M. R.; PITHON, M. M.; SOARES, R. V.; REIS, P. N. C. Etiologia e tratamento da sobremordida profunda: revisão de literatura. **Revista Odonto Ciência,** Porto Alegre, v. 29, n. 1, p. 42-46, 2014. Disponível em: https://revistaseletronicas.pucrs.br/ojs/index.php/fo/article/view/14318. Acesso em: 11 ago. 2025.

THOMPSON, R. The Begg appliance combined with straight-wire technique. **American Journal of Orthodontics,** v. 79, n. 4, p. 353-362, 1981.

VASCONCELOS, G.; OLIVEIRA, D. D.; RODRIGUES, M. F.; ALMEIDA, M. A. O. Sobremordida profunda: diagnóstico e alternativas de tratamento. **Brazilian Journal of Oral Sciences**, Piracicaba, v. 11, n. 3, p. 169-174, 2012. Disponível em: https://www.scielo.br/j/bjos/a/Pv5rX7hCnSwC97swLH66xmR/?lang=pt. Acesso em: 11 ago. 2025.

ZHOU, Y.; SONG, Y.; ZHANG, Y.; GAO, X.; MA, Y.; WANG, Y. Expert consensus on the clinical application of pediatric orthodontic therapy. **BMC Oral Health**, [S.l.], v. 24, n. 1, p. 1–14, 2024.