FACULDADE SETE LAGOAS

MICHELE FERNANDES DE LIMA

RETRAÇÃO DE CANINOS PERMANENTES NO FECHAMENTO DE ESPAÇOS

ALFENAS
2016

MICHELE FERNANDES DE LIMA

RETRAÇÃO DE CANINOS PERMANENTES NO FECHAMENTO DE ESPAÇOS

Monografia apresentada ao curso de Especialização *Lato Sensu* da Faculdade Sete Lagoas, núcleo Alfenas, como requisito parcial para conclusão do Curso de Ortodontia.

Orientador: Prof. Esp. Fernando Garcia

ALFENAS
2016

FACULDADE SETE LAGOAS

Monografia intitulada "**RETRAÇÃO DE CANINOS PERMANENTES NO FECHAMENTO DE ESPAÇOS**" de autoria do aluna Michele Fernandes de Lima, aprovada pela banca examinadora constituída pelos seguintes professores:

Professor Ms. Renato do Prado Gomes Pedreira - Instituto Marcelo Pedreira - Orientador

---

Professora Ms. Fernanda Rafaelly de Oliveira Pedreira - Instituto Marcelo Pedreira

Alfenas, 11 de agosto de 2016.

Dedico este trabalho a Deus e minha família.

AGRADECIMENTOS

A **Deus**, pelo dom da vida, por me dar forças e me guiar sempre para o melhor caminho.

A meus pais, **Ronaldo** e **Rosemary**, pelo eterno orgulho de nossa caminhada, por todo o carinho, ao longo deste percurso.

As minhas irmãs, **Jaqueline** e **Andressa**, pelo carinho, compreensão e pela grande ajuda.

Ao meu noivo, **Alexandre**, pelo carinho e apoio.

A meus amigos e colegas de curso, pela cumplicidade e amizade.

A todos os professores, pelo carinho, ensinamento e ajuda.

Ao professor **Fernando** pela orientação deste trabalho.

O conhecimento nos faz responsáveis”.

Che Guevara

RESUMO

Atualmente, busca-se muito pelo aumento da eficiência na movimentação ortodôntica. Um dos procedimentos que exige muito controle e que é insistentemente cobrado pelos pacientes é a rapidez no fechamento de espaços, sejam eles criados após extrações ou já existentes. Assim, o objetivo deste trabalho foi, através de uma revisão de literatura, relatar métodos de visam acelerar a movimentação de caninos permanentes na mecânica de retração nos últimos três anos.

Palavras-chave: Fechamento de espaço ortodôntico. Movimentação dentária. Ortodontia.

ABSTRACT

Currently, search is quite the increased efficiency in orthodontic tooth movement. One of the procedures that requires a lot of control and that is insistently charged by patients is the speed in closing spaces, whether created after extractions or existing. The objective of this study was through a literature review, reporting methods aimed at accelerating the movement of the permanent canines retraction mechanics in the last three years.

Keywords: Orthodontic Space Closure. Tooth movement. Orthodontics.

LISTA DE FIGURAS

Figura 1 - Medição da forca aplicada pelos elásticos 15

Figura 2 - Mecânica envolvendo distração periodontal e o lado controle 17

Figura 3 - T-loop utilizado como arco segmentado …….. 22

Figura 4 - Diferentes métodos de retração utilizados no estudo 25

SUMÁRIO

1	**INTRODUÇÃO**	10
2	**PROPOSIÇÃO**	11
3	**REVISÃO DE LITERATURA**	12
4	**DISCUSSÃO**	27
5	**CONCLUSÃO**	29
	REFERÊNCIAS BIBLIOGRÁFICAS	30

1 INTRODUÇÃO

O fechamento de espaços é uma prática comum na Ortodontia, ou pela necessidade de extrações em casos de severos problemas de espaços nas arcadas, ou por problemas de relacionamento interarcos (SOUZA et al., 2003).

Segundo Lotti; Mazzieiro; Landre Júnior (2006), a retração de caninos nestes casos pode ser dividida em duas categorias: mecânica com atrito ou de deslize, e mecânica sem atrito, realizada por meio da incorporação de alças ao arco. O movimento de retração desse dente pode ocorrer mediante inclinações e verticalizações da coroa e/ou raiz ou por um movimento de translação ou corpo.

Braga et al. (2003) afirmaram que o resultado final dos procedimentos de fechamento de espaço deve incluir dentes verticais, bem alinhados e com paralelismo radicular. O que sugere que o movimento dentário quase sempre exigirá algum grau de movimento de corpo ou mesmo movimentação radicular. Analisar qualquer técnica de fechamento de espaço da perspectiva do sistema de forças biomecânico aumenta a consciência dos efeitos colaterais potenciais ou movimento dentário indesejado. Ruellas; Pithon; Santos (2012) destacaram que esta retração de caninos utilizando-se mini-implantes ortodônticos apresenta um melhor controle mecânico que as demais técnicas.

O correto posicionamento dos caninos após a retração é também de grande importância para a função, estabilidade e estética dentária (2015).

Recentemente, novos métodos foram aplicados para aumentar a velocidade de movimento dos dentes, principalmente dos caninos em caso de fechamento de espaços. A média normal da velocidade de movimentação dentária continua a ser estabelecida, no entanto (NAKAMURA et al., 2015).

2 PROPOSIÇÃO

O objetivo deste trabalho foi, através de uma revisão de literatura, relatar métodos de visam acelerar a movimentação de caninos permanentes na mecânica de retração nos últimos três anos.

3 REVISÃO DE LITERATURA

Kalra et al. (2013) compararam as taxas de retração de caninos no local de extração recente com e sem fiberotomia supracrestal circunferencial. A taxa de movimento dos caninos no local de extração recente do primeiro pré-molar com ou sem fiberotomia supracrestal circunferencial foi medida em 14 pacientes com idades entre 13 a 22 anos. O aparelho utilizado no presente estudo foi o edgewise pré-ajustado e a retração realizada pela mecânica sem atrito. A distalização dos caninos foi medida em intervalos regulares (T1, T2, T3 e T4). Gravações das posições dos caninos no início e em intervalos diferentes foram feitas a partir de modelos de gesso. A diferença média entre os dois lados para o intervalo de tempo T1-T4 total, para o arco superior foi de 0,36mm e para o arco da mandíbula foi de 0,60mm, respectivamente. Pode haver vários fatores que afetam a taxa de movimento de dente. Fatores como a densidade do osso, o metabolismo do osso e o volume no ligamento periodontal, a quantidade de força aplicada pode ser responsável pela variação. Não houve aumento clinicamente significativo da retração dos caninos no local de extração recente com fiberotomia em comparação com a retração no local da extração recente sem fiberotomia.

Kumar et al. (2013) avaliaram as taxas de distalização de canino pelo método de distração alveolar segmentar em casos de extração de primeiros pré-molares, para avaliar o deslocamento do canino e primeiros molares, para avaliar os efeitos do processo sobre a vitalidade pulpar dos caninos e para determinar a quantidade de reabsorção radicular em caninos retraídos. A amostra do estudo foi composta por 20 dentes em 7 pacientes (cinco mulheres e dois homens, com idade média de 18,5 anos). Após a distração procedimento de osteotomia foi fixada. Após 3 dias de período de consolidação, a distração foi ativado 3 quartos de volta por dia (0,75 mm/dia) até que os caninos entraram em contato com o segundo pré-molar. Um teste de vitalidade foi aplicado antes e após o procedimento de distração e durante o período de acompanhamento. Com a distração dentoalveolar, os caninos pode ser totalmente retraídos em 12 a 16 dias. Os dentes de ancoragem podem suportar as forças de retração sem perda de ancoragem e sem evidência clínica ou radiográfica de reabsorção radicular, anquilose, problemas periodontais e deiscência dos tecidos moles. Esta técnica reduz a duração do tratamento ortodôntico por 6 a 9 meses em

pacientes que necessitam de extração, sem necessidade de qualquer tipo de reforço de ancoragem.

Sukh et al. (2013) avaliaram o efeito de diferentes combinações de braquete de arco-ligadura na "resistência ao deslizamento" durante a retração de caninos simulada no modelo de typodont. A resistência ao atrito foi testada entre três modernos braquetes de aço inox ortodônticos, cerâmica e cerâmica com slot de metal (0,022 polegadas), e sete arcos diferentes (0,019 × 0,025 polegadas) de aço inoxidável - Aço inoxidável, o níquel-titânio, Teflon revestido, de aço inoxidável com a curva de Spee reversa (RCS), Teflon de aço inoxidável revestido com RCS, Teflon revestido de níquel-titânio e níquel-titânio com RCS ligados com fio de ligadura de aço inoxidável e módulos elastoméricos regulares. Todos os testes foram realizados em um estado seco, numa máquina de ensaio. A maior resistência ao atrito médio foi encontrada em braquetes cerâmicos com níquel-titânio arco RCS ligados com módulos elastoméricos enquanto resistência ao atrito mínimo foi encontrado em suportes de aço inoxidável com Teflon revestido arco de aço inoxidável ligado com ligadura de aço inoxidável. Slot de metal em braquetes cerâmicos geraram significativamente menor forças de atrito que braquetes cerâmicos, mas valores mais elevados do que os braquetes de aço inoxidável. Arcos de Teflon revestido mostraram redução altamente significativa da resistência ao atrito do que os seus arcos não revestidos correspondentes. Arcos com RCS apresentaram resistência ao atrito mais elevado do que fios normais. Pode-se concluir que os braquetes cerâmicos com slot de metal e fios de SS Teflon revestidos parecem ser uma boa alternativa para braquetes de aço inoxidável convencionais e arcos no fechamento de espaços com a mecânica de deslizamento em pacientes com exigências estéticas.

Xia et al. (2013) investigaram se alterações clínicas na posição do canino e na angulação durante a retração de caninos afetará significativamente o sistema de carga entregue ao dente. Com as distâncias interbraquetes diminuídas, a queda média da força de retração por redução da distância interbraquetes foi de 36 cN/mm, uma queda de 30% por 1mm de diminuição da distaância interbraquetes. Concluiu-se que alterações clínicas na posição canino e angulação durante a retração de caninos afetaram significativamente o sistema de carga. A razão inicial prevista e o momento da força foram inferiores. Os pacientes devem ser obrigados a seguir de perto a agenda de visita ao consultório para evitar efeitos negativos por causa de

significativas proporções momento/força que aumentam com o tempo.

Claro et al. (2014) compararam fixações dentárias e esqueléticas em retração de caninos mandibular por meio de uma análise de distribuição de stress. Um modelo fotoelástico foi produzido a partir de segundo molar a canino, sem o primeiro pré-molar e a retração de caninos mandibular foi simulada por um elástico amarrado a dois tipos de ancoragem: ancoragem dental, no primeiro molar anexado aos dentes adjacentes e ancoragem esquelética com um gancho simulando o mini-implante. As forças foram aplicados 10 vezes e observado em polariscópio circular. As tensões localizadas no canino inferior foram gravadas em 7 regiões. Concluiu-se que a utilização de ancoragem esquelética com retração do canino causou maior tensão no terço apical do que o uso de ancoragem dentária, o que indica um componente intrusivo resultante da direção da força devido à posição do mini-implante e o gancho de suporte do canino.

Heravi; Moradi; Ahrari (2014) investigou o efeito de laser na velocidade de movimentação dentária e percepção da dor durante a retração de caninos em pacientes ortodônticos. Este único estudo cego incluiu 20 pacientes que necessitavam de extração de primeiro pré-molar superior em ambos os lados. Uma metade do arco superior foi irradiada com um laser GaAIAs e a outra metade serviu como o grupo de placebo. A irradiação foi realizada logo após as forças de retração de carga nos caninos e nos dias 3, 7, 11 15 durante o primeiro mês. No dia 28, a mola em espiral foi ajustada e o mesmo protocolo foi continuado. A extensão do movimento dentário e o grau de inclinação mesiodistal dos caninos foram medidos nos modelos de estudo preparados em 0, 28 e 56 dias. Os pacientes também foram convidados para morder blocos de plástico para examinar o grau de dor sentida nos caninos em ambos os lados. Não houve diferença significativa na velocidade da circulação canino ou no seu grau mesiodistal de inclinação entre os lados de laser e placebo. A percepção da dor não diferiu significativamente entre os dois grupos em qualquer um dos tempos de tratamento. Concluiu-se que a terapia de laser de baixo nível, com as definições dos parâmetros utilizados neste estudo, não afetou a velocidade de movimentação dos caninos e seu grau de inclinação mesiodistal e não influenciou a dor percebida pelos pacientes.

Kansal et al. (2014) avaliaram a eficácia de laser de baixa intensidade na movimentação dos caninos durante a fase de retração. Foram incluídos um total de 10 pacientes de ambos os sexos para este estudo. Um quadrante da arcada

superior foi considerado grupo controle e recebeu ativação mecânica dos dentes caninos com 150g. O quadrante oposto recebeu a mesma ativação mecânica e também foi irradiada com um díodo emissor de luz (laser de arsenieto de gálio) a 904 nm, durante 10 s. Não houve diferença estatisticamente significativa na taxa de movimentação dentária durante a retração de caninos. Não houve nenhuma evidência de quaisquer alterações patológicas nas radiografias seguintes ao tratamento.

Kanuru et al. (2014) investigaram a quantidade de fechamento de espaço pelo movimento dos caninos nos espaços de extração usando quatro marcas de cadeias elastoméricas pela aplicação intra-oral com aparelho pré-ajustado durante 6 semanas (FIGURA 1). O cálculo do tamanho da amostra foi baseado nos estudos de Boester e Johnston e também a partir de um estudo piloto, que totalizaram cerca de 17 pacientes com uma média de idade de 20 anos e recebendo tratamento ortodôntico fixo que exigia retração dos caninos nos espaços de extração de pré-molares em todos os quatro quadrantes da arcada dentária. Foram utilizados quatro tipos de elásticos. As taxas de retração dos canino foram medidas entre os pontos de fixação no gancho de suporte do canino e primeiro gancho molar no momento da primeira aplicação, depois de 3 semanas de utilização, e, ao fim de 6 semanas de utilização e foram submetidos aos cálculos estatísticos. As distâncias gravadas de retração de caninos foram semelhantes, com pequenas diferenças notadas nas quatro marcas de elásticos. No entanto, não houve diferença estatisticamente significativa em relação aos elásticos.



FIGURA 1 – Medição da forca aplicada pelos elásticos.

Fonte: Kanuru et al. (2014)

Khanna et al. (2014) avaliaram a quantidade de retração de caninos com distração periodontal utilizando mini-implantes e mola helicoidal de níquel-titânio (FIGURA 2). Amostra foi composta de 25 pacientes que foram programados para extração de primeiros pré-molares, na faixa etária de 16-22 anos, com idade média de 18,8 anos. Para cada paciente, o lado esquerdo serviu como controle (Grupo I) e o lado direito como o do lado experimental (Grupo II). No momento da primeira extração de pré-molares, a distração periodontal foi realizada apenas no lado experimental, seguido de retração de canino do mini-implante até à mola fechada de NiTi em ambos os lados. Concluiu-se que a retração de caninos no lado da distração não foi acelerada em comparação com o lado de controle, com perda de ancoragem insignificante.

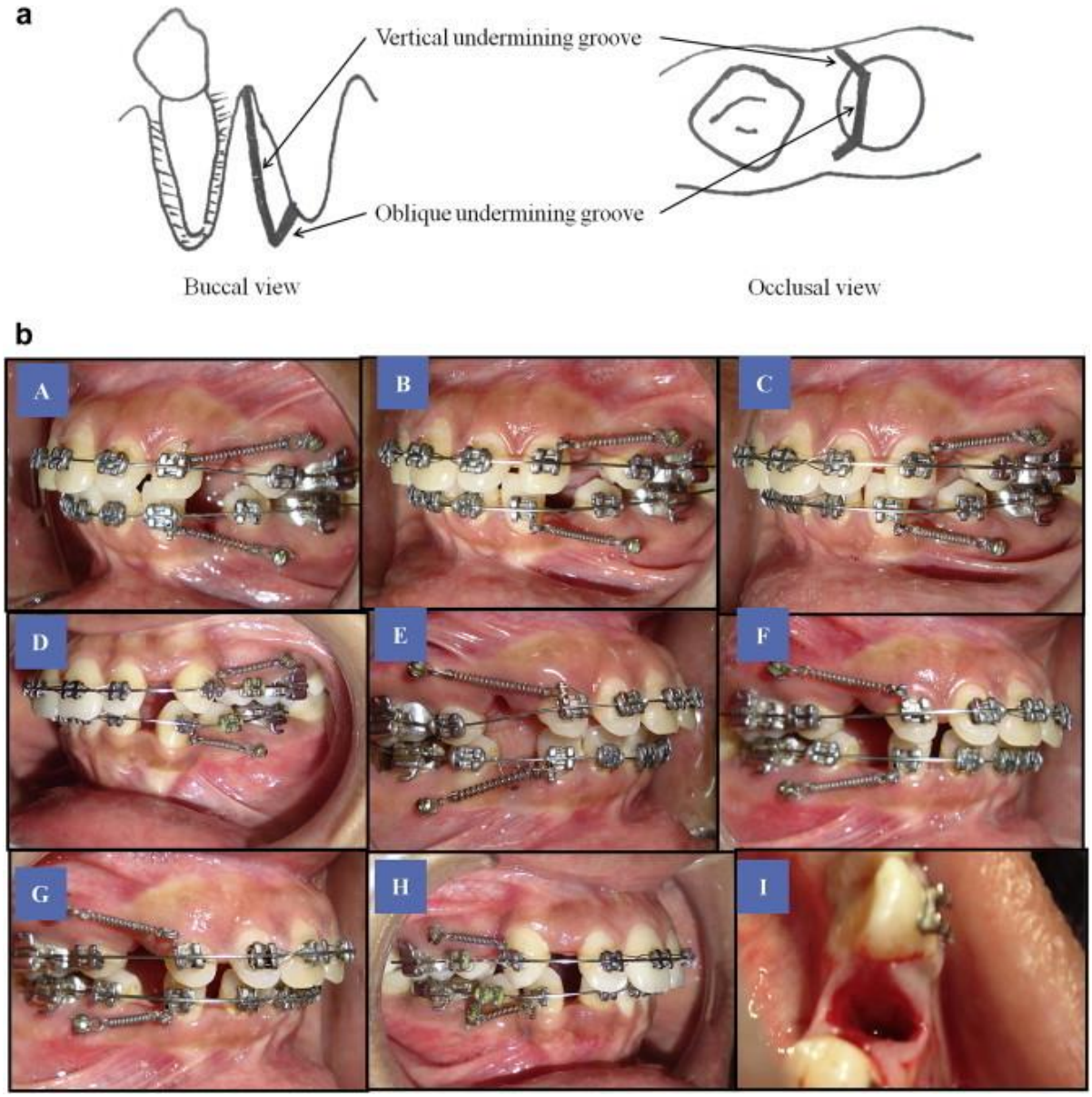

FIGURA 2 – Mecânica envolvendo distração periodontal e o lado controle.
Fonte: Khanna et al. (2014)

Leethanakul et al. (2014) avaliaram uma nova abordagem cirúrgica com trauma mínimo, denominado redução óssea interseptal, combinado com o uso de um aparelho fixo ortodôntico convencional para acelerar a retração de caninos. Um estudo foi realizado em 18 indivíduos do sexo feminino (idade média de 21,9 anos) cujos primeiros pré-molares superiores foram extraídos e que posteriormente receberam distalização canina. A tomada de extração no lado experimental foi aprofundada e a distal do osso interseptal ao canino superior foi reduzido de espessura usando uma broca cirúrgica; extração convencional foi realizada no lado

de controle. Os caninos foram então distalizados usando cadeias elastoméricas em ambos os lados labial e palatal, com uma força de 150g. A extensão da movimentação dos caninos e rotação foi determinada a partir de modelos de estudo e a angulação foi analisada com base em telerradiografias. Em combinação com a utilização de aparelhos ortodônticos convencionais, a redução de osso interseptal pode aumentar a velocidade da circulação quando o osso interseptal do canino é suficientemente reduzido em ambos espessura e profundidade seguindo critérios cirúrgicos.

Monini et al. (2014) avaliaram a velocidade de retração do canino, perda de ancoragem e alterações nas inclinações em caninos e primeiros molares usando autoligados e braquetes convencionais. Foram selecionados vinte e cinco adultos com maloclusão de Classe I e um plano de tratamento envolvendo extrações de quatro primeiros pré-molares para este ensaio randomizado. Retração foi realizada utilizando molas helicoidais fechadas de níquel-titânio com 100g, que foram reativadas a cada 4 semanas. Concluiu-se que ambos os braquetes mostraram a mesma velocidade de retração de caninos e perda de ancoragem anteroposterior dos molares. Não foram encontradas alterações sobre a inclinação dos caninos e primeiros molares.

Prasad; Chitharanjan; Kailasam (2014) realizaram a retração rápida de caninos superiores por meio de distração do ligamento periodontal e investigaram a taxa e quantidade de retração de caninos, quantidade de perda de ancoragem, a natureza do movimento dentário alcançado e alterações radiográficas na região do ligamento periodontal durante e depois da distração do canino. Este estudo foi realizado em 10 distrações na faixa etária de 14 anos a 25 anos que necessitaram de retração de caninos e extração de primeiros pré-molares no arco superior. Dez distrações de caninos foram realizadas com aparelho de distração intra-oral dento-suportado feitos sob medida. Os resultados indicaram que o ligamento periodontal pode ser distraído e caninos superiores são retraídos rapidamente a uma taxa de cerca de 2,53mm/semana. Mas os efeitos em longo prazo de distração canina não são bem conhecidos e precisam de um acompanhamento de perto.

Islam; Hossain (2015) descreveram o tratamento de uma idade jovem, de 25 anos , com a Classe II, Divisão 1. Ela apresentava um *overjet* de 12mm e o *overbite* de 10mm. Dentes no segmento anterior superior da mandíbula foram vestibularizados e espaçados. O tratamento consistiu principalmente de extrações

de pré-molares, retração de caninos e alinhamento com aparelho fixo Edgewise. Uma vez que a retração de caninos estava completa, a contração do arco foi realizada. O tratamento resultou em uma Classe I com um alinhamento adequado de ambos segmento anterior superior e inferior.

Kulshrestha; Tandon; Chandra (2015) realizaram uma revisão sistemática para examinar, baseada em evidências, que tipos de métodos/técnicas de retração de caninos são mais eficazes e que tenham menos efeitos colaterais. Uma pesquisa da literatura foi realizada. A estratégia de busca resultou em 324 artigos, dos quais 22 preencheram os critérios de inclusão. Os dados revisados mostraram que as cadeias elastoméricas, fios elásticos, ímãs, molas helicoidais de NiTi, corticotomias, osteogénese de distração e terapia a laser, todos são capazes de fornecer uma taxa ótima de movimentos dentários. Todos os métodos foram quase semelhantes uns aos outros para a retração de caninos A maioria das técnicas levaram a perda de ancoragem em quantidades diferentes, dependendo dos métodos utilizados. A maioria dos estudos teve sérios problemas com pequeno tamanho da amostra, fatores de confusão, a falta de análise de erro do método. Novos estudos devem também considerar a aceitação do paciente e análise de custos, bem como mini-implantes e pequenas cirurgias para retração dos caninos.

Li et al. (2015) validaram se a aplicação de uma carga inicial bem definida tridimensional pode criar o movimento do dente de forma consistente como o esperado em pacientes. Vinte e um pacientes que precisavam de retração de caninos bilateral para fechar espaço da extração foram selecionados para este ensaio clínico. Após o alinhamento e nivelamento inicial, dois caninos em cada paciente foram aleatoriamente designados para receber a retração. A carga foi entregue por T-loops segmentados projetados para dar o inicio específico de momento/força aos caninos em cada intervalo de tratamento, verificados com um testador de força ortodôntica. Concluiu-se que o sistema de carregamento inicial não é o único fator chave a controlar o movimento do dente. Usando um t-loop segmentado com um sistema de carga bem controlada, grandes variações no deslocamento canino podem ser esperados clinicamente.

Nakamura et al. (2015) investigaram o efeito do padrão facial na velocidade média de retração de caninos em casos selecionados de tratamento ortodôntico. Um total de 112 pacientes com Classe I de Angle e apinhamentos tratados com extração foram selecionados aleatoriamente. O período de retração de caninos foi definido

como aquele entre o final do nivelamento e o início da retração anterior. A velocidade da retração dos caninos foi significativamente mais lenta na maxila em pacientes do sexo masculino com um padrão braquifacial. Retração de caninos é a etapa mais longa do tratamento ortodôntico. O estudo indicou que o tratamento pode demorar mais tempo do que a média em pacientes do sexo masculino com um padrão braquifacial, e que esta deve ser explicada antes de se iniciar esse trabalho.

Yang et al. (2015) avaliaram uma série de abordagens de corticotomias e seus impactos sobre as estruturas dentoalveolares durante a retração canino superior com um método de elementos finitos tridimensional. Um modelo de elementos finitos 3-dimensional básico foi construído para simular a retração ortodôntica dos caninos superiores após a extração dos primeiros pré-molares. Vinte e quatro projetos de aproximação de corticotomia foram simulados para variações de posição e largura da corticotomia. Um corte distal e suas combinações mostraram os efeitos biomecânicos mais aproximados sobre as estruturas dentoalveolares com um circunscrito contínuo corte em torno da raiz do canino. Cortes mesiolabial e distopalatal tiveram uma leve influência sobre as estruturas dentoalveolares. Além disso, os efeitos diminuíram com o aumento da distância entre a corticotomia e o canino. Concluiu-se que corticotomias permitem os ortodontistas afetarem respostas biomecânicas de estruturas dentoalveolares durante a retração do canino superior. A corticotomia distal mais perto do canino pode ser uma opção melhor em retração de caninos.

Zhou et al. (2015) identificaram e revisaram a literatura ortodôntica com relação à avaliação de possíveis diferenças na taxa de retração de caninos e a quantidade de perda de ancoragem anteroposterior durante a retração de canino superior, usando os braquetes convencionais e autoligados. Uma busca eletrônica, sem restrições de tempo ou de linguagem foi realizada. Seis estudos preencheram os critérios de inclusão, incluindo 2 ensaios clínicos randomizados e 4 estudos clínicos controle. Há alguma evidência de que ambos os braquetes mostraram a mesma taxa de retração de caninos e perda de ancoragem anteroposterior dos molares. Os resultados da presente revisão sistemática devem ser vistos com cautela, devido à presença de fatores interpretados descontrolados nos estudos incluídos.

Alhadlaq; Alkhadra; El-Bialy (2016) compararam a condição de ancoragem nos casos em que o arco transpalatino foi usado para melhorar a ancoragem em

casos de retração após extração. Vinte casos que necessitaram de extração de primeiros pré-molares para tratamento ortodôntico e barra transpalatina para reforçar a ancoragem foram incluídos neste estudo. Dez casos foram tratados através da técnica de arco contínuo, enquanto os outros 10 casos foram tratados com arco 0,019 × 0,025” TMA T-loops com posterior dobra de ancoragem de acordo com a descrição Burstone e Marcotte (FIGURA 3). Houve um movimento para a frente estatisticamente significativo do primeiro molar superior em casos tratados pela mecânica arco contínuo em comparação com a mecânica do arco segmentado. A dobra de ancoragem posterior utilizada para retrair o canino superior pode aumentar a ancoragem durante a retração do canino superior.

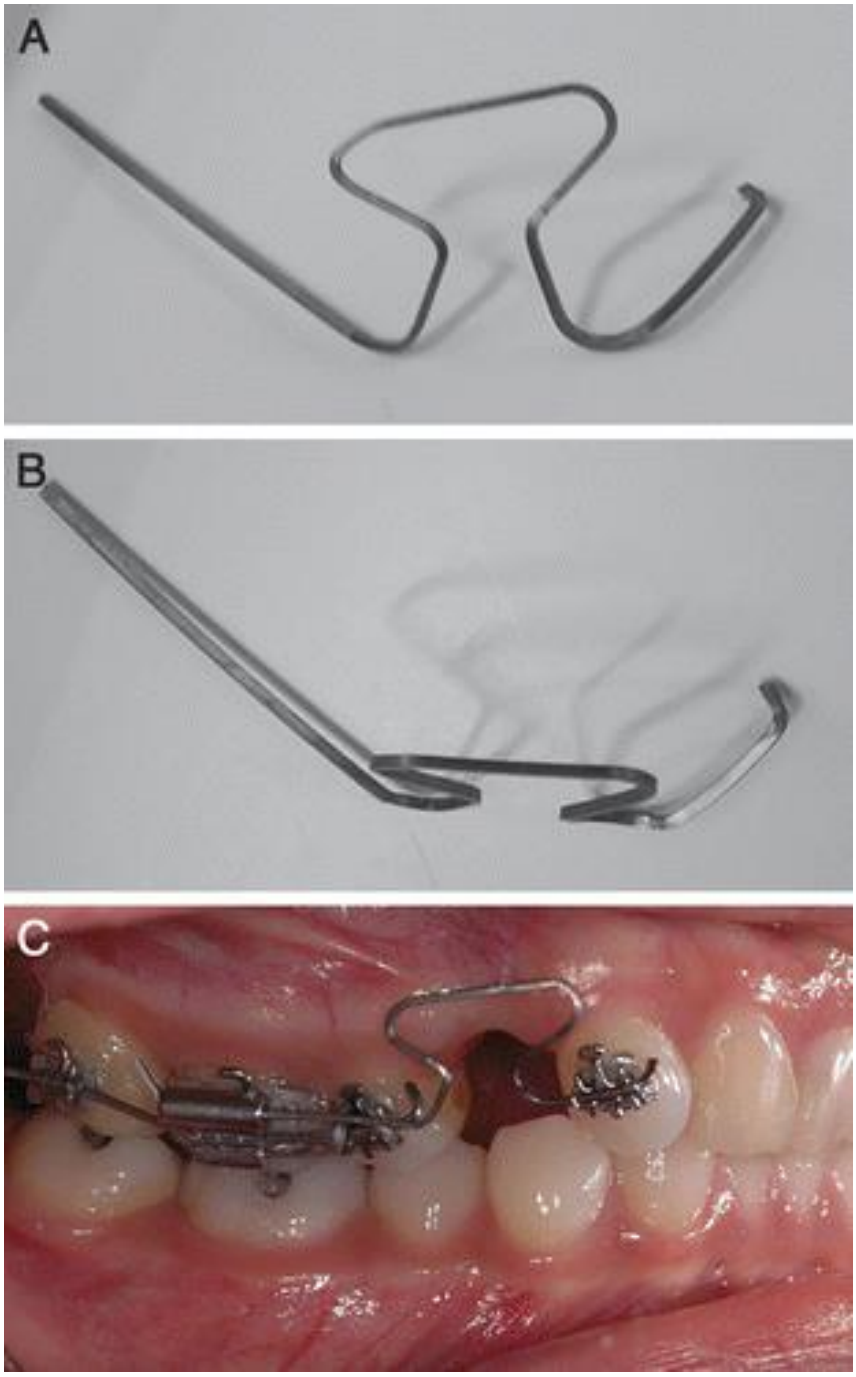

FIGURA 3 – T-loop utilizado como arco segmentado.
Fonte: Alhadlaq; Alkhadra; El-Bialy (2016)

Alsubaie et al. (2016) compararam a porcentagem de perda de força gerada durante movimentos deslizantes de caninos em braquetes cerâmicos com braquetes metálicos. Dois tipos de braquetes cerâmicos foram comparados com braquetes de aço inoxidável. Os braquetes foram montados para simular o movimento de retração do canino para o espaço da extração de pré-molares. Os braquetes de metal

revelaram o menor percentual de perda de força devido ao atrito. Concluiu-se que braquetes cerâmicos, cujo slot de superfície é coberto com revestimento à base de zircônia estabilizada com ítria, exibiu propriedades de atrito semelhantes aos dos braquetes de metal. Resistência ao atrito resultou em uma perda de mais de 60% da força aplicada devido à utilização de ligaduras elásticas.

Al-Ainawi; Al-Mdalal; Hajeer (2016) avaliaram o efeito da aplicação de uma distração osteogênica modificada na angulação dos caninos como método de acelerar a retração destes dentes. A amostra do estudo foi composta por 14 caninos em sete pacientes (16-25 anos). Após o procedimento de osteotomia, dois distratores foram aplicados (um elemento de distração de cada lado). Após 5 dias de um período de latência, os dois distratores foram ativados a uma taxa de 1mm/dia. Houve diferença significativa entre os dois distratores sobre o tempo necessário para retrair os caninos e a mudança observada na angulação dos caninos seguinte à retração. A mudança na sobressaliência e o ângulo do plano mandibular foi estatisticamente insignificante. Oito em cada 14 caninos distraídos reagiram positivamente ao teste de vitalidade pulpar após 3 meses de conclusão da retração. Dentro dos limites deste estudo, a distração modificada causou um movimento corporal do canino com uma inflexão mínima. São necessárias mais pesquisas em uma base em longo prazo em um grupo maior de pacientes para se ter mais conhecimento sobre as mudanças observadas.

Kateel et al. (2016) relataram que a distração do canino foi introduzida como uma alternativa de tratamento para retrair os caninos no prazo mínimo possível de 3 semanas. Tratava-se retração rápida de caninos através de distração do ligamento periodontal. Assim, os autores analisaram e avaliaram a retração de caninos pelos métodos de distração osteogênica. Oito pacientes ortodônticos que necessitavam de extrações de primeiros pré-molares foram selecionados e 16 caninos foram distraídos para o espaço de extração, utilizando um parafuso de distração. Concluiu-se que não foram encontradas diferenças significativas nos vários parâmetros entre as técnicas de retração de caninos por distração osteogênica, reduzindo a duração do tratamento ortodôntico por 6-9 meses, sem quaisquer efeitos desfavoráveis em curto prazo sobre o periodonto.

Da Costa Monini et al. (2016) avaliaram as taxas de menor retração de caninos, perda de ancoragem e as mudanças nos caninos inferiores e primeiros molares quanto suas inclinações axiais usando braquetes autoligados e

convencionais. Vinte e cinco pacientes adultos com um plano de tratamento envolvendo extrações de quatro primeiros pré-molares foram selecionados para este estudo. Retração foi realizada utilizando 100g de molas de níquel titânio fechadas, que foram reativadas a cada 4 semanas. Radiografias oblíquas foram tomadas antes e depois da retração de caninos total e os cefalogramas foram sobrepostos em estruturas estáveis da mandíbula. Todos os pacientes atingiram a fase final, sem descolamento do braquete. Não foram encontradas diferenças entre os dois grupos para todas as variáveis estadas. Ambos os braquetes mostraram a mesma taxa de retração de caninos e perda de ancoragem anteroposterior dos molares. Não foram encontradas alterações entre parênteses sobre a inclinação dos caninos e primeiros molares. Usando braquetes autoligados para retrair caninos inferiores, não aumentará a velocidade do movimento dentário, não aumentará a ancoragem e não diminuirá a inclinação mesial dos molares.

Pacheco et al. (2016), através do método de elementos finitos, avaliaram o efeito de diferentes formatos de corticotomia na distribuição e magnitude do estresse sobre o ligamento periodontal durante a retração do canino superior. Um modelo geométrico da hemi-mandíbula esquerda foi criado a partir da tomografia computadorizada de um crânio humano seco e cargas foram administradas durante o movimento de retração do canino. Foram realizados três ensaios: sem corticotomia, corticotomia e perfurações em forma de caixa no osso cortical do canino e corticotomia de forma circular no osso cortical do espaço desdentados do primeiro pré-molar. Não houve diferença na distribuição de tensões entre os diferentes formatos cirúrgico. Diferentes formatos de corticotomia utilizados para acelerar a movimentação ortodôntica não afetaram a distribuição de tensão durante a retração de caninos.

Patel et al. (2016) compararam os níveis de pentraxina 3 no fluido gengival em pacientes submetidos a retração de caninos ortodôntico com tieback ativa e mola helicoidal de níquel titânio (FIGURA 4). Foram selecionados quinze pacientes do grupo etário 15-25 anos com extração de primeiros pré-molares submetidos a retração de caninos. Um mês após a colocação do fio 0,019"×0,025" de aço inoxidável, a retração de caninos foi iniciada com tieback ativa (150g de força) no quadrante superior direito e mola helicoidal NiTi (150g de força) no quadrante superior esquerdo. Amostras do fluido gengival foram coletadas 1 hora antes do início da retração de caninos e, posteriormente, em intervalos de 1 hora, 1 dia, 1

semana e 2 semanas após a aplicação da força. Os resultados mostraram que os níveis da PTX-3 aumentaram a partir de 1 hora após a aplicação de força ortodôntica e atingiu pico em um 1 dia, seguido de um decréscimo gradual em 1 semana e 2 semanas em ambos os métodos de retração.

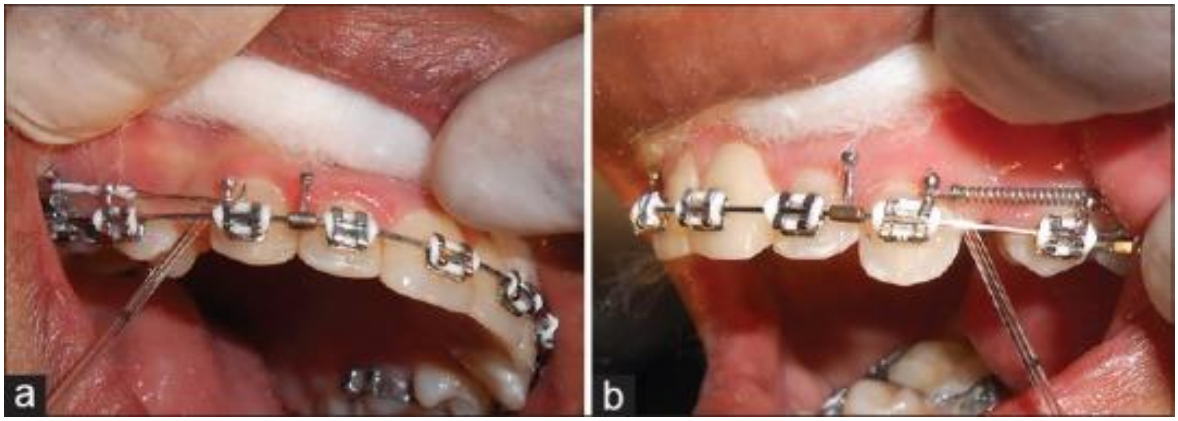

FIGURA 4 – Diferentes métodos de retração utilizados no estudo.
Fonte: Patel et al. (2016)

Sabuncuoglu; Ersahan (2016) avaliaram os efeitos da retração do canino superior sobre o fluxo sanguíneo pulpar em seres humanos como registrado por fluxometria laser Doppler. Caninos superiores de 24 participantes foram divididos em dois grupos. Dentes no grupo de estudo foram submetidos a retração do canino superior utilizando mini-implantes como ancoragem por aproximadamente 4 meses, com 100g de força aplicada através de molas helicoidais. Os indivíduos do grupo de controle não receberam tratamento ortodôntico. Medições do fluxo sanguíneo pulpar foram registrados no início do estudo (T0); durante a retração, às 24 horas (T1), (T2 3 dias), 7 dias (T3) e 1 mês (T4); e no final de retração (T5) no grupo de estudo e a intervalos de tempo semelhantes em indivíduos de controle. Não ocorreram alterações significativas em unidades de perfusão. No entanto, fluxo sanguíneo pulpar no grupo de estudo aumentou significativamente de T0 para T1 e diminuição grave de T1 para T2. Fluxo sanguíneo pulpar no grupo de estudo ainda foi significativamente menor no T3 em comparação com T0; no entanto, pelo T4 e T5, fluxo sanguíneo pulpar foi encontrado para ter retornado aos níveis anteriores à retração. Pode-se concluir que o fato de que os valores do fluxo sanguíneo pulpar

retornaram aos níveis iniciais dentro de um mês do início da retração apesar de curto prazo, mudanças regressivas demonstraram que as mudanças observadas no fluxo sanguíneo pulpar durante a retração de caninos são reversíveis.

4 DISCUSSÃO

A retração de caninos consiste em uma prática bastante comum (SUKH et al. 2013; XIA et al., 2013; CLARO et al., 2014; KANURU et al., 2014; ISLAM; HOSSAIN, 2015; KULSHRESTHA; TANDON; CHANDRA, 2015; PATEL et al., 2016). Estudos recentes demostram diferentes formas de se tentar acelerar a movimentação deste dente nesse processo.

Kalra et al. (2013) realizaram fiberotomia, mas não constataram aumento clinicamente significativo desta técnica. E Leethanakul et al. (2014) enfatizaram que a redução de osso interseptal pode aumentar a velocidade da movimentação quando respeitados os limites de espessura e profundidade seguindo critérios cirúrgicos.

Kumar et al. (2013) empregaram a distração dentoalveolar, técnica que reduz a duração do tratamento ortodôntico por 6 a 9 meses em pacientes que necessitam de extração, sem necessidade de qualquer tipo de reforço de ancoragem. Porém, Khanna et al. (2014) não encontraram aumento na velocidade de retração de caninos com a distração. Já Prasad; Chitharanjan; Kailasam (2014) relataram que o ligamento periodontal pode ser distraído e caninos superiores são retraídos rapidamente a uma taxa de cerca de 2,53mm/semana. Kateel et al. (2016) também relataram uma redução na duração do tratamento ortodôntico por 6-9 meses em casos de distração. E Al-Ainawi; Al-Mdalal; Hajeer (2016) destacaram que a distração modificada causou um movimento corporal do canino com uma inflexão mínima.

Heravi; Moradi; Ahrari (2014); Kansal et al. (2014) relataram a utilização de laser de baixa potência que não afetou a velocidade de movimentação dos caninos.

Monini et al. (2014); Zhou et al. (2015); Da Costa Monini et al. (2016) constataram que tanto braquetes autoligados quanto convencionais apresentam a mesma velocidade de retração de caninos e perda de ancoragem anteroposterior dos molares. Já Alsubaie et al. (2016) braquetes cerâmicos, cujo slot de superfície é coberto com revestimento à base de zircônia estabilizada com ítria, exibiu propriedades de atrito semelhantes aos dos braquetes de metal, mas a maior influencia no aumento do atrito foi a presença de elásticos para segurar o fio ao slot.

Yang et al. (2015) relataram que a corticotomia distal mais perto do canino pode ser uma opção melhor em retração de caninos. E Pacheco et al. (2016), que diferentes formatos de corticotomia utilizados para acelerar a movimentação ortodôntica não afetaram a distribuição de tensão durante a retração de caninos.

5 CONCLUSÃO

Após o exposto, pode-se concluir que, dentre as técnicas atuais empregadas para a obtenção de maior velocidade na retração de caninos superiores, destacam-se: corticotomias, distração, laser de baixa potencia e braquetes autoligados, com diversas taxas de sucesso.

REFERÊNCIAS BIBLIOGRÁFICAS

AL-AINAWI, K. I.; AL-MDALAL, Y.; HAJEER, M. Y. The Effect of Using a Modified Dentoalveolar Distractor on Canine Angulation following Rapid Canine Retraction: A Split-mouth Design Randomized Controlled Trial. **The journal of contemporary dental practice**, v. 17, n. 1, p. 49-57, Jan. 2015.

ALHADLAQ, A.; ALKHADRA, T.; EL-BIALY, T. Anchorage condition during canine retraction using transpalatal arch with continuous and segmented arch mechanics. **The Angle Orthodontist**, v. 86, n. 3, p. 380-385, May 2015.

ALSUBAIE, M. et al. Study of force loss due to friction comparing two ceramic brackets during sliding tooth movement. **Journal of Orofacial Orthopedics,** v. 0, n. 0, p. 1-7, Jul. 2016.

BRAGA, C. P. et al. Retração de caninos. **Ortodontia Gaúcha**, v. 7, n. 1, p. 55-64, jan./jun. 2003.

CLARO, C. A. de A. et al. Comparative photoelastic study of dental and skeletal anchorages in the canine retraction. **Dental press journal of orthodontics**, v. 19, n. 1, p. 100-105, Jan./Feb. 2014.

DA COSTA MONINI, A. et al. A comparison of lower canine retraction and loss of anchorage between conventional and self-ligating brackets: a single-center randomized split-mouth controlled trial. **Clinical oral investigations**, p. 1-7, Jun. 2016.

HERAVI, F.; MORADI, A.; AHRARI, F. The effect of low level laser therapy on the rate of tooth movement and pain perception during canine retraction. **Oral Health Dent Manag**, v. 13, n. 2, p. 183-188, Jun. 2014.

ISLAM, M. M.; HOSSAIN, M. Z. Orthodontic Management of A Young Girl with Class II Div1 Malocclusion. **Mymensingh medical journal,** v. 24, n. 4, p. 845-850, Oct. 2015.

KANURU, R. K. et al. Comparison of canine retraction by in vivo method using four brands of elastomeric power chain. **Journal of International Society of Preventive & Community Dentistry**, v. 4, n. Suppl 1, p. S32, Nov. 2014.

KALRA, A. et al. Comparison of rate of canine retraction into recent extraction site with and without gingival fiberotomy: a clinical study. **The journal of contemporary dental practice**, v. 14, n. 3, p. 419-426, May 2013.

KANSAL, A. et al. Effects of low-intensity laser therapy on the rate of orthodontic tooth movement: A clinical trial. **Dental research journal**, v. 11, n. 4, p. 481-488, Jul. 2014.

KHANNA, R. et al. Evaluation of canine retraction following periodontal distraction using NiTi coil spring and implants–A clinical study. **Journal of Oral Biology and Craniofacial Research**, v. 4, n. 3, p. 192-199, Sep./Dec. 2014.

KATEEL, S. K. et al. A Comparative Study of Canine Retraction by Distraction of the Periodontal Ligament and Dentoalveolar Distraction Methods. **Journal of Maxillofacial and Oral Surgery**, v. 15, n. 2, p. 144-155, Jun, 2016.

KULSHRESTHA, R. S.; TANDON, R.; CHANDRA, P. Canine retraction: A systematic review of different methods used. **Journal of orthodontic science**, v. 4, n. 1, p. 1-8, Jan./Mar. 2015.

KUMAR, N. et al. Dento-alveolar distraction osteogenesis for rapid orthodontic canine retraction. **Journal of international oral health: JIOH**, v. 5, n. 6, p. 31, Dec. 2013.

LEETHANAKUL, C. et al. Interseptal bone reduction on the rate of maxillary canine retraction. **The Angle Orthodontist**, v. 84, n. 5, p. 839-845, Sep. 2014.

LI, S. et al. Three-dimensional canine displacement patterns in response to translation and controlled tipping retraction strategies. **The Angle orthodontist**, v. 85, n. 1, p. 18-25, Jan. 2014.

LOTTI, R. S.; MAZZIEIRO, E. T.; LANDRE JR, J. A influência do posicionamento ântero-posterior da alça T segmentada durante o movimento de retração inicial: uma avaliação pelo método dos elementos finitos. **Revista Dental Press de Ortodontia e Ortopedia Facial**, v. 11, n. 3, p. 41-54, maio/jun. 2006.

NAKAMURA, Y. et al. Velocity of Canine Retraction in Angle Class I Treated with First Premolar Extraction: Effect of Facial Pattern. **The Bulletin of Tokyo Dental College**, v. 56, n. 3, p. 145-151, 2015.

MONINI, A. da C. et al. Canine retraction and anchorage loss: self-ligating versus conventional brackets in a randomized split-mouth study. **The Angle Orthodontist**, v. 84, n. 5, p. 846-852, Sep. 2014.

PACHECO, A. A. et al. Stress Distribution Evaluation of the Periodontal Ligament in the Maxillary Canine for Retraction by Different Alveolar Corticotomy Techniques: A Three-dimensional Finite Element Analysis. **The journal of contemporary dental practice**, v. 17, n. 1, p. 32-37, Jan. 2015.

PATEL, P.et al. Comparative evaluation of pentraxin 3 levels in GCF during canine retraction with active tieback and NiTi coil spring: An in vivo study. **Journal of orthodontic science**, v. 5, n. 2, p. 52-56, Apr./Jun. 2016.

PRASAD, N. K. K.; CHITHARANJAN, A.; KAILASAM, V. Rapid maxillary canine retraction by dental distraction: A clinical study. **National journal of maxillofacial surgery**, v. 5, n. 1, p. 6-13, Jan. 2014.

RUELLAS, A. C. de O.; PITHON, M. M.; SANTOS, R. L. dos. Evaluation of the mechanical behaviour of different devices for canine retraction. **Dental Press Journal of Orthodontics**, v. 17, n. 3, p. 83-87, May./Jun. 2012.

SABUNCUOGLU, F. A.; ERSAHAN, S. Changes in human pulp blood flow during canine retraction. **Acta Odontologica Scandinavica**, v. 74, n. 6, p. 436-442, Aug. 2016.

SOUZA, R. S. de et al. Avaliação do sistema de forças gerado pela alça T de retração pré-ativada segundo o padrão UNESP-Araraquara. **Revista Dental Press de Ortodontia e Ortopedia Facial**, v. 8, n. 5, p. 113-22, set./out. 2003.

SUKH, R. et al. A comparative study of frictional resistance during simulated canine retraction on typodont model. **Journal of orthodontic science**, v. 2, n. 2, p. 61-66, Apr. 2013.

XIA, Z. et al. Load system of segmental T-loops for canine retraction. **American Journal of Orthodontics and Dentofacial Orthopedics**, v. 144, n. 4, p. 548-556, Oct. 2013.

YANG, C. et al. Biomechanical effects of corticotomy approaches on dentoalveolar structures during canine retraction: A 3-dimensional finite element analysis. **American Journal of Orthodontics and Dentofacial Orthopedics**, v. 148, n. 3, p. 457-465, Sep. 2015.

ZHOU, Q. et al. Canine retraction and anchorage loss self-ligating versus conventional brackets: a systematic review and meta-analysis. **BMC oral health**, v. 15, n. 1, p. 1-13, Nov. 2015.