FACULDADE SETE LAGOAS – FACSETE

RODRIGO CRUZ DE ALMEIDA

LEVANTAMENTO DE SEIO MAXILAR COM PRF PELA TÉCNICA DA JANELA LATERAL: RELATO DE CASO CLÍNICO

MACEIÓ/AL

2024

LEVANTAMENTO DE SEIO MAXILAR COM PRF PELA TÉCNICA DA JANELA LATERAL: RELATO DE CASO CLÍNICO

MAXILLARY SINUS LIFT WITH PRF USING THE LATERAL WINDOW TECHNIQUE: CLINICAL CASE REPORT

Rodrigo Cruz de Almeida[1]
João de Paula Martins Júnior[2]

RESUMO

O edentulismo é uma condição caracterizada pela ausência parcial ou total de dentes em uma pessoa e essa realidade ainda é considerada significativa na atual população brasileira. Essa condição impacta a saúde bucal, qualidade de vida e o bem-estar geral dos acometidos. A reabilitação oral, por meio de implantes dentários tem se destacado como uma opção eficaz para restaurar a função mastigatória e a estética em pacientes desdentados. Existem algumas situações em que para a instalação de implantes na região posterior da maxila se faz necessário o levantamento do seio maxilar, através da criação de uma abertura lateral na sua parede óssea, permitindo assim um acesso cirúrgico preciso para a elevação da membrana sinusal, criando um ambiente propício para a instalação segura dos implantes dentários. A técnica de levantamento de seio maxilar por janela lateral também conhecida como sinus lift é uma cirurgia efetuada para aumento de volume ósseo, na região de seio maxilar, abaixo da membrana de Schneider, aumentando o suporte ósseo em altura e densidade em toda a região de rebordo alveolar da maxila posterior. Este estudo tem por finalidade descrever um relato de caso com o uso da técnica de levantamento de seio maxilar pela janela lateral (sinus lift), foi escolhido o uso do osso liofilizado associado ao uso da membrana de fibrina rica em plaquetas e leucócitos (L-PRF) para conseguir um melhor resultado de neoformação óssea.
Palavras-chave: Seio Maxilar. Janela lateral. PRF.

ABSTRACT

Edentulism is a condition characterized by the partial or total absence of teeth in a person and this reality is still considered significant in the current Brazilian population. This condition impacts the oral health, quality of life and general well-being of those affected. Oral rehabilitation through dental implants has emerged as an effective option for restoring masticatory function and aesthetics in edentulous patients. There are some situations in which, in order to install implants in the posterior region of the maxilla, it is necessary to lift the maxillary sinus, by creating a lateral opening in its bone wall, thus allowing precise surgical access to elevate the sinus membrane, creating an environment conducive to the

[1]Especializando em Implantodontia pela Faculdade Sete Lagoas (FACSETE); Graduado em Odontologia pelo Centro Universitário Tiradentes (UNIT).
[2]Mestre pela Universidade Federal de São Paulo –UM IFESP do Programa de Pós-Graduação em Medicina Interna e Terapêutica; Especialista em Implantodontia pela Clínica Integrada de Odontologia (CIODONTO); Especialista em Prótese Dentária pela Faculdade Sete Lagoas – FACSETE; Graduado em Odontologia pela UNOESTE. Orientador.

safe installation of dental implants. The maxillary sinus lifting technique through the lateral window, also known as sinus lift, is a surgery performed to increase bone volume, in the maxillary sinus region, below Schneider's membrane, increasing bone support in height and density throughout the alveolar ridge region of the posterior maxilla. This study aims to describe a case report using the technique of lifting the maxillary sinus through the lateral window (sinus lift), using freeze-dried bone associated with the use of a fibrin membrane rich in platelets and leukocytes (L-PRF) to achieve a better result of bone neoformation.
Keywords: Maxillary Sinus. Side window. PRF.

INTRODUÇÃO

A perda de dentes posteriores pode ocorrer devido a vários fatores, o que consequentemente acarreta na pnematização do seio maxilar, gerando uma atrofia do osso alveolar que acaba prejudicando a reabilitação com implantes dentários (Testori *et al.,* 2020).

Os seios maxilares são espaços aéreos delimitados por estruturas ósseas localizadas no interior da maxila. Muitas vezes após a extração de um elemento dentário, principalmente por causas patológicas, traumas no rebordo, entre outros, favorece a atrofia óssea que impossibilita a instalação de implantes dentários no futuro (Tchemra *et al.,* 2021).

A cirurgia de elevação do seio maxilar com enxerto ósseo é um procedimento muito comum na prática odontológica e tem sido realizada como alternativa de manutenção óssea visando viabilizar a instalação desses implantes em pacientes que não têm a quantidade óssea maxilar posterior suficiente para tal procedimento, de acordo com os autores Machado *et al.* (2019).

A técnica de levantamento de seio maxilar por janela lateral também conhecida como Sinus lift é uma cirurgia efetuada para aumento de volume ósseo, na região de seio maxilar, abaixo da membrana de Schneider, aumentando o suporte ósseo em altura e densidade em toda a região de rebordo alveolar da maxila posterior. Essa técnica é indicada para casos de extrema pneumatização do seio maxilar e necessidade de um aumento ósseo (Ioshida, 2017).

Correia *et al.* (2020), relataram quando se trata de materiais de enxerto ósseo, eles devem adquirir características específicas para que sejam fisiologicamente estáveis, biocompatíveis, imunologicamente inativos, não

transportarem doenças, serem reabsorvidos após à regeneração óssea para possibilitar a osteogênese e osteocondução.

Os principais requisitos para a escolha de um biomaterial são: a biocompatibilidade (efeito do ambiente orgânico no material e efeito do material no organismo), a biodegradabilidade (fenômeno em que o material é degradado ou solubilizado em fluidos tissulares, desaparecendo do sítio de implantação) e a velocidade de degradação do material (Santos, 2021).

Para acelerar o processo de neoformação óssea, tem sido utilizada a técnica de L-PRF, considerando o fator que muitos materiais têm um efeito osteogênico sob a membrana sinusal e um processo de cicatrização favorável em relação ao periósteo. O L-PRF é um concentrado de plaquetas e leucócitos, não trombolizados e centrifugados logo após a coleta de sangue para se obter uma boa cicatrização e sem necessidade de realização de suturas com fios reabsorvíveis, onde a sua função é ter uma liberação continua de citocinas leucocitárias e fatores de crescimento ósseo, incentivando o reparo tecidual na região da cirurgia (Moura *et al.,* 2020).

Lenzi (2018), afirmou que atualmente existe no mercado uma grande diversidade e disponibilidade de substitutos ósseos com a capacidade de formação óssea em um curto espaço de tempo, entre eles a Fibrina Rica em Plaquetas (PRF) que possui caráter autólogo, baixo custo e protocolo simplificado.

O objetivo principal desse trabalho é relatar um caso clínico de elevação do seio maxilar pela técnica da janela lateral utilizando biomaterial de enxertia PRF associado à osso liofilizado, realizado no curso de especialização em Implantodontia da Faculdade Sete Lagoas na cidade de Maceió/AL.

DESENVOLVIMENTO

Relato de Caso Clínico

Paciente S.M.S., 57 anos, sexo feminino, procurou o curso de Especialização em Implantodontia da FACSETE para avaliação desejando substituir a prótese total removível superior por uma reabilitação com prótese fixa sobre implantes.

A perda precoce dos dentes superiores e o consequente uso de prótese removível por anos implicou em expressiva perda óssea pela ausência de estímulo dentoalveolar. Combinada a pneumatização do seio maxilar, a região posterior da maxila apresentava atrofia que inviabilizava a instalação de implantes osseointegráveis (Fig. 1).



Figura 1: Radiografia panorâmica inicial.

Foi proposto para paciente como plano de tratamento o enxerto ósseo na região posterior da maxila lado direito através da cirurgia de levantamento de seio maxilar utilizando *Stick Bone* de osso liofilizado com PRF e com recobrimento da área com membranas de PRF.

Através do sangue da paciente, coletado antes do início da cirurgia, foram confeccionadas as peças de *Sticky Bone* e as membranas de PRF. Esse biomaterial é obtido através do processo de centrífuga que separa os componentes do sangue por diferença de peso molecular. Recorta-se a parte do plasma, composta por plaquetas e leucócitos. Misturando o osso bovino liofilizado com a membrana fragmentada (porção amarela) e o PRF líquido (fibrina líquida) (Figs 2, 3 e 4).

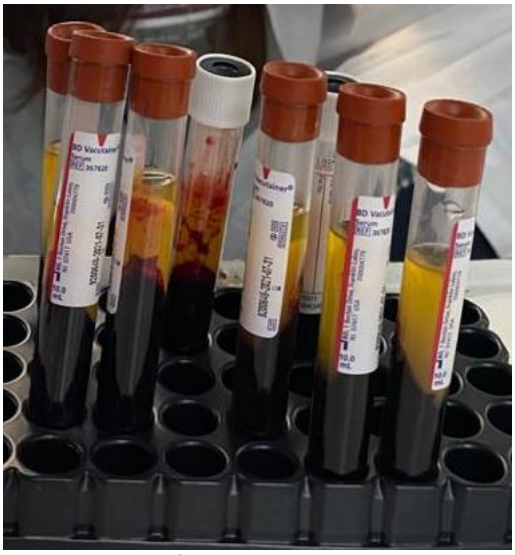

Figura 2: PRF.



Figura 3: Stick bone.

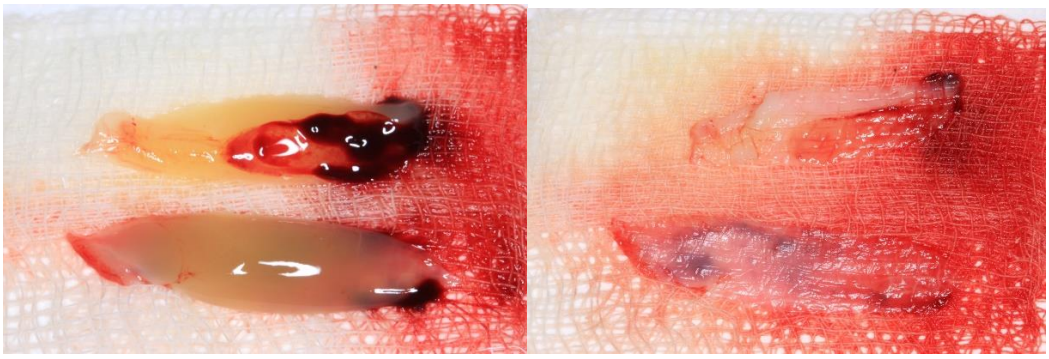

Figura 4: Membranas de PRF.

O ato cirúrgico tem início com anestesia local por bloqueio dos nervos alveolar superior posterior, do nervo palatino maior e do nervo infraorbitário (extraoral) com Mepivacaína 3% + Epinefrina 1:100.000. Seguida de anestesias locais infiltrativas na região vestibular da arcada superior.

Utilizando um descolador de Molt, foi realizado o descolamento muco periosteal total no rebordo vestibular para exposição do leito ósseo com extensão de canino até o túber da maxila (Fig. 5).



Figura 5: Descolamento do tecido conjuntivo.

Usando broca cirúrgica esférica no contra ângulo, foi feita osteotomia em formato retangular na região da tábua vestibular da maxila para obter acesso à membrana de Schneider (Fig. 6).



Figura 6: Abertura do acesso ao seio maxilar.

Com a membrana sinusal exposta, utilizamos curetas específicas para afastá-la delicadamente da janela exposta criando um espaço vazio logo abaixo. Esse afastamento foi iniciado pelas extremidades da janela óssea empurrando suavemente a membrana sinusal para dentro do seio maxilar (Fig. 7).



Figura 7: Descolamento da membrana sinusal.

O Sticky Bone (Fig. 8) foi posicionado no espaço vazio criado logo abaixo à membrana preenchendo essa região com uma trama satisfatória de fibrina e garantindo um arcabouço mais estável para liberação gradual dos fatores de crescimento por até 14 dias, favorecendo assim a regeneração óssea.



Figura 8: Acomodação do osso bovino.

As membranas de PRF foram colocadas sobre o enxerto para recobrir a janela óssea criada e proteger a cirurgia. Em seguida, foi feita a sutura de todo retalho para manter os tecidos em posição adequada (Fig. 9).



Figura 9: Sutura lado direito.

O acompanhamento da paciente permitiu observar o ganho de altura e volume ósseo na região do enxerto. Os exames de radiografia panorâmica e tomografia feitos 4 meses após a cirurgia de levantamento do seio maxilar mostram um ganho ósseo de aproximadamente 9,6mm de altura e 2,2mm de largura (Figs 10 e 11).



Figura 10: Radiografia panorâmica após 4 meses da cirurgia.



Figura 11: Tomografia após 4 meses da cirurgia.

Essa previsibilidade no ganho de altura e volume ósseo obtida nas cirurgias de levantamento de seio maxilar representa uma ferramenta importante para reabilitação segura na região posterior de maxila através de implantes osseointegráveis.

Discussão

O tamanho da altura do rebordo ósseo é um fator primordial a ser avaliado para as reabilitações com implantes dentários. Desse modo, em alguns casos, é necessário realizar o levantamento do seio maxilar, também conhecido por sinus lift, que tem como objetivo aumentar a altura de osso remanescente da maxila posterior, através da colocação da membrana de Schneider em posição mais

superior e preenchimento do espaço confeccionado com enxertos ósseos. Os autores defenderam que o procedimento quando realizado pela técnica da janela lateral é indicado em casos em que a altura óssea do rebordo posterior maxilar é insuficiente para a colocação de implantes com comprimento padrão. A fixação do implante pode ser realizada simultaneamente ou posteriormente ao sinus lift, a depender da altura do osso residual. Se essa for de no mínimo 5mm, a cirurgia será feita em única etapa. Se estiver entre 1 e 4mm, será realizada em duas etapas (Sousa *et al.,* 2021).

O procedimento de levantamento de seio com enxerto ósseo é indicado para pacientes cujo volume ósseo na região da instalação do implante não é suficiente para garantir um resultado previsível a longo prazo, sendo necessária a utilização de enxertos ósseos, biomateriais para realização do procedimento e posterior instalação dos implantes (Lenzi, 2018). De acordo com Correia (2020), há quatro situações principais que se deve utilizar o levantamento de seio maxilar, são elas: perda óssea após exodontia, altura óssea inferior a quantidade necessária, atrofia maxilar e qualidade e quantidade óssea insuficiente. Algumas contraindicações dificultam ou impossibilitam a realização do levantamento do seio maxilar, sendo uma cirurgia contra indicada nos seguintes casos: ápices de raízes dentárias na cavidade sinusal, doenças imunodeficientes, doenças do seio maxilar, fumantes, rinite ou sinusites severas, tumores na dimensão do seio maxilar, doenças periodontais, entre outras.

Segundo Tchemra *et al.* (2021), o levantamento de seio maxilar foi apresentado por Tatum primeiramente, e posteriormente por Wood e Moore. E hoje é o recurso mais utilizado para a reconstrução óssea da parte posterior da maxila. Esses autores citaram as duas técnicas cirúrgicas, a Técnica de Abertura da Janela Lateral e a Técnica de Elevação Atraumática do Seio Maxilar com Osteótomo de Summers ressaltando que o que vai definir a escolha da técnica é a quantidade de osso remanescente.

O levantamento do seio maxilar envolve a elevação da membrana sinusal para a inserção de enxertos ósseos autógenos, homógenos ou heterógenos. Segundo Alshamrani **et al.** (2023), um planejamento pré-operatório minucioso, incluindo exames de imagem como tomografia computadorizada e avaliação do estado de saúde geral do paciente, é essencial para minimizar complicações. A

escolha da técnica cirúrgica e dos materiais também impacta diretamente o sucesso do procedimento e a redução de intercorrências intra e pós-operatórias.

O PRF serve como veículo para células envolvidas na regeneração tecidual e promove uma contínua liberação de fatores de crescimento, estimulando um ambiente propicio para a cicatrização de feridas. Apresenta uma estrutura semelhante à de um coágulo sanguíneo, no entanto, é considerado mais homogêneo e estável, sendo mais fácil sua manipulação e posicionamento no local indicado (Chhabra *et al.,* 2019).

Em relação aos biomateriais Correia *et al.* (2020), especificaram que eles devem ser biocompatíveis, fisiologicamente estáveis, não transportarem doenças, serem reabsorvidos após à regeneração óssea para possibilitar a osteogênese e a osteocondução. Em contrapartida Santos (2021), relatou que apesar dos enxertos autógenos serem utilizados de forma padrão, os biomateriais homógenos, heterógenos e os aloplásticos têm sido amplamente estudados como uma alternativa aos enxertos. No caso relatado a escolha do biomaterial foi PRF associado à osso liofilizado garantindo assim um resultado satisfatório.

Os biomateriais xenógenos possuem propriedades ostecondutoras, sendo produzidos por meio de processos de purificação em vários estágios, sendo que o biomaterial utilizado no estudo é vastamente relato na literatura como capaz de se integrar ao osso, tendo baixa taxa de reabsorção e altas taxas de sucesso (Fadel *et al.,* 2018; Stroparo *et al.,* 2021). Quanto à utilização de membranas de colágeno, elas já são amplamente utilizadas na regeneração óssea guiada, no qual o uso de membranas protege o biomaterial enxertado, ocasionando preservações de enxertos e de alvéolos após extrações (Fadel *et al.,* 2018; Troiano *et al.,* 2018; Piovezana *et al.,* 2020).

Neste relato de caso também foi utilizada a membrana L-PRF, que de acordo com Liu *et al.* (2019), libera fatores de crescimento autólogos durante os primeiros 7 dias e diminuindo gradualmente até os 28 dias, isso tem uma boa aplicabilidade pois ela acelera a cicatrização e também melhora a formação óssea no local do enxerto, sendo considerada ótima quando associada aos biomateriais para as cirurgias de levantamento de seio, pois além disso a membrana também auxilia na proteção da área enxertada de possíveis exposições pós operatórias.

CONCLUSÃO

A realização do levantamento de seio maxilar pela técnica da janela lateral e uso dos materiais de enxertia para regeneração óssea ofereceu uma melhor manipulação e neoformação de osso. O levantamento de seio maxilar é hoje uma alternativa de primeira escolha para reabilitação maxilar quando se tem reabsorção óssea posterior. É um procedimento realizado de forma rotineira, na qual o planeja mento toma um papel essencial antes da cirurgia. É de extrema importância que o profissional tenha conhecimento da anatomia, histórico do paciente, uma boa seleção dos biomateriais e materiais utilizados para que assim se alcance o sucesso cirúrgico. O caso relatado obteve o resultado estimado e a paciente foi encaminhada para instalação dos implantes,

REFERÊNCIAS

ALSHAMRANI AM, MUBARKI M, ALSAGER AS, ALSHARIF HK, ALHUMAIDAN SA, AL-OMAR A. Maxillary Sinus Lift Procedures: An Overview of Current Techniques, Presurgical Evaluation, and Complications. **Cureus**. 2023;15(11).

CHHABRA P, CHHABRA P, SHARMA K. Platelet rich fibrin – its structural design and composition. **Int J Oral Health Dent** 2019;5(2):81-4.

CORREIA, J.M.V. Elevação do Seio Maxilar em Medicina Dentária: Estado da Arte. Instituto Universitário Egas Muniz, Dissertação de Mestrado, 68 f, 2020.

FADEL, R. A., SAMARANI, R., & CHAKAR, C. (2018). Guided bone regeneration in calvarial critical size bony defect using a double-layer resorbable collagen membrane covering a xenograft: a histological and histomorphometric study in rats. **Oral Maxillofac Surg**. 22(2):203-213. 10.1007/s10006-018-0694-x.

IOSHIDA MTB. Técnica de levantamento do assoalho do seio maxilar na implantodontia [monograph]. Goiânia: Faculdade de Tecnologia Sete; 2017.

LENZI, L. Levantamento do assoalho do seio maxilar associado a implantes dentários: revisão sistemática da literatura. Trabalho de Conclusão de Curso (Graduação em Odontologia) Universidade Federal do Rio Grande do Sul. Porto Alegre, 32 f, 2018.

LIU, R., YAN, M., CHEN, S., HUANG, W., WU, D., & CHEN, J. (2019) Effectiveness of Platelet-Rich Fibrin as an Adjunctive Material to Bone Graft in Maxillary Sinus Augmentation: A Meta-Analysis of Randomized Controlled Trails. **Biomed Res Int**.; 2019:7267062. Published 2019 Mar 17. 10.1155/2019/7267062.

MACHADO, T.; FAVERANI, L. P.; SANTOS, P. H.; ASSUNÇÃO, W. G. S. L. A. de S. C. M. G. P. T. Levan tamento de seio maxilar simultâneo a instalação de implantes dentários para prótese do protocolo: relato de caso. **Archives of health investigation**, [S. l.], v.7, 2019.

MOURA LS, TENÓRIO JÚNIOR ER, PINTO FILHO JM. Utilização da fibrina rica em plaquetas na elevação sinusal com instalação imediata de implantes dentários. **Rev Marques Odontol Araçatuba**. 2020;41(1):24-9.

PIOVEZANA, A., GREGORIO, D., PALUDETO, D. A. de O., ETORE, L. de C. D., GUSKUMA, M. H., & MAIA, L. P. (2020). Uso de Membrana com ou sem Bio-Oss Para Preservação do Alvéolo de Extração: Uma Série de Casos. **Research, Society and Development**, 9(12), e41991211130. https://doi.org/10.33448/rsd v9i12.11130.

SANTOS, A. S. Utilização de biomateriais nos procedimentos de levantamento de seio maxilar em implantodontia: revisão de literatura. Monografia. Governador Mangabeira – BA, 2021.

SOUSA, Flávia Caroline Teixeira de; ASSIS COSTA de, Marcelo Dias Moreira; DIETRICH, Lia. Levantamento do seio maxilar pela técnica da janela lateral uma revisão da literatura. **Research, Society and Development**, v. 10, n. 11, p. e238101119547 e238101119547, 2021.

STROPARO, J. L. de O., WEISS, S. G., FONSECA, S. C., SPISILA, L. J., GONZAGA, C. C., OLIVEIRA, G. C., BROTTO, G. L., SWIECH, A. M., FRANCO, C. R. C., LEÃO, M. P., DELIBERADOR, T. M., GABARDO, M. C. L., & ZIELAK, J. C. (2021). Biomateriais de enxerto ósseo xenogênico não interferem na viabilidade e proliferação de células-tronco de dentes decíduos esfoliados humanos - um estudo piloto in vitro. **Research, Society and Development**, 10(4), e34410414249. https://doi.org/10.33448/rsd-v10i4.14249.

TCHEMRA, F. G. C.; REZENDE, M.; MORELLI, F. M.; MEDEIROS, S. T. C. B.; DINIZ, A. G. Efetividade do uso da Fibrina Rica em Plaquetas (PRF) no levantamento de seio maxilar: relato de caso. **Research, Society and Development**, v.10, n.1, 2021.

TESTORI, T., YU, S. H., TAVELLI, L., & WANG, H. L. (2020). Perforation Risk Assessment in Maxillary Sinus Augmentation with Lateral Wall Technique. **Int J Periodontics Restorative Dent**. 40(3):373-380. 10.11607/prd.4179.

TROIANO, G., ZHURAKIVSKA, K., LO MUZIO, L., LAINO, L., CICCIÙ, M. & LO RUSSO, L. (2018). Combination of bone graft and resorbable membrane for alveolar ridge preservation: A systematic review, meta-analysis, and trial sequential analysis. **Journal of periodontology, 89(1), 46–57.**

Rodrigo Cruz de Almeida

Levantamento de seio maxilar com PRF pela técnica da janela lateral: relato de caso clínico

Trabalho de conclusão de curso de especialização *Lato Sensu* da Faculdade Sete Lagoas, como requisito parcial para obtenção do título de especialista em Implantodontia.

Área de concentração: Odontologia.

Aprovada em ___/___/___ pela banca constituída dos seguintes professores:

_____
Prof. João de Paula Martins Júnior – Coordenador e Orientador

_____
Prof(ª) Dr(ª) _____

_____
Prof(ª) Dr(ª) _____

Maceió, __ de _____ de 202_.