FACSETE - Facultade de Sete Lagoas

ABO – Associação Brasileira de Odontologia - Santos

Especialização em Ortodontia

Melissa Gabriela Linares Mori

Comparação da reabsorção radicular com aparelhos fixos em relação aos alinhadores ortodônticos.

Santos - SP

2024

Melissa Gabriela Linares Mori

Comparação da reabsorção radicular com aparelhos fixos em relação aos alinhadores ortodônticos.

Monografia apresentada à Facsete – Faculdade Sete Lagoas, como requisito para a obtenção do Título de Especialista em Ortodontia, sob

a direção do Prof. Dr. Tiago Monteiro Brando

Santos – SP

2024

Linares, Melissa Mori

Comparação da reabsorção radicular com aparelhos fixos em relação aos alinhadores ortodônticos. Melissa Gabriela Linares Mori, 2024.

Número de fls: 30.

Referências bibliográficas: 52

Monografia apresentada para conclusão do Curso de Especialização em Ortodontia FACSETE – FACULDADE SETE LAGOAS, 2024

Orientador: Prof. Dr. Tiago Monteiro Brando

Keywords: Aligners; Orthodontic appliances; Removable; Root resorption.

Melissa Gabriela Linares Mori

CARGO

Esta monografia foi julgada e aprovada para o Título de Especialista em Implantologia pela **FACSETE – FACULDADE SETE LAGOAS**

Santos, 16 de setembro de 2024

_____

Nome do Prof. Dr. Tiago Monteiro Brando

Prof. Dr. Márcio da Rocha Carvalho

Invitado Prof. Dr. Eduardo G. M. Mangolin

RESUMO

O presente estudio tem como objetivo fornecer informações atualizadas sobre a relação entre a reabilitação radicular usando alinhadores ortodônticos transparentes e aparelhos ortopédicos fixos. Se realizo uma busqueda actualizada em bases de datos como MEDLINE/Pubmed, EMBASE e Cochrane Central Register of Controlled Trials. Con base en los estudios disponibles con alto nivel de evidencia en la literatura, concluímos que os alinhadores ortodônticos têm menor efeito sobre a reabsorção radicular induzida pela ortodontia do que o tratamento com aparelhos fixos.

Palavras-chave: Alinhadores; Aparelhos ortodônticos; Removível; Reabsorção radicular

SUMMARY

This study aims to provide up-to-date information on the relationship between root rehabilitation using clear orthodontic aligners and fixed orthopedic appliances. An up-to-date search of databases such as MEDLINE/Pubmed, EMBASE and the Cochrane Central Register of Controlled Trials is performed. Based on the studies available with a high level of evidence in the literature, we conclude that orthodontic aligners have a lower effect on orthodontics-induced root resorption than treatment with fixed appliances.

Keywords: Aligners; Orthodontic appliances; Removable; Root resorption

ABREVIATURAS E SIGLAS

OIIRR - Reabsorção Radicular Inflamatória Induzida por Ortodontia

CBTC - Tomografia Computadorizada de Feixe Cônico

1 INTRODUÇÃO 9

2 PROPOSTA 11

3 REVISÃO DA LITERATURA 12

3.1 Tratamento ortodôntico..... 12

3.2 Aparelhos e alinhadores ortodônticos fixos..... 12

3.3 Eficiência de aparelhos fixos e alinhadores..... 13

3.4 Movimento dentário ortodôntico..... 14

3.5 Reabsorção radicular.....15

3.6 Fatores de risco associados à reabsorção radicular.....16

3.7 Relação entre reabsorção radicular e resistência ortodôntica.....17

3.8 Relação entre reabsorção radicular e ortodontia fixa.....17

3.9 Relação de reabsorção radicular e alinhadores.....18

3.10 Análise radiológica da reabsorção radicular.....19

4 DISCUSSÃO 22

5 CONCLUSÃO 24

REFERÊNCIAS BIBLIOGRÁFICAS.....25

1 INTRODUÇÃO

O tratamento ortodôntico desempenha um papel crítico na odontologia moderna, abordando diferentes tipos de más oclusões e melhorando a estética dental. Para atingir ambos os objetivos, o diagnóstico e o planejamento ortodôntico corretos devem ser considerados de acordo com as necessidades de cada paciente. Para evitar possíveis efeitos adversos associados ao tratamento ortodôntico, como a reabsorção radicular (Levander, Malmgren, 1988; Alam et al., 2024).

A reabsorção radicular é uma complicação séria do tratamento ortodôntico (Weltman et al., 2010). Esse problema está relacionado a vários fatores, incluindo a duração do tratamento, o tipo de aparelho, a extração e não extração, a quantidade de força ortodôntica e o tipo de movimentação dentária. É fundamental entender melhor como diferentes mecânicas ortodônticas afetam o grau de reabsorção radicular, a fim de tomar decisões de tratamento informadas e minimizar esse possível efeito colateral. (Sameshima, Iglesias-Linares, 2021; Zhang et al., 2024).

Os aparelhos fixos têm sido populares para o tratamento ortodôntico (Li et al., 2020); No entanto, devido à alta estética buscada pelos pacientes, o uso de aparelhos removíveis como alinhadores ortodônticos transparentes tem sido proposto como alternativa, que são baseados em material termoplástico trabalhado por meio de planejamento digital para proporcionar melhor previsibilidade dos casos. (Walton et al., 2010; Li et al., 2020; Mendes Ribeiro et al., 2024)

O uso de alinhadores ortodônticos para tratar uma variedade de más oclusões teve um aumento considerável nos últimos anos, mas as evidências sobre sua eficácia e efeitos adversos em relação aos aparelhos ortodônticos fixos convencionais permanecem obscuras (Papageorgiou et al., 2020)

Alguns relatos sugeriram que a taxa de reabsorção radicular com alinhadores não difere significativamente do tratamento com aparelhos fixos, pois os ápices radiculares se movem nas mesmas distâncias (Brezniak, Wasserstein., 2008; Iglesias-Linares et al., 2017).

Outros estudos relataram que a taxa de reabsorção radicular de alinhadores é significativamente menor do que aparelhos fixos (Eissa et al., 2018). No entanto, outros relatos sugerem que apenas a taxa de reabsorção radicular do incisivo central superior direito é reduzida no tratamento com alinhadores em comparação com o tratamento com aparelhos fixos, e que não há diferenças nos outros dentes (Gandhi et al., 2021).

Até o momento não há consenso sobre a relação entre alinhadores ortodônticos transparentes e reabsorção radicular devido à falta de informações disponíveis na literatura. No entanto, há mais evidências científicas sobre a relação entre aparelhos fixos ortodônticos e reabsorção radicular.

2. PROPOSTA

Este estudo tem como objetivo fornecer informações atualizadas sobre a relação entre a reabsorção radicular usando alinhadores ortodônticos transparentes e aparelhos ortopédicos fixos.

3 REVISÃO DA LITERATURA

3.1 Tratamento Ortodôntico

A má oclusão foi reconhecida como uma deficiência crônica tratável (Tsichlaki et al., 2021; Jedliński et al., 2024). Em muitos pacientes, discrepâncias oclusais leves podem ser consideradas dentro da faixa de variação biológica normal sem a necessidade de tratamento. Por outro lado, más oclusões mais graves podem ter uma influência negativa na função orofacial (Taghavi et al., 2017; Jedliński et al., 2024).

A má oclusão é frequentemente considerada como tendo um impacto negativo na autoestima e no bem-estar físico, social e psicológico (Johal, Joury, 2015). Portanto, jovens e adultos procuram tratamento ortodôntico para melhorar seu sorriso, oclusão, bem-estar psicológico e qualidade de vida (Jaber et al., 2022; Mousa et al., 2023).

A principal função de um aparelho ortodôntico é mover os dentes em três direções do espaço. O objetivo do tratamento ortodôntico é ajudar a alcançar uma oclusão saudável, funcional e estética, combinada com uma aparência facial harmoniosa, que permanecerá relativamente estável a longo prazo (Proffit et al., 2013).

A demanda por tratamento ortodôntico tem variado ao longo do tempo, devido à acessibilidade e necessidade por parte dos pacientes. Entre os aparelhos ortopédicos disponíveis estão os aparelhos fixos convencionais, sejam eles metálicos ou estéticos, e os aparelhos removíveis, como os alinhadores ortodônticos transparentes.

3.2 Ortodontia Fixa e Alinhadores

As capacidades do tratamento com aparelhos ortodônticos fixos abriram caminho para que ele se tornasse o aparelho ortodôntico mais popular (Papageorgiou et al., 2014). No entanto, a aceitação do paciente é muitas vezes prejudicada pela

aparência do aparelho e pela capacidade do paciente de manter uma saúde bucal adequada (White et al., 2017).

A rápida transformação no setor odontológico acelera a mudança para abordagens centradas no paciente e torna obrigatória a introdução de novos aparelhos ortodônticos que atendam às necessidades do médico assistente e do paciente (Almagrami et al., 2023)

Os alinhadores transparentes são aparelhos removíveis transparentes e são alternativas aos aparelhos fixos para o tratamento de más oclusões. Eles se tornaram muito populares recentemente, principalmente entre pacientes adultos (Tamer et al., 2019).

Uma pesquisa realizada em dois países localizados na Europa e outro na América Latina mostrou que um percentual elevado seguiria a recomendação do especialista na escolha do aparelho ortodôntico e não tinha certeza sobre o tipo de tratamento ortodôntico. A maior porcentagem daqueles que decidiram sobre o tipo de tratamento antes de iniciar o tratamento (mais de 10% de todos os entrevistados) em ambos os países estariam dispostos a ser tratados com alinhadores (Jedliński et al., 2024).

Em comparação com os aparelhos fixos, os alinhadores são mais confortáveis, esteticamente agradáveis, higiênicos e menos dolorosos e requerem menos e mais curtas visitas. Os alinhadores são muito diferentes dos aparelhos fixos em termos de fixação aos dentes, biomecânica e duração do tratamento (Tamer et al., 2019).

3.3 Eficiência de aparelhos fixos e alinhadores

A eficácia dos aparelhos ortopédicos permanece uma questão de controvérsia; no entanto, não parece ser determinado apenas pelo tipo de aparelho, uma vez que fatores relacionados ao paciente ou tratamento devem ser considerados (Papageorgiou et al., 2020), além da biomecânica utilizada (Papadimitriou et al.,

2018). Uma questão fundamental na eficácia dos alinhadores continua sendo a adesão do paciente e a cooperação com o tratamento (Mendes Ribeiro et al., 2024)

Tanto os alinhadores transparentes quanto os aparelhos fixos foram eficazes no tratamento ortodôntico de casos baseados na extração de pré-molares. Os aparelhos fixos têm a vantagem de obter melhor inclinação orolingual e contatos oclusais em menor duração do tratamento. O tratamento com alinhadores transparentes pode estar associado a diferenças entre os movimentos dentários previstos e alcançados. Portanto, as características dessas técnicas devem ser consideradas ao tomar uma decisão de tratamento (Jaber et al., 2023).

Evidências apoiam o uso de alinhadores como alternativa aos aparelhos fixos em pacientes com má oclusão leve a moderada, mas não em casos graves. O avanço da tecnologia pode melhorar a precisão da terapia com alinhadores ortodônticos na entrega de resultados planejados (Yassir et al., 2022).

Em comparação com os aparelhos fixos, os alinhadores parecem exigir mais tempo de tratamento em casos mais complexos. Não há evidências de diferenças na estabilidade pós-tratamento entre os dois sistemas de tratamento (Mendes Ribeiro et al., 2024)

3.4 Movimento dentário ortodôntico

Refere-se à teoria da remodelação óssea e é mediada pela ação de osteoclastos e osteoblastos através da reabsorção e formação óssea. O processo, também conhecido como "ações terapêuticas ósseas anabólicas e catabólicas", começa com o catabolismo ósseo de um lado seguido do anabolismo do lado oposto do dente a ser movido (Alqadasi et al., 2021).

O movimento dentário em ortodontia envolve uma série de reações biológicas após a aplicação de uma força. Este fenômeno pode causar uma degradação das camadas externas protetoras do dente de pré-cimento e sua camada formadora de cementoblastos; Isso ativa a atividade de reabsorção das células clásticas. Esse

processo deixa o tecido dentário mineralizado desnudado, o que desencadeia eventos inflamatórios, semelhantes à reabsorção óssea, mas na superfície radicular (Reita, 1957; Kvam, 1972).

Um objetivo comum que permeia a prática ortodôntica tem sido a determinação da magnitude "ideal" da força, resultando na maior taxa de movimentação dentária com efeitos colaterais iatrogênicos mínimos (Roscoe et al. 2015)

Schwarz (1932), na década de 1930, propôs que a força "ótima" para a movimentação dentária, caracterizada por uma resposta celular máxima com manutenção da vitalidade do tecido, deveria estar dentro dos níveis de pressão capilar. Se a pressão arterial capilar for excedida, isso pode causar colapso capilar e disfunção do suprimento sanguíneo, produzindo efeitos adversos como reabsorção radicular (Hohmann et al., 2009).

3.5 Reabsorção radicular

A reabsorção radicular inflamatória induzida por ortodontia (OIIRR) é um fenômeno biomecânico indesejado que ocorre em quase todos os casos, e sua extensão varia de um dente para outro (Brezniak, Wasserstein., 2002).

A prevalência de reabsorção radicular severa, definida como uma perda do comprimento radicular superior a 25% equivalente a mais de 4 mm ou um terço do comprimento radicular original de ambos os incisivos centrais superiores, varia de 1% a 5% dos dentes tratados ortodonticamente (Kaley, Phillips, 1991).

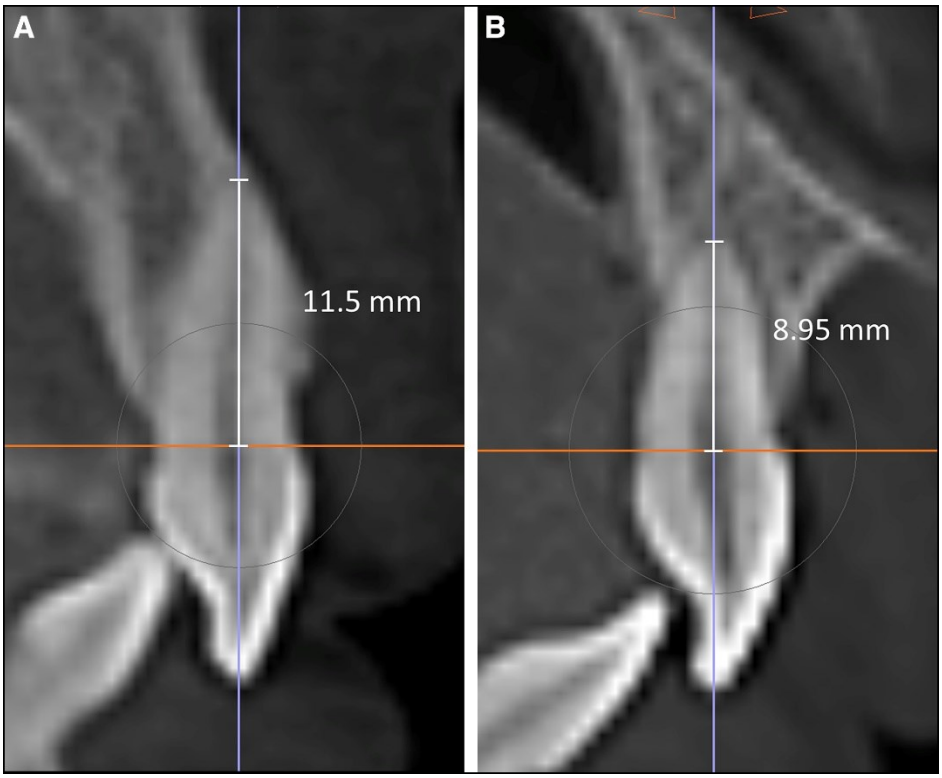

Fig. 1 Paciente com reabsorção radicular severa (4,62 mm de reabsorção) no incisivo central superior esquerdo: **A,** visão sagital antes do tratamento; **B,** visão sagital pós-tratamento mostrando raiz encurtada. (Obtido em: Aman et al., 2018)

3.6 Fatores de risco associados à reabsorção radicular

A reabsorção radicular é uma complicação grave que deve ser evitada durante o tratamento ortodôntico; essa patologia depende de múltiplos fatores (Villaman et al., 2022). Muitos autores concordam que os incisivos centrais superiores e laterais são os dentes mais frequentemente reabsorvidos, mas há pouco consenso sobre fatores como sexo, idade, nutrição, tempo de tratamento, trauma prévio, tipos de aparelhos, extração/não extração, tipo de força aplicada, morfologia radicular, certas características da má oclusão e tratamentos complementares em termos de sua relação com a OIIRR (Weltman et al., 2010; Newman et al., 1975).

Mais recentemente, a influência potencial da genética na OIIRR foi investigada e descobriu que contribui para a gravidade da reabsorção radicular, com a

interleucina-6 e a interleucina-1B especificamente ligadas a um risco aumentado de reabsorção radicular (Aman et al., 2018).

3.7 Relação entre a reabsorção radicular e a resistência ortodôntica

A literatura disponível parece mostrar correlações positivas entre o aumento dos níveis de resistência e o aumento da reabsorção radicular, bem como entre o aumento do tempo de tratamento e o aumento da reabsorção radicular. Além disso, uma pausa na movimentação dentária parece ser benéfica na redução da reabsorção radicular porque permite que o cemento reabsorvido cicatrize (Roscoe et al. 2015).

3.8 Relação de reabsorção radicular e ortodontia fixa

A reabsorção radicular inflamatória induzida pela ortodontia (OIIRR) é uma consequência comum e bem documentada da terapia ortodôntica com aparelhos fixos. (Aman et al., 2018). A prevalência de reabsorção radicular severa, definida como uma perda do comprimento radicular superior a 25% em ambos os incisivos centrais superiores, conforme mostrado em imagens panorâmicas, é relatada como sendo de 3% (Kaley, Phillips, 1991).

Usando tomografia computadorizada de feixe cônico (TCFC), Lund et al3 descobriram que, após a terapia com aparelhos fixos, 94% dos pacientes tinham pelo menos 1 raiz com mais de 1 mm de encurtamento e 6,6% dos pacientes tinham pelo menos 1 raiz com reabsorção maior que 4 mm. Outros autores verificaram que a reabsorção radicular média para incisivos superiores é de 1,4 mm. (Sameshima et al., 2001; Segal et al., 2004).

Linge e Linge in (1983) relataram que os aparelhos fixos resultaram em maior reabsorção radicular do que os aparelhos removíveis. Barbagallo et al., (2008) examinaram os efeitos da força direcionada vestibularmente nos pré-molares antes da remoção, usando tomografia microcomputadorizada para quantificar a quantidade de reabsorção radicular. Os resultados demonstraram que a aplicação de uma força

intensa (225 g) resultou em um aumento de 9 vezes no OIIRR em comparação com os controles (0 g), enquanto a aplicação de uma força leve (25 g) em alinhadores termoplásticos resultou em aumentos de 5 e 6 vezes no OIIRR, respectivamente.

3.9 Relação de reabsorção radicular e alinhadores

A terapia com alinhadores transparentes é projetada para fornecer pequenas quantidades de movimento ortodôntico aos dentes, por isso não é surpreendente que haja alegações anedóticas de reabsorção radicular mínima. Embora os alinhadores transparentes devam teoricamente produzir menos reabsorção radicular devido à sua suposta capacidade de minimizar a força e obter movimentos dentários mais específicos, dados limitados publicados sobre essa modalidade de tratamento ortodôntico sugerem que os pacientes submetidos a tratamento com alinhadores ortodônticos transparentes ainda podem ser suscetíveis à OIIRR (Aman et al., 2018).

Brezniak e Wasserstein (2008) relataram reabsorção radicular severa após o tratamento com alinhadores; ao medir as proporções raiz-coroa em radiografias panorâmicas pré e pós-tratamento, enquanto Kreiger et al., (2013) descobriram que 6,31% dos dentes apresentaram uma redução de mais de 20% na relação raiz-coroa.

Os ortodontistas podem estar mais confiantes no baixo risco de OIIRR associado aos alinhadores transparentes em comparação com outras modalidades de tratamento ortodôntico, cabendo à avaliação do profissional selecionar o tratamento adequado para cada caso clínico (Aldeeri et al., 2018).

CAT pode não eliminar ERR. No entanto, um plano de tratamento bem elaborado e um paciente cooperativo reduzirão o risco de ERR em pacientes com CAT em comparação com pacientes com FFA. (Al-Zainal et al., 2020)

As evidências atuais sugerem que os alinhadores transparentes podem não prevenir a reabsorção radicular, mas a incidência e a gravidade da reabsorção podem ser menores em comparação com os resultados relatados pelo tratamento com aparelhos fixos (Fang et al., 2019).

3.10 Análise radiológica da reabsorção radicular

As ferramentas usadas para avaliar a reabsorção radicular podem influenciar a precisão de sua medição. Entre as mais relatadas na literatura estão a radiografia periapical e panorâmica e a tomografia computadorizada de feixe cônico (TCFC).

A precisão do diagnóstico difere dependendo do método de detecção usado (Al-Kyssi et al., 2022). Estudos anteriores relataram que a radiografia bidimensional (2D) convencional tem limitações inerentes devido à ampliação e distorção em contraste com a TCFC, que ajuda a avaliar quantitativamente o comprimento do osso alveolar e da raiz com alta precisão e exatidão (Timock et al., 2011); além de ser altamente reprodutível (Lund et al., 2010) e exibir excelente precisão e sensibilidade (Ren et al., 2013). No entanto, ao usar a TCFC, precauções especiais devem ser tomadas, como selecionar um campo de visão limitado da TCFC e usar dispositivos de proteção para garantir a segurança do paciente (Wen et al., 2017).

A prevalência e a gravidade da reabsorção radicular medidas na TCFC em pacientes com alinhadores transparentes foram menores do que em pacientes com aparelhos fixos. (Li et al., 2020)

Como a reabsorção radicular é uma mudança topográfica tridimensional, as radiografias bidimensionais, como radiografias panorâmicas e periapicais, têm limitações na precisão da medição da ARR. Em contraste, a radiografia tridimensional, tomografia computadorizada de feixe cônico (CBCT), demonstrou precisão relativamente maior no diagnóstico e medição da ARR (Patel et al., 2009; Zhang et al., 2024).

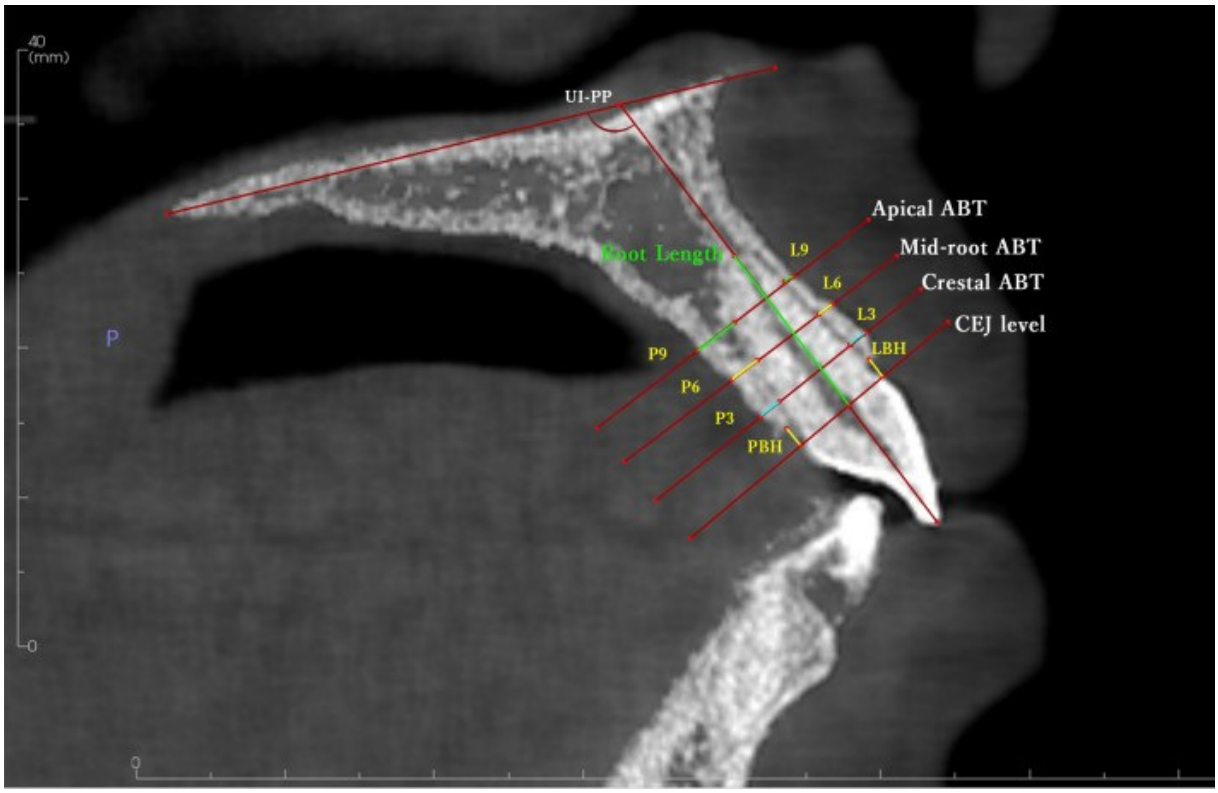

Fig. 2 Linhas de referência e medidas em vista sagital para o incisivo central superior. ABT: espessura do osso alveolar, LBH: altura do osso labial, PBH: altura do osso palatino, UI-PP: ângulo do incisivo superior em relação ao plano palatino (Obtido em: Almagrami et al., 2023)

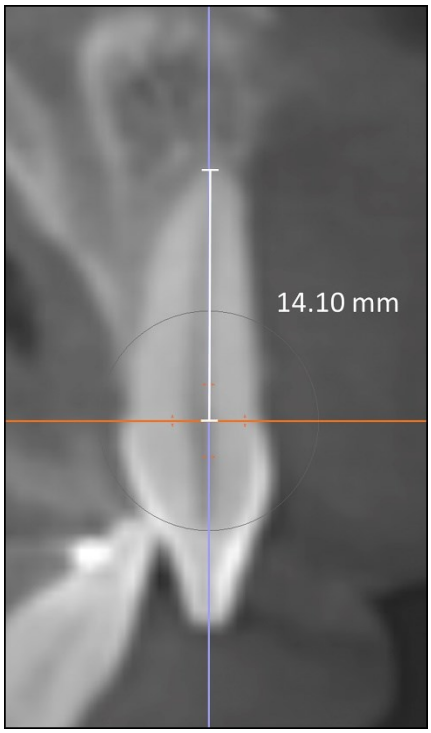

Fig. 3 Técnica de medição utilizando o corte sagital do dente estudado. A distância perpendicular entre o ponto mais apical do dente e as linhas de referência na junção amelocementária foi medida. (Obtido de: Aman et al., 2018)

4. DISCUSSÃO

A relação entre reabsorção radicular e tratamento com aparelhos fixos e alinhadores ainda é limitada devido às limitadas evidências científicas comparativas encontradas em bancos de dados como MEDLINE/Pubmed, EMBASE e Cochrane Central Register of Controlled Trials.

Estudos como as 20 revisões sistemáticas de Yassir em (2021) que apresentaram qualidade moderada e alta, verificaram que a incidência e a gravidade da OIIRR aumentam com aparelhos fixos, especialmente com força pesada, intrusão, movimentos de torção, maior duração do tratamento e tratamento com extrações ou com longo deslocamento apical (particularmente para incisivos superiores).

Como o estudo de Barbagallo (2008), que avaliou a quantidade de força emitida por aparelhos fixos e alinhadores ortodônticos. O resultado é uma maior associação de OIIRR ao realizar movimentos ortodônticos com aparelhos fixos.

Os resultados do estudo de Li (2020) reforçam o que foi encontrado em revisões sistemáticas anteriores; onde identificaram que a prevalência de reabsorção radicular com aparelhos fixos foi de 82,11% dos casos tratados, onde foi observada uma severidade de maior reabsorção radicular em dentes como o canino superior (1,92mm) e o incisivo lateral superior de 1,33mm.

Por outro lado, Aldeeri em (2018) com base nos estudos disponíveis com alto nível de evidência na literatura utilizando a declaração PRISMA, concluiu que os alinhadores ortodônticos transparentes não são inferiores aos aparelhos ortodônticos fixos leves e são superiores aos aparelhos ortodônticos fixos de alta resistência em termos do risco de desenvolver reabsorção radicular apical.

As evidências atuais apoiadas pela revisão sistemática de Fang em (2019) sugerem que os alinhadores transparentes podem não impedir a reabsorção radicular; no entanto, a incidência e a gravidade da reabsorção podem ser menores em comparação com os resultados relatados pelo tratamento com aparelhos fixos. Com base nos achados de quatro revisões sistemáticas, a taxa de reabsorção radicular foi

menor com o uso de alinhadores transparentes do que com alinhadores fixos (Zhang et al., 2024).

Da mesma forma, Jyotirmay em (2021) através de um estudo com imagens CBCT reforça o que foi encontrado por outros autores; onde identifico que a quantidade de reabsorção no ápice radicular é menor entre os pacientes em tratamento com alinhadores transparentes em comparação com aqueles tratados com aparelhos fixos convencionais.

Almagrami em (2023) durante seu estudo foi mais preciso na identificação das regiões mais afetadas dos dentes que sofreram reabsorção. Ele verificou que a altura do osso alveolar teve uma redução significativa e um aumento estatisticamente significativo da OIIRR na região dos incisivos superiores, com maior grau usando aparelhos fixos. Reafirmaram o que foi encontrado em diferentes estudos de que tanto o tratamento com alinhadores quanto com aparelhos fixos resultou em redução significativa da altura do osso alveolar, sendo mais prevalente no lado labial dos incisivos laterais no tratamento com alinhadores.

Tendo em vista o que tem sido relatado por meio de revisões sistemáticas sobre a relação entre reabsorção radicular e tratamento com aparelhos fixos e alinhadores, os fatores expostos por este estudo que levam à OIIRR devem ser levados em consideração (Villaman et al., 2022; Weltman et al., 2010; Newman et al., 1975). A fim de evitar complicações durante o tratamento ortodôntico.

5. CONCLUSÃO

Considerando a exposição neste trabalho, conclui-se que os alinhadores ortodônticos têm menor efeito sobre a reabsorção radicular induzida pela ortodontia do que o tratamento com aparelhos fixos.

REFERÊNCIAS BIBLIOGRÁFICAS

1. Aman C, Azevedo B, Bednar E, Chandiramami S, German D, Nicholson E, Nicholson K, Scarfe WC. Apical root resorption during orthodontic treatment with clear aligners: a retrospective study by cone beam computed tomography. Am J Dentofacial Orthopedics. June 2018; 153(6):842-851.
2. Alam MK, Alruwaili SFH, Alessa MK, Alhamid AA, Albilasi SSM, Alanazi SA. Effects of orthodontic mechanics on root resorption: a comparative study. J Pharm Bioallied Sci., February 2024; 16 (Suppl 1): S806-S808.
3. Almagrami I, Almashraqi AA, Almaqrami BS, Mohamed AS, Wafaie K, Al-Balaa M, Qiao Y. Three-dimensional quantitative comparative study of alveolar bone changes and apical root resorption between clear aligners and fixed orthodontic appliances. Progressive orthodontic. February 27, 2023; 24(1):6.
4. Alqadasi B, Xia HY, Alhammadi MS, Hasan H, Aldhorae K, Halboub E. Three-dimensional evaluation of orthodontic tooth movement acceleration-micro-osteoperforations versus piezocision: a randomized, parallel-group, split-mouth-controlled clinical trial. *Ortod Craniofac Res.* Year 2021;**24**(3):335–343.
5. Aldeeri A, Alhammad L, Alduham A, Ghassan W, Shafshak S, Fatani E. Association of clear orthodontic aligners with root resorption by three-dimensional measurements: a systematic review. J Contemp Dent Pract. December 1, 2018; 19(12):1558-1564.
6. Al-Kyssi Ha A, Al-Mogahed NM, Altawili ZM, Dahan FN, Almashraqi AA, Aldhorae K, et al. Predictive factors associated with root resorption of adjacent teeth of palatally impacted canines in the Arabian population: a cone beam computed tomography analysis . *BMC Oral Health.* Year 2022.
7. Al-Zainal MH, Anvery S, Al-Jewair T. Clear aligner therapy may not prevent, but may decrease, the incidence of external root resorption compared with complete fixed appliances. J Evid based on Dent Pract. June 2020; 20(2):101438.
8. Barbagallo LJ, Jones AS, Petocz P, Darendeliler MA. Physical properties of root cement: Part 10. Comparison of the effects of invisible removable thermoplastic

appliances with light and heavy orthodontic forces on the cement of premolars. Microcomputed tomography study. Am J Dentofacial Orthopedics. February 2008; 133(2):218-27.

9. Brezniak N, Wasserstein A. Orthodontically induced inflammatory root resorption. Part II: The clinical aspects. *Orthodox angle.* Year 2002;**72**(2):180-184.
10. Brezniak N., Wasserstein A. Root resorption after aligner treatment. Orthodox angle. 2008; 78:111–1124.
11. Eissa O., Carlyle T., El-Bialy T. Evaluation of root length after treatment with clear aligners and two different fixed orthodontic appliances. A pilot study. J. Ortod. Science 2018;7:11.
12. Fang X, Qi R, Liu C. Root resorption in orthodontic treatment with clear aligners: a systematic review and meta-analysis. Orthod Craniofac Res. 2019 November; 22(4):259-269.
13. Gandhi V., Mehta S., Gauthier M., Mu J., Kuo C.-L., Nanda R., Yadav S. Comparison of external apical root resorption with clear aligners and prefitted edge orthoses in cases without extraction: a systematic review and meta-analysis. Euro. J. Ortod. 2021; 43:15–24.
14. Hohmann A, Wolfram U, Geiger M, Boryor A, Kober C, Sander C, *et al.* Correspondences of hydrostatic pressure in the periodontal ligament with the regions of root resorption: a clinical study and a finite element study of the same human teeth. Programs of Methods Comput Biomed, 93 (2009), pp. 155-161.
15. Iglesias-Linares A., Sonnenberg B., Solano B., Yañez-Vico R.-M., Solano E., Lindauer S.J., Flores-Mir C. Orthodontically induced external apical root resorption in patients treated with fixed appliances vs. removable aligners. Orthodox angle. 2017; 87:3–10.
16. Johal A, Joury E. What factors predict the acceptance of orthodontic treatment among adults?. *Am J Dentofacial Orthopedics.* Year 2015; 147:704–710.
17. Jaber ST, Hajeer MY, Burhan AS, Latifeh Y. The effect of clear aligner versus fixed appliance treatment on oral health-related quality of life in patients with severe crowding: a one-year follow-up randomized controlled trial. *Cureus.* 2022;14:0.

18. Jaber ST, Hajeer MY, Sultan K. Efficacy of clear aligner treatment in the correction of cases of complicated and severe malocclusion compared to fixed orthodontic appliances: a systematic review. Cureus. April 29, 2023; 15(4):E38311.
19. Jedliński M, Belfus J, Milona M, Mazur M, Grocholewicz K, Janiszewska-Olszowska J. Demand for orthodontic treatment for fixed treatment and aligners among young adults in Central and South America: a questionnaire study. BMC Oral Health. March 2, 2024; 24(1):292.
20. Kaley J, Phillips C. Factors related to root resorption in edge practice. Orthod Angle, 61 (1991), pp. 125-132.
21. Kvam E. Cell dynamics on the pressure side of the rat periodontium after experimental tooth movement. Scand J Dent Res, 80 (1972), pp. 369-383.
22. Kreiger E, Drechsler T, Schmidtmann I, Jacobs C, Haag S, Wehrbein H. Apical root resorption during orthodontic treatment with aligners? Retrospective radiometric study. Head Face Med, 9 (2013), p. 21.
23. Li Y, Deng S, Mei L, Li Z, Zhang X, Yang C, Li Y. Prevalence and severity of apical root resorption during orthodontic treatment with clear aligners and fixed appliances: a cone beam computed tomography study. Progressive orthodontic. January 6, 2020; 21(1):1.
24. Levander E, Malmgren O. Evaluation of the risk of root resorption during orthodontic treatment: a study of maxillary incisors. *Eur J Ortod.* Year 1988; 10:30–8.
25. Linge B, Linge L. Apical root resorption in maxillary anterior teeth. Eur J Orthod, 5 (1983), pp. 173-183.
26. Lund H, Gröndahl K, Gröndahl H-G. Cone beam computed tomography for evaluation of root length and marginal bone level during orthodontic treatment. *Orthodox angle.* Year 2010;**80**(3):466–473.
27. Mendes Ribeiro SM, Aragón MLSC, Espinosa DDSG, Shibasaki WMM, Normando D. Orthodontic aligners: between passion and science. J Orthod Dental Press. January 5, 2024; 28(6):e23spe6.
28. Mousa MM, Al-Sibaie S, Hajeer MY. Pain, discomfort, and functional impairments when retracting the upper anterior teeth using two-step retraction

with transpalatal arches versus mass retraction with mini-implants: a randomized controlled trial. *Cureus.* 2023;15:0.

29. Newman WG. Possible etiological factors in external root resorption. *Am J Ortodon.* Year 1975;**67**(5):522–539.
30. Papadimitriou A, Mousoulea S, Gkantidis N, Kloukos D. Clinical efficacy of Invisalign® orthodontic treatment: a systematic review. *Progressive orthodontic.* Year 2018; 19(1):37–37.
31. Papageorgiou SN, Konstantinidis I, Papadopoulou K, Jäger A, Bourauel C. Clinical effects of preset orthodontic appliances on the edges: a systematic review and meta-analysis. *Eur J Ortod.* Year 2014;**36**(3):350–363.
32. Papageorgiou SN, Koletsi D, Iliadi A, Peltomaki T, Eliades T. Outcome of treatment with orthodontic aligners and fixed appliances: a systematic review with meta-analysis. Eur J Ortod. June 23, 2020; 42(3):331-343.
33. Proffit W.R., Campos H.W., Sarver D.M. *Contemporary orthodontics.* 5th ed. C.V. Mosby St.; Louis, MO, UNITED STATES: 2013.
34. Sameshima G.T., Iglesias-Linares A. Orthodontic root resorption. *J. World Orthodox Federation.* Year 2021; 10:135-143.
35. Reita K. Some factors that determine the evaluation of strength in orthodontics. Am J Orthod, 43 (1957), pp. 32-45.
36. Ren H, Chen J, Deng F, Zheng L, Liu X, Dong Y. Comparison of cone beam computed tomography and periapical radiography to detect resorption of simulated apical roots. *Orthodox angle.* Year 2013;**83**(2):189–195.
37. Roscoe MG, Meira JB, Cattaneo PM. Am J Dentofacial Orthopedics. May 2015; 147(5):610-26.
38. Sameshima G, Sinclair P. Prediction and prevention of root resorption: part I. Diagnostic factors. Am J Orthod Dentofacial Orthop, 119 (2001), pp. 505-510.
39. Schwarz AM. Tissue changes incidental to orthodontic tooth movement. Int J Orthod, 18 (1932), pp. 331-352.
40. Segal G, Schiffman P, Tuncay O. Meta-analysis of factors related to the treatment of external apical root resorption. Orthod Craniofac Res, 7 (2004), pp. 71-78.

41. Tsichlaki A, O'Brien K. Do the results of orthodontic research reflect patient values? A systematic review of randomized controlled trials with children. *Am J Dentofacial Orthopedics.* Year 2014;**146**(3):279–285.
42. Taghavi Bayat J, Huggare J, Mohlin B, Akrami N. Determinants of the need and demand for orthodontic treatment: a cross-sectional trajectory model study. *Eur J Ortod.* Year 2017;**Isaiah 39**:85-91.
43. Tamer İ, Öztaş E, Marşan G. Orthodontic treatment with clear aligners and the scientific reality behind their commercialization: a literature review. *Turk J Orthod.* Year 2019; 32(4):241–6.
44. Timock AM, Cook V, McDonald T, Leo MC, Crowe J, Benninger BL, et al. Accuracy and reliability of buccal bone height and thickness measurements from cone beam computed tomography images . *Am J Orthod Dentol Orthop.* Year 2011;**140**(5):734-744.
45. Villaman H, Torres R, Acevedo AE, Argueta L. Root resorption factors associated with orthodontic treatment with fixed appliances: a systematic review and meta-analysis. Dent Med Probl. July-September 2022; 59(3):437-450.
46. Walton DK, Campos HW, Johnston WM, Rosenstiel SF, Firestone AR, Christensen JC. Orthotic preferences of children and adolescents. American Journal of Orthodontics and Dentofacial Orthopedics: Official publication of the American Association of Orthodontists, its constituent societies, and the American Board of Orthodontics. 2010; 138(6):698.e1–12; Discussion −9.
47. White DW, Julien KC, Jacob H, Campbell PM, Buschang PH. Discomfort associated with Invisalign and traditional appliances: a prospective randomized trial. *Orthodox angle.* Year 2017;**87**(6):801–808.
48. Weltman B., Vig K.W., Fields H.W., Shanker S., Kaizar E.E. Root resorption associated with orthodontic tooth movement: a systematic review. *Am. J. Ortod. Dentofac. Spelling.* Year 2010; 137:462-476.
49. Wen J, Liu S, Ye X, Xie X, Li J, Li H, et al. Comparative study of cephalometric measurements using 3 imaging modalities. *J Am Dent Assoc.* Year 2017;**148**(12):913-921.
50. Yassir YA, McIntyre GT, Bearn DR. Orthodontic treatment and root resorption: an overview of systematic reviews. Eur J Ortod. August 3, 2021; 43(4):442-456.

51. Yassir YA, Nabbat SA, McIntyre GT, Bearn DR. Clinical efficacy of clear aligner treatment compared to fixed braces treatment: an overview of systematic reviews. Clin Oral Research. March 2022; 26(3):2353-2370.
52. Zhang M, Zhang P, Koh JT, Oh MH, Cho JH. Evaluation of aligners and root resorption: an overview of systematic reviews. J Clin Med. March 27, 2024; 13(7):1950.