FACULDADE SETE LAGOAS

Pós-graduação em Implantodontia

Heitor Ferreira de Souza Neto

REABILITAÇÃO ORAL COM IMPLANTES DENTÁRIOS EM PACIENTES EM USO DE BISFOSFONATOS: UMA REVISÃO INTEGRATIVA.

RECIFE

2026

Heitor Ferreira de Souza Neto

REABILITAÇÃO ORAL COM IMPLANTES DENTÁRIOS EM PACIENTES EM USO DE BISFOSFONATOS: UMA REVISÃO INTEGRATIVA.

Monografia apresentada ao curso de especialização Lato Sensu da Faculdade Sete Lagoas - FACSETE, como requisito parcial para obtenção do título de Especialista em Implantodontia.

Professor Orientador: Prof. Dr. Marcelo Farias de Medeiros

Área de concentração: Odontologia.

RECIFE

2026

Heitor Ferreira de Souza Neto

REABILITAÇÃO ORAL POR IMPLANTES DENTÁRIOS EM PACIENTE EM USOS DE BISFOSFONATOS: UMA REVISÃO INTEGRATIVA.

Monografia apresentada ao curso de especialização Lato Sensu da Faculdade Sete Lagoas - FACSETE, como requisito parcial para obtenção do título de Especialista em Implantodontia.

Professor Orientador: Dr. Marcelo Farias de Medeiros

Área de concentração: Odontologia.

Aprovada em 27/01/2026 pela banca constituída dos seguintes professores:

Documento assinado digitalmente
gov.br
OSEAS OLIVEIRA DE ALBUQUERQUE
Data: 07/03/2026 15:05:11-0300
Verifique em https://validar.iti.gov.br

Prof. MSc. Oséas Oliveira de Albuquerque

Documento assinado digitalmente
gov.br
MARCELO FARIAS DE MEDEIROS
Data: 04/03/2026 23:29:49-0300
Verifique em https://validar.iti.gov.br

Prof. Dr. Marcelo Farias de Medeiros

Documento assinado digitalmente
gov.br
PAULO CELIO GUERREIRO BARBOZA
Data: 17/03/2026 10:51:20-0300
Verifique em https://validar.iti.gov.br

Prof. MSc. Paulo Célio Guerreiro Barboza

Recife, 27 de janeiro de 2026

A meus pais e familiares, pelo apoio incondicional durante esta caminhada e, por todo amparo nos momentos difíceis.

Dedico.

AGRADECIMENTOS

Agradecemos a Deus, por tudo que Ele tem feito em nossas vidas. Somo gratos ao Senhor por todas as oportunidades e pessoas maravilhosas colocadas em nossos caminhos. Agradecemos a oportunidade de estarmos juntos, conquistando nossos sonhos. Sem o Senhor, nada seria possível.

Aos meus pais, Márcia Maria Pereira Lima e Heitor Ferreira de Souza Junior, por todo apoio durante esta caminhada. Sabemos que não foi fácil, mas com muita Fé em Deus e muito trabalho, iremos, juntos, conquistar nossos sonhos. Agradecemos, também, por toda dedicação, carinho, amor e confiança, que nos foi depositada. Somos gratos a vocês, pelos princípios e valores que nos educaram. Sem vocês, tudo seria mais difícil. Somos gratos à Deus pelo presente de tê-los como pais.

À nossa irmã, Martha Rebeca Pereira Lima, nossos sobrinhos, Heitor Felipe Lima Félix e Isabella Lima Félix, e nossa tia, Martha Pereira de Lima, por todo amor, apoio e momentos felizes que sempre nos proporcionam, tornando está caminhada mais leve.

A nossos Avós, Darcy de Oliveira Costa, Lúcia Maria Pereira Lima e José Raimundo de Lima. Somos gratos a todos vocês pelo amor que sempre nos deram. Vocês são calmaria e refúgio durante os dias de muita tormenta. Quando estamos com vocês, estamos em paz. Somos gratos à Deus pelos avós que Ele nos deu.

Ao Professor Marcelo Farias de Medeiros, por todo suporte durante toda essa trajetória que foi a especialização em implantodontia. Agradeço o apoio em todos os momentos de dificuldade e pelo empenho para a realização deste trabalho.

"Um só Senhor, uma só fé, um só batismo, um só Deus e Pai de todos, que está acima de todos, e em todas as coisas e em todos nós".

(Ef, 04, 5-6)

RESUMO

A reabilitação bucal por implantes dentários em pacientes em uso de medicamentos antirreabsortivos, especialmente os bisfosfonatos, está associado a um crescente risco no desenvolvimento da Osteonecrose dos Maxilares (ONM). A indicação quanto a instalação de implantes dentários em pacientes em uso de BF ainda é controversa, dependendo de fatores de riscos individuais ao perfil cada paciente, predisposição genética, fatores locais e sistêmicos. Diante da relevância clínica e científica do tema, este estudo tem como objetivo identificar os fatores de risco associado ao desenvolvimento da ONM induzida por bisfosfonatos em pacientes submetidos a reabilitação bucal por implantes dentários, bem como analisar possíveis fatores atenuantes e condutas clínicas que possam contribuir para a prevenção e manejo dessa condição, através de uma revisão integrativa da literatura. A revisão foi conduzida nas bases PubMed/MEDLINE, Embase e Web of Science, utilizando os descritores “Implantes dentários”, “Bisfosfonatos”, “Osteonecrose dos maxilares”, “Osseointegração” e “Remodelamento ósseo”, combinados através de operadores booleanos (OR, AND). Os estudos incluídos (n=16) apontaram um maior risco ao desenvolvimento da Osteonecrose dos maxilares em pacientes idosos (54 – 77 anos) do sexo feminino, sob uso crônico de bisfosfonatos por via endovenosa. As principais comorbidades associadas que justificassem seu uso foi osteoporose desordens oncológicas. A radiografia panorâmica (37.5%) e a tomografia computadorizada de feixe cônico (31.25%), foram os exames de imagem mais comumente utilizados no diagnóstico e estadiamento da ONM. Dentre os procedimentos odontológicos, a exodontia apresentou risco superior (RR 5.89), quando comparado aos implantes dentários (0.51) e, a peri-implantite emergiu como fator fortemente associado ao seu desenvolvimento, reforçando a importância do controle inflamatório e da manutenção periodontal. Estratégias como controle inflamatório, monitoramento através de exames de imagem e laboratorial, protocolos cirúrgicos minimamente invasivos e sépticos, contribuem para uma cicatrização mais previsível. A combinação entre técnica cirúrgica atraumática, controle microbiológico e avaliação individualizada do risco, permite que a instalação de implantes seja realizada com maior segurança em pacientes sob terapia antirreabsortiva.

Palavras-chave: Implante Dentário. Reabsorção Óssea. Osteonecrose da Arcada Osseodentária Associada a Difosfonatos. Exodontia.

ABSTRACT

Dental implant rehabilitation in patients using antiresorptive medications, especially bisphosphonates, is associated with an increased risk of developing Medication-Related Osteonecrosis of the Jaws (MRONJ). The indication for dental implant placement in patients undergoing bisphosphonate therapy remains controversial and depends on individual risk factors, genetic predisposition, and local and systemic conditions. Given the clinical and scientific relevance of the topic, this study aims to identify the risk factors associated with bisphosphonate-induced osteonecrosis of the jaws in patients undergoing dental implant rehabilitation, as well as to analyze potential mitigating factors and clinical approaches that may contribute to the prevention and management of this condition through an integrative literature review. The review was conducted in the PubMed/MEDLINE, Embase, and Web of Science databases, using the descriptors “Dental implants,” “Bisphosphonates,” “Osteonecrosis of the jaws,” “Osseointegration,” and “Bone remodeling,” combined with Boolean operators (OR, AND). The included studies (n=16) indicated a higher risk of osteonecrosis of the jaws in elderly female patients (54–77 years old) undergoing long-term intravenous bisphosphonate therapy. The main associated comorbidities justifying their use were osteoporosis and oncological disorders. Panoramic radiography (37.5%) and cone-beam computed tomography (31.25%) were the most commonly used imaging exams for diagnosing and staging MRONJ. Among dental procedures, tooth extraction presented a higher risk (RR 5.89) compared with dental implants (RR 0.51), and peri-implantitis emerged as a strongly associated factor, reinforcing the importance of inflammatory control and periodontal maintenance. Strategies such as inflammation control, monitoring through imaging and laboratory tests, and minimally invasive and aseptic surgical protocols contribute to more predictable healing. The combination of atraumatic surgical technique, microbiological control, and individualized risk assessment allows implant placement to be performed more safely in patients undergoing antiresorptive therapy.

Keywords: Dental Implants. Bone Resorption. Bisphosphonate-Associated Osteonecrosis of the Jaw. Exodontics.

LISTA DE FIGURAS

FIGURA 1 - Fluxograma do processo de busca e seleção dos estudos, adaptado do PRISMA 27

LISTA DE SIGLAS

AAOMS	American Association of Oral and Maxillofacial Surgery
BF	Bisfosfonatos
CIN	Cintilografia
CTX	Telepeptídeo C-terminal do Colágeno Tipo I
EV	Endovenoso
ID	Implantes Dentários
L-PRF	Plasma Rico em Fibrina e Leucócitos
OMS	Organização Mundial de Saúde
ONM	Osteonecrose dos Maxilares
ONMBF	Osteonecrose dos Maxilares Induzidas por Bisfosfonatos
ONMM	Osteonecrose dos Maxilares Induzidas por Medicamentos
PRF	Plasma Rico em Fibrina
RNM	Ressonância Nuclear Magnética
RX-P	Radiografia Panorâmica
TC	Tomografia Computadorizada
TCFC	Tomografia Computadorizada de Feixe Cônico
TMU	Tempo Médio de Uso
TKI	Tyrosine Kinase Inhibitor
VEGF	Vascular Endothelial Growth Factor
VO	Via Oral

SUMÁRIO

1. **INTRODUÇÃO**.....11

2. **OBJETIVO**.....12

3. **METODOLOGIA**.....13

4. **REFERENCIAL TEÓRICO**.....14

4.1 EDENTULISMO.....14

4.2 REMODELAÇÃO ÓSSEA.....14

4.3 OSTEONECROSE DOS MAXILARES.....15

4.4 BISFOSFONATOS.....15

5. RESULTADOS.....16

6. **DISCUSSÃO**.....18

7. **CONSIDERAÇÕES FINAIS**.....21

REFERÊNCIAS BIBLIOGRÁFICAS.....22

ANEXOS.....27

1 INTRODUÇÃO

A reabilitação oral por implantes dentários consiste em um grande avanço da odontologia contemporânea, sendo uma modalidade reabilitadora para diferentes situações clínicas, variando desde perdas dentárias isoladas ou totais. Foi inicialmente proposta por Brânemark (protocolo convencional) que preconizava um período de pelo 3 – 6 meses, permitindo a osseointegração entre o implante e o osso (SOUZA, 2022).

A ausência dentária é considerada um problema mundial de saúde, reconhecido pela Organização Mundial da Saúde (OMS), com alto impacto na qualidade de vida dos pacientes afetados. Atualmente, a OMS reconhece mais de 300 doenças e desordens bucais, sendo a cárie, o edentulismo e a doença periodontal, as mais prevalentes (WHO, 2023).

A disfunção do sistema estomatognático está diretamente relacionado à condição de saúde bucal, especialmente a perda dentária, apresentando impacto negativo na qualidade de vida da população afetada, devido à dificuldade na mastigação, falha na formação do bolo alimentar, má absorção do sistema gastrointestinal e, consequentemente, a desnutrição. (MACHADO, 2024). Esta, apresenta etiologia associada a fatores intrínsecos (relacionados ao paciente) e extrínsecos (ao meio ambiente), sendo eles: desordens genéticas; doenças imunológicas; hábitos parafuncionais; déficit nutricional; traumatismos faciais; baixos índices de escolaridade; e acesso a serviços de saúde (JUNIOR, 2019; HASSANEIN, 2020).

A reabilitação bucal por implantes dentários em pacientes em uso de medicamentos antirreabsortivos e antiangiogênicos, especialmente os Bisfosfonatos (BF) está associado a um crescente risco no desenvolvimento da Osteonecrose dos Maxilares (ONM) e desenvolvimento de peri-implantite (RUGANI, 2015). A ONM configura-se como uma exposição de osso necrótico, passível de sondagem por meio de uma fístula intra ou extraoral, por mais de 8 semanas, sem remissão a terapias locais, em paciente em uso de medicamentos antirreabsortivos, sem histórico prévio de radioterapia. Devido ao elevado desenvolvimento de ONM em pacientes em uso de BF, por muito tempo a comunidade científica adotou o termo “Osteonecrose dos Maxilares Induzida por Bisfosfonatos” (ONMBF). Entretanto, visto a associação com outros medicamentos antirreabsortivos, um novo conceito ganhou espaço, o da Osteonecrose dos Maxilares Induzidas por Medicamentos (ONMM) (RUGGIERO, 2014).

A indicação quanto a instalação de implantes dentários em pacientes em uso de BF ainda é controversa, dependendo de fatores de riscos individuais ao perfil cada paciente, predisposição genética, fatores locais e sistêmicos (RUGANI, 2015; GIOVANNACCI, 2016).

Diante da relevância clínica e científica do tema, esta monografia tem como objetivo identificar os fatores de risco associado ao desenvolvimento da ONMBF em pacientes submetidos a reabilitação bucal por implantes dentários, bem como analisar possíveis fatores atenuantes e condutas clínicas que possam contribuir para a prevenção e manejo dessa condição, através de uma revisão integrativa da literatura.

2 OBJETIVO

O presente estudo avalia a relação entre a reabilitação oral por implantes dentários e paciente sob uso de bisfosfonatos, através de uma revisão integrativa da literatura.

3 METODOLOGIA

A busca eletrônica foi conduzida nas bases de dados (PubMed/MEDLINE, Web of Science e Embase) até novembro de 2025. Foram utilizados descritores MeSH (*Medical Subject Headings*), palavras-chave e outros termos livres relacionados a “Implantes dentários”, “Bisfosfonatos”, “Osteonecrose dos maxilares”, “Osseointegração” e “Remodelamento ósseo”, combinados através de operadores booleanos (OR, AND). A estratégia de busca incluiu variações apropriadas nos termos e seguiu as regras sintáticas de cada base de dados (ver fluxograma no Anexo A).

Critérios de Elegibilidade

A revisão da literatura foi conduzida utilizando estudos que apresentavam a relação entre reabilitação oral por implantes dentários em pacientes em uso de bisfosfonatos, considerando os tipos de medicações envolvidas, a etiologia ou objetivo do estudo, a abordagem terapêutica, desfecho clínico e os resultados pós-operatórios, publicados nos últimos 5 anos. Os estudos que não ofereciam acesso completo ou que envolvessem pesquisas in vitro ou em animais, não foram incluídos. Apenas estudos primários e em língua inglesa, foram incluídos. Os dados foram sintetizados em uma tabela dedicada (Ver Tabela I no anexo B).

Processo de Triagem

Dois revisores (HFSN e HLFS) realizaram de forma independente o processo de busca e triagem. Inicialmente, ambos leram os títulos e resumos para incluir estudos potencialmente relevantes. Em seguida, os artigos em texto completo foram avaliados de acordo com os critérios de elegibilidade (inclusão/exclusão) para prosseguir com a extração dos dados. Quaisquer divergências foram resolvidas por um terceiro autor (MFM), por meio de discussão até alcançar consenso.

Foram também realizadas buscas manuais em fontes governamentais à nível internacional, nela incluída a Organização Mundial da Saúde (OMS).

4 REFERENCIAL TEÓRICO

4.1 EDENTULISMO

A ausência dentária é reconhecida pela OMS como um problema mundial de saúde pública, com impacto significativo na qualidade de vida dos indivíduos afetados. A OMS identifica mais de 300 desordens bucais, entre as quais a doença cárie, o edentulismo e a doença periodontal se destacam como as mais prevalentes (WHO, 2023). A perda dentária, em especial, está associada a alterações nas funções fisiológicas, além de afetar a autoestima, desenvolvendo uma variedade de limitações funcionais e psicossociais (JUNIOR, 2019).

Epidemiologicamente, o edentulismo apresenta maior prevalência na população idosa (idade média 64 anos), dado a cronificação de desordens bucais, como a cárie e doença periodontal, que por fatores cumulativos, podem gerar a perda dentária precoce. Fatores como inacessibilidade a serviços de saúde bucal, hábitos parafuncionais, escassas modalidades terapêuticas ofertadas pelo serviço público, são fatores cronificantes (JUNIOR, 2019).

4.2 REMODELAÇÃO ÓSSEA

A reabsorção óssea alveolar e a perda da projeção dos tecidos moles após exodontias é um processo inevitável, mas que pode ser controlado através da realização de técnicas de preservação alveolar e reabilitação oral por implantes dentários (LÓPEZ-PACHECHO, 2021; TESTORI, 2017). A lei de Wolf (1982) propõe que a remodelação óssea se dá através das forças que são aplicadas sobre o tecido ósseo, através dos dentes (vetores de força). A parti da ausência dentária, não haverá a propagação das forças mastigatórias sobre o tecido ósseo, gerando o desequilíbrio entre a reabsorção e a neoformação óssea (MISCH, 2009).

A exodontia desencadeia uma ruptura na fisiologia local, gerando uma resposta inflamatória que culmina na atrofia do rebordo alveolar, consequentemente afetando a projeção dos tecidos moles adjacentes. O processo de reabsorção óssea tem início nas primeiras semanas após a exodontia, manifestando-se de forma mais acentuada no sentido vertical, com uma taxa de reabsorção até quatro vezes maior na mandíbula, quando comparado à maxila (COUSO-QUEIRUGA, 2021; MISCH, 2009).

4.3 OSTEONECROSE DOS MAXILARES

A osteonecrose dos maxilares (ONM) é uma afecção incomum, mas que quando estabelecido, pode provocar grande comorbidade. De acordo com a *American Association of Oral and Maxillofacial Surgeons*, a ONM é caracterizada como uma exposição ósseas, passível de sondagem por meio de uma fístula intraoral ou extraoral, por mais de 8 semanas, que não responde a terapias convencionais, em pacientes sob uso de medicamentos antirreabsortivos, sem história de radioterapia prévia (RUGGIERO, 2014).

A ONM pode vir associada a processos inflamatórios, dor, mobilidade dentária, eritema e supuração e é mais frequentemente encontrada em mandíbula, por apresentar cortical óssea mais compacta e reduzido fluxo vascular, quando comparado à maxila (GIOVANNACCI, 2016).

Inicialmente, a ONM foi bastante relacionada ao uso de medicamentos antirreabsortivos, em especial os BF, porém estudos recentes, apontam a associação de outros fármacos ao desenvolvimento da ONMM, comos os agentes antirreabsortivos biológicos anti-RANK (denosumab), agente antiangiogênico (anti-VEGF, bevacizumab), TKI inhibitor (Sunitinib) (GIOVANNACCI, 2016; YAMAMOTO, 2018).

4.4 BISFOSFONATOS

Os BFs são potentes supressores da atividade dos osteoclastos, diminuindo o processo de remodelação óssea (“turnover” ósseo) e aumento da densidade mineral do osso (GIOVANNACCI, 2016; PICHARDO, 2020). São amplamente utilizados, tido como padrão ouro no tratamento de desordens que afetam o metabolismo ósseo, como osteoporose, mieloma múltiplo, Doença de Paget, hipercalcemia maligna, metástases ósseas (GARCÍA-GIL, 2019; PICHARDO, 2020). Por alterar o potencial de remodelação óssea, hipóteses são levantadas acercar do impacto negativo que essas medicações podem apresentar sobre o processo de osseointegração de implantes dentários.

5 RESULTADOS

Buscando obter dados clínicos diretos, não filtrados e reinterpretados, permitindo uma análise precisa entre a relação dos BF e a ONM, garantindo maior acurácia dos dados, apenas estudos primários (n=16) foram incluídos nesta revisão integrativa. Destes, foram incluídos relatos de caso, séries de casos, estudos retrospectivos, prospectivos e coortes populacionais, totalizando uma amostra com mais de 100 mil pacientes.

Houve predominância do sexo feminino em praticamente todos os estudos clínicos (87.5%), a idade variou entre 54 e 77 anos, sendo a osteoporose e as desordens oncológicas as principais comorbidade associada, necessitando do uso de medicações antirreabsortivas, como os BF.

Uma variedade de diferentes agentes antirreabsortivos e antiangiogênicos foram relatadas. Entre os BF relatados, os de administração endovenosa e com longo período de uso, estiveram mais associados ao desenvolvimento da ONMBF. Os de administração EV mais utilizados incluem: Zoledronato, Pamidronato e Ibandronato. Já os de VO, foram: alendronato; risedronato e Ibandronato. O uso dos BF foi crônico, com TMU variando desde 1 ano a 20 anos.

Os exames complementares por imagem relatados, utilizados para o diagnóstico, estadiamento e manejo da ONM, foram a RX-P (37.5%), TCFC (31.25%), TC (12.5%), Radiografia Periapical (12.5%), RNM (6.25%) e a CIN (6.25%). Cinco estudos não especificaram ou relataram o tipo de exame de imagem utilizado.

A depender do objetivo dos estudos incluídos, as abordagens variaram entre preventiva e terapêutica à ONM. Dentre as preventivas, foram observadas: (1) instalação de ID após completa resolução de ONM previamente existentes; (2) instalação de ID seguindo protocolo cirúrgico atraumático com fechamento primário da mucosa; (3) considerar a utilização de hemoderivados (PRF, L-PRF); (4) suspensão ("*drug holiday*") do BF ao menos 5 meses antes da intervenção; (5) profilaxia antibiótica rigorosa; (6) avaliação do marcador ósseo sérico (CTX); As abordagens terapêuticas, incluíram: (1) sequestrectomia com fechamento primário; (2) desbridamento cirúrgico (isolado ou combinado à explantação de ID e dentes acometidos; (3) irrigação com solução antibiótica (rifampicina); (4) utilização de hemoderivados; (5) fistulectomia com fechamento com retalho de gordura bucal.

Nos estudos incluídos, observou-se predominância da antibioticoterapia com amoxicilina associada ao ácido clavulânico como antibiótico profilático e terapêutico, frequentemente iniciado 24 – 48 antes dos procedimentos e mantida por 5 – 14 dias, no período pós-operatório. Em casos específicos, como infecções extensas ou alergia à penicilinas, foram empregados clindamicina e metronidazol como terapia complementar. Em situações de ONM avançada ou com risco aumentado, foram utilizados esquemas combinados e prolongados. De forma consistente, todos os estudos recomendaram o uso de bochecho com clorexidina 0.2%, iniciados no período pré-operatório e mantido no pós-operatório como medida antisséptica essencial para redução da carga bacteriana e prevenção de complicações infecciosas.

Nos estudos avaliados, a ONM foi a principal complicação relatada nos pacientes sob uso de BF que passaram por procedimentos odontológicos. De acordo com os estudos de Ryu et al., 2021 e Yoo et al., 2025, a extração dentária apresentou maior risco para o desenvolvimento da ONM (RR 5.89), quando comparado aos ID (RR 0.51). Não distante, a peri-implantite emergiu como fator fortemente associado ao desenvolvimento da ONM, reforçando a importância do controle inflamatório e da manutenção periodontal (KIM, 2025).

A mandíbula foi constantemente o sítio mais acometido, mesmo em pacientes reabilitados simultaneamente na maxila (GARCIA-GIL, 2019). Fatores como uso prolongado de BF, especialmente EV, presença prévia de ONM e períodos de carga após instalação dos ID, aumentaram substancialmente o risco para desenvolvimento da doença. Valores elevados de CTX foram associados a maior segurança cirúrgica, enquanto níveis baixos indicaram risco aumentado.

6 DISCUSSÃO

A ONM é um problema pouco frequente, mas que quando estabelecido, apresenta difícil controle e grande morbidade. A principal população exposta, com maior risco ao desenvolvimento da ONM, são os pacientes idosos com desordens ósseas ou oncológicas, sob terapia endovenosa de substâncias antirreabsortivas. Estas, são amplamente utilizadas para o tratamento de desordens que afetam o metabolismo ósseo (GARCÍA-GIL, 2019; PICHARDO, 2020).

A ONM pode ser classificada em quatro estágios. No estágio 0, não há evidência clínica de osso necrótico, mas podem ser observados sintomas inespecíficos, alterações radiográficas e achados clínicos sugestivos. No estágio 1, há presença de osso exposto e necrótico, ou fístulas que sondam até o osso, em pacientes assintomáticos e sem sinais de infecção. Já no estágio 2, o osso exposto ou as fístulas estão associados à infecção, caracterizada por dor, eritema e, em alguns casos, drenagem purulenta. Por fim, o estágio 3 corresponde a casos mais avançados, com osso exposto e necrótico ou fístulas acompanhadas de dor, infecção e complicações adicionais, como fratura patológica, fístula extraoral, comunicação antral ou oro-nasal, além de osteólise que pode se estender até a borda inferior da mandíbula ou ao assoalho do seio maxilar (RUGGIERO, 2023).

A indicação quanto a instalação de implantes dentários em pacientes em uso de BF ainda é controversa, dependendo de fatores de riscos individuais ao perfil de cada paciente, predisposição genética, fatores locais e sistêmicos. Dentre os fatores individuais, temos: (1) potência do BF; (2) via de administração; (3) presença de doenças de base (osteoporose, câncer renal e de mama, mieloma múltiplo, hipercalcemia maligna); (4) medicações associadas; (5) duração de tratamento. Já os fatores locais, estão relacionados a técnica cirúrgica, ao sítio de instalação dos implantes dentários, a anatomia e presença de doenças bucais (RUGANI, 2015). Extremos de idade, hábitos parafuncionais, tabagismo, corticoterapia e comorbidades imunossupressoras, são consideradas fatores de risco sistêmicos (GIOVANNACCI, 2016; YAMAMOTO, 2018).

Paciente em terapia por BF via oral, são classificados como baixo risco para o desenvolvimento da ONMBF. Entretanto, pacientes que fazem uso de BF administrados por via endovenosa, mediante sua maior potência, e os portadores de doenças malignas, apresentam risco moderado e alto, para o desenvolvimento de ONMBF, respectivamente (RUGANI, 2015). Vale ressaltar, que o risco para o desenvolvimento da ONM não se dá apenas ao fato da instalação de implantes dentários, mas estudam apontam o desenvolvimento de processos infecto-inflamatórios em implantes dentários já instalados (GIOVANNACCI, 2016; PICHARDO, 2020).

Exames complementares são essenciais para auxiliar no diagnóstico, mensuração do estágio e manejo da ONM. Estes, são divididos em laboratoriais e por imagem. Dentre os exames de imagem, as radiografias panorâmicas, periapicais e as tomografias computadorizadas e de feixe cônico, são os mais recomendados (RUGANI, 2015; YAMAMOTO, 2018; OTTO, 2023). Dentre os exames laboratoriais, tem-se o Telepeptídeo C-terminal do Colágeno Tipo I

(CTX), um marcador sérico utilizado para mensurar a taxa de remodelação óssea através da atividade de reabsorção-remodelação óssea, promovida pelos osteoclastos. Sua análise tem alta relevância clínica, especialmente em paciente sob uso de BF, pelo fato de níveis reduzidos indicarem supressão da remodelação e maior risco no desenvolvimento de ONM. Valores superiores a 150pg/mL são considerados seguros para procedimentos cirúrgicos odontológicos (RUGANI, 2015; BAYANI, 2019).

A utilização deste marcador sérico é fortemente recomendada pela literatura, para avaliar o risco de desenvolvimento de complicações, como a ONM, após procedimentos cirúrgicos. Contudo, ainda não há consenso sobre sua real eficácia e capacidade preditiva para ONMBF (BAYANI, 2019). Isso se deve ao fato de que a ONM também pode ocorrer em pacientes que apresentam valores dentro dos parâmetros de normalidade, como demonstrado no caso relatado por García-Gil et al., 2019.

A reabilitação bucal por implantes dentários por vezes é contraindicada em paciente com histórico de uso de BF ou relatos de desenvolvimento de ONMBF (RUGANI, 2015), sendo os procedimentos não-invasivos os de escolha, como as próteses dento ou muco-suportadas. Entretanto, a pressão e o constante trauma ocasionado por estás, podem desenvolver úlceras, também apresentando riscos para o desenvolvimento da ONM. Atualmente, autores (RUGANI, 2015; BAYANI, 2019), vem demonstrando a segurança na instalação de implantes dentários, desde que seguindo princípios sépticos e cirúrgicos para minimizar os riscos, sendo eles: (1) redução da microbiota bucal por antissépticos bucais; (2) antibioticoterapia profilática (1 dia pré-intervenção) e preventiva (10 – 14 dias pós-intervenção); (3) cirurgia atraumática, reduzindo retalhos e exposição de periósteo, desnecessárias; (4) torque máximo de 50 Ncm, evitando sobreaquecimento, prejudicando a angiogênese e hipóxia (RUGANI, 2015); (5) boa higiene bucal antes e após a intervenção (BAYANI, 2019); (6) alisamento de espículas ósseas e mobilização do retalho mucoperiosteal para fechamento primário de feridas, sem tensão (ANDERSEN, 2023).

Ainda não há um consenso a respeito da suspensão do BF, conhecido como “*drug holiday*”, previamente a cirurgia de implantes dentários, porém estudos recomendam que em pacientes em uso de BFs endovenoso por mais de três anos, sem fatores de risco locais, ou por menos de três anos associados a corticoterapia, devem suspender a medicação 3 – 6 meses antes do procedimento cirúrgico (BAYANI, 2019; STORELLI, 2019). No estudo prospectivo, proposto por Andersen et al., (2023), em que foi avaliado 27 pacientes sob uso de altas doses de medicações antirreabsortivas submetidos a reabilitação bucal por ID sob um “*drug holiday*’ mínimo de 30 dias (tempo médio de 8,3 meses) foi observada uma sobrevida de 100% dos implantes instalados.

A utilização de abordagens adjuvantes como o recobrimento com Plasma Rico em Fibrina (PRF), suas variações, e gordura de Bichat, são fortemente recomendadas (GARCIA-GIL, 2019; RAWAL, 2020; CAROSSA, 2023; MARCONCINI, 2023), por auxiliar na cicatrização tecidual, aumentando a qualidade e quantidade de tecidos moles.

Foi evidenciado, através da *Overview* proposta por Mendes et al. (2019), com o objetivo de avaliar o impacto dos BF sobre os implantes dentários, foi observado que BF administrador por via endovenosa, apresentam maior impacto negativo sobre taxa de sobrevida dos implantes dentários, quando comparado aos administrados por via oral. Além disso, foi constatado maior desenvolvimento de ONM nos pacientes que foram previamente expostos aos BF, comparado aos pacientes que não utilizam a medicação.

A ONMBF apresenta maior prevalência pela mandíbula (65% dos casos), possivelmente justificado pela maior corticalização óssea e menor suprimento vascular, quando comparado à maxila (26% dos casos). O envolvimento simultâneo dos maxilares é menos frequente (9% dos casos) STORELLI, 2019).

7 CONSIDERAÇÕES FINAIS

A indicação quanto a reabilitação bucal por implantes dentários em pacientes expostos a medicações antirreabsortivas é controversa. Fatores relacionados locais e sistêmicos, relacionados ao paciente ou a técnica cirúrgica, devem ser levados em consideração. Estratégias como controle inflamatório, monitoramento laboratorial, protocolos cirúrgicos minimamente invasivos e sépticos, contribuem para uma cicatrização mais previsível. Dessa forma, a combinação entre técnica cirúrgica atraumática, controle microbiológico e avaliação individualizada do risco, permite que a instalação de implantes seja realizada com maior segurança em pacientes sob terapia antirreabsortiva.

REFERÊNCIAS BIBLIOGRÁFICAS

Andersen, S. W. M., Ottesen, C., Gotfredsen, K., Jensen, S. S., Kofod, T., & Schiodt, M. (2023). Outcome of healing after dental implant placement in patients with cancer on high-dose antiresorptive medications: a prospective feasibility study. Oral and Maxillofacial Surgery, 27(1), 89–100. https://doi.org/10.1007/s10006-022-01042-5

Bayani, M., Anooshirvani, A. A., Keivan, M., & Mohammad-Rabei, E. (2019). Dental implant in a multiple myeloma patient undergoing bisphosphonate therapy: A case report. Clinical Case Reports, 7(5), 1043–1048. https://doi.org/10.1002/ccr3.2150

Carossa, M., Scotti, N., Alovisi, M., Catapano, S., Grande, F., Corsalini, M., Ruffino, S., & Pera, F. (2023). Management of a Malpractice Dental Implant Case in a Patient with History of Oral Bisphosphonates Intake: A Case Report and Narrative Review of Recent Findings. Prosthesis, 5(3), 826–839. https://doi.org/10.3390/prosthesis5030058

Couso-Queiruga, E., Stuhr, S., Tattan, M., Chambrone, L., & Avila-Ortiz, G. (2021). Post-extraction dimensional changes: A systematic review and meta-analysis. In Journal of Clinical Periodontology (Vol. 48, Issue 1, pp. 126–144). Blackwell Munksgaard. https://doi.org/10.1111/jcpe.13390

Gil, I. G., Ponte, B. M., Mateo, S. T., & García, J. J. (2019). Treatment of Bisphosphonate-Related Osteonecrosis of the Jaw With Plasma Rich in Growth Factors After Dental Implant Surgery: A Case Report. Journal of Oral Implantology, 45(4), 289–296. https://doi.org/10.1563/aaid-joi-D-18-00254

Giovannacci, I., Meleti, M., Manfredi, M., Mortellaro, C., Lucchina, A. G., Bonanini, M., & Vescovi, P. (2016). Medication-related osteonecrosis of the jaw around dental implants: Implant surgery-triggered or implant presence-triggered osteonecrosis? Journal of Craniofacial Surgery, 27(3), 697–701. https://doi.org/10.1097/SCS.0000000000002564

Hassanein AG, Mohamed EEH, Hazem M, El Sayed AESM. Assessment of Prognosis in Odontogenic Descending Necrotizing Mediastinitis: A Longitudinal Retrospective Study. Surgical Infections (Larchmt). 2020;21(8):709–15.

Junior, MFS, Batista, MJ, DA LUZ, MRS. Risk factors for tooth loss in adults: A population-based prospective cohort study. PLoS ONE, 14(7), 1–14, 2019. https://doi.org/10.1371/journal.pone.0219240

Kim, J., Kim, J. Y., Choi, E. J., Jo, H. G., Kim, H. J., & Park, W. (2025). Is medication-related osteonecrosis of the jaw around dental implants associated with the implant design and prosthesis characteristics? Journal of Dentistry, 163. https://doi.org/10.1016/j.jdent.2025.106133

Kwon, Y. D., Jo, H., Kim, J. E., & Ohe, J. Y. (2023). A clinical retrospective study of implant as a risk factor for medication-related osteonecrosis of the jaw: surgery vs loading? Maxillofacial Plastic and Reconstructive Surgery, 45(1). https://doi.org/10.1186/s40902-023-00398-2

López-Pacheco, A., Soto-Peñaloza, D., Gómez, M., Peñarrocha-Oltra, D., & Alarcón, M. A. (2021). Socket seal surgery techniques in the esthetic zone: a systematic review with meta-analysis and trial sequential analysis of randomized clinical trials. International Journal of Implant Dentistry, 7(1). https://doi.org/10.1186/s40729-021-00294-2

Machado IS, Arrais JFA. Impacto do edentulismo no estado nutricional de idosos: uma revisão integrativa. Saúde.com. 2024;20(1):3084–93.

Marconcini, S., Giammarinaro, E., & Covani, U. (2023). The rehabilitation of the atrophic posterior maxilla with a custom-made subperiosteal implant in a patient with a history of medications related to osteonecrosis of the jaws: One-

year case report. Oral and Maxillofacial Surgery Cases, 9(1). https://doi.org/10.1016/j.omsc.2023.100292

Mendes, V., dos Santos, G. O., Calasans-Maia, M. D., Granjeiro, J. M., & Moraschini, V. (2019). Impact of bisphosphonate therapy on dental implant outcomes: An overview of systematic review evidence. In International Journal of Oral and Maxillofacial Surgery (Vol. 48, Issue 3, pp. 373–381). Churchill Livingstone. https://doi.org/10.1016/j.ijom.2018.09.006

Misch, C.E. Implante dentais contemporâneos. 3 ed. Rio de Janeiro: Elsevier, 2009.

Otto, S., Schnoedt, E. M., Troeltzsch, M., Kaeppler, G., Aljohani, S., Liebermann, A., & Fliefel, R. (2023). Clinical and Radiographic Outcomes of Dental Implants in Patients Treated With Antiresorptive Drugs: A Consecutive Case Series. Journal of Oral Implantology, 49(1), 39–45. https://doi.org/10.1563/aaid-joi-D-21-00035

Pichardo, S. E. C., van der Hee, J. G., Fiocco, M., Appelman-Dijkstra, N. M., & van Merkesteyn, J. P. R. (2020). Dental implants as risk factors for patients with medication-related osteonecrosis of the jaws (MRONJ). British Journal of Oral and Maxillofacial Surgery, 58(7), 771–776. https://doi.org/10.1016/j.bjoms.2020.03.022

Rawal, S. Y., & Hilal, G. (2020). Osteonecrosis and spontaneous exfoliation of dental implants associated with oral bisphosphonate therapy: a case report. Australian Dental Journal, 65(1), 100–103. https://doi.org/10.1111/adj.12738

Ruggiero SL, Dodson TB, Fantasia J, et al. American Association of Oral and Maxillofacial Surgeons position paper on medication-related osteonecrosis of the jaw–2014 update. J Oral Maxillofac Surg 2014;72:1938–56.

Ruggiero SL, Dodson TB, Aghaloo T, Carlson ER, Ward BB, Kademani D (2022) American Association of Oral and Maxillofacial Surgeons' Position Paper on Medication-Related Osteonecrosis of the Jaws-2022 Update. J Oral Maxillofac Surg 80(5):920–943

Rugani, P., Kirnbauer, B., Acham, S., Truschnegg, A., & Jakse, N. (2015). Implant Placement Adjacent to Successfully Treated Bisphosphonate-Related Osteonecrosis of the Jaw (BRONJ). Journal of Oral Implantology, 41(S1), 377–381. https://doi.org/10.1563/AAID-JOI-D-13-00178

Ryu, J. I., Kim, H. Y., & Kwon, Y. D. (2021). Is implant surgery a risk factor for osteonecrosis of the jaw in older adult patients with osteoporosis? A national cohort propensity score-matched study. Clinical Oral Implants Research, 32(4), 437–447. https://doi.org/10.1111/clr.13713

Souza, H. L. F., Souza Neto, H. F., Almeida, R. A. C. (2022). Preservação alveolar e instalação tardia de implante dentário: relato de caso. In Brazilian Journal of Oral and Maxillofacial Surgery-BrJOMS, 22(3), 32-39. 2022ttps://doi.org/https://orcid.org/0000-0001-9095-6548

Storelli, S., Palandrani, G., Dondi, C., Tagliatesta, L., & Rossi, A. (2019). Severe Case of Osteonecrosis Following Implant Placement in a Patient in Therapy With Bisphosphonates: A Case Report. Journal of Oral Implantology, 45(2), 139–144. https://doi.org/10.1563/aaid-joi-D-17-00309

Testori, T., Taschieri, S., Scutellà, F., & del Fabbro, M. (2017). Immediate versus delayed loading of postextraction implants: A long-term retrospective cohort study. Implant Dentistry, 26(6), 853–859. https://doi.org/10.1097/ID.0000000000000635

WHO – World Health Organization. Global oral health status report oral health by 2030. 2022. 8 p. Disponível em:

https://www.who.int/publications/i/item/9789240070820. Acessado em 05 de julho de 2024.

Yamamoto, S., Maeda, K., Kouchi, I., Hirai, Y., Taniike, N., Yamashita, D., Imai, Y., & Takenobu, T. (2018). Development of Antiresorptive Agent-Related Osteonecrosis of the Jaw After Dental Implant Removal: A Case Report. Journal of Oral Implantology, 44(5), 359–364. https://doi.org/10.1563/aaid-joi-D-18-00032

Yoo, J. J., Kim, J., Kang, M. J., Park, W., & Yoon, J. H. (2025). Risk of bisphosphonate-related osteonecrosis of the jaw in implants vs. extractions: a nationwide population-based study. Clinical Oral Investigations, 29(7). https://doi.org/10.1007/s00784-025-06430-1

ANEXO A

FIGURA 1. FLUXOGRAMA ILUSTRANDO A ESTRATÉGIA DE BUSCA E PROCESSO DE SELEÇÃO DOS ESTUDOS INCLUÍDOS.

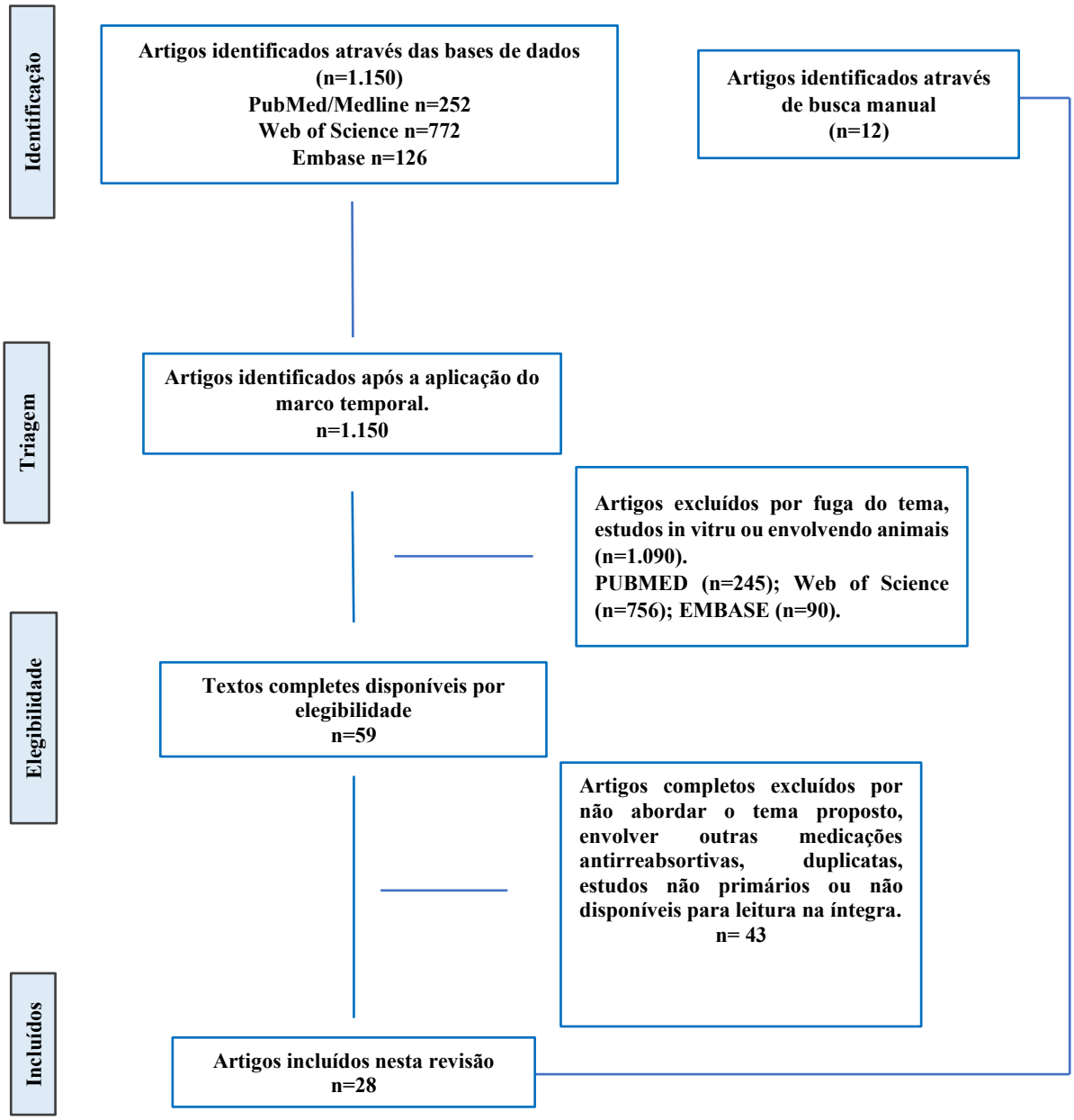

ANEXO B

TABELA I – CARACTERÍSTICAS DOS ESTUDOS INCLUÍDOS NA REVISÃO INTEGRATIVA.

Autor/ano	*Tipo de Estudo*	*Gênero / Idade*	*Comorbidades*	*Etiologia / Objetivo*	*Medicações*	*Exame de Imagem*	*Abordagem*	*Terapêutica*	*Desfecho*	*Complicações*	*Observações*
Rugani et al, 2015	Relato de caso	F, 64a	Osteoporose	Instalação de ID	Ibandronato EV 2 anos (6 infusões trimestrais)	TC e TCFC: sequestros ósseos e alterações trabeculares.	Instalação de ID após resolução da ONM (sequestrectomia + fechamento da ferida)	Amoxicilina c/ Ácido Clavulânico profilático e preventivo + bochecho antisséptico com Clorexidina 0,2%	Osseointegração bem-sucedida	NR	- Paciente previamente tratado de ONMBF; - Protocolo preventivo foi altamente recomendado.
Giovannacci et al., 2016	Série de Casos	n=15 (11F, 4M) IM 64a	Osteoporose DO	Instalação de ID	Alendronato VO Ibandronato VO, IM, EV Zoledronato EV Pamidronato EV TMU 51.7 meses	NR	Instalação ID em paciente em uso de BF.	NR	Desenvolvimento de ONM peri-implantar nos casos relatados	ONM peri-implantar.	- BF EV e terapia antirreabsortiva prologada apresentaram maior risco; - A mandíbula foi o sítio mais afetado.
Yamamoto et al., 2018	Relato de Caso	F, 67a	Osteoporose	Explantação de ID	Alendronato, VO, 7 anos.	RX-P, TC, RNM, CIN evidenciaram sequestros ósseos e hipercorticalização mandibular	Sequestrectomia c/ fechamento primário	NR ATB após a 2ª intervenção	Completa resolução	ONMBF	- ONMBF apenas nos ID removidos da mandíbula.
Bayani et al., 2019	Relato de Caso	M, 54a	DO	Instalação de ID	Zoledronato, EV, 22 meses	RX-P: sequestros ósseos em mandíbula	Instalação de ID	Amoxicilina c/ Ácido Clavulânico profilático e preventivo + antisséptico bucal (clorexidina 0.2%)	Osseointegração bem-sucedida com torque de 30Ncm após 4 meses.	NR	- CTX de 289 pg/mL, estando acima do limiar de 150 pg/mL, apresentando maior segurança para a intervenção cirúrgica.
Storelli et al., 2019	Relato de Caso	F, 77a	Osteoporose	Exposição de osso	Alendronato, VO, 3 anos	RX-P: reabsorção óssea < 2 mm.	Explantação + desbridamento	Amoxicilina c/ Ácido Clavulânico +	Cicatrização tecidual, sem	ONMBF	- Cirurgião inicial não considerou o uso de BF, não

				necrótico após remoção da prótese fixa.		TCFC: implantes em seio maxilar com espessamento mucoso.	cirúrgico de osso necrótico + Irrigação com solução de Rifampicina + Fechamento primário da ferida.	Metronidazol + antisséptico bucal (clorexidina 0,2%)	recorrência no acompanhamento de 3 anos.		seguindo as recomendações dos guidelines.
García-Gil et al., 2019	Relato de Caso	F, 65a	Osteoporose	Instalação de ID	Alendronato, VO, < 3 anos	Radiografia periapical demonstrou cicatrização favorável	Suspensão do BF 5 meses antes da intervenção + Desbridamento de osso necrótico + Posicionamento de PRFC	Amoxicilina c/ Ácido Clavulânico profilático e preventivo + Ibuprofeno pré/pós-intervenção + Antisséptico bucal (clorexidina 0,2%)	Cicatrização tecidual com instalação de coroas 41 semanas após.	ONMBF em mandíbula	- ONMBF mesmo após suspensão da medicação; - Reiniciou o uso 12 meses após a reabilitação; - Desenvolveu ONM apenas na mandíbula, mesmo reabilitando a maxila concomitantemente; - Resultado do CTX em parâmetros de normalidade.
Pichardo et al., 2020	Série de Casos	n=18 (15F, 3M) IM 68a	Osteoporose (n=11) DO (n=7)	ONMBF em ID já instalados (n=14) ONMBF após instalação de ID (n=4) ONM em Maxila (n=6) ONM em Mandíbula (n=12)	VO (n=10) Alendronato, Risedronato TMU 60 meses EV (n=5) Zoledronato, Pamidronato TMU 18 meses VS (n=3) Denosumab TMU 24 meses	RX-P: osteólise, peri-implantite e necrose óssea.	Desbridamento cirúrgico + Explantação	ATB EV durante 07 dias + VO por 14 dias em 15 pacientes. ATB VO por 14 dias em 3 pacientes.	Completo fechamento da mucosa, sem fístula ou dor (n=17) Óbito por progressão da doença de base (n=1)	ONMBF, perda dos ID	- Constatou dois fatores de riscos: (1) presença de ID em paciente que irão fazer uso de BFs; (2) inserção de ID em paciente em uso de medicamentos antirreabsortivos.
Rawal et al., 2020	Relato de Caso	F, 75a	Osteoporose	ONMBF após instalação de ID	Alendronato VO > 10 anos	Radiografia Periapical: perda óssea horizontal e radiolucência.	Fistulectomia + Fechamento com retalho de gordura bucal.	Pré-intervenção: Clindamicina EV durante 07 dias + VO por 10 dias + Suspensão do Alendronato até melhora do CTX	Completo fechamento da fístula oroantral após 6 meses.	Houve explantação espontânea dos ID	- Apresentou alto risco para o desenvolvimento da ONM (CTX = 86 pg/mL).

							Pós-intervenção: NR				
Ryu et al., 2021	Estudo de Coorte	n=44.900 Predomínio F (90%)	Hipertensão (47.9%) Diabetes (18.8%) Artrite Reumatoide (1%)	Comparar a instalação de ID a exodontias em paciente em uso de BFs	Pamidronato (EV) Zoledronato (EV) Alendronato (VO) Risedronato (VO) Ibandronato (VO) TMU NR (uso crônico em 40% da amostra)	NR	NR	NR	NR	ONMBF foi maior em paciente com ID (0.23%) *versus* sem ID (0.45%).	- ID não são fatores de risco para o desenvolvimento da ONM (RR=0.51), quando comparado as exodontias (RR=5.89). - Artrite Reumatoide e BFs apresentaram alto risco para ONMBF.
Carossa et al., 2023	Relato de Caso	F, 66a	Osteoporose	ONMBF em implantes laminares previamente instalados (20a)	Alendronato VO > 20a	RX-P: reabsorção envolvendo os implantes laminares.	Explantação dos Implantes + excisão de neoformação p/ análise anatomopatológica + inserção de PRFC em área remanescente + Reavaliação futura para instalação de ID.	Bochecho antiséptico (clorexidina 0,2%) 2x/dia, começado 1 semana antes. Amoxicilina c/ Ácido Clavulânico profilático e preventivo, iniciando 24 horas antes do procedimento.	Completa resolução do quadro infecto-inflamatório, ID estáveis e funcionantes.	NR	-
Otto et al., 2023	Série de Casos	n=10 (9F, 1M) IM 69.4	Osteoporose (n=11) DO (n=3) Edema de Medula Óssea (n=1) Osteomielite Esclerosante Difusa (n=1)	Instalação de ID	Ibandronato VO (n=7) Zoledronato EV (n=5) Alendronato VO (n=2) Denosumab SC (n=3) Risedronato VO (n=1) TMU NR	RX-P e TCFC: peri-implantite com perda óssea marginal	Protocolo padronizado: Incisão atraumática + ID submersos + fechamento primário.	Amoxicilina c/ Ácido Clavulânico profilático (24h) e preventivo (6-7 dias) + bochecho antisséptico (clorexidina 0.2%) por 2 semanas.	Nenhum caso de ONMBF foi relatada. 100% de sobrevida dos ID.	Peri-implantite (n=3); mucosite (n=5)	- Protocolo cirúrgico e profilaxia antibiótica rigorosa são medidas essenciais para uma segura instalação de ID.

Kwon et al., 2023	Estudo Retrospectivo	n=33 (31F, 2M) IM 74a	Osteoporose (n=29) DO (n=1) Osteoporose e Reumatismo (n=3)	ONMBF em ID	Alendronato VO Ibandronato VO Zoledronato EV Risedronato VO Desonumab SC VO (n=26) EV (n=5) VO + EV (n=2) TMU 61.4 meses	TCFC: sequestros ósseos ao redor do ID + necrose com margens difusas.	Abordagens variadas: Explantação e sequestrectomia (n=18); sequestrectomia (n=5); explantação (n=8); debridamento (n=2) * remoção de dentes adjacentes se acometidos.	NR	Completa cicatrização da mucosa em 31 casos.	Reabordagem em 2 casos.	- BF VO foi mais predominante que EV; - Alendronato foi o BF mais utilizado; - 94% (31/33) da ONM afetou a mandíbula; - 11 casos desenvolveram ONM 7 meses após implantação de ID e 22 casos, após aplicação de carga.
Andersen et al., 2023	Estudo Prospectivo	n=27 (17M, 15F) IM NR	DO	Avaliar cicatrização após instalação de ID em paciente em uso de altas doses de medicamentos antirreabsortivos	Pamidronato Zoledronato Ibandronato Denosumab Via NR TMU 25 meses	Radiografias (não especificado) evidenciaram perda óssea marginal em 02 casos.	Instalação de ID	NR	Completa cicatrização da mucosa; ID estáveis. Sem sinais de inflamação.	NR	- Todos os casos tiveram “drug holiday” mínimo de 30 dias (tempo médio de 8.3 meses); - Sobrevida dos ID em 100%; - Nenhum paciente desenvolveu ONMBF.
Marconcini et al., 2023	Relato de Caso	F, 70ª	Osteoporose	Instalação de Implante Subperiosteal	BF VO. TMU NR	TCFC: reabsorção segmentar do osso.	Instalação de Implante Subperiosteal customizado + L-PRF	Amoxicilina c/ Ácido Clavulânico profilático (2h) e preventivo (5 dias)	Excelente estabilidade, adequada função mastigatória, sem exposição de implante.	NR	-
Yoo et al., 2025	Estudo Retrospectivo	n=57.572 (5.249M, 52.073F)	Osteoporose	Avaliar risco de ONMBF em	BF, Via e TMU não	NR	Extrações (n=17.020)	NR	Maior incidência de ONMBF	ONMBF	- ID apresentaram menor associação com ONMBF que extrações (RR 0,15%);

		IM NR		procedimentos odontológicos	especificados.		Tratamento Periodontal (n=33.823) ID (n=5.513) Outras cirurgias (n=966)		associado a extrações dentárias (0.85%), quando comparado aos ID (0.13%).		- Risco aumenta com idade e duração do uso de BFs (> 180 dias); - Drug holiday de 60 – 180 dias apresentaram menor incidência de ONMBF.
Kim et al., 2025	Estudo Retrospectivo	n=67 (9M, 58F) IM 75.28	Osteoporose (n=61) DO (n=6)	Avaliar as características dos ID, design da prótese e peri-implantite em ONMM em ID	BF VO (n=33) BF EV (n=28) Denosumab (n=6) (associados ou não ao Denosumab)	NR	Instalação de ID	NR	NR	NR	- Peri-implantite foi o fator mais associado ao desenvolvimento de ONM (RR 7.425; 95%); - A mandíbula foi o sítio mais acometido (72.3%).

F, Feminino; ID; Implantes Dentários; EV; Endovenoso; TC, Tomografia Computadorizada; TCFC, Tomografia Computadorizada de Feixe Cônico; IM, Idade Média; DO, Desordens Oncológicas; VO, Via Oral; IM, Via Intramuscular; TMU, Tempo Médio de Uso; NR, Não Relatado; BF, Bisfosfonato; ONM, Osteonecrose dos Maxilares; RX-P, Radiografia Panorâmica; RNM, Ressonância Nuclear Magnética; CIN, Cintilografia; M, Masculino; CTX, Telopeptídeo C-terminal do Colágeno tipo I; PRFC, Plasma Risco em Fatores de Crescimento; ATB, Antibioticoterapia; ONMBF, Osteonecrose dos Maxilares induzidas por Bisfosfonatos; RR, Razão de Risco; L-PRF, Fibrina Rica em Plaquetas e Leucócitos; ONMM, Osteonecrose dos Maxilares Induzida por Medicamentos.