FACULDADE SETE LAGOAS - FACSETE

Analídia Silva de Paula

BIPROTRUSÃO, EXODONTIA E RETRAÇÃO ANTERIOR COM MINI-IMPLANTE:
Uma Revisão de Literatura

OSASCO-SP

2020

Analídia Silva de Paula

BIPROTRUSÃO, EXODONTIA E RETRAÇÃO ANTERIOR COM MINI-IMPLANTE: Uma Revisão de Literatura

Monografia apresentada ao Curso de Especialização *Lato Sensu* da Faculdade Sete Lagoas - FACSETE, como requisito parcial para obtenção do título de Especialista em Ortodontia.

Área de concentração: Ortodontia.

Orientador: Prof. Me Sérgio Giamas Iafigliola
Coorientador: Prof. Felipo Alen Coutinho

OSASCO-SP
2020

Analídia Silva de Paula

BIPROTRUSÃO, EXODONTIA E RETRAÇÃO ANTERIOR COM MINI-IMPLANTE: Uma Revisão de Literatura

Trabalho de conclusão de curso de especialização *Lato sensu* da Faculdade Sete Lagoas, como requisito parcial para obtenção do título de especialista em Ortodontia

Área de concentração: Ortodontia

Aprovada em ___/___/___ pela banca constituída dos seguintes professores:

_____
Prof. Sérgio Giamas Iafigliola – ABO OSASCO

_____
Prof. Renato Castro de Almeida – ABO OSASCO

_____
Prof. Josmar Donizetti Fregnan – ABO OSASCO

Osasco, 06 de agosto de 2020

AGRADECIMENTOS

A Deus, sempre e incondicionalmente.

“Escolhi chamar de modernidade líquida a crescente convicção de que a mudança é a única coisa permanente e a incerteza, a única certeza”. (Zygmunt Bauman, 2019)

RESUMO

Introdução: Os mini-implantes são um sistema de ancoragem que nãorealizam movimentações frente à mecânica ortodôntica. Em casos de biprotrusão é muito frequente a necessidade de exodontia dos pré-molares, o que exige uma excelente ancoragem. **Objetivo:** realizar uma revisão de literatura abordando os temas biprotrusão, tratamento com exodontia de pré-molares, mini-implantes ortodônticos como ancoragem e retração anterior, respondendo quais as vantagens e desvantagens do uso de implantes ortodônticos como sistema de ancoragem e se há eficiência dos mini-implantes nesse sistema. **Revisão de Literatura:** em casos de biprotrusão dentoalveolar, a extração de pré-molarescombinada com mini-implantes é uma alternativa eficaz e segura. Os mini-implantes como sistema de ancoragem exigem uma técnica de instalação simples e pouco invasiva, o que promove um tratamento confortável e mais rápido aos pacientes. As indicações dos mini-implantes são pacientes que necessitam de máxima ancoragem, pacientes não colaboradores, casos em que são necessárias movimentações ortodônticas complexas e com unidades de ancoragem comprometidas. Esse sistema apresenta como contra-indicações locais: presença de infecções, dentes impactados, doença periodontal, macroglossia, patologia óssea, e sistêmicas: tabagismo, osteoporose, hipertensão, etilismo e distúrbios metabólicos do osso. **Conclusão:** os mini-implantes: fornecem uma ancoragem esquelética com controle de força, intensidade e direção; são eficientes para retração de dentes anteriores; é um recurso vantajoso, que não exige a colaboração do paciente e reduz o tempo de tratamento.

Palavras-Chave: Ortodontia, Ortodontia Corretiva, Aparelhos Ortodônticos Fixos

ABSTRACT

Introduction: Miniscrews are an anchorage system that do not perform movementsin relation to orthodontic mechanics. In cases of biprotrusion, the need for extraction of premolars is very common, which requires excellent anchoring. **Objective:** to realize a literature review regarding biprotrusion, treatment with extraction of premolars, orthodontic miniscrews such as anchorage and anterior retraction, answering what are the advantages and disadvantages of using orthodontic implants as an anchorage system and if there is efficiency of miniscrews in this system. **Literature review:** in cases of dentoalveolar biprotrusion, the extraction of premolars combined with miniscrews is an effective and safe alternative. Miniscrews as an anchorage system require a simple and non-invasive installation technique, which promotes a comfortable and faster treatment for patients. The indications for mini-implants are patients who need maximum anchorage, non-collaborating patients, cases in which complex orthodontic movements are required and with compromised anchorage units. This system has as local contraindications: presence of infections, impacted teeth, periodontal disease, bone pathology, and systemic: smoking, osteoporosis, hypertension, alcoholism and bone metabolic disorders. **Conclusion:** miniscrews: provide skeletal anchorage with control of strength, intensity and direction; they are efficient for retraction of anterior teeth; it is an advantageous resource, which does not require patient collaboration and reduces treatment time.

Keywords: orthodontic appliances, fixed; orthodontics; orthodontics, corrective.

LISTA DE FIGURAS

Figura 1: Registros fotográficos extrabucais iniciais de análise de paciente biprotrusa em repouso e perfil.....14

Figura 2: Registro fotográfico de uma biprotrusão em oclusão frontal superior e inferior.....15

Figura 3: Registros fotográficos de uma biprotrusão em oclusão direita (A) eesquerda (B), ambas com a arcada inferior e superior.....15

Figura 4: Teleradiografia e pré-tratamento de biprotrusão.....16

Figura 5: Radiografia e pré-tratamento de biprotrusão sugerindo a exodontia dos dentes 15/ 25/ 34 e 44, pois o dente 25 não está hígido.....17

Figura 6: Registros fotográficos intrabucais com a paciente em oclusão lateral direita (A) e oclusão lateral esquerda (B), com a arcada superior e inferior.....17

Figura 7: Registros fotográficos intrabucais com a paciente em oclusão (A), do ladodireito (B) e do lado esquerdo (C), após a instalação dos mini-implantes e começo da ativação da retração anterior do arco superior e inferior.....18

Figura 8: Parafuso de mini-implate ortodôntico.....19

Figura 9: Kit de mini-implate.....20

Figura 10: Ferramentas utilizadas na instalação do mini-implante: A Chave manual; B Lança: é usada para marcar o osso cortical, dar o ponto de onde vai ser instalado o parafuso do mini-implante, sendo uma peça fundamental para instalação.....21

Figura 11: Ferramentas utilizadas na instalação do mini-implante: A – chave hexagonal longa: é usada para fazer com a mão chave manual; B – Chave hexagonal curta: usar no motor de implante. Encaixa exatamente a cabeça do parafuso do mini-implante para sua instalação.....21

Figura 12: Chave digital: tem a função de remover o parafuso do mini-implante.....21

Figura 13: Anestesia local terminal infitrativa.....23

Figura 14: A, B e C: Processo de instalação do mini-implante.....24

LISTA DE SÍMBOLOS:

®	marca registrada
%	por cento
°	graus

SUMÁRIO

1. INTRODUÇÃO 12
2. PROPOSIÇÃO 13
3. REVISÃO DA LITERATURA 14
3.1 A Biprotrusão..... 14
3.2 A exodontia de pré-molares..... 16
3.3 A retração de dentes anteriores..... 18
3.4 O uso do mini-implante ortodôntico..... 19
3.5 Aplicações clínicas dos mini-implantes..... 22
3.6 Principais locais de instalação do mini-..... 25
3.7 As indicações e contra indicações..... 25
3.8 As vantagens e desvantagens..... 26
3.9 Satisfação do paciente..... 27
5. DISCUSSÃO 28
6. CONCLUSÃO 31
REFERÊNCIAS..... 32

1. INTRODUÇÃO

Biprotrusão é uma característica facial que costuma levar os pacientes a procurar tratamento ortodôntico. Na grande maioria dos casos de pacientes biprotrusos, o tratamento requer a extração dos primeiros pré-molares superiores e inferiores e, portanto, persiste a necessidade de uma excelente ancoragem dos dentes posteriores para se iniciar a retração da “bateria” anterior dos dentes.

Ancoragem ortodôntica é a resistência que determinados dentes devem ter para não realizar movimentos indesejados gerados por forças do tratamento ortodôntico. Estas forças resultam em igualdade tanto no lado da movimentação quanto no lado oposto, que seria o lado da resistência.

Há basicamente dois tipos de ancoragem esquelética: mini-implantes e mini-placas. Os dois sistemas permitem tratamentos semelhantes.

Com o mini-implante ortodôntico, conseguimos a ancoragem esquelética, que não permite a movimentação da unidade de reação. Ela é obtida devido à incapacidade de movimentação da unidade de ancoragem frente à mecânica ortodôntica. As cargas ortodônticas de natureza contínua, unidirecionais e de baixa magnitude não são capazes de gerar atividade osteolítica na interface óssea do implante, sendo que a ausência de movimentação nestes aparatos permite maior previsibilidade de tratamento complexo, independentemente da cooperação do paciente.

2. PROPOSIÇÃO

O objetivo desse trabalho foi realizar uma revisão de literatura abordando os temas biprotrusão, tratamento com exodontia de pré-molares, mini-implantes ortodônticos como ancoragem e retração anterior, respondendo, consequentemente, os seguintes questionamentos:

1) Quais as vantagens e desvantagens do uso de implantes ortodônticos como sistema de ancoragem?

2) Há eficiência dos mini-implantes no sistema de ancoragem?

3. REVISÃO DE LITERATURA

3.1 Biprotrusão

A biprotrusão dentoalveolar é uma condição relativamente comum e a sua ocorrência varia de acordo com o grupo étnico. População negras ou com grande miscigenação afrodescendente tem prevalência maior do que grupos caucasianos. (LAHLOU *et al.,* 2010).

Em alguns indivíduos, a biprotrusão dentária pode ser considerada uma estética agradável, em outros indivíduos, a biprotrusão é um elemento que diminui os escores de beleza facial. Neste último caso, esta diminuição pode decorrer do excessivo posicionamento anterior dos lábios e/ou de uma dificuldade de obter selamento lábios (KIM *et al*., 2014).



Fig. 1 – Registros fotográficos extrabucais iniciais de análise de paciente biprotrusa em repouso e perfil

Fonte: Fotos do autor.

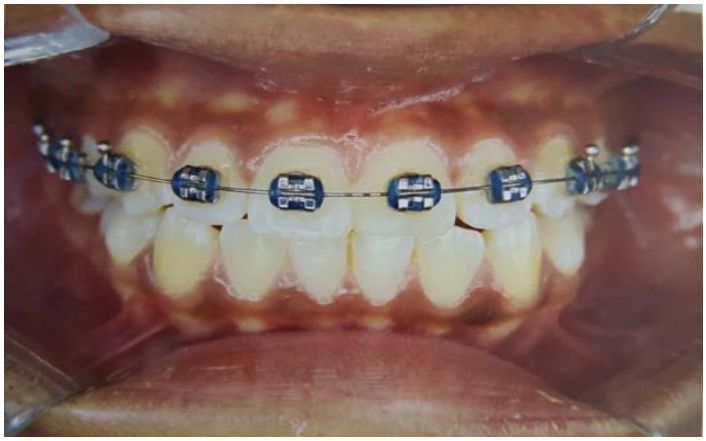

Fig. 2 – Registro fotográfico de uma biprotrusão em oclusão frontal superior e inferior22 Fonte: Foto do autor

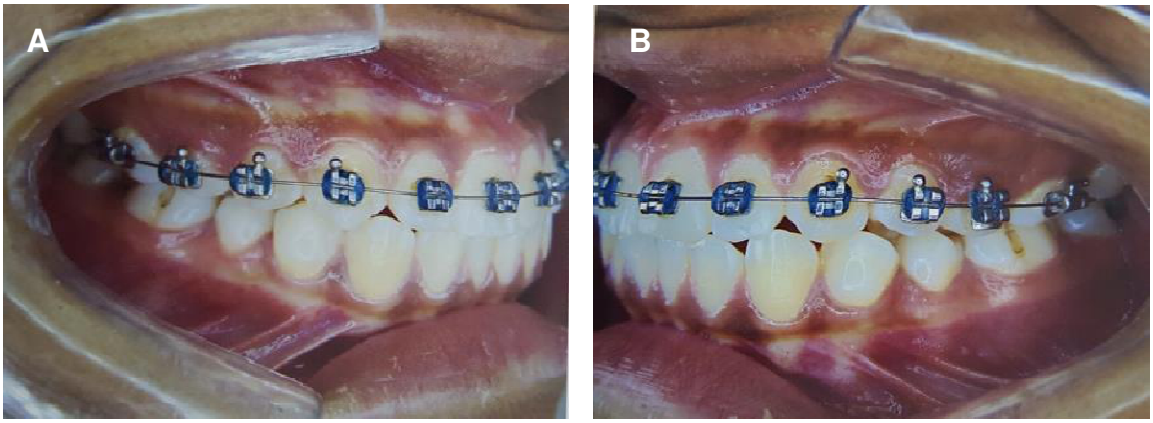

Fig. 3 – Registros fotográficos de uma biprotrusão em oclusão direita (A) e esquerda (B), ambas com a arcada inferior e superior3

3Fonte: Fotos do autor

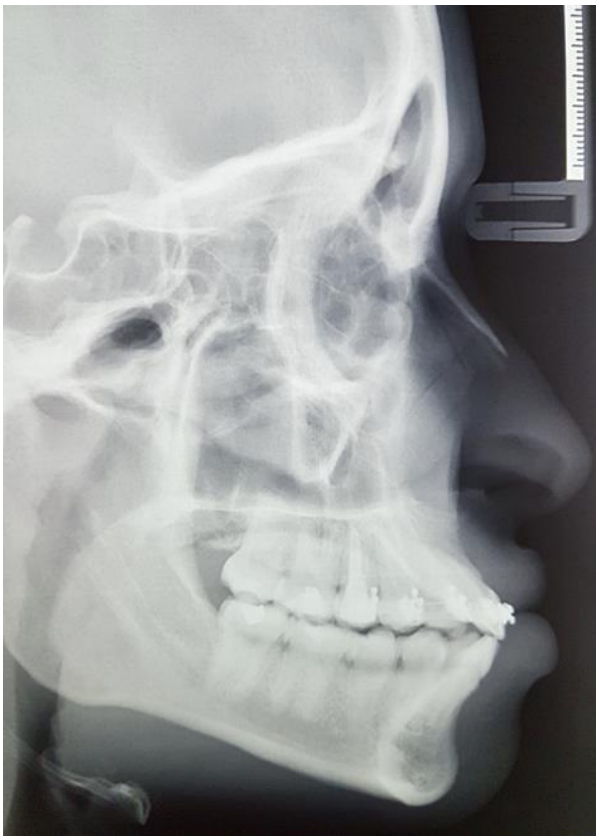

Fig. 4 - Teleradiografia e pré- tratamento de biprotrusão44
Fonte: Foto do autor

3.2 Exodontia de pré-molares

Biprotrusão severa ou Classes II de Angle são tratadas com extração de pré-molares, ou ainda quando tem que retrair e não há unidades de ancoragem suficientes. São situações estratégicas, que possibilitam ou simplificam o tratamento, obtendo o resultado planejado. Na maxila, o local eleito para a inserção dos mini-implantes, destinados à retração das unidades anteriores, é entre o segundo pré-molar e o primeiro molar por vestibular, enquanto na mandíbula é entre o primeiro e o segundo molar também por vestibular (PARK *et al*., 2002).

Estas localizações, além de apresentarem normalmente uma boa distância entre as raízes, permitem que a retração seja realizada sem o risco de contato das unidades que estão sendo movimentadas com o mini-implante. Estas são áreas de fácil acesso para a fixação de acessórios. Caso a opção seja a extração do segundo pré-molar, pode-se manter a posição do mini-implante na maxila, tomando o cuidado de instalá-lo bem próximo do molar, de modo a permitir uma movimentação máxima.

Outra possibilidade seria instalar entre o primeiro e segundo molares, sendo que esta área, em muitos casos, não apresenta espaço suficiente entre as raízes. Um estudo radiográfico periapical prévio é imprescindível para avaliação individual da área selecionada (POGGIO *et al.,* 2006).



Fig. 5 – Radiografia e pré-tratamento de biprotrusão sugerindo a exodontia dos dentes 15/ 25/ 34 e 44, pois o dente 25 não está hígido[5]

Fonte: Foto do autor

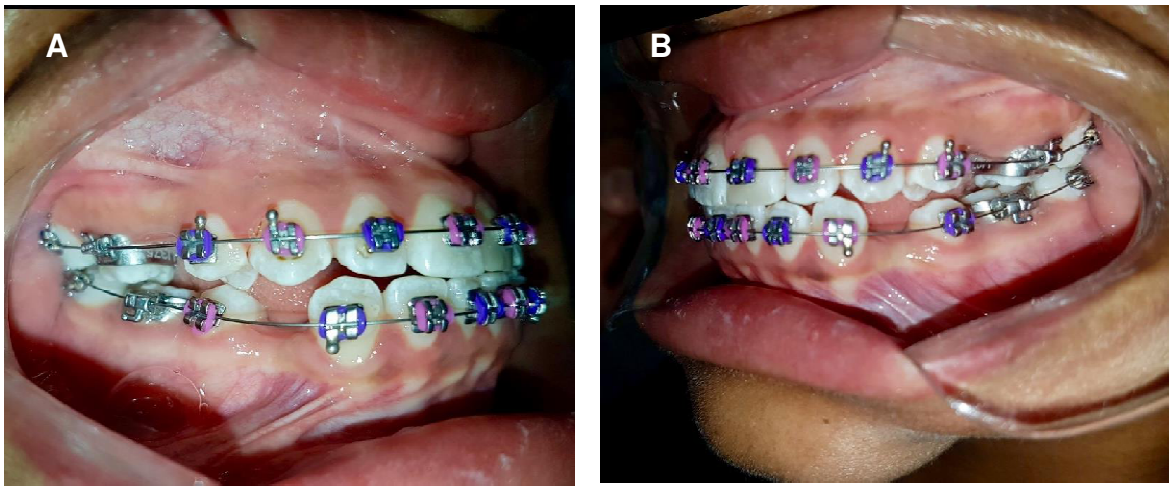

Fig. 6 – Registros fotográficos intrabucais com a paciente em oclusão lateral direita (A) e oclusão lateral esquerda (B), ambos os lados com a arcada superior e inferior

Fonte: Foto do autor

3.3 Retração de dentes anteriores

A retração dos dentes anteriores pode ser planejada de duas formas, inicialmente com retração dos quatro caninos, seguida da retração dos quatro incisivos, ou com retração em massa dos dentes anteriores. Mini-implantes resistem bem a retração dos seis dentes anteriores, tendo como grande vantagem a diminuição do tempo de tratamento. (ARAÚJO, *et al.,* 2006)

A retração de dentes anteriores em casos que não permitam perda de ancoragem é talvez a indicação mais citada na literatura para o uso dos mini-implantes ortodônticos (CARANO *et al.,* 2005).







Fig. 7 – Registros fotográficos intrabucais com a paciente em oclusão (A), do lado direito (B) e do lado esquerdo (C), após a instalação dos mini-implantes e começo da ativação da retração anterior do rco superior e inferior

Fonte: Fotos do autor

3.4 O uso do mini-implante ortodôntico

Os principais fatores para a estabilidade do mini-implante são: a espessura e a densidade do osso cortical, que variam de acordo com as regiões anatômicas e também do vetor de crescimento, pois pacientes com tendência de crescimento vertical possuem o osso cortical vestibular mais fino. Portanto, para pacientes braquicefálicos ou mesiocefálicos, a escolha deverá recair em mini-implantes menos calibrosos. Em contrapartida, em pacientes dolicocefálicos que, frequentemente, apresentam o osso cortical mais fino, deve-se optar por mini-implantes mais calibrosos. (SOARES e TORTAMANO, 2005).

Os mini-implantes têm sido objeto de muitos estudos, pois esses dispositivos promovem ancoragem adequada na mecânica ortodôntica, sendo uma ancoragem muito eficiente (ARAÚJO *et al.,* 2006).

Os dispositivos de mini-implantes ortodônticos são instalados com uma técnica simples e pouco invasiva, não sendo necessária a utilização de terapia medicamentosa antes e nem após sua inserção, sendo de grande conforto para o paciente, de baixo custo, facilidade de instalação e remoção. (Squeff LR, Simonson MBA, *et al.,*2008).

O mini-implante ortodôntico auto-perfurante é fabricado em titânio grau V, podendo variar entre 4 a 12 mm de comprimento, por 1,2 a 2 mm de diâmetro. Apresenta um formato cônico, com maior espessura do perfil transmucoso e uma ponta ativa fina. Este desenho inovador propõe-se a descartar a necessidade de perfurações prévias, simplificando consideravelmente o procedimento de instalação dos mini-implantes.



Fig. 8 – Parafuso de mini-implante ortodôntico

Fonte: Foto do autor

A utilização dos dispositivos de mini-implante como ancoragem ortodôntica começou no século XXI, quando era buscado alguma forma de atender às necessidades que os ortodontistas tinham para que fosse feita a ancoragem absoluta no decorrer dos tratamentos ortodônticos, que até então era realizada por meio de implantes com finalidade protética, entre outros sistemas de ancoragem. Então, na procura por algum tipo de recurso de ancoragem mais versátil, percebeu-se que os parafusos para fixação cirúrgicos, mesmo tendo seu tamanho reduzido, tinham resistência suficiente para suportar a maioria das forças necessárias na Ortodontia. Os mini-implantes apresentaram-se, no meio 8de todos os implantes temporários, como os que melhor se apropriam para a promoção de ancoragem. (JARDIM, 2010).

Com o uso do mini-implante ortodôntico, além de haver uma ancoragem eficiente, novos vetores de força foram inseridos no cotidiano da clínica ortodôntica diária, possibilitando esplêndidas possibilidades mecânicas, redução do tempo de tratamento ortodôntico, tendo maior aceitação por parte do paciente, apresentando menor risco em relação às forças mecânicas entre os dentes, possibilitando a execução de forças específicas aplicadas em cada caso em Ortodontia. (NOGUEIRA *et al.*, 2017)



Fig. 9 – Kit de mini-implate

Fonte

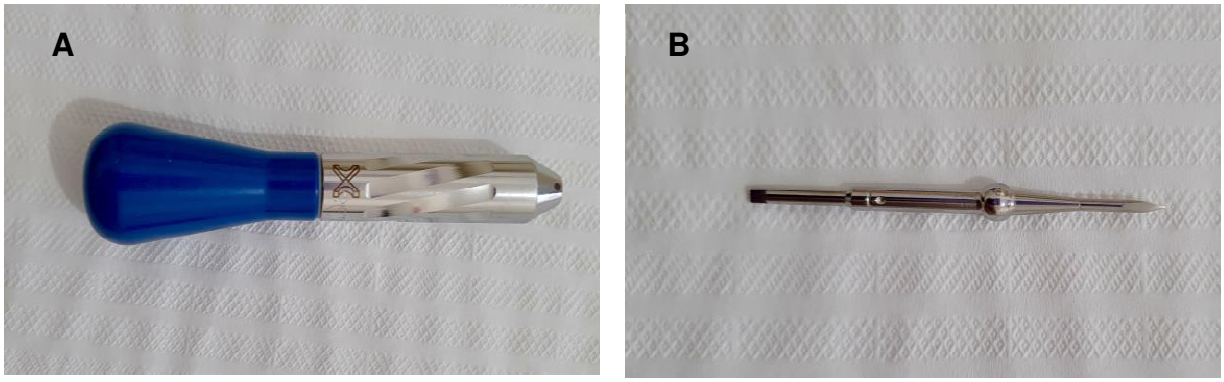

Fig. 10 – Ferramentas utilizadas na instalação do mini-implante: A Chave manual; B Lança: usada para marcar o osso cortical, dar o ponto de onde vai ser instalado o parafuso do mini-implante, sendo uma peça fundamental para instalação

Fonte: Fotos do autor



Fig. 11 – Ferramentas utilizadas na instalação do mini-implante: A – chave hexagonal longa: É usada para fazer com a mão chave manual; B – Chave hexagonal curta: usar no motor de implante. Encaixa exatamente a cabeça do parafuso do mini-implante para sua instalação

Fonte: Fotos do autor



Fig. 12 – Chave digital: tem a função de remover o parafuso do mini-implante

Fonte: Foto do autor

3.5 Aplicações clínicas dos mini-implantes

A ancoragem obtida com os mini-implantes pode ser classificadas como direta ou indireta. Na primeira, na ativação do sistema, a carga é aplicada diretamente no dispositivo, e na última, o mini-implante é utilizado para a imobilização de um dente, ou grupo de dentes, e sobre estes a força é aplicada. Para que a carga possa ser aplicada, o DAT "dispositivo temporário de ancoragem", deve apresentar estabilidade primária e condições de suportar os estresses e as tensões a que será submetido. (FAVERO, BROLLO, BRESSAN, 2002)

Um estudo recomenda a aplicação de carga imediata sobre o mini-implante, devido ao sucesso mecânico da interdigitacão entre este e o osso alveolar, desde que esta força não exceda 200 gramas. Constatou também que mini-implantes submetidos a forças de 200 a 300 gramas não requerem osseointegração e podem ser removidos a qualquer momento. (LIN, LIOU, 2003)

Quanto à localização para sua implantação, diversos sítios têm sido propostos para a instalação dos mini-implantes, que podem ser inseridos em diferentes regiões de osso basal e alveolar maxilar e mandibular. Locais na maxila (entre segundos pré–molares e os primeiros molares) e na mandíbula (entre os primeiros e os segundos molares) são comumente utilizados como recursos para a ancoragem em casos de retração de dentes anteriores com exodontia de pré-molares. (KIM, KIM, LEE, 2006)

Ao posicionar o mini-implante, é necessário que haja pelo menos 1 mm de osso ao seu redor, para evitar injúrias aos dentes e consequentemente facilitando a sua instalação. A presença de gengiva ceratinizada é outro item fundamental, pois possibilita o acesso sem abertura de retalhos e diminuindo, assim, a irritação da mucosa, que é um dos fatores que podem levar ao insucesso. (JANSON, *et al.,* 2006)

Após a instalação, o mini-implante deve ser submetido à aplicação de carga imediata, o que não compromete a sua estabilidade primária. (SERRA, *et al.,* 2007)

Os dispositivos de mini-implantes podem ser introduzidos na localidade sagital mediana ou paramediana do palato duro da maxila, na cortical ou osso alveolar da área molar mandibular, bicorticalmente na área molar e de pré-molares,

no osso zigomático para reparos ortodônticos e ortopédicos. (BRANDÃO, MUCHA, 2008).

Eles podem ser usados tanto como unidades de ancoragem direta, com forças clínicas aplicadas aos dispositivos, quanto como unidades de ancoragem indireta, com forças aplicadas às unidades dentárias que estão estatizadas pelos mini-implantes. (BRANDÃO, MUCHA, 2008)

Além da espessura da cortical óssea e da largura dos espaços inter-radiculares, a densidade óssea é fator primordial para a eficácia do mini-implante usado como recurso de ancoragem. (BORGES, MUCHA, 2010)

O mini-implante ortodôntico tem retenção basicamente mecânica e temporária, pois sua função é a de servir apenas como unidade de ancoragem estável para forças de pequena intensidade. Diferentemente dos implantes dentários osseointegráveis que quando inseridos na mandíbula, maxila ou zigoma são submetidos a forças da ordem de 300 N, apresentam integração com o tecido ósseo de forma segura e eficaz. (ELIAS, 2011)

As figuras abaixo mostram a inserção do mini-implante a partir da escolha do local de instalação, simulando o espaço entre as raízes dos dentes, (A) anestesia local terminal infiltrativa, (B) perfuração da cortical com porta lança, (C) Instalação do mini-implante.



Fig. 13 – Anestesia local terminal infitrativa

Fonte: Foto do autor

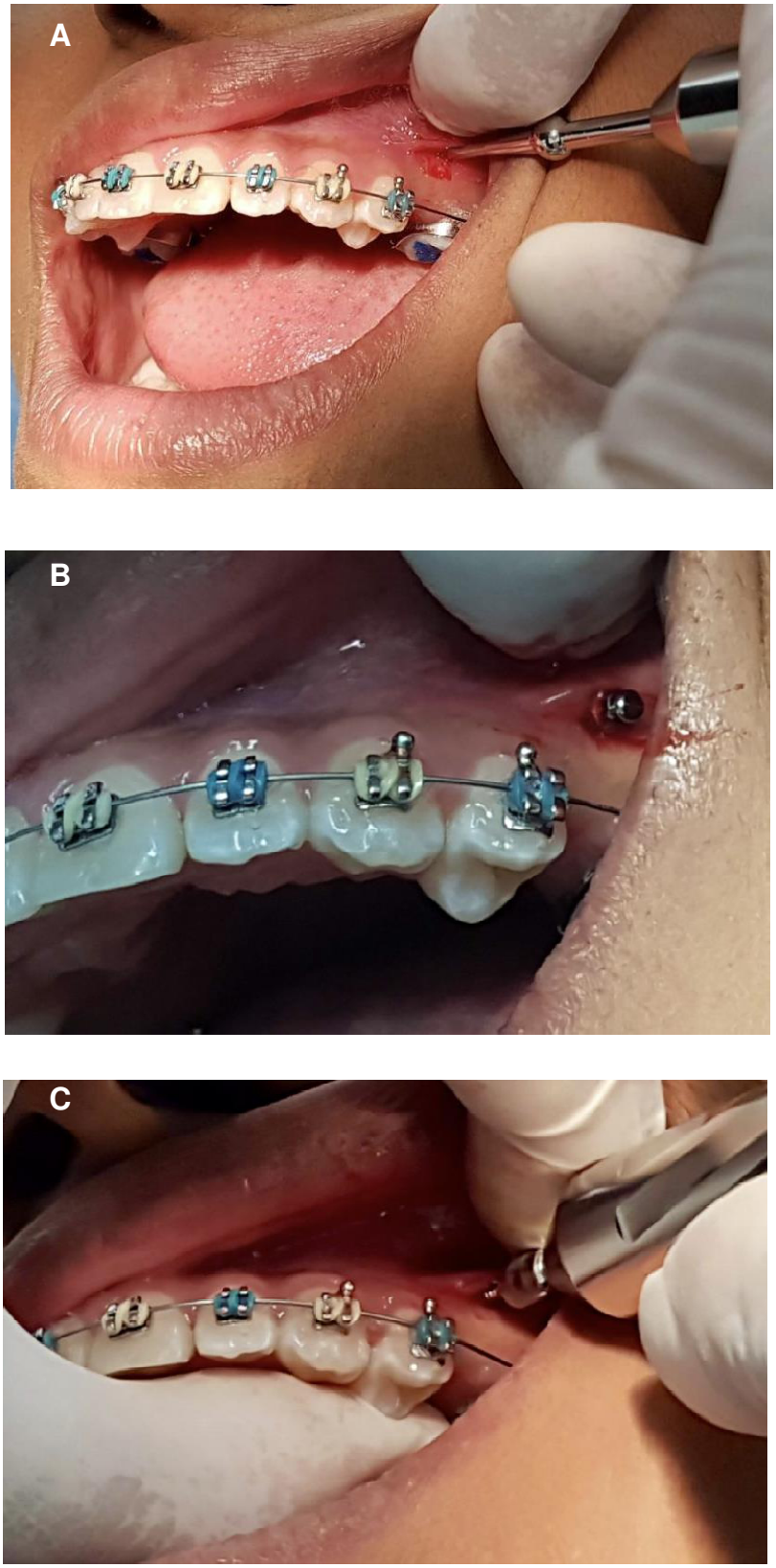

Fig. 14 – A, B e C: Processo de instalação do mini-implante

Fonte: Fotos do autor

3.6 Principais locais de instalação do mini-implante

Quanto à altura, pode-se instalar os mini-implantes numa posição mais alta ou mais baixa, favorecendo um controle da sobremordida através da variação da direção da linha de força. Instala-se o mini-implante mais apicalmente em pacientes com sobremordida exagerada, nos quais se deseja uma intrusão dos incisivos durante a retração, ou mais próximo das coroas dentárias em pacientes com um bom nível de sobremordida. (CARANO *et al*., 2005)

Com o tamanho reduzido do mini-implante ortodôntico, diminuiu consideravelmente as limitações quanto aos locais de sua possível inserção. Esta grande variedade que diz respeito às possibilidades de locais de sua instalação permitindo sua utilização, como recurso de ancoragem, nos mais variados tipos de movimentos dentários. (ARAÚJO *et al.,* 2006)

Outro fator fundamental é considerar a localização do mini-implante em relação ao tecido gengival, podendo ser inserido na gengiva livre ou na gengiva ceratinizada. Caso a opção seja por inserir o mini-implante na gengiva ceratinizada, sua cabeça deve ficar exposta e o paciente deve ser instruído para uma perfeita higienização. Caso a opção seja pela inserção na gengiva livre, é importante que o mini-implante fique sob a gengiva e que um amarrilho seja deixado para receber a mola como nos tracionamentos de caninos. (JOSGRILBERT *et al.,* 2008)

3.7 As indicações e contra indicações

As contra-indicações locais são: macroglossia; inserção baixas dos freios; presença de infecções; higiene bucal deficiente; queilite; hiperplasia gengival; quantidade e qualidade inadequada de osso; patologias do osso; doença periodontal e dentes impactados. (SOARES *et al*., 2005)

As contra-indicações médicas e gerais na utilização do mini-implante são: distúrbios metabólicos do osso; tabagismo; gestação; etilismo; osteoporose; cardiopatias; hipertensão; higiene bucal; patologias locais e acidentes anatômicos (SOARES et al., 2005).

As principais indicações para o uso do mini-implante na ortodontia são: 1) indivíduos com necessidades de ancoragem máxima; 2) não colaboradores no tratamento ortodôntico; 3) com unidade de ancoragem comprometida por sequelas de problemas periodontais, por presença de reabsorção radicular ou por número reduzido de elementos dentários; 4) necessidade de movimentos ortodônticos considerados complexos ou impossíveis para os métodos tradicionais de ancoragem. (MARASSI *et al.,* 2006)

3.8 As vantagens e desvantagens

Os maiores índices de insucesso obtidos por um estudo (MARASSI *et al*., 2005) estavam relacionados aos mini-implantes inseridos em local de mucosa não-ceratinizada.

Apesar de excelentes resultados alcançados, há complicações. A realização de estudos prospectivos longitudinais controlados poderá fornecer índices de sucesso a curto, médio e longo prazo, além de elucidar de maneira pormenorizada os principais fatores de risco e complicações decorrentes da utilização desta técnica. (ARAÚJO *et al*., 2006)

Dentre as vantagens do uso dos mini-implantes, destacam-se: instalação relativamente simples; fácil remoção; boa aceitação por parte do paciente; permite aplicação por diversos sítios, possibilitando inúmeras aplicações clínicas; permite melhorias mais significativas na estética facial; redução do tempo de tratamento; mais discreto e seguro para o paciente quando comparado com aparelhos extrabucais (elimina o risco de dano ocular associado ao uso de aparelhos extrabucais) e apresenta mínima dependência da colaboração do paciente. (CESARE *et al*., 2007).

As principais desvantagens do sistema são: acometimento de nervos e vasos sanguíneos no momento da cirurgia; irritação da mucosa do palato e hiperplasia gengival pela má higiene oral; possível fratura do mini-implante no momento de inserção, devido a excesso de força; tendência a sofrer pequenas inclinações em relação ao seu eixo no sentido da aplicação da força; incapacidade de resistir ás forças de rotação; aproximação com a superfície radicular, que pode ser tocada

durante a sua inserção; movimentação e afrouxamento do mini-implante e a cobertura do parafuso pela gengiva adjacente (JARDIM, 2009).

As principais complicações clínicas decorrentes do uso de mini-implante como forma de ancoragem surgem dos seguintes aspectos: perda de estabilidade, mucosite periimplantar; lesão de mucosa; lesões de raízes e fratura de mini-implante. Diversas situações com falhas são encontradas. Causas de falha incluem o afrouxamento precoce, fratura do mini-implante, danos radiculares e inflamação. (JARDIM, FILHO, 2010)

3.9 Satisfação do paciente

Um dos aspectos mais relevantes em relação aos mini-implantes é sua excelente aceitação por parte dos pacientes, pois seu uso permite melhorias significativas na estética facial. Outro fator que eleva a satisfação dos pacientes é que eles são mais discretos e seguros quando comparados com aparelhos extrabucais (eliminam o risco de dano ocular associado ao uso de aparelhos extrabucais). Além disso, o tratamento tem um tempo reduzido e é necessária mínima dependência da colaboração do paciente. (NAMIUCHI *et al.*, 2013)

4. DISCUSSÃO

A biprotrusão dentoalveolar teve sua prevalência analisada por Lahlou et al, que concluíram que pessoas caucasianas tem menores chances de apresentar essa condição que populações negras ou com grande miscigenação afrodescendente (LAHLOU *et al*., 2010). Essa condição pode ou não ser considerada estética, e Kim et al definiram que quando a biprotrusão dentária impede o selamento labial ou ocasiona um excessivo posicionamento anterior dos lábios, diminui os escores de beleza facial (KIM *et al*., 2014). A extração de pré-molares é uma opção eficaz em casos de biprotrusão severa, e também utilizada quando não há unidades de ancoragem suficientes e o profissional tem a necessidade de realizar retração.

Nos pacientes que apresentam biprotrusão e tem necessidade de retração, os mini-implantes são uma alternativa eficaz e segura. Carano et al acrescentam que casos de retração que não permitam perda de ancoragem seja talvez a indicação de mini-implantes mais citada na literatura (CARANO *et al*., 2005). O uso dos mini-implantes é indicado em casos de retração dos seis dentes anteriores simultaneamente, o que reduz o tempo de tratamento se comparado ao sistema de retração em duas etapas, com retração dos quatro caninos seguida da retração dos quatro incisivos (ARAÚJO*, et al*., 2006). Um estudo (NOGUEIRA *et al.,* 2017) validou a tese de que o tempo de tratamento é reduzido quando os mini-implantes são utilizados como sistema de ancoragem, e concluiu que apresenta menor risco em relação às forças mecânicas entre os dentes.

Os mini-implantes devem ser utilizados por pacientes que necessitam de máxima ancoragem e afirmaram, ainda, que outras indicações dos mini-implantes são: pacientes não colaboradores, casos em que são necessárias movimentações ortodônticas complexas e com unidades de ancoragem comprometidas (MARASSI *et al.,* 2006).

As contra-indicações desse sistema, estando entre elas presença de infecções, dentes impactados, doença periodontal, macroglossia, patologia óssea. Condições sistêmicas que impedem a instalação de mini-implantes são: gestação, tabagismo, osteoporose, hipertensão, etilismo e distúrbios metabólicos do osso (SOARES, M. S*. et al.,* 2005).

O local de escolha para a instalação de mini-implantes deve possuir uma boa distância entre as raízes, impossibilitando que o mini-implante entre em contato com o dente que está sendo movimentado (POGGIO *et al,.* 2006). PARK *et al.,* 2002; KIM, KIM e LEE, 2006, corroboram com o estudo anterior, e definiram que as localizações que mais se adequam à essa determinação são entre o segundo pré-molar e o primeiro molar na maxila e entre o primeiro e o segundo molar na mandíbula As possibilidades quanto ao local de inserção dos mini-implantes foram consideravelmente expandidas com a redução do seu tamanho. (ARAÚJO *et al.*,2006)

Em relação ao tecido gengival, os mini-implantes podem ser instalados na gengiva ceratinizada, permanecendo com a cabeça exposta, ou na gengiva livre, sendo instalados sob a gengiva, sustentaram JOSGRILBERT et al.ano? A presença de gengiva inserida é um fator importante para a escolha da localização do mini-implante, sendo os mais comuns a rafe palatina, região distal ao último molar, áreas edêntulas, mas dois estudos (ELIAS, *et al.,* 2011; PARK *et al.,* 2002) corroboram que o local principal é o espaço entre raízes de dentes adjacentes.

Os mini-implantes devem ser submetidos à carga imediata, devido ao sucesso mecânico da interdigitacão entre este e o osso alveolar (LIN, LIOU, 2003). Existe a recomendação de que o mini-implante seja submetido à carga imediata, o que não compromete sua estabilidade primária. (SERRA *et al.,* 2007)

O conforto do paciente é uma grande vantagem dos mini-implantes, atribuindo essa característica à técnica simples e pouco invasiva deinstalação, afirmando que os mini-implantes são fáceis de inserir e remover (SQUEFF *et al*., 2008). Em um estudo (NOGUEIRA *et al.,* 2017) ficou demonstrado que o mini-implante tem excelente aceitação por parte dos pacientes. E que a causa da satisfação dos pacientes com os mini-implantes é a melhoria significativa na estética facial. (NAMIUCHI *et al.,* 2013)

Outras vantagens do mini-implante, seria a possibilidade de inúmeras aplicações clínicas, melhorias significativas na estética facial, ser mais discreto e seguro que aparelhos extrabucais e não depender da colaboração do paciente. (CESARE *et al.,* 2007)

As principais desvantagens desse sistema foram a possibilidade de acometimento de nervos e vasos sanguíneos durante a cirurgia, assim como a possibilidade de tocar uma raiz nesse momento, incapacidade de resistir às forças de rotação e possível fratura do mini-implante no momento de inserção. (JARDIM, 2009)

As complicações clínicas que os mini-implantes podem apresentar são mucosite periimplantar, perda de estabilidade, lesão de mucosa, lesões de raízes e fratura do mini-implante. O afrouxamento precoce, danos radiculares e inflamação estão entre as causas de falha do sistema. (JARDIM, FILHO, 2010)

5. CONCLUSÃO

De acordo com a pesquisa desenvolvida nesse trabalho e os resultados obtidos, concluiu-se que:

- Com o uso dos mini-implantes ortodônticos foi obtida uma ancoragem esquelética com controle de força, intensidade e direção;

- Há eficiência dos mini-implantes no sistema de ancoragem para retração de dentes anteriores;

- As vantagens do uso do mini-implante como forma de ancoragem na retração anterior superam suas desvantagens, sendo um recurso que não exige a colaboração do paciente e reduz o tempo de tratamento.

REFERÊNCIAS

ARAÚJO TM, NASCIMENTO MHA, BEZERRA F, SOBRAL MC. Na or esquelética em Ortodontia com miniimplantes. **Rev Dental Press Ortod Ortop Facial.** 2006 jul-ago; 11(4): 126-56. 2006

BERTO PM, LIMA CS, LENZA MA, FABER J, Esthetic effect of orthodontic appliances on a smoking face with and without a missing maxillary first premolar. **Am J Orthod Dentofacial Orthop.** 2009 Apr; 135. 2009

BRANDÃO LBC, MUCHA JN. Grau de aceitação de mini-implantes por pacientes em tratamento ortodôntico _estudo preliminar. Ver Dental **Press Ortodon Ortop Facial 2008**; 13(5):118-127. 2008

CARANO, A., VELO, S., LEONE, P., SICILIANI, G. Clinical aplicacional of the miniscrews anchorage system. **J Clin Orthod**, Bourlder, v.39, no. 1, p. 9-42, Jan. 2005

CARLOS NELSON ELIAS. Resistência Mecânica e Aplicações Clínicas de Mini-implantes Ortodônticos. **Rev, bras, odontol.**, Rio de Janeiro, v. 68, n.1, p. 95-100, jan./jun. 2011

CESARE, L. A prospective clinical investigation of the failure rate of immediately loaded mini-implants used for orthodontic anchorage. **Progress in Orthodontics**, v.1, n.8, p.192-201, 2007

FÁBIO YURI NISHIGAWA, MICHELLE LARA TIBURCIO, JULIANO VIEIRA DA COSTA, RENATA CRISTINA GOBBI DE OLIVEIRA. Et al., Biprotrusão e Retração da Bateria Anterior com Utilização de Mini-implantes: Relato de Um Caso Clínico. **Rev Uningá Review**, Maringá, vol.29, n.1, pp.86-89, Març 2017

FAVERO, L.; BROLLO, P.; BRESSAN, E. Orthodontic anchorage with specific fixtures: related study analysis. **Am J Orthod Dentofacial Orthop**, St. Louis, v. 122, no. 1, p.84-94, July 2002

JANSON, M., SANT'ANA, E., VASCONCELOS, W. Ancoragem esquelética com mini-implantes: incorporação rotineira da técnica na prática ortodôntica. **Revista Clínica de Ortodontia Dental Press.** 2006; vol 5 n (4) p: 36-41. 2006

JARDIM. FL. Utilização de miniimplante na ortodontia. **Rev. Saúde e Pesquisa 2009**; vol. 2 n (3) p: 417-426. 2009

JARDIM FL. FILHO LD. Miniimplante em Ortodontia. **UNINGÁ Review 2010**; Abr. No 02. p. 69-77. 2010

KIM TW, KIM H, LEE SJ. Correction of deep overbite and gummy smile by using a mimi-implant with a segmented wireless in a growing Class II Division 2 patient. **Am J Orthod Dentofacial Orthop.** 2006 Nov; 130(5): 676-85. 2006

KIM HK, NAM SE, LIM HJ, MICHIKO N, PARK YS. The growth trends of Korean adolescents with bialveolar protrusion: a nine year longitudinal cephalometric stud. **Eur J Orthod**. 2005 May; 75 (3) : 333-9. 2005

LAHJOU K, BAHOUM A, MAKHOUKHI MB, AALLOULA EL H. Comparison of dentoalveolar protrusion values in Moroccans and other populations. **Eur J Orthod.** 2010 Aug; 32 (4) : 430-4. 2010

LEONARDO ALCÂNTARA CUNHA LIMA, CÉLIA LIMA, VIVIANE LIMA, VINICIUS LIMA. **Mini-implantes como ancoragem absoluta: ampliando os conceitos de mecânica ortodôntica.** Innov Implant J, Biomater Esthet, São Paulo, v.5, n.1, p.85-91, jan./abr. 2010

LIN, J.C.; LIOU, E.J.W. A News bone screw for orthodontic anchorage. **J Clínica Orthod Bou** v.37, n 12, p.676-81, Dec. 2003

LUIZ FELIPE VIEGAS JOSGRILBERT, JOSÉ FERNANDO CASTANHA HENRIQUES, RAFAEL PISELLI HENRIQUES, PRISCILA TIRLONI, FERNANDO ESGAIB KAYATT, HENRIQUETATEIXEIRA GODOY. A utilização dos mini-implantes na mecânica ortodôntica contemporânea. **Rev. Clin. Ortodon. Dental Press**, Maringá, v.7, n.4- ago./set. 2008

MARASSI, C. O uso de mini-implantes como auxiliares do tratamento ortodôntico. **Ortodontia SPO**, São Paulo, v.38, n.3 p.256-265, jul/set.2005

MARASSI, C. Quais As principais aplicações clínicas e quais as chaves para o sucesso no uso dos mini-implantes em Ortondontia? **Rev. Clínica Dental Press de Ortodontia Dental Press.** 2006; 5 (4) :11-6. 2006

MARIANA FRAUCHES NOGUEIRA, DÉBORAH DE FRANÇA TRÊS-SETES, VITÓRIA CANELA MISSEN, ORLANDO IZOLANI NETO, OSWALDO LUIZ CECILIO BARBOSA, CARLA CRISTINA NEVES BARBOSA. Utilização de Mini Implantes como Dispositivo para Ancoragem Ortodôntica – Revisão de Literatura. **Brazilian Journal of Surgery and Clinical Research-BJSCR.**Vol.19, n.3, pp.81(jun-ago 2017

MARLON SAMPAIO BORGES; JOSÉ NELSON MUCHA. Avaliação da densidade óssea para instalação de mini-implantes. **Rev, Dental Press J. Orthod.** Maringá, vol.15, no. 6, nov./Dec. 2010

NAMIUCHI JUNIOR OK, HERDY JL, FLORIO FM, MOTTA RHL. Utilização do mini-implante no tratamento ortodôntico. **RGO- Rev Gaúcha Odontol 2013**; 61 (0) : 456-460. 2013

PARK, H. S. An anatomical study using CT images for the implantariam of micro-implanta. **Korea J Orthod**, [S. l.], v.32, no. 6, p. 435-441, 2002

POGGIO, P. M., INCORVATI, C., VELO, S., CARANO, A. “Safe Zones”: a guide for miniscrew positioning in maxillary and mandibular arch. **Angle Orthod**, Appleton, v.76, no. 2, p. 191-197, 2006

SERRA, G.G., MORAIS, L, S., ELIAS, C. N., ANDRADE, L., MULLER, C.A. Orthodontic miniimplants immediately loaded – in vivo study. **Revista Matéria.** 2007; 12:111-9. 2007

SOARES, M.S.; TORTAMANO, A. **O uso dos mini-implantes como auxiliar na ancoragem ortodôntica.** São Paulo: Artes Médicas. Cap 12, p.266-79, 2005

UPADHYAY M, YADAV S, NAGARAJ K, PATIL S. Treatment effects of miniimplantnts for en-massa retraction of anterior teeth in bialveolar dental protrusion patients: a randomized controlled trial. **Am J Orthod Dentofacial Orthop**, v.134, n.1, p. 18-29 el, July 2008