FACULDADE DE TECNOLOGIA DE SETE LAGOAS - FACSETE

ESPECIALIZAÇÃO EM IMPLANTODONTIA

RODRIGO BRANDÃO

ESTÉTICA EM IMPLANTODONTIA: RELATO DE CASO CLÍNICO DE PACIENTE COM SORRISO INVERTIDO E DIASTEMA

Salvador

2017

RODRIGO BRANDÃO

ESTÉTICA EM IMPLANTODONTIA: RELATO DE CASO CLÍNICO DE PACIENTE COM SORRISO INVERTIDO E DIASTEMA

Artigo Científico apresentado ao Curso de Especialização da Faculdade Sete Lagoas, como requisito parcial para a conclusão do Curso de Especialização em Implantodontia.

Área de Concentração: Implantodontia

ORIENTADOR: Prof. Me. Paulo Oliveira
CO- ORIENTADOR: Prof. Me**.** Márcio Plácido

Salvador

2017

Si387e

Brandão, Rodrigo

Estética em Implantodontia:relato de caso clínico de paciente com sorriso invertido e diastema- 2017.

26 f.;il.;color

Orientador: Paulo Oliveira
Artigo (especialização em Implantodontia)- Faculdade Sete Lagoas, Salvador, 2017.

1. Disjunção Maxilar. 2. Expansão Cirúrgica da Maxila. 3. Hyrax
I. Título. II. Paulo Oliveira

CDD: 610.631

FACULDADE DE TECNOLOGIA DE SETE LAGOAS – FACSETE

Artigo intitulado ***"*Estética em Implantodontia: relato de caso clínico de paciente com sorriso invertido e diastema*"*** de autoria de Rodrigo Brandão, aprovada pela banca examinadora constituída pelos seguintes professores:

_____

Prof. Me. Paulo Oliveira– Orientador

Prof. Me. Márcio Plácido Corrêa

Prof. Dr. Fernando José de Oliveira

Salvador, 25 de março de 2015.

RESUMO

Os avanços das técnicas da odontologia preventiva proporcionaram a valorização da estética, os pacientes atualmente buscam por soluções e qualidade do serviço prestado. As alterações nas formas dos dentes geram a insatisfação notada com maior frequência, porque afetam diretamente a aparência do sorriso. Considera-se a estética do sorriso como fundamental na procura por tratamento odontológico por parte do paciente, então a análise do sorriso deve fazer parte da rotina de exames complementares de diagnóstico na clínica odontológica. Especificamente no caso do sorriso invertido os incisivos normalmente apresentam uma inversão na incisal formando um v invertido, trazendo uma desarmonia. Através de uma correção com facetas diretas, pode-se ter um resultado muito mais harmônico. Já no caso do diastema o sorriso torna-se com aspecto infantil **e a**s opções de tratamentos para resolver este problema são o fechamento do espaço com movimentação ortodôntica, mas mesmo depois do uso de aparelhos ortodônticos, eles podem ser recorrentes devido à ausência de osso no local e outra opção é o preenchimento do espaço com materiais restauradores (resina/porcelana) ou a combinação das duas técnicas. A forma escolhida para fechar o diastema vai depender de diversos fatores relacionados à origem do espaçamento entre os incisivos. Contudo, este trabalho possui como metodologia pesquisa bibliográfica e documental, através de analise de estudo de caso clínico, cujo paciente apresentava os incisivos centrais com sorriso invertido e diastema. Ao final do tratamento, obteve-se uma restauração natural, dentro dos padrões estéticos e com satisfação do paciente. Por fim, a busca de soluções de problemas odontológicos está diretamente ligada a um sorriso esteticamente harmonioso.

PALAVRAS-CHAVES: Estética. Sorriso Invertido. Diastema.

ABSTRACT

Advances in techniques of preventive dentistry provided an aesthetic appreciation, patients currently seeking by aesthetics and quality solutions service provided. As changes in forms teeth generate the highest frequency perceived dissatisfaction with, because they directly affect the aesthetics of the smile. Considers up to smile aesthetics as fundamental in implants treatment in search by part patient, then one smile analysis should be part of routine examinations diagnostic clinic complementary in orthodontics. Specifically in the case of the inverted smile the incisors usually show a reversal in the incisal. It is described as the tip of the tooth forming v inverted, bringing a smile no disharmony. Through grinding an esthetic with direct facets, maybe the results have nearly the same harmonic. In the case of diastema smile it is with child appearance and as treatments options to resolve this aesthetic problem are closing the space with drive orthodontic but even after the use of orthodontic appliances, they may be due to recurrent bone of absence and not local another option and filling the space with restorative materials (resin / porcelain) or one combination of two techniques. The chosen way to close the diastema will depend on several factors relating to the origin spacing between incisors. However, this work has methodology as bibliographic and documentary, through clinical case study analysis, of which one patient had the central incisors with inverted smile and diastema. The end of the treatment, gave restore natural patient within the esthetic standards and satisfaction do. Lastly, the search for dental troubleshooting is directly connected to an aesthetically harmonious smile.

KEYWORDS: Esthetics. Smile inversed. Diastema.

SUMÁRIO

1 INTRODUÇÃO **8**
2 REVISÃO DA LITERATURA **9**
2.1 Importância aa Estética **9**
2.2 Sorriso **11**
2.3 Sorriso invertido **12**
2.4 Diastema **14**
2.5 Estética em Implantodontia **15**
2 RELATO DE CASO **16**
4 CONSIDERAÇÕES FINAIS **22**
REFERÊNCIAS **22**

1 INTRODUÇÃO

Para Itikawa et al. (2010) o sorriso é a expressão humana universal, pois ele consegui expressar-se além da língua, cultura, raça, sexo, tempo e diferenças socioeconômicas comunicando alegria, amor, amizade, vitalidade, saúde, atração, aceitação, compaixão, segurança e verdade.

No âmbito odontológico o sorriso depende do correto posicionamento dentário e esquelético, e também da anatomia dos dentes, do funcionamento da musculatura labial fomentando o processo de beleza do ato de sorrir (SEIXAS et al., 2011).

A procura por tratamento odontológico possui como principal motivo a estética do sorriso, sendo assim na clínica a análise do sorriso deve compor a rotina de exames complementares no diagnóstico, avaliando as características do sorriso e como a dentição se relaciona com os tecidos moles (MACEDO, 2009).

Os pacientes buscam atualmente por dentes bem alinhados, mais brancos e dentro dos conceitos estéticos, que consequentemente impulsionou o desenvolvimento de produtos de alta qualidade, que reproduzam com fidelidade as características dos dentes naturais. A busca pelos avanços nas estruturas dentais estão revolucionando a odontologia operatória tradicional com o advento da odontologia minimamente invasiva (tratamentos realizados com mínimo ou nenhum desgaste aos substratos dentais) (VILLA VERDE, 2011). Os materiais estéticos mais modernos e novas possibilidades terapêuticas no tratamento de adultos com Ortodontia e Implantodontia permitiram a criação de inúmeras possibilidades para o aprimoramento da cor, textura, formato e posição dos dentes.

Contudo, alguns fatores indesejáveis tornam o sorriso menos agradável, e para a obtenção de sorriso harmônico, alguns fatores, como linha de sorriso, arquitetura gengival, tamanho de coroa clínica, forma dos dentes, posição dos

dentes e cor, devem ser considerados, pois eles têm papel importante para se alcançar dentição com aspecto natural.

No caso especifico do estudo clinico deste trabalho observa-se que a presença de diastemas prejudica a percepção estética no sorriso. Os diastemas são desagradáveis e causam um impacto negativo, conforme pesquisas científicas as pessoas que possuem espaços entre os dentes são tidas como menos bonitas, menos atraentes. Os diastemas não são bem aceitos na atratividade do sorriso. A correção desses espaços pode ser feita com preenchimento de materiais restauradores diretos e indiretos, ortodontia ou ambas as opções, dependendo de cada caso (MENEZES FILHO et al., 2006). Almeida et al. (2004) recomendam uma contenção fixa e definitiva após o fechamento de diastemas na dentadura permanente

Ainda no que concerne o estudo do caso clinico deste trabalho verifica-se o sorriso invertido também como causador de problemas estéticos no sorriso. É comum que pessoas com dentes desgastados possuam linha do sorriso invertida o que leva à prejuízo da percepção estética do sorriso. Os dentes desgastados, comum em pacientes com apertamento dentário ou bruxismo, prejudicam a estética nos sorrisos. Mas, a causa do sorriso invertido também pode ser uma alteração na posição dos dentes, sendo necessário tratamento ortodôntico ou cirúrgico. E os dentes desgastados podem ser recuperados por restaurações diretas (resinas) ou indiretas (porcelanas). Tendo em vista estas considerações este trabalho tem por objetivo analisar o caso clinico de uma paciente com sorriso invertido e diastema, que após tratamento obteve importante satisfação na estética do seu o sorriso.

2 REVISÃO DA LITERATURA

2.1 Importância da Estética

A estética provoca uma satisfação diferente daquela decorrente do agradável, do bom e do útil. O belo é expresso como aquilo que agrada universalmente, e não tem relação com qualquer juízo moral, pragmático ou de valor. Ele existe com fim em si mesmo, ou seja, agrada pela forma, não depende da atração sensível nem de conceitos como utilidade ou perfeição. Há que ressaltar, no entanto, que a concepção do belo é influenciada por uma multiplicidade de fatores étnicos, individuais, culturais etc. (CHAIN, 2000).

A beleza permeia as atitudes e o comportamento humano. As pessoas belas são melhores aceitas pelo outro, principalmente no primeiro contato, o que lhes facilita a interação social. E essa associação entre beleza e aceitação tem inicio ainda na infância: as princesas de contos de fadas são belas, os príncipes e os heróis são simpáticos, enquanto as bruxas, os demônios e os vilões são desprezíveis e feios. Assim, toda a nossa vida de relação se inserindo a sexualidade, a educação e o trabalho, é fortemente marcada por esses conceitos que foram implantados em nosso imaginário infantil (JACOBSON, 2004).

Para Goldstein (2000) estética é a percepção geral que cada indivíduo tem da beleza, e a expressão, a interpretação e a experiência pessoais fazem com que essa seja uma experiência única, embora influenciada pela cultura. Portanto, esta não é absoluta ou objetiva, mas extremamente subjetiva.

Os motivos pelos quais os pacientes procuram por tratamentos odontológicos são tão variados e intricados quanto às razões pelas quais eles o evitam. Entretanto, é possível destacar, como fatores para essa procura, a preocupação com a melhoria da estética, seguida pelo conforto e pelo restabelecimento a função mastigatória (CONNY et al, 2005). A incessante preocupação com a estética é observável desde a infância, etapa em que os pais procuram tratamentos que restabeleçam, preservem e mantenham a boa saúde bucal e a boa aparência dentofacial.

As exigências que a sociedade faz com relação à aparência têm consequências sobre a odontologia, fazendo com que os profissionais dessa área, além dos cuidados com as funções orgânicas de seus pacientes, procurem modificar as características não atraentes do sorriso, tornando-o esteticamente mais satisfatório. Essa preocupação é mais acentuada nas

especialidades que envolvem a estética no que concerne à odontologia, a implantodontia, a ortodontia e a prótese.

A prioridade dos tratamentos odontológicos é a promoção da saúde. Assim, também nos tratamentos estéticos o paciente deve ser motivado para os cuidados preventivos e mantenedores do trabalho a que irá se submeter (NEUMANN et al, 2009). Isto porque a reabilitação estética, embora de grande importância, deve estar atrelada à promoção da saúde. Considerando esse aspecto, e embasado no Código de Ética Odontológica (CEO-CFO, 1989), o profissional pode até mesmo se recursar a realizar algum tratamento que, em seu entendimento, possa vir a provocar iatrogenia.

A complexidade e a relevância de que a estética se reveste na atualidade motivam estudos na área odontológica, especificamente na estética do sorriso e a utilização da implantodontia.

2.2 Sorriso

O sorriso representa a forma mais primitiva e a essência da capacidade de comunicação humana, manifesta-se com facilidade durante a infância, e é a reação mais regularmente evocada no bebê, sendo um indicativo de prazer. Os sorrisos e as expressões faciais exprimem sentimentos transitórios e emoções. Um sorriso agradável pode produzir uma aura que amplia a beleza da face, fazendo parte das qualidades e virtudes da personalidade (HUNGERFORD, 2000).

Mas, o sorriso pode exprimir múltiplas emoções e idéias, como agrado, desagrado, medo, miséria, embaraço, contentamento, galanteio etc. Assim, o seu comprometimento pode levar as pessoas a recorrerem a meios sutis ou explícitos de esconder a boca, o que afeta aspectos do estilo de vida (HUNGERFORD, 2000).

Na atualidade, o sorriso é a expressão mais utilizada para transmitir sentimentos de compaixão e compreensão. Embora a terapia do sorriso esteja ainda no inicio, a sociedade já vem exigindo, dos profissionais da odontologia,

grande atenção e cuidado na manutenção e reabilitação dos dentes, afim de preservar e/ou melhorar o sorriso (PHILIPS, 2009).

“Ter um belo sorriso e uma boa aparência é quase uma questão de sobrevivência num mercado profissional onde a competição é tão grande que todos os fatores entram em jogo” (FORTES, 2005, p. 394)

2.3 Sorriso invertido

A obtenção de um sorriso bonito é sempre o objetivo principal de qualquer tratamento estético odontológico. Afinal, é a beleza do sorriso que fará a diferença entre o resultado estético aceitável ou agradável em qualquer tratamento.

O Diagrama de Referências Estéticas Dentárias (DRED) foi criado para facilitar a visualização dos dentes anteriores superiores, sugerindo o que deve ser criado ou alcançado com esses dentes, objetivando a melhor estética dentária.

No seu formato original, o DRED faz referência aos zênites gengivais, que são os pontos mais apicais do contorno gengival. Na presente reavaliação serão acrescentadas as localizações das extremidades das papilas gengivais (pontas da papilas) e enfatizados os pontos de contato.

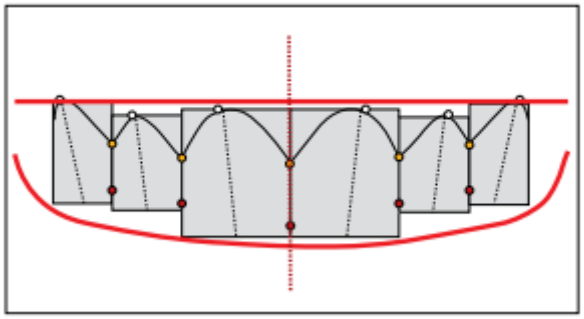

Figura 01 – DRED com novos pontos de referencia: pontos de contato e pontos das papilas gengivais

Fonte: CAMARA, 2010.

A união desses pontos formará linhas que darão referências avaliativas na análise do sorriso. Sendo assim, o DRED terá intrinsicamente quatro linhas, formadas pelas seguintes estruturas:

• linha cervical - zênites gengivais;
• linha papilar - pontas das papilas;
• linha dos pontos de contato - pontos de contato;
• linha incisal - bordas incisais (linha incisal).

A linha incisal segue as bordas dos dentes anterossuperiores. O ideal é que nos pacientes jovens, em uma vista frontal, as bordas incisais dos incisivos centrais estejam abaixo das bordas dos incisivos laterais e caninos. Nessa configuração, a forma da linha incisal lembra o desenho de um “prato fundo”. A alteração do posicionamento das bordas incisais modifica esse desenho. Quando a incisal dos incisivos centrais não mais estiver abaixo dos laterais, haverá uma alteração do desenho, passando esse a ser chamado de “prato raso” ou, dependendo da relação, “prato invertido”. Normalmente, a configuração da linha incisal está relacionada com a idade. Desgastes dos incisivos centrais ocorrem com o tempo, levando a essas alterações. Entretanto, não só as alterações causadas por desgastes afetam o desenho da linha incisal.

Assim como a linha cervical, o tamanho dos dentes, inclinações dentárias, fatores eruptivos e inclinação do plano oclusal também podem alterar o desenho. O termo mais utilizado quando a linha incisal forma um “prato invertido” é o “sorriso invertido”. A linha passa a ser côncava em relação ao plano oclusal frontal, dando uma aparência envelhecida e antiestética. A classificação da linha incisal também pode utilizar a nomenclatura côncava (“prato invertido”), plana (“prato raso”) e convexa (“prato fundo”).

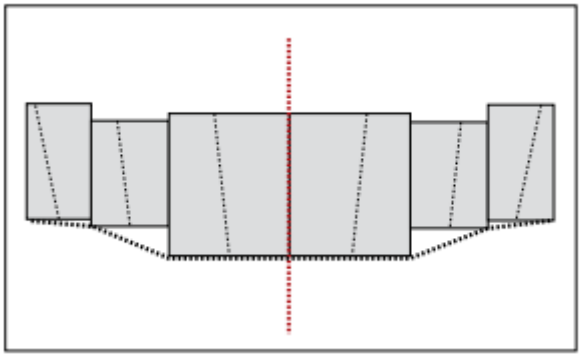

Figura 02 – Linha incisal com forma de “prato fundo”.

Fonte: CAMARA, 2010.

Por fim, o sorriso invertido é uma condição anti-estética quando os dentes superiores posteriores estão em um plano mais baixo do que os anteriores superiores. O sorriso fica mais estético quando as pontas dos dentes superiores acompanham a forma do lábio inferior durante o sorriso.

2.4 Diastema

Diastema é um espaço ou falha que existe entre dois dentes. O local onde um diastema surge com maior frequência é nos dois dentes frontais da arcada superior, no entanto, pode aparecer entre outros dois dentes da boca. Trata-se de um desencontro entre o tamanho dos ossos dos maxilares e o tamanho dos dentes e isso pode provocar um espaço extra entre os dentes ou o amontoar deles. Se os dentes forem muito pequenos em relação ao osso maxilar, isso é sinal de que, porventura, aparecerão espaços entre eles, os denominados diastemas. Por outro lado, se os dentes são grandes demais em relação ao maxilar, eles correm o risco de ficarem apinhados uns nos outros (NEUMANN et al, 2009).

O aparecimento de um diastema pode ser explicado por várias razões diferentes. Das principais, destacam-se as seguintes: queda dos dentes de leite; falta de dentes e os dentes desproporcionais; anormalidade do freio labial;

chuchar do polegar; a pressão da língua; doenças gengivais **(** gengivite e periodontite).

Um diastema pode fazer parte de um conjunto de problemas que requerem um tratamento ortodôntico, como por exemplo, quando a falha é causada por um desencontro entre os dentes permanentes e o tamanho do maxilar. Contudo, um diastema também pode ser provocado pelo empurrar da língua, maus hábitos ou doenças gengivais. Em ambas as situações, as pessoas recorrerem à ajuda de tratamentos específicos para recuperarem novamente o seu sorriso (NEUMANN et al, 2009).

Os principais tratamentos para diastema são os seguintes: instalação de aparelhos dentários; utilização de coroas, facetas estéticas e restaurações adesivas; colocação de implantes dentários ou pontes; cirurgia oral, chamada de frenectomia.

2.5 Estética em Implantodontia

A implantodontia progrediu e avançou muito nas ultimas décadas, e ganhou grande atenção da mídia. A influência das propagandas veiculadas na televisão, revistas, internet e em outros meios de comunicação gera uma enorme expectativa quando aos resultados dessa terapêutica reabilitadora.

O implante dentário apresenta características próprias, que o tornam diferentes de outros implantes instalados no corpo humano. O implante é ancorado no tecido ósseo e suporta as forças mastigatórias; sofre agressões bacterianas da flora bucal e sustenta a coroa dentária, um elemento que por vezes exige considerável estética. Devido a essas características, apresenta limitações. Assim, para atender às expectativas do paciente, é necessário que o profissional mantenha com ele um relacionamento aberto e claro, e forneça-lhe esclarecimento minucioso sobre o prognóstico (GRISI et AL, 2000).

É preciso ter consciência de que o paciente que se submeteu anteriormente a tratamentos restauradores convencionais mal-sucedidos e

busca a implantodontia já tem sua auto-estima e autoconfiança abaladas, e grandes expectativas quando ao resultado do tratamento. É importante que o profissional conheça claramente as causas do insucesso de tratamentos anteriores para formular o diagnostico, o prognostico e o plano de tratamento adequado, e que informe o paciente sobre as limitações dessa terapêutica (WISE, 2006).

A implantodontia é a especialidade da odontologia que visa a reposição de elementos dentários perdidos ou removidos. Após 20 anos de reabilitação protética sobre implantes, constatou-se a importância da estética. Os pilares metálicos em algumas situações comprometiam a estética. Com base nisso, os sistemas de implantes desenvolveram os componentes protéticos cerâmicos. Porém, eles apresentavam dificuldades mecânicas, devido à fragilidade.

O segundo problema era que os pilares cerâmicos a base de alumina e Y-TZP, comercialmente disponíveis, eram importados e de elevado custo, e não havia tecnologia nacional para produção de pilares cerâmicos. A perda de um elemento dentário na região anterior da maxila representa uma dificuldade da situação clínica para a confecção de uma restauração implanto-suportada, onde tanto a estética quanto a função estejam aceitáveis, uma vez que a perda do dente natural é frequentemente seguida pelo colapso dos tecidos duros e moles que fazem parte do complexo mucogengival.

Dessa forma, o tratamento com implante para reposição dos elementos dentários, manutenção do tecido ósseo e da arquitetura gengival vem sendo utilizado com êxito há alguns anos. Entretanto, para atender as necessidades estéticas atuais, os componentes metálicos estão dando lugar aos componentes cerâmicos.

2 RELATO DE CASO

A paciente A.S.B.G, faioderma, gênero feminino, 26 anos de idade, apresentou-se à Clínica do Curso de Especialização em Implantodontia do Ceno, com o objetivo de submeter-se a um tratamento reabilitador por

intermédio da confecção de uma coroa protética sobre implante previamente instalado em zona estética.

Inicialmente foi realizada a anamnese, onde na história da doença atual foi relata a perda da unidade dentária através de um trauma aos 9 anos de idade, o que causou danos estéticos e sociais a paciente. Danos esses minorados pela utilização de uma prótese fixa adesiva. Entretanto, não houve completa satisfação com a prótese por questões de estética e de resistência da mesma. O que levou a paciente ao chegar à idade adulta a optar pela reabilitação envolvendo implante.

Houve insucesso no primeiro procedimento cirúrgico realizado, constatou-se posteriormente que o implante foi instalado em uma posição tridimensionalmente incorreta para posterior confecção protética, além de um defeito ósseo presente que demonstrou que havia a indicação de uma prévia técnica de enxertia no sítio. Optou-se pela retirada do implante e a colocação de bloco ósseo liofilizado parafusado-onlay (fig. 1). Após um ano foi feita a segunda cirurgia na Clínica do Curso de Especialização do Cebeo, onde foi encaminhada para o Ceno no intuito da execução da parte protética.

Notou-se que por conta de todo histórico, a paciente em seus relatos demonstrou uma grande expectativa estética para que a prótese sobre implante solucionasse todos os problemas do seu sorriso, porém durante exame clínico foram observadas a presença de diastema e de sorriso invertido (fig. 2), o que inviabilizaria a correção da sua zona estética apenas com a instalação da coroa protética. Sendo assim, foi realizado um planejamento interdisciplinar onde seriam necessárias técnicas periodontais e restauradoras para um melhor resultado final.

Frente ao planejamento, o primeiro passo a ser realizado foi moldagem da paciente para a confecção de uma coroa provisória, utilizou-se silicona de condensação Clonage para arco superior e o arco inferior (antagonista) foi utilizado alginato Hidrogum5, os modelos foram obtidos com o uso de gesso especial, tipo IV Durone e gesso tipo III Herostone, respectivamente.

Na seguinte consulta a prótese provisória foi instalada e assim deu-se início ao condicionamento do tecido mole da região(Fig.3), já que a margem gengival da unidade tratada encontrava-se aquém da margem gengival do contra-lateral. A técnica de condicionamento consistiu na introdução

progressiva de resina composta Liss na região cervical da coroa. A cada etapa do acréscimo de material a prótese era parafusada sobre o hexágono pressionando o tecido circundante, o mesmo apresentava imediata área de isquemia, na qual eram realizadas leves pressões tatéis com intuito de estimular a circulação e se acompanhava durante cerca de cinco minutos para posterior análise da diminuição da zona isquêmica.

Concomitantemente ao processo de condicionamento gengival foi realizado o procedimento restaurador da unidade 1.1 para o fechamento do diastema e aumento da região incisal para adequá-lo esteticamente a unidade lateral dentro dos padrões de referência do sorriso. Para a realização da restauração foi realizado previamente um enceramento sobre o modelo de gesso e a confecção de uma matriz guia utilizando a silicona de condensação pesada Clonage, a mesma foi levada a cavidade bucal servindo de referência para reabilitação estética da unidade.

Após o condicionamento gengival do local a se instalar a coroa protética final e a restauração do contra-lateral, foi executada a moldagem. Retirou-se a coroa provisória, se instalou o transferente e realizaram-se retenções por intermédio de resina acrílica Dencrilay, o material de moldagem de opção para o arco superior foi a silicona de condensação Clonage e alginato Hidrogum5 para o arco inferior. Os modelos foram confeccionados e enviados ao laboratório de prótese para a fundição da estrutura metálica.

Na seguinte consulta foi realizada a prova da estrutura metálica e novamente utilizou-se Resina Acrílica Dencrilay para demarcação da referência de altura da unidade antagonista em relação ao metal do coping e subsequentemente através do auxílio da escala Vita 3D Master foi eleita a cor que melhor se harmonizava ao tom do contra-lateral. Os modelos foram reenviados ao laboratório de prótese para a aplicação da cerâmica sobre a estrutura metálica. Por fim, na posterior e última sessão foi instalada a coroa protética (Fig. 4), a qual trouxe plena satisfação a paciente. Após seis meses a mesma retornou a clínica para reavaliação da unidade (Fig. 5), que se mostrou em ótimas condições.

Para a paciente a posição e a correta proporção dentária são perceptíveis desde a infância, não só no que tange à estética facial, mas também no que diz respeito à autoconfiança, à auto-estima e ao sucesso

profissional e social. O estudo demonstrou que a paciente procurou esta especialidade por se preocupar mais com a melhoria estética que com os problemas funcionais, o que reforça a importância do alinhamento dentário e sua harmonia.

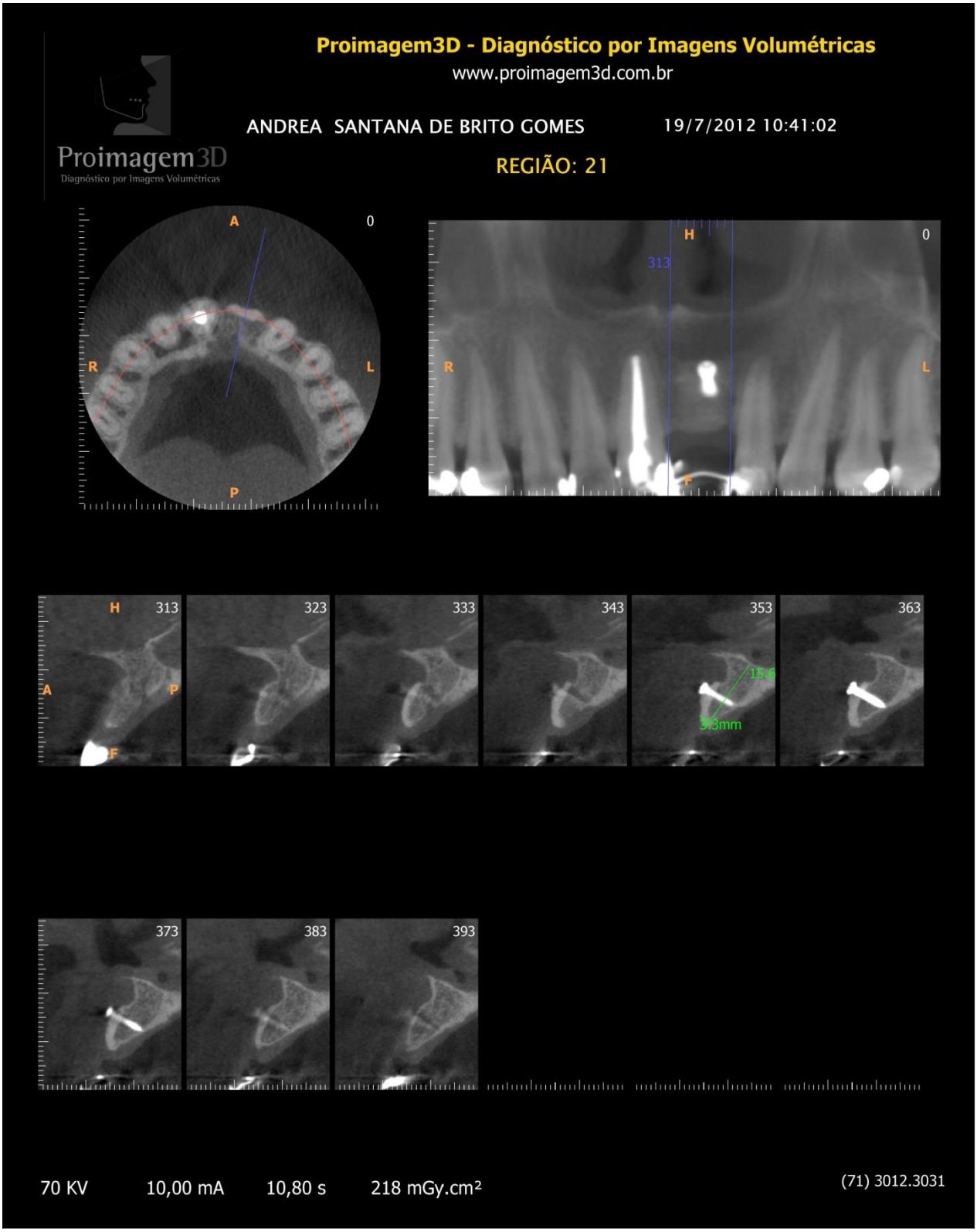

Fig. 1- Tomografia Computadorizada Cone Beam pós-enxerto.



Fig. 2 – Presença de Diastema e sorriso invertido.



Fig. 3- Após tratamento restaurados na unidade 1.1 e condicionamento gengival da unidade 1.2 c coroa provisória



Fig. 4- Instalação da coroa protética final.



Fig.5- Consulta controle após seis meses da instalação da coroa final

4 CONSIDERAÇÕES FINAIS

Diante do exposto vale ressaltar que em todo tratamento odontológico a satisfação do paciente com sua nova aparência é fundamental. Para executar uma reabilitação estética de qualidade, o profissional deve possuir outras habilidades além da capacidade de diagnosticar e corrigir alterações funcionais e patológicas.

O tratamento odontológico deve manter a capacidade do individuo de exibir um sorriso agradável, o que depende da qualidade dos elementos dentários e gengivais, da sua conformidade com as regras de beleza estrutural, das relações entre os dentes e os lábios durante o ato de sorrir, e de sua integração harmônica na composição facial.

REFERÊNCIAS

1- ALMEIDA, C.G; CIAMPONI, A.L; WANDERLEY, M.T. Percepeção da estética dental em crianças e seus responsáveis. **Pesquisa Odont Bras**, v. 15, n. 1, p. 8-109, 2001.

2- CAMARA, H.F. **Avaliação do dano nas seqüelas faciais**. São Paulo: Faculdade de Odontologia da USP, 2010.

3- CHAIN, M. C. **Estética:** dominando os desejos e controlando as expectativas. São Paulo: Artes Médicas, 2000.

4- CONNY,D.J. Changes of attitude in fixed prosthodontic patients. **J.Prosthet Dent**, v. 53, n. 4, p. 451-454, 2005.

5- **CONSELHO FEDERAL DE ODONTOLOGIA**. Código de ética odontológica: Resolução nº 170 de 19 de dezembro de 1991. Rio de Janeiro:CFO, 1998.

6- GOLDSTEIN, R.E. **Troque seu sorriso**. Trad. De Pedro Américo M. Bastos. 2 ed. São Paulo; Editora Santos, 2000.

7- GRISI, M.M. **Estética em periodontia**. São Paulo: Artes Médicas, 2000.

8- HUNGERFORD, M. **Conceitos de estética dental- a beleza está nos olhos de quem vê. A estética em odontologia** Trad. Maria de Lourdes Gianini. São Paulo: Editora Santos, 2000.

9- ITIKAWA, G.A. Esthetics and edentulous patient. **J Am Dent Assoc**. v. 117, n.4, p.57-63, 2010.

10- JACOBSON, A. **Psychological of dentofacial esthetics and orthognathic surgery**. Angle Orthod. V.54, n.1, p. 18-35, 2004.

11- MACEDO, R.J. **Tratamento integrado:** oclusão e estética São Paulo: Editora Santos, 2009.

12- MENEZES FILHO, A.T.M. Estética dentária: visão de pacientes e de profissionais em relação à Odontologia**. Revista Paul Odontol**, v. 24, n.5, p. 26-30, 2006.

13- NEUMANN, LM. Dental esthetic satisfaction in adults. **J Am Dent Assoc**, v. 118, n. 5, p. 565-570, 2009.

14- PHILIPS,E. The classification of smiles patterns. **J can Dent Assoc**, v. 65, n.5, p. 2009.

15- SEIXAS, M.S. **Responsabilidade profissional, ética e o paciente em orthodontia**. Ortodontia, v. 33, n.3, p. 74-85, 2000.

16- VILA VERDE, N. **Fundamentos de estética em odontologia**. São Paulo: Editora Santos, 2011.

17- WISE, M.D. **Failure in the restored dentition:** management and treatment. London: Quintessence, 2006.