FACULDADE SETE LAGOAS - FACSETE

SHEILA RODRIGUES LIMA

MARPE: UMA ALTERNATIVA NA CORREÇÃO DE DISCREPÂNCIAS TRANSVERSAIS EM JOVENS ADULTOS

SÃO PAULO – SP
2022

SHEILA RODRIGUES LIMA

MARPE: UMA ALTERNATIVA NA CORREÇÃO DE DISCREPÂNCIAS TRANSVERSAIS EM JOVENS ADULTOS

Monografia apresentada ao curso de Especialização *Lato Sensu* da FACSETE como requisito parcial para obtenção do título de especialista em Ortodontia.
Área de concentração: Ortodontia.
Orientador: Prof. Me. Silvio Kazutoshi Gunzi.

SÃO PAULO – SP
2022

Lima, Sheila Rodrigues.
MARPE: uma alternativa na correção de discrepâncias transversais em jovens adultos / Sheila Rodrigues Lima - 2022.
43fs. il.
Orientador: Prof. Me. Silvio Kazutoshi Gunzi.
Monografia (Especialização) - Faculdade Sete Lagoas, 2022.
1. Ortodontia. 2. Expansão rápida. 3. MARPE.
I. Correção discrepâncias transversais utilizando o aparelho MARPE
II.Gunzi, Silvio Kazutoshi (orientador).

AGRADECIMENTOS

Em primeiro lugar agradeço aos **Orixás**, por ter o privilégio de estar aqui concluindo mais uma etapa da minha vida.

A minha melhor parte **Juliana** com quem divido meus sonhos, anseios e realizações, obrigada por sempre me apoiar e incentivar a ser cada vez melhor como pessoa e profissional, com certeza sem você nada seria possível.

A todos colegas da **TURMA XX**, que me acolheram e me tornaram parte de uma equipe de amigos.

Ao meu orientador **Professor Silvio Kazutoshi Gunzi**, um profissional dedicado e atencioso. Obrigada pela paciência, por toda ajuda e orientação, sempre disposto a nos ensinar.

Minha gratidão a todos os professores pelos ensinamentos e por escolherem passar o conhecimento adiante. **Dr. José Luís Gonçalves Bretos, Dr. Sérgio Ricardo Jakob, Dr. Sérgio Fagundes de Sousa** e também **Dr. Geraldo de Campos Carvalhaes Neto.** Em especial **Prof. Dr. Silvio Kazutoshi Gunzi** que tem o dom de ensinar e acolher os alunos de forma ímpar.

Agradeço a todos os funcionários da NEO que acolhem os alunos e que contribuíram para a concretização da minha especialização.

“Se seus Sonhos não te deixam com frio na barriga
Não são grandes o suficiente. ”
(Série Coisa mais linda, autores Giuliano Cedroni e Heather Roth)

RESUMO

A deficiência transversa da maxila é uma má oclusão com alta prevalência em todas as faixas etárias, da dentição decídua à permanente. Esse tipo de má oclusão geralmente se desenvolve durante o crescimento e desenvolvimento facial e, se não tratada afetará a dentição permanente, pois as chances de correção espontânea são baixas. O objetivo desta revisão de literatura foi mostrar uma alternativa de tratamento para expansão rápida da maxila para jovens adultos através do uso do aparelho MARPE (Miniscrew-Assisted Rapid Palatal Expander), suas vantagens e taxa de sucesso em pacientes com deficiência transversa da maxila. Baseado nos artigos que foram apresentados, foram obtidos resultados significantes no uso dessa técnica, ocorrendo a expansão desejada por esta contar com o apoio de quatro mini implantes para distribuir a força no osso, apresentando mínima ou nenhuma inclinação dentária, quando comparada a expansões tradicionalmente utilizadas apoiadas nos dentes. Foi possível concluir que a utilização do aparelho MARPE é uma técnica eficaz para expansão rápida da maxila, recomendado para pacientes jovens e adultos no estágio final de crescimento puberal, e que é importante que o profissional tenha um maior conhecimento para o diagnóstico, planejamento e prognóstico da expansão maxilar utilizando o aparelho MARPE.

Palavras-chave: Atresia maxilar, expansão maxilar, MARPE.

ABSTRACT

Transverse maxillary deficiency is a malocclusion with high prevalence in all age groups, from primary to permanent dentition. This type of malocclusion usually develops during facial growth and development and, if left untreated, will affect permanent dentition, as chances of spontaneous correction are low. The aim of the literature review was to show an alternative treatment for rapid maxillary expansion for young adults using the MARPE appliance (Miniscrew-Assisted Rapid Palatal Expander), its advantages and success rate in patients with transverse maxillary deficiency. Based on the articles that were obtained, significant results were obtained in the use of this technique, with the desired expansion as it has the support of four mini implants to distribute the force in the bone, reduced or no small teeth, when compared to traditionally used expansions supported on the teeth. It was possible to conclude that the use of the MARPE device is an effective technique for rapid maxillary expansion, recommended for young and adult patients in the final stage of public growth, and that it is important that the professional has greater knowledge for diagnosis, planning and prognosis maxillary expansion using the MARPE device.

Key words: Maxillary atresia, maxillary expansion, MARPE.

LISTA DE FIGURAS

FIGURA 1: Fabricação e aplicação do MARPE.....**....17**
FIGURA 2: Local de aplicação da força do MARPE: **18**
FIGURA 3: TCFC imediatamente após MARPE.....**21**
FIGURA 4: Expansão esquelético maxilar..... **23**
Figura 5: Fotografias oclusais pré e pós-disjunção **26**
Figura 6: Tomografia de feixe cônico pós-expansão..... **28**

TABELA DE ABREVIATURAS E SIGLAS:

AI	via aérea
ANS	Espinha nasal anterior
B-RPE	Expansão palatal rápida de osso
C-RPE	Expansão palatal rápida convencional
ERM	Expansão rápida da maxila
ERMAC	Expansão rápida da maxila assistida cirurgicamente
et al.	e colaboradores
MARPE	Miniscrew-Assisted Rapid Palatal Expander (Expansor rápido palatina assistido por mini-implante)
MEF	Métodos de elementos finitos
mm	Milímetros
MSE	Maxilar expansor esquelético
SAOS	Síndrome da apneia obstrutiva do sono
TC	Tomografia computadorizada
TCFC	Tomografia computadorizada de feixe cônico
T0	Tomografia computadorizada de feixe cônico obtido na instalação
TI	Tomografia computadorizada de feixe cônico após expansão
T2	Tomografia computadorizada de feixe cônico 1 ano após expansão
°	Graus
3D	Tridimensional

SUMÁRIO

1. INTRODUÇÃO 11

2. PROPOSIÇÃO 13

3. REVISÃO DE LITERATURA 14

4. DISCUSSÃO..... 27

5. CONCLUSÃO..... 31

REFERÊNCIAS BIBLIOGRÁFICAS 32

1. INTRODUÇÃO

A deficiência transversa da maxila é uma má oclusão com alta prevalência em todas as faixas etárias, da dentição decídua à permanente. Esse tipo de má oclusão geralmente se desenvolve durante o crescimento e desenvolvimento facial e, se não tratada afetará a dentição permanente, pois as chances de correção espontânea são baixas. A deficiência transversa da maxila é um problema clínico comum, foi relatado que 9,4% da população inteira e quase 30% dos pacientes ortodônticos adultos apresentam uma deficiência transversal relacionada a mordida cruzada posterior (LEE, et. al. 2010). Quando não é corrigida, pode agravar-se prejudicando o crescimento e desenvolvimento facial. Sua causa é multifatorial, e uma das maneiras de aliviar essa deficiência esquelética é através da expansão rápida da maxila (ERM), que consiste em separar os dois ossos maxilares na sutura da palatina.

Se não for gerenciado adequadamente no tempo apropriado, a deficiência transversa maxilar, associada ou não a mordida cruzada posterior, pode resultar em vários problemas para o paciente (BRUNETTO,et.al. 2017), como SAOS, atresia maxilar, apinhamento entre outros.

A atresia maxilar é uma deformidade dentofacial caracterizada pelo estreitamento da arcada superior (maxila) no sentido transversal em relação à arcada inferior (mandíbula), podendo apresentar mordida cruzada posterior, uni, ou bilateral; ainda é possível ocorrer apinhamento dentário ou mesmo palato ogival profundo, muitas vezes associado à disfunção respiratória (CAPELOZZA FILHO et. al., 1997; PEDREIRA et. al., 2010; FERNANDES et. al., 2019).

A expansão rápida da maxila (ERM) tem sido amplamente utilizada no campo da ortodontia desde meados da década de 1960 para aumentar as dimensões transversais da maxila em pacientes em crescimento. A expansão rápida da maxila permite a separação da sutura palatina mediana, seguida de expansão ortopédica esquelética.

A ERM convencional pode produzir efeitos indesejados em adultos, como falha na expansão, deiscência óssea alveolar, inclinação da coroa dentária, reabsorção radicular, redução da espessura óssea e perda óssea marginal. Para minimizar esses

efeitos colaterais, expansão ortopédica do osso basal é essencial para pacientes em crescimento (THILANDER, et. al. 1983; CAPELOZZA et. al. 1996).

A expansão rápida da maxila assistida cirurgicamente (ERMAC) é uma modalidade de tratamento que ajuda a superar aumento da resistência do palato ósseo em adultos (SHETTY et. al., 1994; ASSCHERICKX, et. al. 2016). No entanto, a ERMAC tem várias limitações, incluindo alto custo, um complexo processo de tratamento, morbidade cirúrgica (WILLIAMS, ET. AL., 2012), e a maioria dos pacientes reluta submeter-se a este procedimento cirúrgico. Vários esforços foram feitos para minimizar os riscos cirúrgicos e limitações da ERMAC (PARK, et. al. 2017).

Diante disso, alguns autores investigaram o uso de mini-implantes ortodônticos como ancoragem auxiliar em dispositivos para otimizar a aplicação de força às suturas maxilares, evitando assim a osteotomias (CARLSON, et. al. 2016). Esse sistema, foi então chamado de expansão rápida palatina assistida por mini-implante l (MARPE), onde as força são aplicadas aos mini-implantes, e não nos dentes ou periodonto (BRUNETTO, et. al. 2017).

Pesquisadores têm demonstrado que é possível executar a expansão palatal esquelética em pacientes adultos sem auxílio de osteotomias, mas sim com auxílio de mini-implantes (BRUNETTO, et. al. 2017).

MARPE é uma modificação simples do convencional Aparelho ***ERM***; a principal diferença é a incorporação de vários mini-implantes para garantir expansão do osso basal subjacente e manter os ossos separados durante o período de consolidação, minimizando o tombamento e expansão dentoalveolar (MCGINNIS et. al., 2014; DI LUZIO et. al., 2017).

Durante a expansão, a força do aparelho neutraliza a resistência anatômica dento alveolar, sutura palatina mediana e pilar zigomático (HAAS, et. al. 1965; STARNBACH, et. al. 1966; CROSS, et. al. 2000; GARIB, et. al 2006; RUNGCHARASSAENG, et. al. 2007; GARRETT, et. al. 2008; SUN, et. al. 2011; MACGINNIS, et. al. 2014).

2. PROPOSIÇÃO

Esta revisão de literatura tem como objetivo relatar o MARPE como uma alternativa eficaz para corrigir discrepâncias transversais em jovens adultos, além de demonstrar suas vantagens terapêuticas.

3. REVISÃO DE LITERATURA

Lee e colaboradores (2010) trataram um paciente do gênero masculino de 20 anos diagnosticado com uma má oclusão severa de Classe III, um perfil côncavo, mandíbula protruída e maxila retruída com uma mordida cruzada bilateral severa. O objetivo do tratamento com o MARPE foi a correção da deficiência transversa da maxila mantendo um periodonto saudável, estabelecendo uma oclusão adequada para posterior cirurgia ortognática. A expansão se deu com o uso do MARPE; um modelo que foi confeccionado com bandas nos prés-molares, primeiros molares e um expansor do tipo hyrax convencional. A instalação se deu com quatro mini implantes medindo 1,8 mm de diâmetro e 7 mm de comprimento no centro dos ganchos helicoidais que foram soldados na base do hyrax (Figura 01). A ativação se iniciou um dia após a instalação e foi repetida uma vez ao dia durante 6 semanas. A abertura da sutura foi confirmada através de radiografias intra-orais e cefalograma com uma medida de 8,3 mm de largura intermolar. O aumento transversal foi de 2,4 mm na maxila e 2,5 mm de largura nasal, onde ocorreu uma expansão ortopédica suficiente com mínima inclinação dentária no pré-operatório. O expansor foi mantido por 3 meses para garantir a formação óssea da sutura palatina, e após 10 meses foi realizado a cirurgia ortognática e o tratamento finalizado 16 meses após a mesma. Ocorreu uma inflamação transitória em torno dos mini implantes durante a expansão, que após a remoção do aparelho foi cessada. Não houve recessão gengival notável ou deiscência óssea nos segmentos posteriores, a oclusão posterior estável foi mantida 18 meses após finalização do caso. Lee e colaboradores concluíram que o MARPE mostrou ser uma modalidade que elimina a necessidade de múltiplas cirúrgicas em pacientes com discrepâncias do complexo craniofacial e garante a segurança e a estabilidade da correção transversal.

Figura 1: Adaptado de Lee (2010). Fabricação e aplicação do MARPE: B instalação do aparelho; A (imagem radiográfica) vista periapical pré-expansão; D expansão após 6 semanas; B (imagem radiográfica) vista periapical após 4 semanas de expansão com acréscimo de resina para fechamento temporário do diastema.

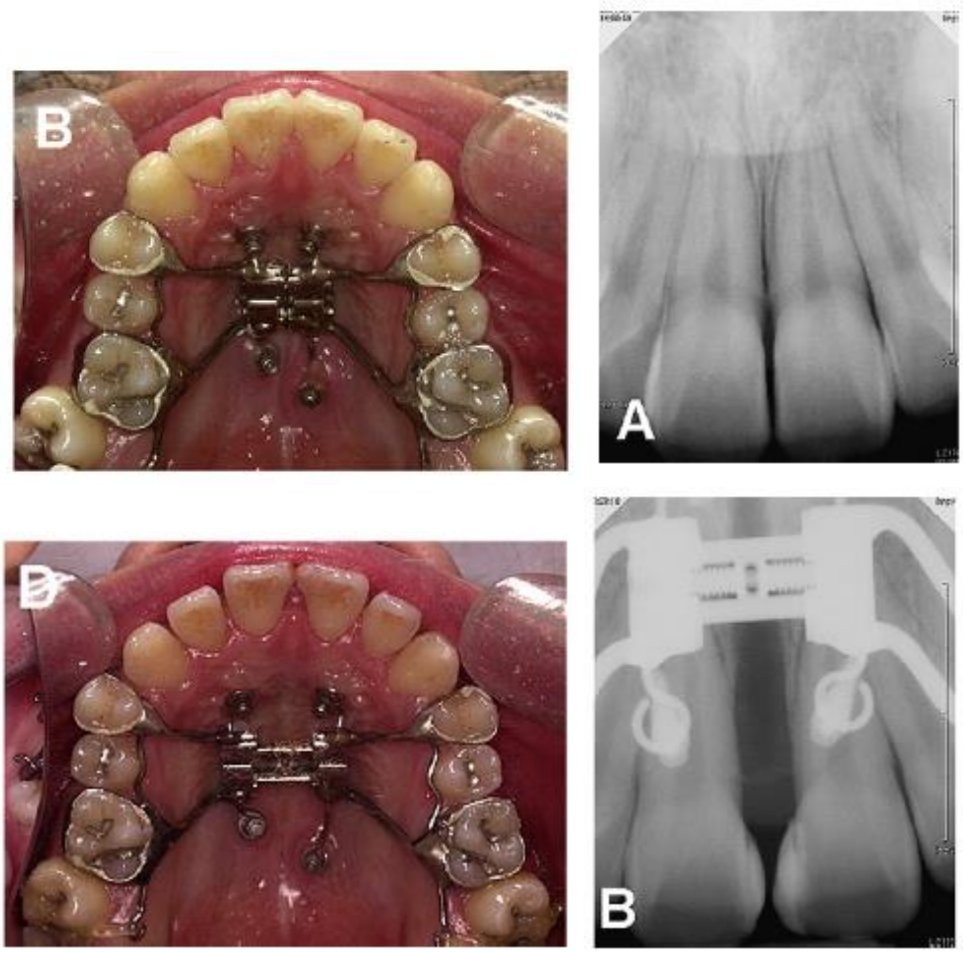

Fonte: LEE, et. al. 2010.

No estudo de MacGinnis e colaboradores (2014) o MARPE foi composto por dois mini implantes ortodônticos no palato anterior, ligado aos primeiros molares através do aparelho Hyrax. MacGinnis e equipe (2014) se utilizaram de Métodos de Elementos Finitos (MEF), que por aproximação simula cargas clínicas permitindo uma resposta experimental para forças ou tensões aplicadas com o uso do Marpe através de software e tomografias computadorizadas (Fig. 02). A tensão avaliada neste estudo foi a do complexo craniofacial quando as forças transversais são aplicadas independente na abóboda palatina e nos dentes superiores, sendo possível comparar o hyrax convencional e os expansores do tipo MARPE.

Figura 02: Local de aplicação da força pelo MARPE.

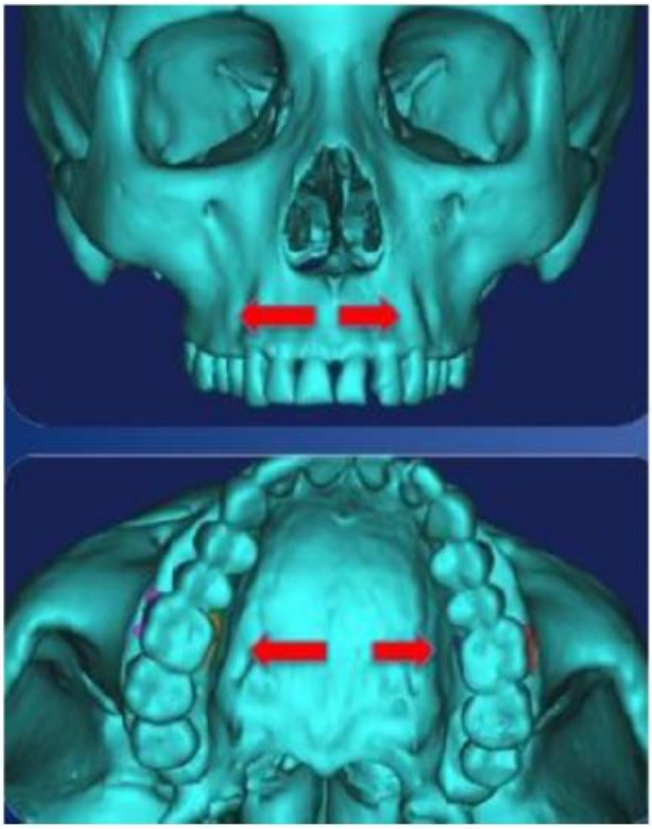

Fonte: MACGINNIS et. al., 2014.

Concluiu-se que a expansão convencional (Hyrax) distribuiu a tensão nos três pilares superiores: o zigomático maxilar, nasomaxilar e na região pterigomaxilar; já a distribuição de tensão do MARPE mostrou ser menor nos pilares e locais adjacentes no maxilar. Quando se coloca as forças de expansão mais próximas do centro de resistência ocorre menos inclinação. MARPE se mostrou benéfico em pacientes dolicofaciais (MACGINNIS et. al., 2014).

Moon et al. (2015) tiveram como objetivo explorar a capacidade do novo mini-implante N2 como ancoragem ortopédica, avaliando a capacidade do mesmo junto ao MARPE. Para tanto, foram recolhidos dados volumétricos de TC com espessura de 0,3 mm de um paciente do sexo masculino de 42 anos, ao que foi gerado o modelo do método de elementos finitos (MEF) para simular o uso da máscara facial. Foram analisados os padrões de estresse correspondentes e as alterações esqueléticas, com intuito de avaliar como o posicionamento nos diferentes locais e direções de força podem ser usados para corrigir diferentes tipos de más oclusões de Classe III. Foi

determinado a utilização de 1000 g de força de tração, já que estudos relatavam ser necessário entre 500-1500 g para ocorrer a protração maxilar, o simulador mostrou diferentes locais e direções de aplicação de força, portanto oito protocolos clínicos distintos foram discutidos. Quando alterado o vetor de força e a localização do mini-implante N2, a maxila foi deslocada em diferentes graus de movimentos para frente, para baixo e rotacionais. Dado esses movimentos foi sugerido que para pacientes com diagnóstico de braquifacial seria interessante o uso de protração anterior e mini-implantes anterior a -45 ° ou elásticos intermaxilares de Classe III a -45 °; já para pacientes diagnosticados como dolicofaciais seria apropriado utilizar mini implantes anteriores a -15 ° ou uma mola intermaxilar a + 30°; pacientes diagnosticados como mesofaciais com uma posição maxilar vertical favorável, os mini implantes palatinos deveriam estar a -30 °; finalmente em pacientes diagnosticados com deficiência severa da face média, elásticos Classe III −30 ° são mais eficazes no crescimento anterior da maxila.

Examinando as simulações foi possível concluir que dependendo da localização e direção da força o complexo maxilar girará no sentido horário ou anti-horário, variando o vetor da mecânica de Classe III. Baseado nessas simulações é possível determinar que os ortodontistas podem alterar de forma significativa a magnitude de frente, para baixo, e o movimento rotacional da maxila; sendo possível personalizar a localização dos mini implantes e a direção da força com base nas necessidades de cada paciente, favorecendo assim a capacidade de tratar pacientes com más oclusões de Classe III.

Carlson et al. (2016), relataram um caso clínico de um paciente do gênero masculino de 19 anos e 4 meses de idade, diagnosticado com mordida cruzada unilateral direita, 3 mm de linha média e queixo desviados para o mesmo lado, apinhamentos de 7 mm e 3 mm, na maxila e mandíbula. Para seu tratamento foi confeccionado um aparelho MARPE com 4 mini-implantes inseridos no aparelho, sua ativação se iniciou duas vezes ao dia nas primeiras duas semanas até surgir o diastema; a ativação foi paralisada quando o paciente relatou desconforto nas áreas do palato, da cavidade nasal e dor de cabeça. A dor foi resolvida por uma breve descontinuação da ativação, a mesma foi retomada com 1 volta por dia. Após 10 mm de expansão e verticalização dos molares, 6 mm de expansão foram alcançados nos

primeiros molares superiores e, concomitantemente, 7 mm alcançada nos caninos superiores, o aparelho foi mantido por 3 meses para estabilizar a expansão. Após a estabilização, observou-se que o apinhamento maxilar foi resolvido, a mordida cruzada eliminada e a linha média coincidente, além de notarem que houve um aumento relativamente uniforme não só na área alveolar, mas também nas estruturas maxilofaciais superiores, como o zigomático e osso nasal. O paciente retornou para avaliação 5 meses após expansão e a mesma se mostrou estável; seu próximo retorno foi aos 21 anos e não apresentou recidiva. Neste caso conclui-se que além de separar a sutura palatina sem cirurgia, o MARPE resultou em expansão da maxila e estruturas craniofaciais circundantes, com custos reduzidos e riscos menores que a expansão cirúrgica.

O MARPE é caracterizado por diminuir a carga excessiva no ligamento periodontal dos dentes aos quais está ancorado, e isto é o que o diferencia dos aparelhos convencionais. Os aparelhos MSE e MARPE tem seus mini implantes usados como suporte para o parafuso de expansão e são presos de forma paralela à sutura. Com esse tipo de instalação foi possível observar uma diminuição na movimentação acidental dos dentes ancorados, já que no uso do MARPE a expansão palatal é óssea e não dentária. Suzuki et. al., 2016, abordaram o uso do MARPE para disjunção maxilar. Neste é relatado que em estudos mais recentes é recomendado o uso do MARPE para pacientes diagnosticados com deficiência maxilar transversal, ântero-posterior e protração maxilar, nestes é verificado uma melhora dos feitos esqueletais produzidos pelo avanço maxilar, já que estão ancorados no osso basal da maxila, resultando em um movimento ortopédico puro.

Brunetto *et al.* (2017) realizaram relato de caso clínico de disjunção maxilar não cirúrgica em paciente adulto com auxílio de mini-implante (MARPE), a técnica foi aplicada em uma paciente do gênero feminino de 22 anos e 6 meses, com uma queixa principal de mordida cruzada posterior e uma respiração deficiente, principalmente durante o sono. A ativação se iniciou com 90° cada duas vezes ao dia até completar 44 ativações (8,8 mm de abertura total), quase sempre com auxílio para as ativações devido aumento da resistência mecânica. Como a paciente ainda apresentava a mordida cruzada se fez necessária a instalação de um outro expansor, e o elegido foi um Hyrax, visto que as suturas circulares maxilares já haviam sido mobilizadas e, é

importante preservar os ganhos esqueléticos. Este expansor foi instalado no mesmo dia da retirada do anterior, e durante 14 dias o Hyrax foi ativado, também duas vezes ao dia. Foi obtida a expansão de 7mm e o expansor foi mantido por quatro meses para uma ossificação de sutura satisfatória. Com os resultados obtidos o grupo concluiu que a expansão palatina não cirúrgica auxiliada por mini implantes é viável e previsível em jovens adultos, que parece ter um impacto importante na redução de resistência na parte superior das vias aéreas, além de uma solução eficiente para a deficiência transversa maxilar.

Cunha *et al.* (2017) relataram o caso clínico de um paciente adulto do gênero feminino, com 24 anos apresentando apinhamento superior e inferior, Classe II, com deficiência transversal superior. A paciente foi submetida a tratamento com utilização do MARPE. O mesmo foi confeccionado através de um expansor convencional Hyrax suportado por quatro mini implantes, o protocolo que foi utilizado se baseava em uma expansão lenta com 1/4 de volta ao dia (0,2 mm), o que levou um total de 40 dias de ativação e um período de contenção de 3 meses. A abertura da sutura foi confirmada por radiografia intraoral e tomografia computadorizada de feixe cônico (TCFC), que se segue na Figura 03. Ao final do tratamento a deficiência transversa maxilar foi resolvida com um aumento de 7,8 mm nos primeiros pré-molares superiores, e 5 mm de largura dos primeiros molares, ainda houve a resolução do apinhamento superior e inferior, o que os levou a concluir que o MARPE é um tratamento eficaz para a correção das discrepâncias transversas maxilares em pacientes adultos.

Figura 03: TCFC imediatamente após MARPE: A) vista frontal e oclusal da renderização volumétrica tridimensional, e B) corte axial com medidas lineares de larguras palatinas medianas anterior, intermediária e posterior (CUNHA, *et. al.*, 2017).



Fonte: CUNHA et. al., 2017.

Hur et al., 2017, realizaram esse estudo para investigar os efeitos do MARPE na dinâmica do fluxo de ar na via aérea, em um paciente adulto, para isso a cavidade nasal assim como a faringe foram incluídas na modelagem computacional em 3D que analisou a interação de fluido estrutura. A expansão rápida de maxila convencional foi sugerida como uma opção de tratamento para a SAOS, porém a maioria eram crianças, como o ERM convencional é considerado menos eficaz em adultos, o uso do ERMAC é recomendado com algumas desvantagens em relação à invasão cirúrgica e um longo período de contenção. O MARPE tem recebido atenção devido ao aumento dos efeitos ortopédicos na expansão da largura do arco basal maxilar quando comparado com o EPR convencional e induz a expansão não invasiva da sutura palatina mediana em pacientes adultos, ao contrário do ERMAC. Foi selecionado um paciente do sexo masculino com SAOS com idade de 18 anos e 7 meses. O paciente apresentou um arco basal maxilar estreito e um apinhamento severo, recusou a usar um aparelho intraoral ou a uma cirurgia, portanto, o MARPE foi selecionado como método de tratamento. Foi realizada tomografia computadorizada antes e seis meses após a conclusão. Após a conclusão do MARPE seus sinais e sintomas de SAOS desapareceram significativamente. A quantidade de aumento na área da via transversal foi maior na cavidade nasal anterior do que na cavidade nasal posterior, a expansão transversal do palato duro através do MARPE pode aumentar direta e indiretamente a área da via aérea transversal na cavidade nasal e na faringe. Foi encontrada uma queda de pressão na cavidade nasal e na faringe na inspiração máxima e na expiração máxima, uma diminuição na velocidade de fluxo de ar existia principalmente na cavidade nasal anterior e uma parte superior da laringofaringe. Uma vez que as diferenças de pressão e velocidade entre inspiração e expiração diminui após MARPE, pode-se afirmar que o MARPE melhora a qualidade de respiração, podendo beneficiar pacientes com um problema de fluxo aéreo nasal e arco maxilar restrito. Concluindo que o MARPE pode servir como uma modalidade de tratamento alternativo para pacientes adultos com arco basal e apinhamento estreito moderado a grave.

Cantarella et al.,(2017) tiveram como objetivos definir a magnitude e o paralelismo sagital da abertura da sutura palatina mediana, utilizando TCFC de alta resolução ao investigar os efeitos na sutura palatina mediana e pterigopalatina

induzida por um expansor ósseo (MSE) que é um tipo específico de MARPE por promove o envolvimento bi-cortical dos quatro mini implantes no osso do palato e assoalho nasal.

O tratamento foi aplicado em 15 pacientes, sendo 6 homens e 9 mulheres, com idade de 13 a 21 anos, nos quais o expansor MARPE foi instalado e a ativação foi de duas voltas por dia (0,25 mm por volta) até que o diastema interincisal surgisse, após uma ativação por dia foi aplicada. A expansão foi concluída quando a largura da maxila foi igual a largura da mandíbula, assim como na Figura 04, a expansão levou de 12 a 36 dias. A estabilidade da expansão obtida foi mantida ao ser utilizado o MARPE por 3 meses.

Figura 04: Expansão esquelético maxilar (MSE) a) aparelho posicionado na parte posterior do palato, e b) medição da distância entre as duas metades do parafuso de expansão no TCFC pós-expansão, a abertura da sutura palatina mediana também pode ser vista na figura (CANTARELLA, *et. al.*, 2017).

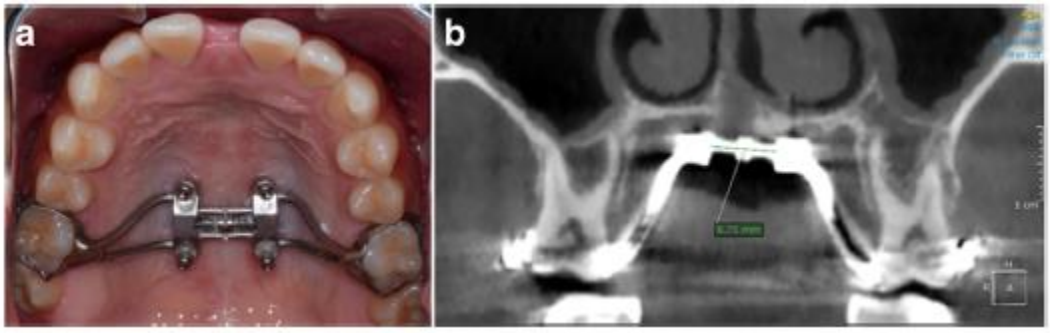

Fonte: CANTARELLA, *et. al.*, 2017.

Afim de descrever o movimento transverso e sagital da maxila foram analisados três cortes axiais: axial palatina, nasal inferior, nasal superior. Em relação a magnitude da abertura da sutura, a fratura na espinha nasal anterior e na espinha nasal posterior foi de 4,8 e 4,3 mm, mostrando que a abertura da sutura palatina mediana era quase perfeitamente ântero-posterior. A inclinação dentoalveolar observada foi insignificante no MARPE, analisando a assimetria transversal da divisão da sutura palatina, uma metade do ANS moveu mais que a outra em 1,1mm, a razão dessa assimetria é desconhecida. Não foi encontrada diferença siginificativa em relação a sexo e idade dos pacientes tratados. Concluíram que a sutura pterigopalatina pode ser dividida por um aparelho ortopédico sem a necessidade de cirurgia em adolescentes tardios.

Lim et al. (2017) avaliaram a estabilidade após um ano da expansão realizada com MARPE com imagens de tomografia computadorizada na instalação (denominaram como T0), imediatamente após a expansão o que levou aproximadamente um mês (T1) e um ano após a expansão (T2), já que até o momento a expansão era confirmada com telerradiografias, o que limita o estudo de possíveis efeitos. Neste estudo 24 pacientes (8 homens e 16 mulheres) foram avaliados com variação de 18 a 26 anos. A expansão de T1 apresentou 39,1% de esqueleto (assoalho nasal), 7,1% expansão alveolar e 53,8% expansão dental, enquanto que as imagens de 1 ano (T2) apresentaram 43,2% de esqueleto, 15% de expansão alveolar e 41,8% de expansão dentaria. Houveram alterações percentuais devido uma recidiva maior dos parâmetros dentários quando comparados aos parâmetros esqueléticos e alveolares. As medidas alveolares e esqueléticas aumentaram 1 ano após o MARPE, enquanto a espessura do osso alveolar vestibular e a altura do primeiro pré-molar diminuíram no mesmo período. Os resultados apresentados neste estudo indicam que o MARPE pode ser usado como uma alternativa eficaz para corrigir discrepâncias transversais em jovens adultos, apresentando resultados estáveis um ano após expansão; enquanto que em pacientes com osso alveolar vestibular fino na região do primeiro pré-molar e a crista alveolar baixa antes da expansão por MARPE, apresentaram uma possibilidade de deiscência alveolar o que deve ser cuidadosamente monitorado.

Park et al. (2017), tiveram como objetivo avaliar utilizando tomografia computadorizada as alterações esqueléticas e dento alveolares após a expansão rápida por mini implantes em pacientes adultos. Foram incluídos no estudo inicialmente 19 pacientes com idade entre 16 e 26 anos, todos diagnosticados com deficiência transversal de maxila, destes apenas 14 permaneceram no estudo, 3 integrantes foram desconsiderados devido a falha na abertura da sutura, 1 por doença sistêmica e mais 1 devido seu histórico de tratamento ortodôntico. Entre os 14 participantes, 9 eram do sexo masculino e 5 do sexo feminino. O tratamento consistiu em utilizar dispositivo MARPE suportado por 4 mini implantes com diâmetro de 1,8 mm e comprimento de 7 mm. A expansão se iniciou no dia seguinte da instalação do MARPE, houve uma ativação por dia, e em média a expansão levou 27 dias atingindo aproximadamente 6,7 mm. A maxila apresentou movimento lateral significativo e a

sutura palatina foi separada, tanto cavidade nasal quanto o arco zigomático foram ampliados em 1,4 e 0,8 mm, respectivamente. Na direção superior a expansão foi diminuída, apresentando os valores de 5,5, 3,2, 2,0 e 0,8 mm, respectivamente para a coroa, junção de cemento, osso basal maxilar e níveis de arco zigomático. A espessura e a altura do osso bucal da crista alveolar diminuíram juntamente com os pré-molares e molares, evidenciando uma inclinação bucal de 1,1 a 2,9°.

Com este estudo foi possível concluir que a expansão maxilar com o MARPE exibiu um padrão piramidal com taxa de sucesso de 84,2% nos pacientes selecionados para o estudo, mostrando ser um método eficaz para correção da deficiência transversal de maxila sem a necessidade de cirurgia em jovens adultos.

Moon (2018), demonstrou a eficácia do expansor MARPE associada ao uso da máscara facial ou não em pacientes Classe III com faixa etária de 10 a 54 anos. Os estudos demonstraram que a utilização da máscara facial combinada com o MARPE proporcionou melhores resultados quando comparados com a expansão tradicional, que pode causar os seguintes efeitos colaterais inclinação bucal, extrusão dos molares superiores, e o aumento da altura facial inferior, estes foram excluídos neste estudo. Foi constado neste estudo que o uso de expansores com essa metodologia pode efetivamente causar a expansão não cirúrgica da face média em pacientes adultos, desarticulando todas as suturas associadas ao complexo maxilar dos mesmos, e se uma forte força de protração é aplicada ao expansor após uma expansão esquelética bem sucedida, é obtida uma prostração semelhante a distração do meio da face. Essa metodologia quando aplicada em pacientes em crescimento/desenvolvimento uma correção muito ampla é alcançada de forma muito rápida quando comparada aos tratamentos ortopédicos convencionais. Todos esses dados fornecem uma nova abordagem de tratamento não cirúrgico para pacientes adultos de classe III.

Oliveira et al. (2018), apresentaram a técnica MARPE expondo sua confecção laboratorial, vantagens, e desvantagens durante a descrição de um caso clinico. A paciente com idade de 16 anos do gênero feminino, foi diagnosticada com atresia da maxila, mandíbula de formato parabólico, apinhamento na região anterior de ambas as arcadas, e também mordida cruzada unilateral do lado esquerdo. O primeiro planejamento visando corrigir a deficiência transversal da maxila consistiu na tentativa

da expansão com um aparelho do tipo Hyrax, após conclusão dos protocolos os resultados almejados não foram obtidos, devido a maturação óssea das suturas maxilares, foi observada uma inclinação dentária e nenhum efeito na sutura palatina mediana. Por essa abordagem não ter funcionado o uso da técnica MARPE foi sugerida. O aparelho foi instalado e a ativação iniciou no dia seguinte a instalação; teve duração de 5 semanas, com inicialmente ¼ de volta e posteriormente 2/4 por dia (Figura 05). Para a manutenção da expansão obtida durante 6 meses a paciente permaneceu com o aparelho instalado. Nas radiografias solicitadas pós expansão ficou evidenciado o ganho transversal real, devido a ancoragem ter sido exclusivamente óssea. Concluíram com estes resultados que o uso do MARPE é uma alternativa para ERM ou ERMAC em pacientes jovens adultos que já iniciaram a sedimentação das suturas maxilares, evitando tratamentos cirúrgicos mais complexos, e vantagens como minimizar injúrias aos tecidos periodontais, evitar inclinações dos dentes posteriores e promover expansão ortopédica.

Figura 05: Fotografias oclusais pré e pós-disjunção (OLIVEIRA, et. al., 2018).



Fonte: OLIVEIRA, et. al., 2018.

Lee el al. (2018) tiveram como objetivo no estudo melhorar a compreensão da eficácia na expansão da técnica MARPE, neste tiveram como diferencial a realização de um modelo de elemento finito em um adulto com três tipos distintos de expansores, um foi tradicional (C-RPE), outro foi de ossos (B-RPE) e também o MARPE. Todos os três modelos exibiram padrões de translação e deslocamento de forças distintas. O expansor convencional do tipo Hyrax exibiu transdução de força significativa nas

suturas circunmaxilares, uma das áreas que apresentou maior stress foi na que ocorreu inclinação dos primeiros pré-molares e primeiros molares, o que implica em um efeito prejudicial no lado vestibular. O expansor de osso, não demonstrou efeito colateral, e a transdução de força foi limitada; o MARPE assegurou uma expansão significativa dos dentes com uma inclinação reduzida quando comparada a uma expansão convencional, isto garantiu expansão suficiente na área dento alveolar e redução da pressão excessiva nas placas bucais. Quando comparados o uso do MARPE em adultos é mais seguro na expansão e possui melhor consolidação comparado ao ERM. Para crianças o EPR é sugerido, já que o osso palatino apresenta menos resistência. No trabalho ainda são apresentados 3 casos clínicos, o primeiro caso é de uma paciente do gênero feminino com 18 anos, diagnosticada com erupção ectópica palatal de pré-molares e apinhamento severo. Seu tratamento consistiu em inserir o expansor MARPE e realizar ativação de uma volta por dia. A expansão completa durou 40 dias, e a consolidação foi de 3 meses, após esse período o caso foi reavaliado, e a posição final de que o apinhamento foi resolvido através da expansão e distalização dos molares, e isto não levou a uma alteração notável no perfil. O segundo caso foi de um paciente com 42 anos do gênero masculino, o mesmo foi diagnosticado com mordida aberta anterior e mordida cruzada do lado esquerdo. Seu dispositivo MARPE foi instalado e sua expansão durou 8 semanas, com 1 volta por dia, neste a separação da sutura foi bem-sucedida; a consolidação deste caso durou 4 meses, e no final desta foi observada o preenchimento da lacuna com osso novo, e o espaço fechado com a extração do pré-molar. O último caso apresentado foi de um paciente do gênero masculino com 21 anos, com diagnóstico de mordida aberta lateral grave do lado direito e uma grande discrepância transversal, o que requeria uma expansão de aproximadamente 8mm. Seu dispositivo MARPE foi instalado visando um aumento de 10 mm na largura intermolar, com nivelamento, e correção vertical usando mini implante interradicular adicional, o seu tratamento durou 17 meses. Com os dados e resultados obtidos neste estudo conclui-se que a expansão palatina em jovens adultos pode levar a uma elevada taxa de sucesso e estabilidade clínica.

Andrade (2018), apresentaram dados de um caso clínico para contribuição cientifica de utilização e possíveis efeitos colaterais da técnica MARPE. Uma paciente

do gênero feminino com 56 anos de idade buscou tratamento por insatisfação estética no sorriso; no exame clinico foi diagnosticado que apresentava uma relação anteroposterior de Classe I, adequadas sobremordida e sobressaliência, mordida cruzada posterior bilateral e morfologia atrésica de arcada superior. O tratamento seguiu com a instalação do dispositivo MARPE, e primeira ativação no dia de instalação do dispositivo, ¼ de volta ao dia foram dadas no torno expansor até tingir 11 mm de expansão. Na figura 06 podemos observar uma abertura de aproximadamente 7,5 mm tanto na espinha nasal anterior quanto na posterior.

Figura 06: Tomografia de feixe cônico pós-expansão: A) corte axial com medidas demonstrando abertura de cerca de 7,5mm na região da sutura palatina mediana; B, C, D) renderizações nas vistas superior, frontal e posterior, mostrando abertura paralela e de grande magnitude da sutura palatina e estruturas adjacentes. (ANDRADE, 2018).

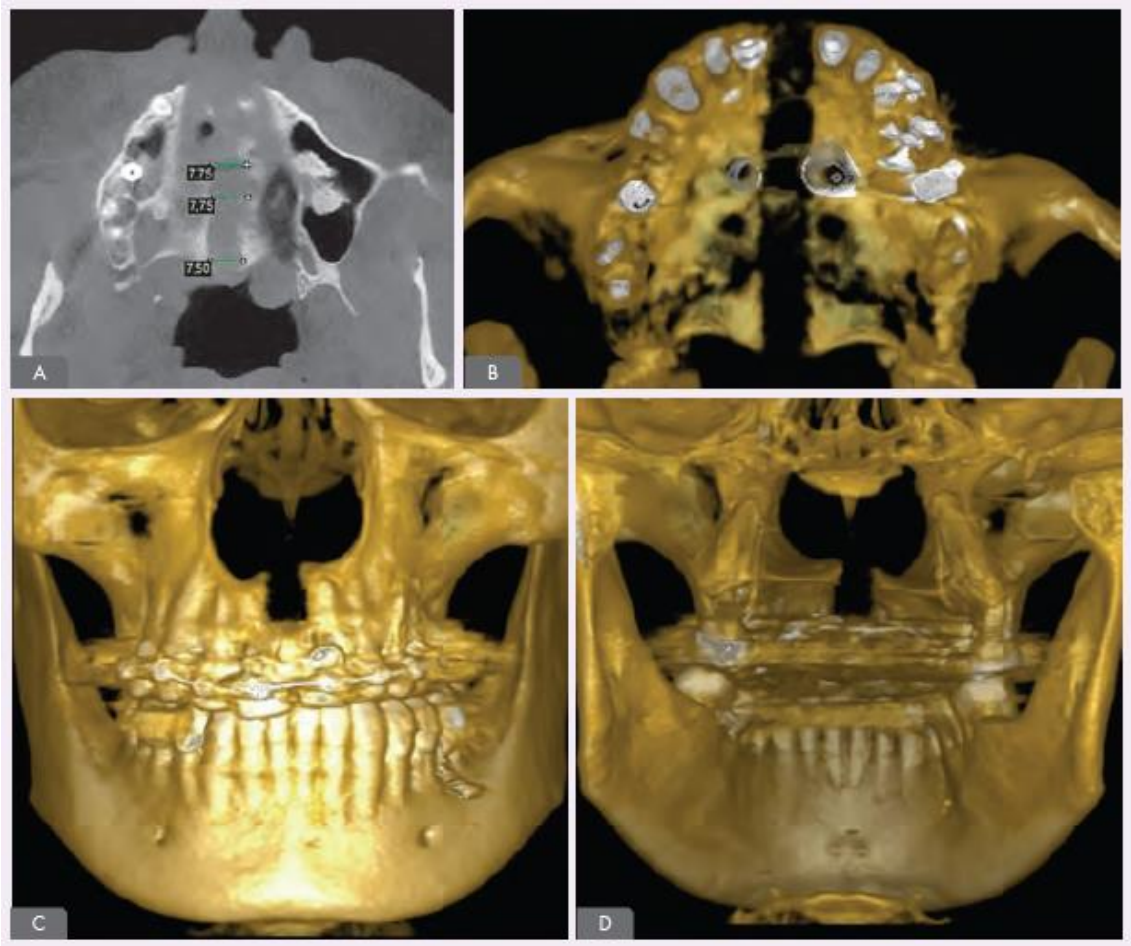

Fonte: ANDRADE, 2018.

O tratamento levou 29 meses para ser concluído e no mesmo foi possível observar uma adequada relação oclusal transversal, vertical e sagital, ainda um melhor relacionamento entre a maxila e a mandíbula. Os detalhes clínicos da instalação do dispositivo pode favorecer a comunidade na utilização da técnica.

Andrade (2019) publicou sobre o caso clinico de uma paciente de 32 anos de idade do gênero feminino, diagnosticada com presença de corredores bucais, mordida cruzada posterior bilateral e maxila deficiente em relação a mandíbula. Para garantir a abertura da sutura palatina foi realizado um procedimento chamado corticoperfurações, que neste caso foi realizado perfurações centralizadas na rafe palatina, que iniciou na segunda ruga palatina e se estendeu de forma distal a cada 2 mm até o fim do osso palatino; o objetivo desse procedimento foi de fragilizar a sutura palatina mediana.

O dispositivo MARPE foi instalado e a primeira ativação no primeiro dia, seguindo as diretrizes anteriores com ¼ de volta ao dia, ou 2 mm, até o rompimento da sutura palatina ao observar a abertura de um diastema entre os incisivos centrais. A partir dessa abertura as ativações aumentaram para 2/4 de volta por dia. A ativação foi finalizada em 21 dias, e foi evidenciado por tomografias iniciais e pós-expansão o impacto esquelético obtido na expansão.

4. DISCUSSÃO

MARPE pode ser definido como uma simples modificação do aparelho convencional de expansão rápida da maxila, sendo que a principal diferença é a incorporação de vários mini-implantes para garantir a expansão do osso basal subjacente e manter essas partes separadas durante o período de consolidação (LEE, et al. 2010).

O aparelho MARPE vem sendo estudado e utilizado na expansão rápida da maxila na região sutural para pacientes que se encontram na fase final de crescimento da puberdade e pacientes adultos esqueléticos, diagnosticados com atresia maxilar, discrepâncias transversais e também constrição maxilar; e tem se mostrado como uma solução de tratamento que por muitas vezes evita uma intervenção cirúrgica, além de diminuir os efeitos colaterais dentoalveolares e evitar inclinação bucal dos dentes (GARIB et al., 2006; MACGINNIS et al., 2014; SUZUKI et al. 2016; CUNHA et al. 2017).

Estudos comparando os três tipos de expansores Haas, Hyrax e MARPE vêm demonstrando que as alterações laterais dos dentes e ossos ocorridos com o uso do MARPE foram as mais significativas, frente aos expansores convencionais. O MARPE é projetado para produzir uma expansão relativamente paralela a partir do uso de quatro mini implantes, diminuindo a tensão dos dentes ancorados. O MARPE apresenta vantagens em relação aos expansores convencionais por seus resultados positivos serem obtidos também em pacientes adultos (MOON et al., 2018).

O aparelho MARPE conta com quatro mini-implantes instalados em orifícios do expansor, paralelos à sutura palatina mediana e entre si. A localização dos mini implantes e a direção da força podem ser alteradas de acordo com as necessidades de cada paciente. Para eficácia da instalação é importante a mensuração da espessura da mucosa do palato, para que seja utilizado um implante com área transmucosa adequada, através de métodos radiográficos todas as estruturas podem ser mensuradas. Para eficiência na moldagem de transferência e um conforto ao paciente o tamanho final do implante instalado deve ser de 1 a 2 mm (GARIB et al., 2006; LEE et al., 2010; MACGINNIS et al., 2014).

A inserção do parafuso deve ser mais próxima possível do centro de resistência para que o movimento translatório maxilar ocorra, pois com um dispositivo de expansão rígido o centro de rotação se movera superior e posteriormente (MACGINNIS et al. 2014). Variar na localização dos mini-implantes pode diferenciar a magnitude do movimento de rotação para frente, baixo, e também rotacional da maxila; o que possibilita a um tratamento exclusivo para cada paciente (MOON, et al. 2018). A posição dos mini-implantes posteriores possuem ainda o papel importante no fornecimento adequado na distribuição de estresse para favorecer a completa disjunção da sutura palatina (CUNHA, et al. 2017).

Os mini-implantes do MARPE possuem uma diminuição na carga excessiva realizada no ligamento periodental bucal dos dentes aos quais eles estão ancorados, melhoram os efeitos esqueléticos produzidos pelo avanço maxilar por estarem ancorados no osso basal da maxila, o que resulta em movimento puramente ortopédico (SUZUKI, et al. 2016; DI LUZIO, et al. 2017).

Todos os pacientes tratados com MARPE apresentavam alterações dentoalveolares e esqueléticas, sendo assim suas expansões ocorreram com padrão de abertura em V, evidenciado com um aumento da largura do osso basal maior quando comparado com a cavidade nasal, apresentando mínima inclinação dentaria quando comparada aos demais expansores. Os pacientes que utilizaram MARPE não apresentaram recessões gengivais ou deiscência óssea nos segmentos posteriores, mas sim uma oclusão estável após finalização dos casos (LEE et al., 2010; PARK et al. 2017).

O MARPE foi também utilizado em paciente com SAOS (síndrome da apneia obstrutiva do sono), que apresentava atresia maxilar. A expansão em menos de 1 mm do arco zigomático favorece a expansão da cavidade nasal, o que aumenta o fluxo de ar (HUR et al., 2017; PARK, et al. 2017). Após uso do aparelho o mesmo apresentou uma melhora no fluxo de ar, já que as diferenças de pressão e velocidade entre inspiração e expiração diminuíram, pois o MARPE melhorou a qualidade de respiração, indicando que MARPE pode beneficiar pacientes com problema de fluxo aéreo nasal e arco maxilar restrito (HUR et al., 2017). Como MARPE pode melhorar vias aéreas contraídas e facilitar a respiração nasal, essas mudanças podem auxiliar na estabilidade a longo prazo na expansão (CARLSON, et al. 2016).

A ativação do aparelho MARPE pode ou deve ser distinta para cada paciente, de acordo com a expansão necessária a cada diagnostico. Ao analisarmos os resultados apresentados na revisão bibliográfica com os trabalhos de Lee (2010), Carlson (2016), Cunha (2017), Cantarella (2017), Lim (2017), Park (2017), Oliveira (2018), Lee (2018) e Andrade (2019) identificamos uma média de 34 dias necessários para completa ativação (expansão do palato) nos pacientes, assim como 3 meses com aparelho para a manutenção da expansão obtida, diferente para Oliveira et al. (2018) que foi de 6 meses.

Apesar de todos esses resultados clínicos promissores ao uso do MARPE para Lee et al. (2010) não acreditam que a expansão das suturas possam ser obtidas em pacientes idosos, para os mesmos a utilização do parelho está limitada a pacientes jovens adultos com aproximadamente 20 anos.

Por outro lado CARLSON et al. (2016) sugerem que o dispositivo MARPE pode alcançar uma expansão transversal bem sucedida da maxila e das estruturas vizinhas em um paciente com idade além da normalmente considerada aceitável para o tratamento de rápida expansão da maxila.

Não houveram complicações graves com o uso do MARPE relatado na literatura, a complicação mais relatada é a inflamação e hiperplasia da mucosa ao redor dos mini-implantes, o que geralmente estava associado a higiene local inadequada (BRUNETTO, et al. 2017), outras dificuldades é a invasão dos mini-implantes e um aumento a risco de infecção (MACGINNIS, et al. 2014). Uma vantagem importante é que o uso do MARPE possui risco e custos mínimos em comparação com os assistidos cirurgicamente (CARLSON, et al. 2016).

5. CONCLUSÃO

Com essa revisão de literatura podemos concluir que, a utilização do aparelho MARPE é uma técnica eficaz para expansão rápida da maxila em pacientes com discrepâncias transversais, altamente recomendada para pacientes jovens adultos, no estágio final de crescimento ou com este já finalizado. Um dos maiores avanços com a sua utilização é a possibilidade de poder evitar uma intervenção cirúrgica aos pacientes, com vantagens como melhora das vias aéreas, e uma expansão na sutura palatina sem a inclinação dos dentes, e também sem danos periodontais. O aparelho MARPE pode proporcionar um resultado estável nos pacientes que o utilizaram e também uma alternativa mais econômica frente à cirurgia ortognática.

REFERÊNCIAS BIBLIOGRÁFICAS

ANDRADE, T. MARPE: uma alternativa não cirúrgica para o manejo ortopédico da maxila: parte I. Rev. Clin. Ortho. Dental Press. 2018, 17 (5): 44-55.

ANDRADE, T. MARPE: uma alternativa não cirúrgica para o manejo ortopédico da maxila: parte II. Rev. Clin. Ortho. Dental Press. 2019, 17 (6): 24-41.

ASSCHERICKX, K., Govaerts, E., Aerts, J., Vande, Vannet. B. Maxillary changes with bone-borne surgically assisted rapid palatal expansion: A prospective study. Am. J. Orthod. Dentofacial Orthop. 2016; 149:374-83.

BRUNELLE, J.A. , Bhat, M. , Lipton, J. A. Prevalence and distribution of selected occlusal characteristics in the US population, 1988-1991. J Dent Res 1996;75 (Spec No):706-13.

BRUNETTO, D. P, Sant'Anna, E. F., Machado, A. W., Moon, W. Non-surgical treatment of transverse deficiency in aults using Microimplant-assisted Rapid Palatal Expansion (MARPE). Dental Press J. Orthod. 2017; 22(1):110-115.

CANTARELLA, D., Mompell, R. D., Mallya, S. M., Moschik, C., Pan, H. C., Miller, J., Moon, W. Changes in the midpalatal and pterygopalatine sutures induced by micro-implant-supported skeletal expander, analyzed with a novel 3D method based on CBCT imaging. Progress in Orthodontics (2017) 18:34.

CAPELOZZA FILHO, L.; SILVA FILHO, O. M. Expansão Rápida da Maxila: Considerações Gerais e Aplicações Clínica. Parte I. Revista Dental Press de Ortodontia e Ortopedia Maxilar, São Paulo, v. 2, n. 3, p. 88-102, mai./jun. 1997.

CAPELOZZA, Filho. L., Cardoso, Neto. J., da Silva, Filho. O. G., Ursi, W. J. Non-surgically assisted rapid maxillary expansion in adults. Int J Adult Orthodon Orthognath Surg 1996; 11:57-66; discussion 67-70.

CARLSON, C., Sung, J., McComb, R. W., Machado, A. W., Moon, W. Microimplant assisted rapid palatal expansion appliance to orthopedically correct transverse maxillary deficiency in an adult. Am. J. Orthod. Dentofacial Orthop. 2016; 149 (5): 716-28.

CROSS, D. L., McDonald, J. P. Effect of rapid maxillary expansion on skeletal, dental, and nasal structures: a postero-anterior cephalometric study. Eur. J. Orthod. 2000; 22(5): 519–28.

CUNHA, A. C., Lee, H., Nojima, L. I., Nojima, M. C. G., Lee, K. J. Miniscrew-assisted rapid palatal expansion for managing arch perimeter in adult patient. Dental Press J. Orthod. 2017; 22 (3): 97-108.

DI LUZIO, C., Bellisario, A., Squillace, F., Favale, M., Caputo, M. Miniscrew-assisted rapid palatal expander (Marpe): A effficient alternative treatment of axillary transverse deficiency. WebMedCentral 2017.

FERNANDES, C. R., Santos, L. J. S., Silva, L. F., Macedo, M. M., Reis, P. P., Fialho, S. L. Expansão rápida da maxila como tratamento da atresia maxilar. 2019.

GARIB, D. G., Henriques, J. F., Janson, G., de Freitas, M. R., Fernandes, A. Y. Periodontal effects of rapid maxillary expansion with tooth-tissue-borne and tooth-borne expanders: a computed tomography evaluation. Am. J. Orthod. Dentofacial Orthop. 2006; 129 (6): 749–58.

GARRETT, B. J., Caruso, J. M., Rungcharassaeng, K., Farrage, J. R., Kim, J. S., Taylor, G. D. Skeletal effects to the maxilla after rapid maxillary expansion assessed with cone-beam computed tomography. Am. J. Orthod. Dentofacial Orthop. 2008; 134(1): 8–9.

HAAS, A. J. The treatment of maxillary deficiency by opening the midpalatal suture. Angle Orthod. 1965; 35:200–17.

HUR, J. S., Hyoung, H. K., Choi, J. Y., Suh, S. H ., Back, S. H. Investigation of thr effects of miniscrew-assisted rapid palatal expansion on airflow in the upper airway of an adult patient with obstructive sleep apnea syndrome using computational fluid-structure interaction analysis. The Korean Journal of Orthodontics 2017.

LEE, K. J, Park, Y. C., Park, J. Y., Hwang, W. S. Miniscrew-assisted nonsurgical palatal expansion before orthognathic surgery for a patient with severe mandibular prognathism. American Journal of Orthodontics and Dentofacial Orthopedics. 2007; Vol 137, n 6.

LEE, K. J., CHOI, S. H., CHOI, T. H., SHI, K. K., KEUM,B. T. Maxillary transverse expansion in adults: Rationale, appliance design, and treatment outcomes. Seminars in Orthodontics. 2018, 24(1):52-65.

LIM, H. M., Park, Y. C., Lee, K. J., Choi, Y. J. Stability of dental, alveolar, and skeletal changes after miniscrew-assisted rapid palatal expansion. The Korean Journal of Othodontics. 2017, 47(5):313-322.

MACGINNIS, M., CHU, H., YOUSSEF, G., WU, K. W., MACHADO, A. W., MOON, W. The effects of micro-implant assisted rapid palatal expansion (MARPE) on the nasomaxillary complex – a finite element method (FEM) analysis. Progress in Orthodontics. 2014; 15: 52.

MOON, Won. Class III treatment by combining facemask (FM) and maxillary skeletal expander (MSE). Seminars in Orthodontics. 2018.

PARK, J. J., Park, Y. C., Lee, K. J., Cha, J. Y., Tahk, J. H., Choi, Y. J. Skeletal and dentoalveolar changes after miniscrew-assisted rapid palatal expansion in young

adults: A cone-beam computed tomography study. The Korean Journal of Orthodontics. 2017.

PEDREIRA, M. G. et al. Avaliação da atresia maxilar associada ao tipo facial. Dental Press J Orthod, Minas Gerais, p.71-77, mai./jun. 2010.

PEREIRA-FILHO, V. A., Monnazzi, M. S., Gabrielli, M. A., Spin-Neto, R., Watanabe, E. R., Gimenez, C. M. , et al. Volumetric upper airway assessment in patients with transverse maxillary deficiency after surgically assisted rapid maxillary expansion. Int J Oral Maxillofac Surg 2014;43:581-6.

PROFFIT, W. R. , Phillips, C. , Dann, C. ,T. Who seeks surgical orthodontic treatment? Int J Adult Orthod Orthognath Surg 1990;5:153-60.

RUNGCHARASSAENG, K., Caruso, J. M., Kan, J. Y., Kim, J., Taylor, G. Factors affecting buccal bone changes of maxillary posterior teeth after rapid maxillary expansion. Am. J. Orthod. Dentofacial Orthop. 2007; 132 (4): 428.e1-8.

SHETTY, V., Caridad, J. M., Caputo, A. A., Chaconas, S. J. Biomechanical rationale for surgical-orthodontic expansion of the adult maxilla. J. Oral Maxillofac Surg. 1994 ; 52:742-9; discussion 750-1.

STARNBACH, H., Bayne, D., Cleall, J., Subtelny, J. D. Facioskeletal and dental changes resulting from rapid maxillary expansion. Angle. Orthod. 1966; 36(2):152–64. 11.

SUN, Z., Hueni, S., Tee, B. C., Kim, H. Mechanical strain at alveolar bone and circummaxillary sutures during acute rapid palatal expansion. Am. J. Orthod. Dentofacial Orthop. 2011; 139 (3): e 219–28.

SUZUKI, H., Moon, W., Previdente, L. H., Suzuki, S. S., Garcez, A. S., Consolaro, A. Miniscrew-assisted rapid palatal expander (MARPE): the quest for pure orthopedic movement. Dental Press Journal of Orthodontics. 2016 (4): 17-23.

WILLIAMS, B. J., Currimbhoy, S., Silva, A., O'Ryan, F. S. Complications following surgically assisted rapid palatal expansion: a retrospective cohort study. J. Oral Maxillofac Surg. 2012 ; 70:2394-402.