Héctor Luis Santos Carrasco

TÉCNICA VIP-CT: RELATO DE CASO

PORTO VELHO/RO

2025

TÉCNICA VIP-CT: RELATO DE CASO

Hector Santos Carrasco[1]

Tarcio H. I. Skiba [2]

RESUMO

Este trabalho descreve a técnica do retalho de tecido conjuntivo periosteal interposicional (VIP-CT) para aumento para aumento de volume em tecidos moles com colocação simultânea de implante no setor ântero-superior com resultados estéticos.

PALAVRAS-CHAVE: Implante dental; autoenxerto; Retalho cirúrgico.

ABSTRACT

This work describes the interpositional periosteal connective tissue flap (VIP-CT) technique for volume augmentation in soft tissues with simultaneous implant placement in the anterosuperior sector with aesthetic results.

KEYWORDS: Dental implant; Autograft; Surgical flap.

---

[1] Especializando em Implantodontia pela Faculdade Sete Lagoas (FACSETE). Graduado em Odontologia pelo Universidade San Martin de Porras, em 1990.

[2]DOUTOR em Implantodontia. Orientador.

INTRODUÇÃO

Durante muito tempo, a implantologia baseou-se na osseointegração como indicativo de sucesso. No entanto, existem outros fatores a serem considerados. O objetivo do tratamento é a reabilitação funcional e estética.

É por isso que enfatizamos o manejo dos tecidos moles. Utilizando esta técnica VIP - CT como mais uma ferramenta para otimizar resultados.

DESENVOLVIMENTO

Descrição do caso clínico

Relato de caso clínico sobre reabilitação envolvendo o fator estético de tecidos peri-implantares e próteses y prótesis.

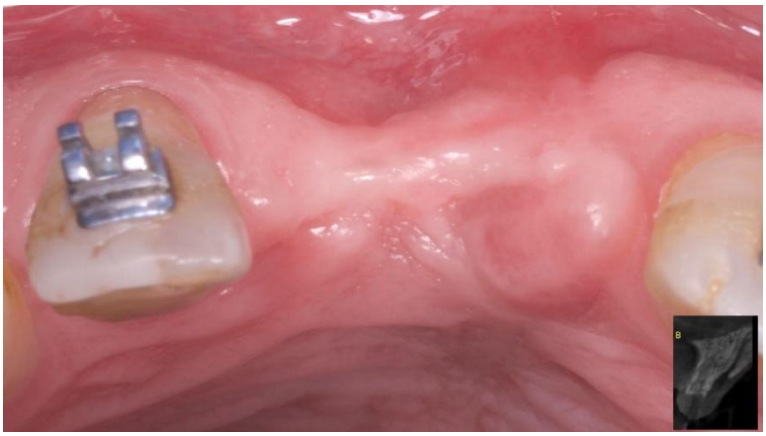

Foto inicial. Vista oclusal.

Tratamento

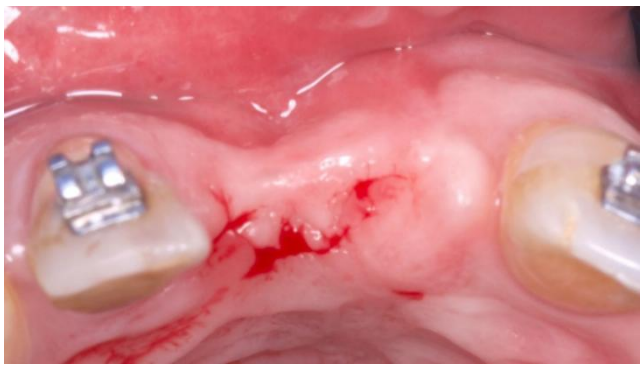

Incisão de abertura para implante.

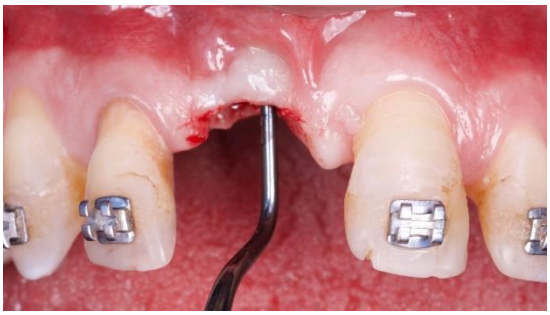

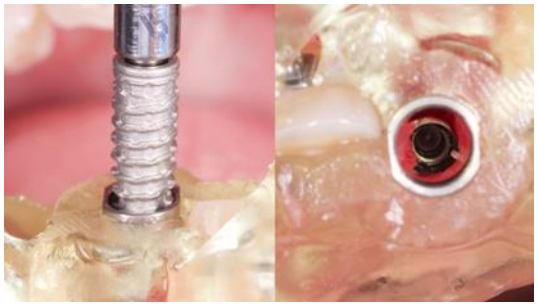

Instalação de implante com guia Qx

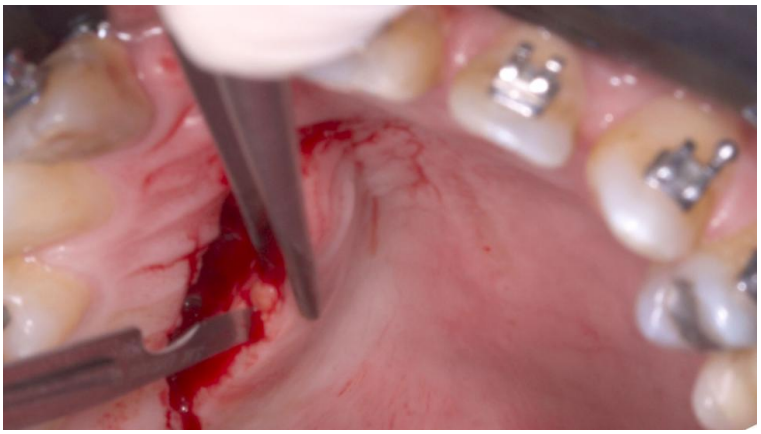

Separação de tecido epitelial e conjuntivo

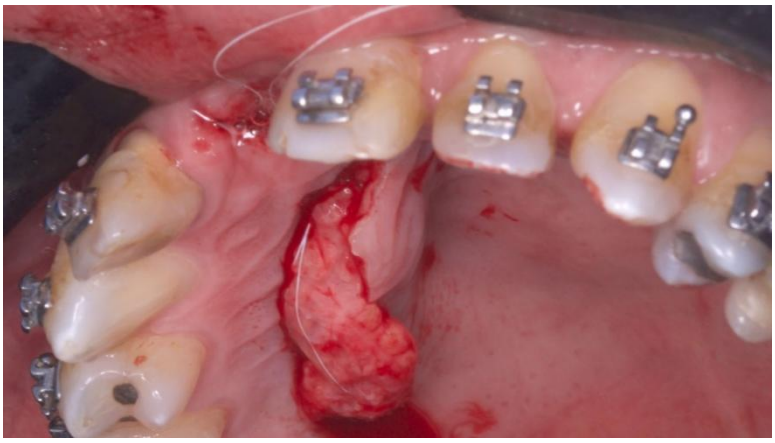

Retalho pediculado palatino

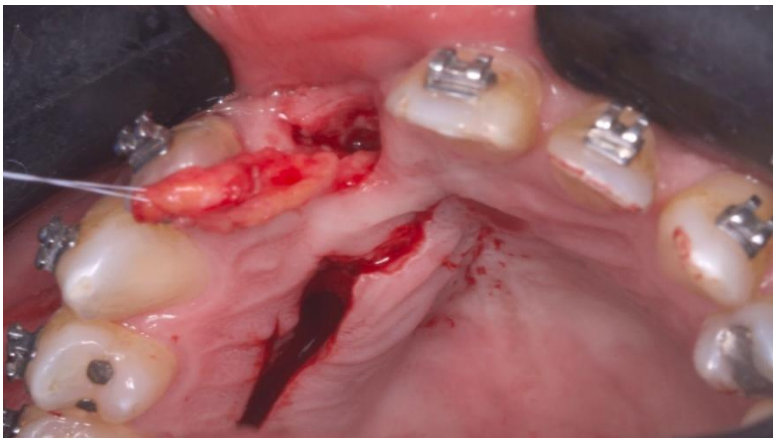

Exposição por tunelamento.

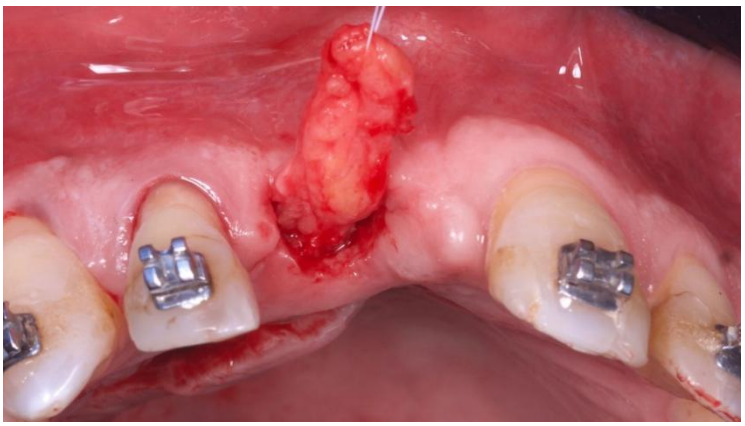

Vista oclusal do retalho pediculado que aumentará o volume bucal.

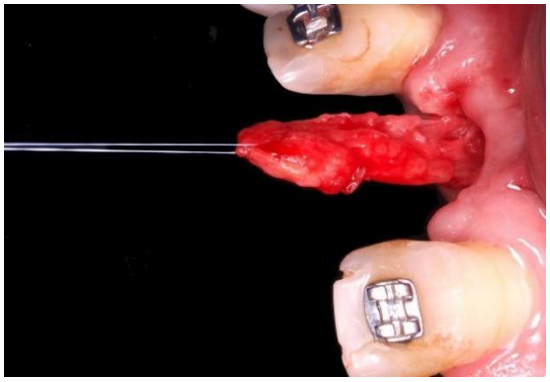

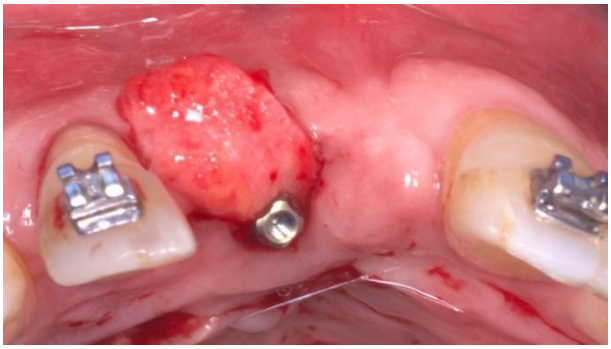

Observe o tecido enxertado para correção de volume.

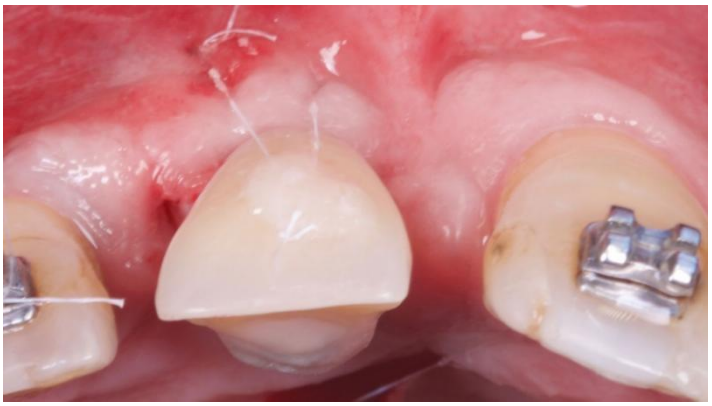

Provisório imediato

Resultados



Resultado final do tecido peri-implantar obtido pela técnica VIP - CT

DISCUSSÃO

O tecido ósseo que suporta a estética rosa sofre diferentes modificações após uma extração e o biótipo gengival do paciente desempenha um papel importante na resolução multidisciplinar da instalação de um implante na zona estética. A técnica apresentada como VIP – CT é uma alternativa para aumento de volume e altura do tecido peri-implantar.

CONCLUSÃO

Concluímos que a combinação de técnicas para melhorar a gengiva queratinizada ao redor dos implantes dentários nos ajudará a preservar a estabilidade da margem gengival a longo prazo. Portanto, a técnica VIP – CT para atingir esse objetivo é uma alternativa previsível a longo prazo para preservar e manter a área peri-implantar com estética e função. Portanto, separar um procedimento como esse da instalação do implante causa confusão e limita a atuação do clínico.

REFERÊNCIAS

1. Agarwal C, Deora S, Abraham D, Gaba R, Kumar BT, Kudva P. (2015) Vascularized interpositional periosteal connective tissue flap: A modern approach to augment soft tissue. J Indian Soc Periodontol. 2015 Jan-Feb;19(1):72-7. doi: 10.4103/0972-124X.145793. PMID: 25810597; PMCID: PMC4365162.

2. El Nahass, H. (2020) Evaluación de la estética alrededor de los implantes inmediatos en VIP - CT sitios injertados vs no injertados.RCT, Cairo University. Recuperado de: https://ichgcp.net/es/clinical-trials-registry/NCT03007316

3. Lim, P. (2019). La utilización eficaz del injerto GBR y VIP-CT (tejido conectivo perióstico interposicional vascularizado) en la implantación inmediata del maxilar anterior: informe de un caso clínico. Revista de la Academia Coreana de Odontología Estética, 28 (2), 74-85.

4. Jalil-Abumalham, D., Leco Berrocal, M. I., Martínez-Rodríguez, N., Fernández Cáliz, F., & Torres García-Denche, J. (2020). Injerto pediculado palatino en regeneración ósea guiada. Cient. dent.(Ed. impr.), 209-214.

5. Rahpeyma A, Khajeh Ahmadi S, Reza Hosseini V, Azimi H. A bilateral pediculated palatal periosteal connective tissue flap for coverage of large bone grafts in the anterior maxillary region. Iran J Otorhinolaryngol. 2012 Summer;24(68):143-6. PMID: 24303400; PMCID: PMC3846218.

6. Feichtinger M, Mossböck R, Kärcher H. Evaluation of bone volume following bone grafting in patients with unilateral clefts of lip, alveolus and palate using a CT-guided three-dimensional navigation system. J Craniomaxillofac Surg. 2006 Apr;34(3):144-9. doi: 10.1016/j.jcms.2005.11.005. Epub 2006 Mar 14. PMID: 16537109.