FACULDADE FACSETE DE SETE LAGOAS
FERNANDA SANTOS MATUSHIMA

Abordagem cirúrgico terapêutica para tracionamento de caninos inclusos tratados ortodonticamente: Técnica VISTA

São Paulo
2021

FERNANDA SANTOS MATUSHIMA

Abordagem cirúrgico terapêutica para tracionamento de caninos inclusos tratados ortodonticamente: Técnica VISTA

Monografia apresentada à Sociedade Paulista de ortodontia (SPO), pelo Programa de Pós-Graduação/Especialização de Ortodontia Facsete para obter o título de especialista em Ortodontia.

Orientador Karla Adriana Comar Grilo

São Paulo

2021

Matushima FS. Abordagem cirúrgico terapêutica para tracionamento de caninos inclusos tratados ortodonticamente: Técnica VISTA.Monografia apresentada à Sociedade Paulista de Ortodontia para obtenção do título de especialista.

Aprovado em:

Banca Examinadora

Prof.(a). Dr(a)._____

Instituição: _____Julgamento: _____

Prof(a). Dr(a)._____

Instituição: _____Julgamento: _____

AGRADECIMENTOS

Agradeco primeiramente à Deus, pois é ele que me fortalece perante os obstáculos e me guia sempre. Agradeço a meu marido e pais, pois são as pessoas que me auxiliam e incentivam a buscar o aprendizado e crescimento pessoal e profissional. Agradeço a instituição Sociedade Paulista de Ortodontia (SPO), aos professores que ministraram as aulas, em especial à equipe oficial, sob coordenação do dr, Rubens Simões de Lima, Sueli Diogo Camilo de Oliveira, Juliana Daia Cruz, Thalita Varela Galassi, e minha orientadora Karla Adriana Comar Grilo.

“A persistência é o caminho do êxito”.

Charles Chaplin

RESUMO

Matushima FS. Abordagem cirúrgico terapêutica para tracionamento de caninos inclusos tratados ortodonticamente: Técnica VISTA.

Nesta monografia será apresentado e considerado um panorama geral e atual sobre o tema caninos superiores inclusos e uma proposta de conduta terapêutica para seu tratamento ortodôntico.

A ocorrência de caninos inclusos superiores acomete cerca de 2% da população, e seu diagnóstico normalmente envolve uma avaliação clínica, por meio da verificação de ausência do dente permanente no arco dental e também por meio de exames de imagem, como as radiografias e tomografia. Sendo a maioria dos casos, assintomático ao paciente.

Um diagnóstico precoce previne complicações, aumenta as chances de um bom prognóstico de tratamento, diminui custo de tratamento, traumas e sua complexidade.

Os caninos são dentes extremamente importantes para a estética e harmonia do sorriso, bem como em sua função devido a guia canina. O que faz com que o tratamento seja de extrema importância envolvendo diferentes profissionais especialistas.

Assim, mediante a importância desse dente, quando o cirurgião dentista se depara com ele em sua vivencia clinica,é importante saber diagnosticar corretamente, e se for o caso, tratar e tracionar esse dente, incluindo-o no arco dental em posição correta.

Há diferentes meios propostos para isto, mas mediante ao avanço de aparatos ortodônticos disponíveis, há uma técnica onde o tracionamento é conservador, seguro, ancorado esqueleticamente de forma temporária em osso, e previsível, a técnica chamada VISTA (incisão vertical com acesso em túnel subperiosteal), que será abordada e explicada neste trabalho.

As palavras-chave utilizadas foram: impacted canines, canineimpactions, impactedtooth e ectopiccanine, VISTA, canino incluso, tratamento canino.

ABSTRACT

In this monograph, a general overview on the topic of included upper canines and a therapeutic approach for orthodontic treatment will be presented and considered.

The occurrence of included canines affects about 2% of the population, and its diagnosis usually involves a clinical evaluation, by checking the absence of the permanent tooth in the dental arch and even palpation, and also by means of imaging exams, such as xrays. The majority of cases are asymptomatic to the patient.

An early diagnosis prevents complications, increases the chances of a good treatment prognosis, decreases treatment costs, trauma and complexity.

They are extremely important teeth for the aesthetics and harmony of the smile, as well as in function due to the canine guide. What makes the treatment of extreme importance involving different specialist professionals.

Thus, due to the importance of this tooth, when the dental surgeon encounters him in his clinical experience, it is important to know how to correctly diagnose, and if necessary, treat and traction this tooth, including it in the dental arch in the correct position.

There are different means proposed for this, but through the advancement of available orthodontic devices, there is a technique where the traction is conservative, safe, skeletally anchored temporarily in bone, and predictable, the technique called VISTA (vertical incision with access in the subperiosteal tunnel)), which will be addressed and explained in this work.

The keywords used were: impacted

canines, canine impactions, impacted tooth and canine ectopic, VISTA, canine included, canine treatment.

LISTA DE FIGURAS

Figura 1- Representação esquemática dos estágios de Nolla. Fonte: ALMEIDA (2009).....18

Figura 2 - Trajetória complexa dos caninos. Fonte: Van der Linden (1976) 19
Figura 3 - Fonte: Odontol. Sanmarquina 2006; 9(1): 20-23.....22

Figura 4 - Desenhon esquemático dos caninos superiores retidos adaptado da classificação de Winter para terceiros molares inclusos.....23

Figura 5 - Ilustração esquemática da posição do canino em setores na radiografia panorâmica. Fonte Ericson e Kurol, 1988.....25
Figura 6 - Bloqueio do nervo infra-orbitário realizado com Mepivacaina 2%. Fonte: Milani, Protocolo Milani para técnica VISTA em tracionamento de caninos impactados, 2020.....30
Figura 7 - Complemento na região do canino impactadorealizado com Mepivacaina 2%. Fonte: Milani, Protocolo Milani para técnica VISTA em tracionamento de caninos impactados,2020.....30
Figura 8 - Desenho esquemático das duas incisões verticais preconizado originalmente na técnica V.I.S.T.A, Fonte: Milani, Protocolo Milani para técnica VISTA em tracionamento de caninos impactados,2020.....31
Figura 9 - Desenho esquemático demonstrando o 1° passocom apenas uma incisão vertical. Fonte: Milani, Protocolo Milani para técnica VISTA em tracionamento de caninos impactados,2020.....31
Figura 10 - 1° passo com apenas uma incisão vertical. Fonte: acervo pessoal, paciente K.....31
Figura 11 - 1° passo com apenas uma incisão vertical e descolamento do tecido gengival. Fonte: acervo pessoal, paciente K.....32
Figura 12 - Foto de um IZC 7 - O DAT's utilizado foi um 2x12 em aço da marca Dat Steel®. Fonte: Milani, Protocolo Milani para técnica VISTA em tracionamento de caninos impactados, 2020.....32

Figura 13 –Desenho esquemático demonstrando o IZC 6. . Fonte: Milani, Protocolo Milani para técnica VISTA em tracionamento de caninos impactados,2020.....33
Figura 14 - Desenho esquemático demonstrando o IZC 7. Fonte: Milani, Protocolo Milani para técnica VISTA em tracionamento de caninos impactados, 2020.....33
Figura 15 - Desenho esquemático do 1° e 2° passos e do 3° que é a segunda incisão vertical.Fonte: Milani, Protocolo Milani para técnica VISTA em tracionamento de caninos impactados.....34
Figura 16 - Imagem da segunda incisão vertical realizada com uma lâmina de bisturi 15c.Fonte: Milani, Protocolo Milani para técnica VISTA em tracionamento de caninos impactados, 2020.....34
Figura 17 - Desenho esquemático do 4° passo. A linha preta representa a direção e extensão do túnel.Fonte: Milani, Protocolo Milani para técnica VISTA em tracionamento de caninos impactados, 2020.....35
Figura 18 - Desenho esquemático do 5° passo. Colagem do botão na face vestibular do canino. Fonte: Milani, Protocolo Milani para técnica VISTA em tracionamento de caninos impactados, 2020.....35
Figura 19 - Desenho esquemático do 6° passo. A ativação é realizada na parte do elástico o corrente que fica externo à partir da segunda incisão vertical Fonte: Milani, Protocolo Milani para técnica VISTA em tracionamento de caninos impactados, 2020.....36
Figura 20 - Ataque acido na superfície do canino incluso o para posterior colagem do botão. Realização do procedimento VISTA. Fonte: acervo pessoal, paciente K., em tratamento na Sociedade Paulista de Ortodontia (SPO) 36
Figura 21 - Descolamento do periósteo a fim de criar o tunem por onde a ligadura elástica passara para ligar o botão ao DAT. Realização do procedimento VISTA. Fonte: acervo pessoal, paciente K., em tratamento na Sociedade Paulista de Ortodontia (SPO) 36
Figura 22 - Descolamento do periósteo a fim de criar o tunel por onde a ligadura elástica passara para ligar o botão ao DAT. Realização do procedimento VISTA. Fonte: acervo pessoal, paciente K., em tratamento na Sociedade Paulista de Ortodontia (SPO) 37
Figura 23 - Ligadura elástica passando pelo túnel.Realização do procedimento VISTA. Fonte: acervo pessoal, paciente K., em tratamento na Sociedade Paulista de Ortodontia (SPO) 37

Figura 24 - Ligadura elástica ligando o canino incluso com o DAT. Realização do procedimento VISTA. Fonte: acervo pessoal, paciente K., em tratamento na Sociedade Paulista de Ortodontia (SPO) 38
Figura 25 - Imagem clínica final da técnica VISTA, realizada com o Protocolo Milani. Fonte: Milani, Protocolo Milani para técnica VISTA em tracionamento de caninos impactados, 2020.....38
Figura 26 - Realização do procedimento VISTA. Fonte: acervo pessoal, paciente K., em tratamento na Sociedade Paulista de Ortodontia (SPO) 39
Figura 27 - Técnicas cirúrgicas para exposição de caninos maxilares inclusos por vestibular e palatino. Fonte: Cook , Wang, 2006.....45

LISTA DE ABREVIATURAS E SIGLAS

Dats – Dispositivo de ancoragem temporária

TCFC - Tomografia computadorizada de feixe cônico

IZC - Crista infra zigomática

VISTA – incisão vertical com realização de um túnel

SUMÁRIO

1 INTRODUÇÃO 13

2 REVISÃO DE LITERATURA 16

3 DISCUSSÃO 40

4 CONCLUSÕES 48

5 REFERÊNCIAS.....49

1 INTRODUÇÃO

Os caninos superiores permanentes são de suma importância para a oclusão, pois as guias caninas no movimento de lateralidade são fundamentais para uma oclusão balanceada. São elementos indispensáveis para o sistema estomatognático, oclusão dinâmica, estética do sorriso e harmonia facial, segundo Barbosa et al, 2017.

Pela cronologia de erupção, os caninos permanentes são os últimos dentes a irromper na arcada dentaria, os caninos permanentes devem estar erupcionados na cavidade oral por volta dos 12 anos de idade, porém a erupção tardia de caninos inclusos é comum. Os caninos são os elementos pilares da arcada dentária, e quanto mais precoce for diagnosticada sua impactação, melhor é o prognóstico do caso, segundo Jardim et al 2012.

Dentes inclusos ou impactados, são aqueles dentes cujo a raiz está totalmente formada mas o dente não irrompeu na arcada dental. Os caninos superiores permanentes, depois dos terceiros molares, são os dentes que mais se apresentam como inclusos. A impactação canina é uma anomalia que está presente em 1,1 a 13% da população, Cappellette, 2008.

O predomínio de casos está para o sexo feminino e a retenção do canino superior mais frequente que a do canino inferior. Em um estudo de Renzet.Al 2018,foi observado um predomínio de indivíduos do sexo feminino (71,4%), e a retenção do canino foi mais frequente na maxila (71,4%) e com impactação unilateral (61,9%). E ainda, a retenção unilateral e na posição retroalveolar mais prevalentes também, e em especial na região palatina. Verifica-se ainda que a impactação palatina ocorre mais frequentemente em indivíduos com maloclusão de classe II divisão 2.

A etiologia dos caninos inclusos ou impactados não é totalmente explicada, é multifatorial, abrangendo fatores gerais e locais. Fatores associados a inclusão de caninos são distúrbios endócrinos, presença de alteração patológica na região, hereditariedade, síndromes com má formação craniofacial, fissura alveolar, doença febril, irradiação, perda precoce ou tardia do decíduo, anquilose, dilaceração radicular, ausência do incisivo lateral superior,falta de espaço para a erupção, má posicionamento dentário. A inclusão dental, também esta relacionada à discrepância

de tamanho entre os dentes e as arcadas maxilares, o que pode contribuir para a retenção prolongada dentária. Quando não diagnosticados e tratados, os caninos inclusos podem desenvolver patologias e/ou ocasionar reabsorções dos dentes adjacentes. Dessa forma, é fundamental um diagnóstico precoce, para que se tenha um prognóstico mais favorável, Alves et al, 2014.

A correta localização do canino incluso no rebordo alveolar bem como sua relação com as estruturas e os demais elementos dentários adjacentes possibilita o planejamento cirúrgico adequado, redução de estresse para o profissional e o paciente, menor tempo operatório e prognóstico mais previsível. Para melhor visualização e diagnóstico de caninos permanentes inclusos, utilizam-se a radiografia com o método de Clark e tomografias computadorizadas. Mas o método de imagem de eleição,é a tomografia computadorizada de feixe cônico (TCFC) com baixa radiação, escaneamento rápido e dados volumétricos em 3D, por proporcionar precisão na localização do canino impactado e avaliar sua posição com as estruturas adjacentes.Com a tomografia, independentemente do tipo da aquisição tomográfica, são obtidas reconstruções multiplanares e tridimensionais, reproduzindo a região sem sobreposição das demais estruturas, em escala real e sem distorções, segundo trabalho de Carvalho et al, 2017.

O tracionamento ortodôntico do canino superior impactado continua sendo um desafio para os cirurgiões dentistas atuais. O tratamento dessa entidade clínica geralmente envolve a exposição cirúrgica do dente impactado, seguido de tração ortodôntica para guiá-lo e alinhá-lo ao arco dental. Perda óssea, reabsorção radicular e recessão gengival ao redor dos dentes tratados são algumas das complicações mais comuns, Manne et al. 2012.

Seu tratamento inter-relaciona especialistas de diferentes áreas dentro da odontologia, como o ortodontista e o cirurgião bucomaxilofacial. Vários prognósticos tem sido relatados na literatura, dependendo da posição do canino incluso.A dificuldade de realizar esse tratamento a parece nos estudos relatados como sendo dependente da sua posição, sendo essa posição em horizontal, vertical, por vestibular ou por palatino e posição buco palatino. As opções de tratamento incluem técnicas não cirúrgicas, exodontia seguida de transplantação, exodontia propriamente dita, exposição cirúrgica com acompanhamento, e exposição cirúrgica seguida de tracionamento, Boscarino, 2020.

A exposição cirúrgica do dente impactado e os complexos mecanismos ortodônticos aplicados para alinhar o dente ao arco podem levar a quantidades variáveis de danos às estruturas de suporte do dente, sem mencionar a longa duração do tratamento e a carga financeira para o paciente. Portanto, parece valer a pena focar nos meios de diagnóstico precoce e interceptação dessa situação clínica.

De acordo com Manne et al, 2012, há uma probabilidade de complicações após o tracionamento dos caninos inclusos, como a reabsorção radicular, perda óssea, defeitos periodontais e resultados pouco estéticos. A movimentação precisa ser sempre bem controlada, para não afetar o fluxo sanguíneo da polpa, resultando em obliterações ou necrose pulpar, segundo estudo de Jarjoura et al 2002.

Atualmente, como alternativa de tratamento para tracionamento de canino tem-se uma técnica cirúrgica menos invasiva, a técnica de incisão vertical com acesso em túnel subperiosteal (VISTA), que foi adaptada pelo doutor Chang. Foi descrita para tracionamento de caninos inclusos superiores impactados por vestibular. É considerada uma técnica minimamente invasiva, onde é feita a exposição do canino incluso, através de duas incisões verticais e remoção de osso, cola-se um botão no canino e amarra-se um elástico corrente nele, faz-se um túnel subperiosteal até uma pequena incisão, instalação de um dispositivo de ancoragem esquelética (DAT'S), e a outra extremidade do elástico corrente amarrada na cabeça do dispositivo de ancoragem esquelética (DAT'S) e sutura com fio de nylon, como descreve Bariani R et al.

Nesse trabalho, será abordado a técnica de incisão vertical com acesso em túnel subperiosteal(VISTA), que é uma técnica conservadora e menos invasiva, que foi adaptada por Chang e baseada em uma técnica cirúrgica periodontal de Zadeh. A técnica VISTA é descrita para corrigir e tracionar caninos superiores inclusos por vestibular. Será abordado seu emprego, indicações, descrição da técnica de forma que sirva para facilitar o emprego da mesma.

2 REVISÃO DE LITERATURA

Para a realização deste trabalho foi efetuada uma pesquisa bibliográfica entre 1979 até 2020 de artigos, estudos científicos e clínicos, casos clínicos, recorrendo a diversas bases de dados eletrônicas, como a PubMed, ScienceDirect e SciELO. As palavras-chave utilizadas foram: impactedcanines, canineimpactions, impactedtooth, ectopiccanine, canino incluso, VISTA, tracionamento de canino.

O termo “canino” é derivado do latim “canis”, por ter esse dente, suas raízes robustas e pontas mais afiadas. Felino 1993, relatou que também se deve a semelhança desse, com os dentes dos animais carnívoros e que os caninos são os dentes mais estáveis das arcadas dentárias, sendo em muitas das vezes os últimos a serem perdidos.Anatomicamente, os caninos superiores e inferiores são muito semelhantes e a eminência canina é importante para a expressão facial normal da boca e dos lábios,Felino,1993.

Woelfel e Scheid, 2000, expõe que os caninos são alicerces dos maxilares, por estarem com a crista óssea recobrindo as raízes, e também relatam que a eminência canina, tem um grande valor na harmonia e estética facial e beleza do sorriso. São os dentes permanentes mais longos, tendo o canino superior um comprimento aproximado de 26,4 mm e o inferior de 25,9 mm. As coroas dos caninos maxilares têm o mesmo comprimento da coroa dos incisivos centrais e a sua raiz, única na maior parte dos casos, é maior que a dos outros dentes. Possui um diâmetro vestíbulo-lingual maior que mésio-distal, aproximadamente 0,5 mm. A forma da coroa, que representa uma transição entre o incisivo lateral e o pré-molar, fornece ao canino um aspeto de força e robustez, Woelfel e Scheid, 2000.

Segundo Bishara*cit. In* Bedoya e Park 2009, o canino é considerado um dos dentes mais importantes, em estética, pois a forma da arcada dentária e contorno da boca dependem dele. Mantém a harmonia do sorriso e simetria, alem de ser importante para o movimento de lateralidade e carga mastigatória.

SSegundo Mulick, 1979, o canino fornece a guia canina e sua presença leva a uma transição harmoniosa entre o segmento anterior e posterior do arco dentário, mantendo sua curva e formando a eminência canina, dando harmonia e suporte para o lábio superior.

A função dos caninos na mastigação é a de rasgar os alimentos Woelfel e Scheid, 2000. Importantes para uma oclusão estável, nos movimentos de lateralidade,e ainda, segundo Britto et al, 2003, é um elemento de proteção do sistema estomatognático. A falta da guia canina, dá-se como uma probabilidade maior de desenvolver uma Classe III, segundo o trabalho de Sajnani, 2013.

A eminência canina assegura a expressão facial normal da boca e dos lábios. O seu valor estético é visível após a perda dos caninos e pela dificuldade que surge em repor o aspeto facial anterior (Felino, 1993).

Segundo Avery, 2000, a erupção dentária é o processo pelo qual os dentes em desenvolvimento nascem e aparecem no arco dental, através do osso e dos tecidos moles até entrar em contato com os dentes antagonistas e exercerem sua função na oclusão e mastigação. E tanto a dentadura decídua como a permanente podem sofrer alterações na cronologia e sequência na erupção.

A melhor classificação para a determinação da idade dentária é a de Nolla, 1960. A medida de maturação é baseada no estágio médio de calcificação dentária e indica um índice, determinado pelos estágios de desenvolvimento de cada dente (escores de zero a 10).

0 – ausência de cripta
1 – presença de cripta
2 – calcificação inicial
3 – um terço de coroa completa
4 – dois terços de coroa completa
5 – coroa praticamente completa
6 – coroa completa
7 – coroa completa, um terço de raiz formada
8 – coroa completa, dois terços de raiz formada
9 – coroa completa, raiz praticamente completa, ápice aberto
10 – dente totalmente formado com ápice radicular completo

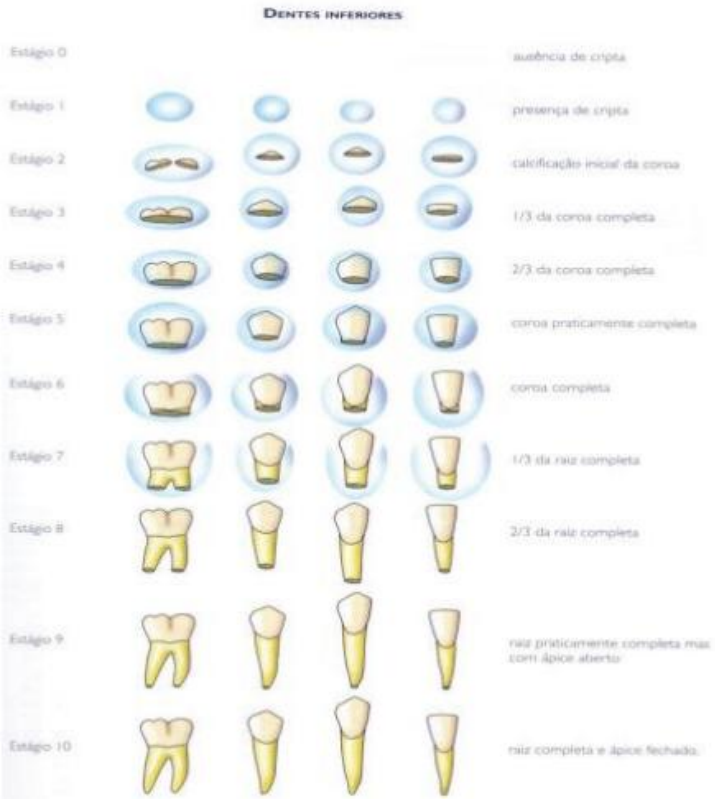

Figura1 Representação esquemática dos estágios de Nolla. Fonte: ALMEIDA (2009)

A direção que o dente toma durante o processo de erupção é o resultado do crescimento dentário, do osso alveolar e do osso de suporte. Se houver um desequilíbrio ou interferência no osso alveolar ou osso de suporte o sentido de erupção pode ser alterado e causar a inclusão de um dente, como foi demonstrado por Rulli, 2000.

Quanto aos conceitos, Rodríguez 2005, descreveu como sendo o termo retenção dentaria quando um dente encontra-se retido, total ou parcialmente, e permanece nos maxilares para além do seu período normal de erupção. Já a inclusão dentária foi relatada como um dente retido rodeado pelo seu saco pericoronário e com o leito ósseo intacto. E também descreveu a impactação dentária como um dente retido que perfurou o teto ósseo, com abertura ou não do saco pericoronário, podendo surgir ou manter-se submucoso na boca. O dente ectópico é um dente incluso que ocupa um lugar próximo do normal e o dente heterótópico tem uma posição anormal.

Os caninos inclusos são aqueles que se mantém dentro do maxilar para além do seu período, mesmo tendo a raiz completamente formada, segundo Chapokas et al. 2012.

Um dente é considerado impactado ou incluso quando não se encontra presente no arco dental em sua época de irrupção normal e sua raiz encontra-se completamente formada, mas sem estar em irrupção ou ainda ou até quando se verifica que seu homólogo encontra-se com raiz completa e já esta no arco irrompido há pelo menos 6 meses, segundo Almeida 2001[23].Gandini Jr. e outros 2009 definem de forma similar quando dizem que a impactação é caracterizada quando o dente, passada a época normal de irrupção, não se encontra presente no arco dentário e, no entanto, não apresenta mais potencial de irrupção, pois sua raiz está completamente formada; ou quando o dente homólogo está irrompido há pelo menos seis meses, com formação radicular completa.

O processo de desenvolvimento dos caninos é o mais demorado e seu trajeto o mais longo. Sendo assim, não é raro que diversos fatores,sistêmicos ou locais, possam alterar a sua irrupção resultando na impactação dentária, segundo Ferrazzo e outros 2005. De todos os dentes definitivos, o canino da maxila é o que apresenta o trajeto mais longo, desde os 5 até aos 15 anos, o canino percorre quase 22 mm, segundo Sajnani, 2013.

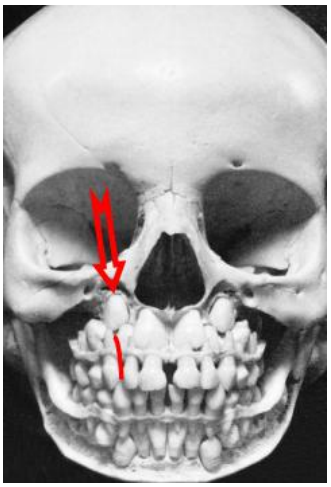

Figura 2 - Trajetória complexa dos caninos.Fonte: Van der Linden (1976).

Em Manne et al, 2012, encontramos que a incidência de caninos inclusos superiores é de cerca de 1-2% da população geral, enquanto que em caninos inferiores é de cerca de 0,35% na população geral. Gay-Escoda, 1999, 89% da inclusão canina ocorre em maxila e 11% das inclusões caninas em mandíbula, sem dados conclusivos se ocorre mais do lado direito ou esquerdo. Yadav*et al.*, 2013, diz que 85% encontra-se por palatina e 15% por vestibular. Manne et al, 2012 diz que a incidência de caninos inclusos ocorre mais em palatina em popuaçãoeuropéia

e americana, mas em asiáticos ocorre mais por vestibular.Rodríguez 2005, relata que é mais comum o canino incluso superior estar direcionado para a mesial do que para a distal.

Segundo um estudo de Forsyth Dental Infirmary cit. in Ngan, Hornbrook e Weaver 2005foi demonstrado que os caninos permanentes erupcionam um ano mais cedo nas meninas, por volta dos 10,98 anos que nos meninos que é por volta dos 11.69 anos. E Hurme et al 2005, considera que há um atraso na erupção se o canino não erupcionar até aos 12,3 anos nas meninas 13,1 nos meninos.Chapokas, et al, 2012 diz que há mais predisposição a caninos superiores inclusos no sexo feminino do que no sexo masculino, havendo mais casos em meninas

Há uma variedade de estudos e teorias para a inclusão canina, contudo, esses fatores não são claros. Acredita-se que essa inclusão têm uma origem poligênica e multifatorial,Husain et al. 2012.

Martínez, et al, 2007, descreveu que os fatores etiológicos podem influenciar a posição do canino incluso. Caninos inclusos por vestibular da maxila estão associados a hipoplasias maxilares, diminuição do diâmetro longitudinal da arcada e um tamanho exagerado do canino.Quanto aos caninos inclusos por palatina, estão associados a fatores hereditários, problemas foliculares, defeitos na reabsorção do canino decíduo, hipoplasia ou agenesia do incisivo lateral ou outras causas como a presença de cistos, tumores e fissuras labio-alvéolo-palatinas.

Sajnani, 2013, descreveu fatores gerais para a inclusão canina, hipopituitarismo, disostoses cleidocranianas, síndrome de Down, acondroplasia, hipovitaminoses (A ou D), amelogénese imperfeita, osteopetrose, entre outras. E descreveu que os mais comuns são os fatores locais para a inclusão canina, discrepância dentomaxilar, retenção prolongada e perda prematura do canino decíduo, posição atípica do germe dentário, longo caminho de erupção, presença de uma fissura alveolar, anquilose, distúrbios foliculares e cistos, dilaceração da raiz, trauma, fatores idiopáticos sem causa aparente, alterações dos incisivos laterais como hipoplasia, cônicos ou agenesias.

Segundo Moura, Moreira,Teles (2004) a falta de espaço no arco dental é um dos principais, senão o principal fator etiológico para dentes inclusos ou impactados, e os últimos dentes da sequencia de erupção, geralmente são os mais acometidos.
Jardim et al, 2021descreve que a inclusão, entre outros fatores, geralmente ocorre devido à discrepância de tamanho entre os dentes e arcadas maxilares, sendo esta

razão considerada a principal causa de retenção dentária. A etiologia da retenção de caninos ainda não é totalmente explicada, embora alguns autores tentam atribuir o fenômeno da retenção a algumas causas como: anomalia no germe do canino permanente, presença de alterações patológicas na região, perda prematura ou tardia do dente decíduo, comprimento de arco desfavorável, comprimento discrepante do dente, excessivo comprimento da coroa, dilaceração radicular e anquilose.

Segundo Marzola, 1988, a etiologia dos caninos inclusos são variadas: falta de espaço no arco dental, desenvolvimento inadequado da maxila, perda prematura do dente decíduo, reabsorção tardia da raiz do decíduo.

Moyers, 1991, defendeu que a etiologia de dentes impactado ou retido, envolve etiologias primarias e secundárias. Como causas primárias estão à reabsorção radicular do dente decíduo, trauma dos germes dos dentes decíduos, disponibilidade de espaço no arco, rotação dos germes dos dentes permanentes, fechamento prematuro dos ápices radiculares, irrupção de caninos em áreas de fissuras palatinas. E as causas secundárias como: pressão muscular anormal, doenças febris, distúrbios endócrinos e deficiência de vitamina D. Segundo Tanaka e outros, 2000, a etiologia da impactação e retidão de caninos estão relacionada à hereditariedade, deficiências endócrinas, doenças febris e irradiação, discrepância de tamanho dentário e comprimento da arcada, retenção prolongada ou perda prematura do canino decíduo, posição anormal do germe dentário, presença de fenda alveolar, agenesia ou alteração deforma dos incisivos laterais superiores, anquilose, dentes supranumerários, mucosapalatina resistente e espessa, hábitos bucais deletérios, traumatismo, dilaceração deraiz, iatrogenias e idiopática.

Daher, 2007 et al, explicitou que a localização do canino incluso por palatina é o mais comum e também mais comumde ocorrer unilateralmente. Neste trabalho, também explicam que a etiologia da impactação ainda é obscura e não explicada. Como causas locais, tem-se a reabsorção da raiz do canino decíduo, retenção prolongada do canino decíduo, arco pequeno, patologias (cisto dentigero, anquilose, tumores odontogenicos), dentes supranumerários, dilaceração radicular do canino permanente, perda prematura do canino decíduo, fissura de lábio e/ou palato, rotação dos germes dos dentes permanentes, fechamento prematuro dos ápices radiculares, deficiência transversal de maxila e no longo trajeto de erupção dos caninos superiores.

Em um trabalho de Guillen et al 2019, concluiu-se que a duração da tração ortodôntica é influenciada principalmente por sexo, se é unilateral ou bilateral, localização centrada bicorticalmente ou quando está localizada próximo à linha média. Neste trabalho, o sexo feminino, impactação bilateral e impactação bicortical tiveram influencia significativa no tempo de tracionamento, sendo um maior tempo nesses casos. A tração ortodôntica de um canino impactado maxilar (CIM) aumenta o tempo de tratamento ortodôntico.

Segundo Rodríguez, 2005, o canino pode apresentar uma posição vertical, horizontal e oblíqua, sendo o mais comum ele apresentar uma rotação compreendida entre 60º-90º do seu longo eixo, ou até mesmo em posição ectópica como no seio maxilar. E ainda segundo Rodríguez, o canino encontra-se frequentemente com o seu longo eixo direcionado para mesial.

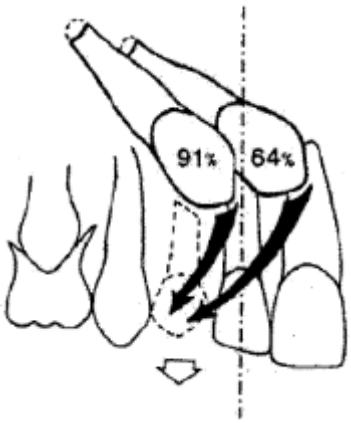

Figura 3 - Fonte: Odontol. Sanmarquina 2006; 9(1): 20-23.

A posição do canino foi definida seguindo uma adaptação da Classificação de Winter :

a) vertical – quando estiverem paralelos em relação ao longo eixo do incisivo lateral;

b) mesioangular – quando o longo eixo do dente estiver em posição medial em relação ao longo eixo do incisivo lateral;

c) distoangular – quando o longo eixo do dente estiver em posição distal em relação ao longo eixo do incisivo lateral;

d) horizontal – quando o longo eixo do dente estiver perpendicular ao longo eixo do incisivo lateral.

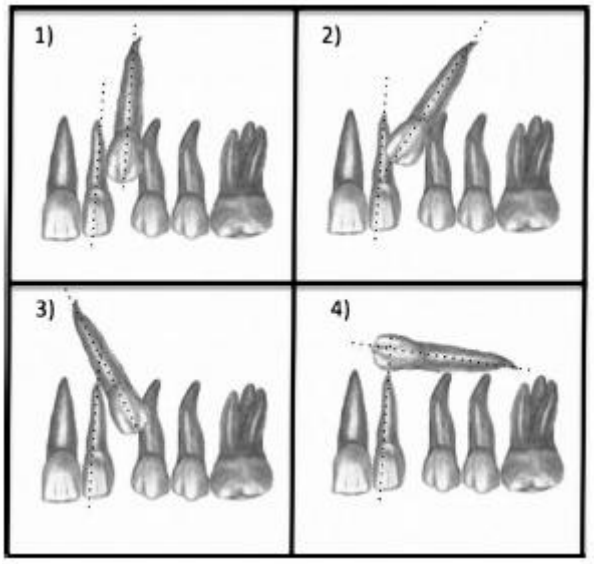

Figura 4 - Desenhon esquemático dos caninos superiores retidos adaptado da classificação de Winter para terceiros molares inclusos.

Normalmente, a inclusão de caninos, é mais prevalente na maxila do que na mandíbula, representando 89% e 11%, respectivamente, não apresentando diferenças significativas entre os lados, direito e esquerdo, segundo Gay-Escoda et al, 1999. O canino superior incluso apresenta uma prevalência de cerca de 1-2% na população geral, segundo Sajnani, 2013. Já o canino inferior incluso apresenta uma incidência mais baixa, de cerca de 0.35%, segundo Cooke e Wang, 2006.

Marino (2008) afirma que aproximadamente 1 a 3% da população é acometida por esse distúrbio, que se apresenta mais frequentemente no gênero feminino. A localização deste dente no lado palatino é mais frequente e na maior parte dos pacientes ocorre unilateralmente.

Na maxila, 85% dos caninos inclusos estão na posição palatina, 15% estão por vestibular, segundo Yadav et al. Hussain et al. Eles ainda referem que a incidência de inclusões por palatino é duas vezes superior que as por vestibular (Husain et al., 2012).

O dente canino é de suma importância no arco dentário e oclusão. E por isso, diante de um canino incluso, é necessário conhecimento, destreza técnica, diagnóstico correto, para manejo do tratamento e tracionamento desse dente. Afim

de evitar sua extração e colocá-lo na arcada dentária, como descreve Tanaka O, et al, 2000, que o tratamento ortocirurgico é muito eficiente para esse fim.

Caninos superiores inclusos, depois dos terceiros molares, são os dentes que mais se apresentam nessa condição. Sendo uma situação clínica muito comum na população, como nos apresenta Ericson S, Kurol J, 1987.

Na maioria dos casos, o diagnóstico de um canino incluso é um achado ocasional, clínico ou radiográfico. As complicações mais frequentes envolvendo caninos inclusos envolvem complicações mecânicas, infecciosas, neurológicas, cistos foliculares e tumores, segundo Gay-Escodaet al, 1999. Neste trabalho, também encontramos que as complicações mecânicas envolvem o deslocamento dos dentes vizinhos e processos de destruição óssea ou radicular. A pressão que os caninos inclusos exercem sobre os dentes adjacentes provoca o seu deslocamento. O dente mais afetado é o incisivo lateral. Se o canino exerce pressão na raiz do incisivo para mesial, a coroa do incisivo move-se para distal; se exerce pressão na raiz para vestibular, a coroa desloca-se para palatino e vice-versa.

A pressão do canino pode originar uma rizólise no dente adjacente, estabelecendo periodontites, pulpites e necrose pulpar, segundo Rodríguez, 2005. A reabsorção radicular é uma complicação frequente que pode levar à perda do dente vizinho seja por queda espontânea ou pela necessidade de extração. Quanto mais inclinado para a mesial, em direção ao ao incisivo lateral, maior é o risco de reabsorção radicular, segundo Litsas e Acar, 2011.

Segundo Gay-Escoda et al. 1999, em aproximadamente 80% dos casos de canino inclusos não há sintomas, ou seja, os pacientes são assintomáticos, sendo um achado clínico ou radiológico. Os restantes 20% dos casos são sintomáticos devido às complicações.

O canino superior erupciona por volta dos 11-12 anos, McDonald e Avery, 1995. Um diagnostico prematuro, ainda na dentição mista, em torno dos 8 anos, é extremamente útil e pode fazer a diferença no tipo de tratamento necessário, no tempo de tratamento, e no aparecimento de futuras complicações, segundo Manne et al. 2012.

O diagnóstico é feito através de exames clínicos e radiográficos. Há vários exames radiográficos que podem auxiliar no diagnóstico de um canino impactado, como uma tomada radiográfica simples e rápida, a radiografia periapical, verifica-se a impactação de um canino, contudo, mesmo usando a técnica de Clark, ela

somente indicara se o dente esta por vestibular ou lingual, e não a correlação com os dentes e estruturas adjacentes e o preciso lugar da impactação. O exame radiográfico oclusal, indica a posição da coroa do canino em relação as raízes dos incisivos, mas esse exame, tem distorção entre a relação dentária e óssea, como descreve MulickJF(ano), não sendo muito utilizada por falta de precisão. Já a radiografia panorâmica, é um excelente método pratico, eficiente, de custo reduzido, para um diagnóstico inicial confiável, pois por meio dele, temos o posicionamento, inclinação e altura do canino incluso e sua relação com dentes e estruturas ósseas adjacentes, como demonstra Bariani R et al. 2017.

A panorâmica dentária permite prever a inclusão canina em 80% dos casos, Ericson, Kurol 1987. Ericson e Kurol em 1988 definiram sectores para indicar diferentes tipos de impactação.

Sector 1: se a ponta da cúspide do canino estiver entre a linha media e o longo eixo do incisivo central;

Sector 2: se o pico da cúspide do canino estiver entre os principais eixos do incisivo lateral e central;

Sector 3: se o pico da cúspide do canino estiver entre o maior eixo do incisivo lateral e o primeiro pré--molar.

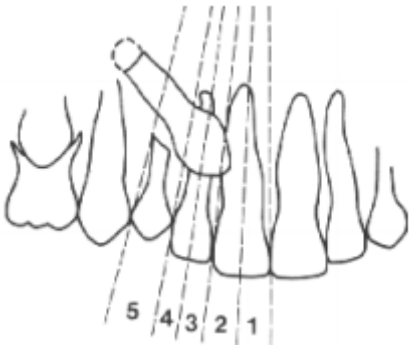

Figura 5 - Ilustração esquemática da posição do canino em setores na radiografia panorâmica. Fonte Ericson e Kurol, 1988.

O exame ideal, pela precisão de imagem, é a tomografia computadorizada. É um exame de imagem mais moderno e detalhado, com um custo ainda elevado. Por meio dela é possível obter-se com precisão a localização do canino incluso e as

estruturas adjacentes relacionadas, pois temos uma imagem 3D. Sendo assim, por exemplo,é possível verificar o grau de reabsorção de incisivos laterais e centrais, e segundo, Chen CK, Chang CH, Roberts WE2014, garantir mais precisão e segurança nos procedimentos cirúrgicos.

A correta visualização do canino incluso e as estruturas adjacentes relacionadas é fundamental para um correto diagnostico do caso e para o planejamento do tipo de tratamento desses dentes.

Segundo Moore, 2004é importante conhecer os seguintes fatos sobre o paciente e o dente incluso, como idade do paciente, desenvolvimento geral e o estado da dentição, tamanho e a forma da coroa do dente incluso, se está reabsorvido ou provocou reabsorção, formato da raiz, posição do dente no osso, profundidade no osso, relação vestíbulo-lingual com o arco, relação do dente com as estruturas vizinhas, tamanho do folículo, textura do osso, estado dos dentes adjacentes. Estudando e considerando todos estes fatos, o tratamento pode agora ser considerado e planejado, Moore, 2004.

De arco com Tito et al. 2008, o prognóstico dos tratamentos ortodônticos nos caninos inclusos depende de uma série de fatores e condições, como a idade do paciente, o espaço existente na arcada, a posição do canino, a colaboração do paciente, se está anquilosado ou não. A angulação do canino em relação à linha média, a posição vertical, a posição ântero-posterior e o grau de sobreposição da coroa com o incisivo lateral, também são fatores que determinam o prognóstico dos tratamentos ortodônticos nos caninos inclusos, de acordo com Fleming et al. 2009. E ainda, quanto maior for o deslocamento e o trauma cirúrgico, pior será o prognóstico, de acordo com Tito et al., 2008.

Segundo Roberts-Harry, 2004, o prognóstico bom em relação ao tratamento de tracionamento de caninos inclusos, tem uma relação indireta com a idade. Quanto mais velho o paciente, o prognóstico é pior. No trabalho de Roberts-Harry, 2004, também esta uma associação com a posição do canino incluso, quanto mais desfavorável a posição, maior complexo o tratamento para colocar o dente no arco dental. Também nesse trabalho, verificou-se que quanto mais horizontal e profundo o canino será o prognóstico pior e maior a probabilidade de necrose pulpar.

Atualmente, com o crescente conhecimento da importância estética e funcional do canino, houve uma alteração progressiva e evolutiva, com aumento do interesse em adotar-se condutas para incluir e manter esse dente na arcada

dentária. Com isso, passou-se a adotar condutas terapêuticas mais conservadoras, dirigida a posicionar o canino na arcada, para exercer suas funções próprias, de arco.Gay-Escoda, 1999.

Os tratamentos para caninos superiores inclusos são multidisciplinares, envolvendo diferentes especialidades odontológicas, como o clínico geral, o cirurgião buco maxiofacial, ortodontistas, periodontistas, odontopediatras, dentre outros, segundo Bazargani*et al.,* 2013.

Segundo Martins *et al.*, 2009 é fundamental avaliar todas as condições acerca do diagnóstico e tratamento do canino incluso e assim definir qual a opção de tratamento mais adequada,avaliando todos os riscos e benefícios.De acordo com Maahs et al, 2004, é importante, antes de iniciar o tratamento de caninos inclusos, considerar a idade do paciente, o estágio de desenvolvimento da dentição, a posição do dente incluso, se há reabsorção radicular dos dentes adjacentes, cooperação e interesse do paciente no tratamento.

Segundo Ferguson JW, Parviz, 1997, o tipo de tratamento esta diretamente relacionada a fatores como, idade, estagio de desenvolvimento da dentição, a posição do canino incluso, maloclusão, reabsorção radicular dos dentes vizinhos, condições financeiras do paciente, dentre outros.

Os tratamentos para caninos superiores inclusos variam de procedimentos cirúrgicos e não cirúrgicos, de invasivos a não invasivos. Variando desde a uma extração do canino incluso até um reeimplante cirúrgico, como expôs Ferguson JW Parvizi, 1997, e essa escolha depende da localização, oclusão e do acesso cirúrgico.

As opções de tratamento para caninos inclusos são: a abstenção de tratamento, o tratamento intercetivo, a extração do canino incluso, a recolocação do canino na arcada por exposição cirúrgica ou por tração cirúrgica-ortodôntica e o auto-transplante, Kalifa, 2017.

São inúmeras as técnicas e os dispositivos de tracionamento cirúrgico-ortodôntico e variam conforme o caso, a experiência ou preferência do cirurgião dentista envolvido na solução do caso.

O tratamento por exposição cirúrgica do dente canino incluso, e alinhamento ortodôntico deste mesmo dente no arco, é recomendado para os casos em que a) o paciente está habilitado para a utilização de dispositivos fixos, b) o paciente é motivado, cooperativo e tem um bom estado de saúde geral e dentário, c) as

medidas intercetivas não se adequam, d) o canino incluso encontra-se numa posição favorável a esta terapêutica, segundo Husain*et al.*, 2012.

De acordo com um trabalho de Shapira*et al.* 2003 este tipo de tratamento onde tem por finalidade tracionar e alinhar o dente canino incluso, divide-se em duas etapas fundamentais. Na primeira, a fase cirúrgica, há a exposição da coroa e a fixação de um braquete ou botão, que na segunda etapa, a fase ortodôntica, se unirá com o dispositivo de tracionamento.

A escolha da técnica de exposição cirúrgica do canino incluso depende de quatro critérios importantes: a) a posição vestibulolingual da coroa, b) a posição vertical relativamente à junção mucogengival, c) a quantidade de gengiva presente no local do dente em questão incluso, d) a posição mesiodistal da coroa do canino; de acordo com o trabalho do autor Kokich, 1999.

Segundo Cooke e Wang, 2006, a parte coronária dos caninos inclusos por vestibular pode ser exposta através de uma cirurgia de gengivectomia, ou um retalho posicionado apical, ou técnicas de erupção fechada.

A ancoragem ortodôntica é de suma importância em tratamentos ortodônticos. Um tratamento ortodôntico bem sucedidos, na grande maioria das vezes, depende de planejamento criterioso da ancoragem, e é assim também, no tratamento de caninos inclusos, segundo Araujo et al, 2006. Há diversos tipos de ancoragem descritos na literatura, como a barra lingual e transpalatina, botão de Nance, elásticos intermaxilares, AEB – aparelho extrabucal, contudo, mesmo com seus usos, há uma perda de ancoragem e permitem certo grau de movimentação.

Atualmente, pode-se usar dispositivos transitórios de ancoragem esquelética, que não permite a movimentação não desejada em unidade de reação. E segundo Southard, T. E. et al., 1995, as cargas ortodônticas de força contínua, unidirecional e de baixa magnitude não são capazes de gerar atividade osteolítica e movimentação na interface óssea do implante, permitindo uma maior previsibilidade de tratamentos e movimentos mais complexos, independente também da cooperação do paciente.

Com isso, foram desenvolvidos os miniimplantes específicos para a ortodontia, que são adequados para uma ancoragem esquelética temporária. Segundo a literatura, tem-se demonstrado as seguintes características e vantagens dos miniimplantes: boa aceitação do paciente, tamanho reduzido; fácil colocação; resistência às forças ortodônticas; capacidade de receber carga imediata; utilização

com as diversas mecânicas ortodônticas; fácil remoção e baixo custo, segundo trabalho de GRAY, J.B, 2000.

Em Mah e Bergstrand, 2005, foi abordado uma melhor definição da nomenclatura a ser utilizada para estes dispositivos, sendo que o termo Dispositivo de Ancoragem Temporária(DAT) refere-se a “todas as variações de implantes, parafusos, pinos e onplants que são instalados especificamente para promover ancoragem ortodôntica e são removidos após a terapia biomecânica”. Com o advento e utilização dos DAT’S na ortodontia, surgiu seu uso também em terapêuticas com caninos inclusos. Atualmente tem-se uma técnica cirúrgica minimamente invasiva chamada VISTA (vertical incisions subperiosteral tunnel Access) para o tratamento e tracionamento de caninos inclusos por vestibular, usando-se esse dispositivo de ancoragem esquelética temporário. É uma técnica onde é feito a exposição do canino incluso através de duas incisões verticais e e remoção de osso vestibular, coloca-se um botão no canino e um elástico corrente nesse botão passa-se o elástico corrente,através de um túnel subperioesteal até uma pequena incisão, instala-se de um dispositivo de ancoragem esquelética temporário, como um miniimplante, e ativa-se o elástico corrente até a cabeça do miniimplante e sutura com fio de nylon 6.0, como descreveu Bariani R et al, 2017.

A técnica de incisão vertical com acesso em túnel subperiosteal (VISTA) é pouco invasiva e conservadora, foi adaptada por Chang, 2010que se baseou em uma técnica cirúrgica periodontal desenvolvida por Zadeh, cujo objetivo era a reposição coronária da gengiva marginal nas correções de defeitos periodontais.

Sendo assim a técnica VISTA foi descrita para corrigir transposições de caninos superiores impactados por vestibular.

Milani, 2020, apresentou um protocolo de tratamento para a realização da técnica VISTA, descrevendo uma sequência lógica com o objetivo de padronizar a sua execução na atuação clínica cotidiana, ajudando no planejamento execução dessa técnica de tracionamento de maneira segura e simples. Tal protocolo, chamado de Protocolo Milani, foi criado a partir de dois anos de experiências cirúrgicas do autor, com altíssimo índice de sucesso. É dividido em 7 etapas, desde a incisão até a sutura final do procedimento.

Seguindo o protocolo Milani, inicia-se com a devida paramentação cirúrgica completa, anestesia local (bloqueio infra orbitário e infiltrativa na região no canino impactado).

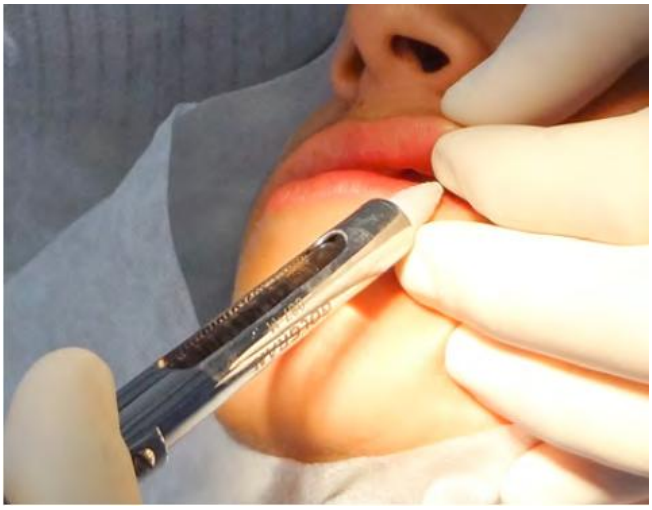

Figura 6- Bloqueio do nervo infra-orbitário realizado com Mepivacaina 2%. Fonte: Milani, Protocolo Milani para técnica VISTA em tracionamento de caninos impactados, 2020.



Figura 7 – Complemento na região do canino impactado realizado com Mepivacaina 2%. Fonte: Milani, Protocolo Milani para técnica VISTA em tracionamento de caninos impactados, 2020.

O Primeiro Passo é a primeira Incisão Vertical, na técnica original do Chang, são realizadas duas incisões verticais na região do canino impactado. Já no protocolo Milani, faz-se apenas uma incisão vertical entre 10 e 12mm de comprimento no centro da coroa do canino e desta maneira se consegue o acesso total à coroa do canino, sendo assim, o acesso é pouco invasivo.Uma vez que essa incisão se mantém com uma distância de no mínimo 3mm da margem cervical, o prognóstico é favorável, pois o canino fica recoberto por tecido durante todo o tracionamento.Caso a incisão fique com menos de 3mm da margem cervical, o

prognóstico é visto como desfavorável,porque o canino fica exposto e assim aumenta o risco de retração gengival ao final do tratamento.

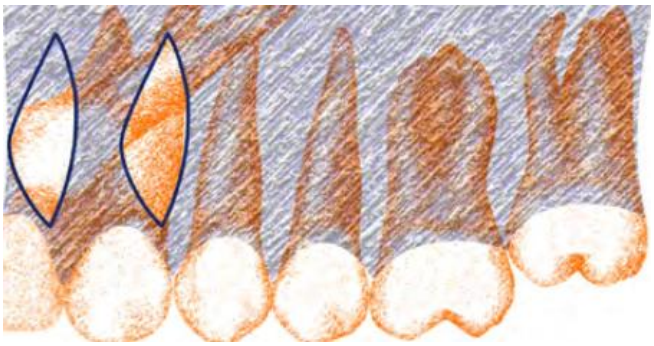

Figura 8 – Desenho esquemático das duas incisões verticais preconizado originalmente na técnica V.I.S.T.A, Fonte: Milani, Protocolo Milani para técnica VISTA em tracionamento de caninos impactados, 2020.

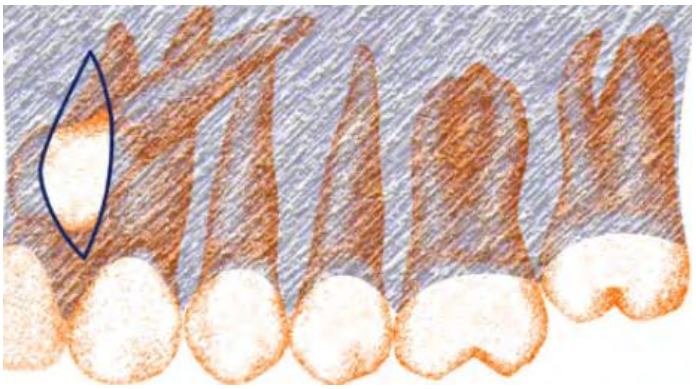

Figura 9 – Desenho esquemático demonstrando o 1° passocom apenas uma incisão vertical. Fonte: Milani, Protocolo Milani para técnica VISTA em tracionamento de caninos impactados, 2020.

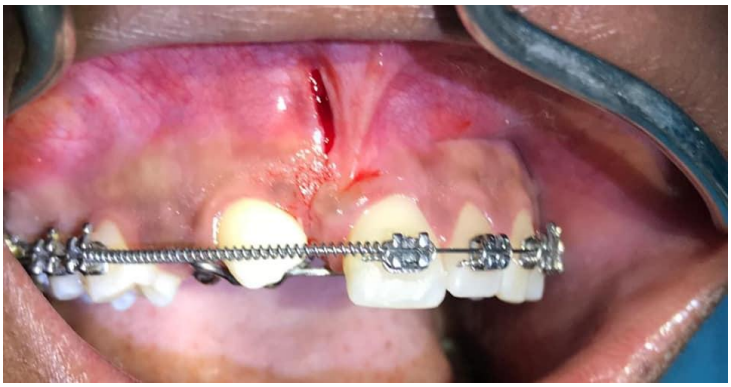

Figura 10 – 1° passo com apenas uma incisão vertical. Fonte: acervo pessoal, paciente K.



Figura 11 - 1° passo com apenas uma incisão vertical e descolamento do tecido gengival. Fonte: acervo pessoal, paciente K.

O segundo passo para a realização do protocolo Milani é a instalação de um DAT's (Dispositivo de Ancoragem temporária Esquelética) extrarradicular, o IZC na Crista Infra Zigomática. Os miniimplantes ou miniparafusos, que tem sido utilizados devido a facilidade de localização,tornando sua instalação simples e segura. Nesta técnica, a inserção do Dat's, miniimplantes ou miniparafusos, é realizada na região da linha muco gengival, com uma inclinação de 55 a 70 graus em relação ao plano oclusal.



Figura 12 - Foto de um IZC 7 - O DAT's utilizado foi um 2x12 em aço da marca Dat Steel®. Fonte: Milani, Protocolo Milani para técnica VISTA em tracionamento de caninos impactados, 2020.

Segundo um trabalho de Carvalho, 2008, as DATS foram descritas na literatura de duas formas:

a-) IZC original: entre segundo pré-molar e primeiro molar. Este mesmo posicionamento foi descrito porLin, J, mas denominado como IZC 6.

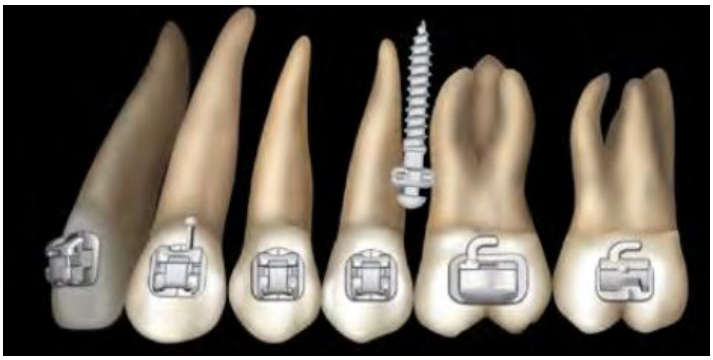

Figura 13 - Desenho esquemático demonstrando o IZC 6. Fonte: Milani, Protocolo Milani para técnica VISTA em tracionamento de caninos impactados, 2020.

b-) IZC modificado: entre primeiro e segundo molar. Este também foi descrito por Lin, J, entretanto, denominada como IZC 7.

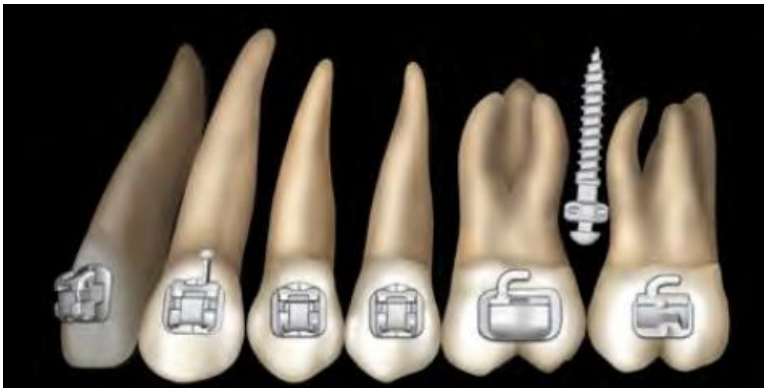

Figura 14 - Desenho esquemático demonstrando o IZC 7. Fonte: Milani, Protocolo Milani para técnica VISTA em tracionamento de caninos impactados, 2020.

A posição do IZC 6 ou 7 estará relacionada de acordo a quantidade de osso do paciente e a distância do canino a ser tracionado. Caso o canino se encontre na região do central superior, se dará a preferência para o IZC 6 ese o canino estiver em uma posição mais para a região do incisivo lateral, a preferência será de utilizar o IZC 7.

O terceiro passo para a realização do protocolo Milani, é a segunda incisão vertical, que é feita para a passagem do elástico corrente, ligando o canino impactado até o IZC. A incisão é realizada a uma distância de aproximadamente 8 a 10mm do IZC na trajetória entre o canino e o IZC, para que não ocorra uma

dilaceração dos tecidos e a incisão tem uma extensão curta, cerca de 2mm, assim não será necessária a sutura ao fim da cirurgia.

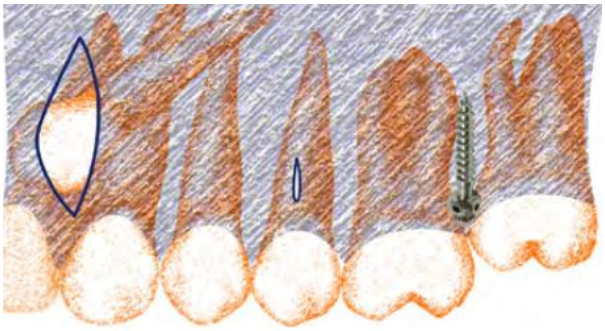

Figura 15 - Desenho esquemático do 1° e 2° passos e do 3° que é a segunda incisão vertical.Fonte: Milani, Protocolo Milani para técnica VISTA em tracionamento de caninos impactados, 2020.



Figura 16 - Imagem da segunda incisão vertical realizada com umalâmina de bisturi 15c.Fonte: Milani, Protocolo Milani para técnica VISTA em tracionamento de caninos impactados, 2020.

O quarto passo para a realização do protocolo Milani, é o túnel, que é uma ligação entre o canino e a segunda incisão vertical. Sendo realizado através de um descolamento do periósteo em todo o seu trajeto. Esse procedimento é realizado geralmente com a parte menor do descolador de Molt para diminuir o trauma cirúrgico.

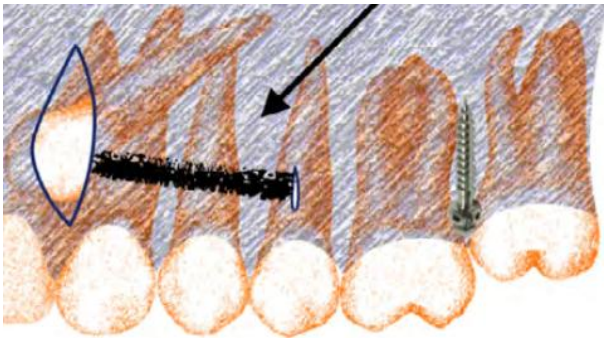

Figura 17 - Desenho esquemático do 4° passo. A linha preta representa a direção e extensão do túnel.Fonte: Milani, Protocolo Milani para técnica VISTA em tracionamento de caninos impactados, 2020.

O quinto passo para a realização do protocolo Milani, é a colagem do acessório, o acessório melhor utilizado para esse tipo de procedimento é um botão de colagem que é realizado da mesma forma que a instalação de bráquetes.

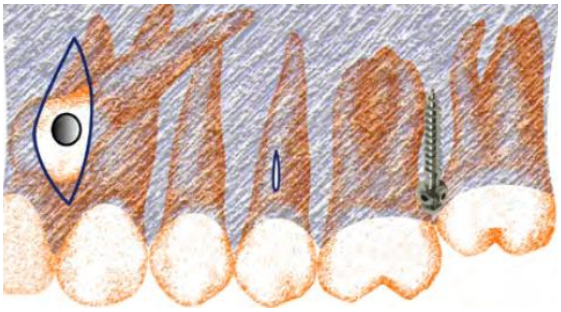

Figura 18 - Desenho esquemático do 5° passo. Colagem do botão na face vestibular do canino. Fonte: Milani, Protocolo Milani para técnica VISTA em tracionamento de caninos impactados, 2020.

O sexto passo para a realização do protocolo Milani, é a ativação. É colocado um elástico corrente através do túnel, sugere-se o da empresa OC Orthodontics, que fica inserido no botão do canino até a cabeça do DAT’s. A força de ativação é de 80 a 150 gramas.

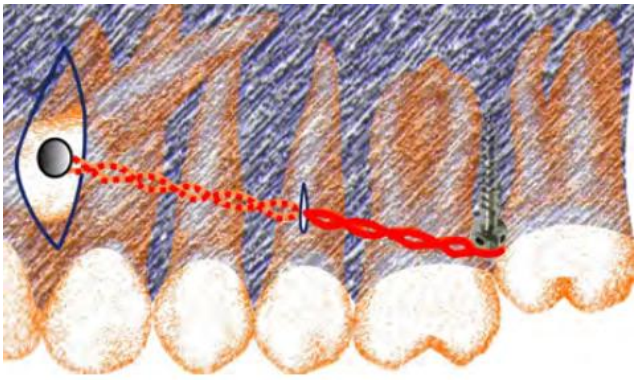

Figura 19 - Desenho esquemático do 6° passo. A ativação é realizada na parte do elástico o corrente que fica externo à partir da segunda incisão vertical Fonte: Milani, Protocolo Milani para técnica VISTA em tracionamento de caninos impactados, 2020.



Figura 20 - Ataque acido na superfície do canino incluso para posterior colagem do botão. Realização do procedimento VISTA. Fonte: acervo pessoal, paciente K., em tratamento na Sociedade Paulista de Ortodontia (SPO).

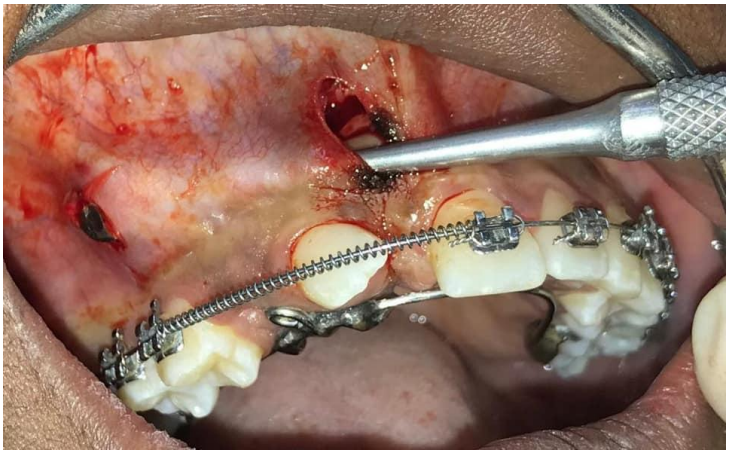

Figura 21 - Descolamento do periósteo a fim de criar o tunel por onde a ligadura elástica passara para ligar o botão ao DAT. Realização do procedimento VISTA.

Fonte: acervo pessoal, paciente K., em tratamento na Sociedade Paulista de Ortodontia (SPO).



Figura 22 - Descolamento do periósteo a fim de criar o tunel por onde a ligadura elástica passara para ligar o botão ao DAT. Realização do procedimento VISTA. Fonte: acervo pessoal, paciente K., em tratamento na Sociedade Paulista de Ortodontia (SPO).

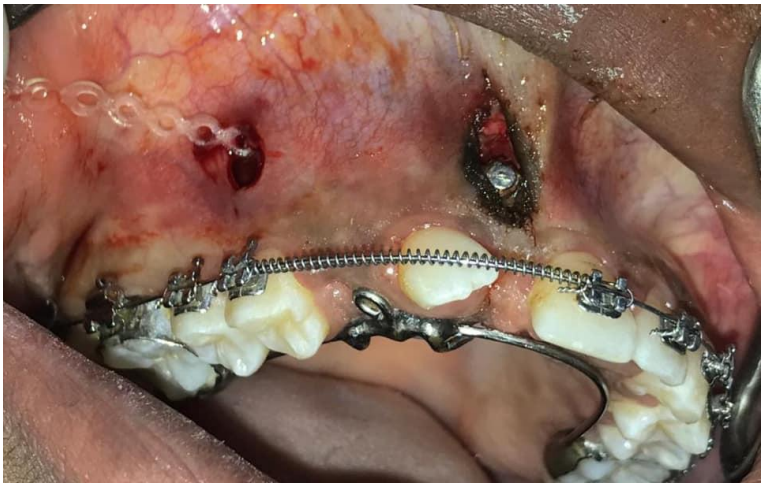

Figura 23 - Ligadura elástica passando pelo túnel.Realização do procedimento VISTA. Fonte: acervo pessoal, paciente K., em tratamento na Sociedade Paulista de Ortodontia (SPO).



Figura 24 - Ligadura elástica ligando o canino incluso com o DAT. Realização do procedimento VISTA. Fonte: acervo pessoal, paciente K., em tratamento na Sociedade Paulista de Ortodontia (SPO)

O sétimo passo para a realização do protocolo Milani, é a síntese. A sutura é realizada com fio de nylon 6.0 na região da primeira incisão vertical, a média de pontos pode variar 3 a 4. A escolha do fio de sutura é baseada na espessura do fio, deve ser igual ou superior a 6.0, pois a região dessa cirurgia é vestibular e como essa fica em contato constante com a mucosa, a seleção do fio deve ser minuciosa. Sendo assim, quanto menor o calibre, mais conforto pós-operatório ao paciente. Outro fator importante,é o material do fio de sutura, o fio mais indicado para esse tipo de cirurgia é o mononylon, pois apresenta menor aderência de biofilme dentário, facilidade de remoção após 10dias e baixo custo. Outra opção, são os fios reabsorvíveis, que embora tenham um custo superior ao nylon, apresentam as mesmas vantagens e dispensam o procedimento de remoção da sutura.



Figura 25 - Imagem clínica final da técnica VISTA, realizada com o Protocolo Milani. Fonte: Milani, Protocolo Milani para técnica VISTA em tracionamento de caninos impactados, 2020.



Figura 26 - Realização do procedimento VISTA. Fonte: acervo pessoal, paciente K., em tratamento na Sociedade Paulista de Ortodontia (SPO)

3 DISCUSSÃO

O canino superior é considerado um dente de suma importância no arco dental, assim sendo, quando se encontra incluso, é importante que tenha um correto diagnóstico e plano de tratamento.

Chapokas, Almas e Schincaglia, 2012, descreve como canino incluso aqueles que permanecem dentro da maxila, mesmo com a raiz completamente formada, mas não erupcionam. Goel et al, 2010, os caninos inclusos superiores são mais comuns do que os caninos inclusos inferiores. Há diversos fatores etiológicos envolvendo a etiologia de caninos inclusos, e segundo Hussain, 2010, esses fatores são de origem multifatorial. A origem pode ser sistêmica ou local, sendo a local mais frequente, Sajnan, 2013).

Kokish, 1993 declarou que a etiologia dos caninos inclusos não tem um fator etiológico único, e que pode ser uma conseqüência genética.Estima-se que 1 a 2% da população geral apresenta canino incluso, Bedoya e Park, 2009, Sendo a maior incidência de caninos inclusos em maxila do que na mandíbula, Anne et al, 2012).

Segundo Yadav*et al.*, 2013, a inclusão em maxila ocorre mais por palatina. Segundo Bishara, 2009, a inclusão dos caninos estão frequentemente em palatino e com as coroas para mesial, e raramente estao por distal, Felino, 1993

Na grande maioria dos casos a inclusão dentária, é assintomática, e quando apresenta sintomas, normalmente é em decorrência de complicações mecânicas, infecciosas, neurológicas, cistos ou tumores, de acordo com Rodríguez, 2005. Como complicação mecânica temos deslocamento dos dentes adjacentes e reabsorção radicular Litsas e Acar, 2011.

Com o uso de radiografias e tomografias permitiu-se a identificação de patologias como decorrência de complicações envolvendo caninos inclusos como odontoma, cistos, efeitos nos dentes adjacentes, como relata Becker, Smith e Behar, 1981

Em um trabalho de Felino, observou-se que a reabsorção radicular é uma complicação frequente, e em sua amostra de estudo obteve-se 7,5% de casos de reabsorção radicular no incisivo lateral.

Segundo Felino, Como complicações neurológicas podem ter como dores variadas. E, existem como complicações os cistos foliculares, sendo o cisto

dentígero o que requer maior atenção por seu risco de causar grande e extensa destruição óssea.

Capelozza Filho et al., (2011) relatou que o movimento do canino incluso envolve riscos de anquilose, desvitalização, reabsorção radicular, recessão gengival, descoloração.Martinez 2007 e Tito et al 2008, expõe que o diagnóstico é primordial e de grande importânciade um diagnóstico de canino incluso precoce para prevenir complicações. Tal diagnóstico é feito por avaliação clínica e por exames de imagem, como radiografias e tomografias para se planejar e determinar o tratamento para a inclusão mais adequado, segundo o autor Stefanac, 2007. No exame clínico, é necessário observar se há uma ausência do canino permanente na arcada, presença prolongada do canino decíduo, aumento de volume na região de mucosa, alteração de cor dos dentes adjacentes, Tito et al 2008.Segundo Martinez et al, 2007, Como meio diagnóstico, a obtenção de exames de imagem é fundamental.

Temos os exames de imagem bidmencionais: A telerradiografia de norma lateral nos mostra a inclinação a coroa e o sentido Antero-posterior do dente, sendo possível relacioná-lo com estruturas adjascentes. Na radiografia oclusal e periapical usando a técnica de Clark, teremos uma localização do canino incluso, bem como a radiografia panorâmica. Contudo, tais exames são bidimensionais,e assim, não evidenciam a localização exata do canino incluso, ideal para diagnóstico e conseqüente plano de tratamento . O melhor exame, padrão ouro para o diagnostico da inclusão canina é a tomografia computadorizada. A tomografia computadorizada de feixe cônico é um exame tridimensional que permite avaliar o canino incluso e sua relação com as estruturas adjacentes e sua localidade de forma precisa.

Fleming, 2009, diz que os tratamentos para inclusão caninas dependem da avaliação da angulação do canino em relação a linha média, sobreposição com ao incisivo lateral, profundidade e posição Antero-posterior do canino incluso. Fleming, também verificou que um bom prognóstico depende da idade do paciente, bem como de sua cooperação. Assim, o autor expôs que, quanto maior a angulação, maior a profundidade e maior a sobreposição, mais velho o paciente for e menos cooperante, pior será o prognóstico do tratamento. O ideal para se avaliar o potencial de impactação do canino e sua posição no alvéolo, a fim de diagnosticar de forma precoce um canino incluso, seria uma avaliação aos oito ou nove anos de idade, TANAKA et al., 2000.

Gay-Escoda et al, 1999, diante do conhecimento da relevância do canino superior no arco dental, na estética, função e harmonia, fez-se das medidas dirigidas a posicionar os caninos nas arcadas de forma conservadora, cada vez mais importantes.

Almeida et al., 2001 descreve diversas opções de tratamento clínico para solucionar casos de caninos inclusos superiores, de tratamentos mais conservadores a mais invasivos.Rodríguez, 2005, defende que tratamento interceptativo é uma escolha de tratamento para pacientes jovens até os 10 anos, mas, se após um ano de tratamento o canino não erupcionar será necessário uma abordagem cirúrgico-ortodôntica . Andrade et al., 2007 descreve uma técnica onde instala-se um mini-implante ortodôntico e traciona o dente incluso, sem o uso de aparelho fixo.

Gay-Escoda, 1999 nos diz que a exodontia do canino incluso é necessária quando o paciente tem idade elevada e não permite o tracionamento, quando o paciente não aceita o tratamento, quando há complicações em decorrência da oclusão ou quando o canino está numa posição de prognóstico complicado. Por isso, é um tratamento com planejamento delicado envolvendo grande conhecimento das estruturas adjacentes relacionadas.

Segundo Husain, et al. 2010) a opção de tratamento por exodontia do canino incluso é indicada quando há a) impactação contra os dentes vizinhos, b) a confirmação de anquilose, c) reabsorção radicular dos dentes adjacentes e da coroa do canino, d) infecções repetidas, e) alterações mecânicas, nervosas e sensoriais, f) impossibilidade de tração ortodôntica e de auto-transplante devido à má posição, g) a idade do paciente ultrapassa o período aceitável para a interceção, h) paciente não aceita o tratamento , i) há um bom contato entre o incisivo lateral e o primeiro pré- molar e o paciente aceita o tratamento ortodôntico para substituir o canino pelo último, j) em caso de reabilitação protética quando um dos dentes adjacentes tem a sua raíz em contato com o canino.

Em um trabalho de Pitt, 2006, foi concluído que a posição vestibulopalatina do canino, a posição vertical, a idade do paciente e a posição horizontal, em ordem crescente como descrita, são os fatores que determinar grau de dificuldade no tratamento ortodôntico de caninos inclusos superiores.

Há diferentes técnicas que visam a recolocação do canino incluso no arco dental, é necessário o correto planejamento de acordo com o diagnóstico do paciente e o devido espaço para que o canino seja recolocado, visando que o diâmetro médio do canino ronda os 7.5 e os 8 mm segundo Jarjoura et al, 2002.

Segundo, Cooke e Wang, 2006, também é necessário avaliar o alinhamento dos dentes adjacentes, para premeditar e evitar efeitos adversos como intrusão dos dentes adjacentes, constrições no arco e distorção no plano oclusal, e é comum necessitar de um tratamento ortodôntico pré cirúrgico.O tratamento cirúrgico ortodôntico de tracionamento do canino incluso, é indicado para casos onde o paciente é cooperativo, com adequada saúde bucal, e se esta apto ao tratamento com aparatologia fixa, com o canino em posição adequada ao tracionamento, segundo Hussain et al, 2010.

O tratamento cirúrgico ortodôntico, pode ser dividido e duas fases, a exposição da coroa do canino incluso seguida de colagem de botão e inicio do tracionamento, Britto *et al.*, 2003.

Cooke e Wang, 2006, em casos de caninos superiores inclusos por vestibular, temos como tratamento para a condição, uma exposição da coroa fazendo uma gengivectomia, um retalho posicionado apical, ou técnicas de erupção fechada. Em casos de caninos superiores inclusos por palatino, há a exposição cirúrgica por meio de técnicas de erupção fechada ou erupção aberta.

Almeida et al, 2001, pode-se fazer a exposição cirúrgica da coroa do canino incluso quando ele estiver por vestibular e bem posicionado. Faz-se a exposição da coroa, uma gengivectomia na gengiva queratinizada, e o dente erupciona. Almas e Schincaglia, 2012, relata que esse tipo de intervenção pode acontecer e funcionar para casos de caninos inclusos por palatina também. A gengivectomia deixa metade ou dois terços de coroa do canino incluso exposta, e coloca-se um braquete de 2 a 3 semanas depois, segundo Cooke e Wang, 2006.

Bedoya e Park, 2009 descreve a técnica do retalho apical é utilizado quando a coroa está mais para apical. Faz-se uma incisão no rebordo edentulo, osteotomia para expor dois terços da coroa, para a colocação do braquete. O tracionamento inicia após 2-3 semanas. Essa técnica tem como possível complicação a recessão gengival e regressão do tratamento ortodôntico. Bedoya e Park, 2009 descreve também a técnica de erupção fechada, que é uilizada m casos onde o canino está em posição vestibular e profunda, ou no centro do alvéolo e profundo. Faz-se uma

incisão no meio da crista óssea alveolar do espaço edentuo, osteotomia, coloca-se o braquete e sutura. Essa técnica tem como possível complicação a recessão gengival e regressão do tratamento ortodôntico, o desconforto ao paciente e umma possibilidade de se fazer um segundo acesso cirúrgico, e ainda, o surgimento de problemas muco-gengivais relacionados.

Bedoya e Park, 2009 descrevem também que para casos de inclusão canina por palatina, há o uso da técnica de erupção aberta ou a fechada. A técnica da erupção fechada é indicada para casos em que o canino está próximo ao incisivo, em posição horizontal e profunda. Faz-se um retalho na espessura total, osteotomia, expõe a coroa, faz-se uma pequena luxação e coloca-se o braquete e dispositivo para tração, sutura deixando o fio de tração por uma incisão no palato. O tracionamento se inicia em 1-2 semanas após a cirurgia.

Na técnica de erupção aberta e palatina, faz-se um levantamento de um retalho total, uma janela no osso onde encontra-se a coroa do dente incluso, e coloca-se um braquete, um fio de tração no braquete, sutura. O tracionamento se incia em 1-2 semanas após a cirurgia.

Técnica de exposição	Indicções da técnica cirúrgica	Terapia tração ortodontica	Vantagens	Desvantagens
Aberta :gengivectomia	Cúspide do canino à junção muco-gengival Quantidade adequada da gengiva queratinizada Ausência de osso a cobrir o canino	Dispensável Erupção espontânea	Fácil de realizar Menos traumática	Usada apenas ocasionalmente ; perda da gengiva aderida ; Possível dano ao periodonto ; crescimento de tecido gengival no local de exposição
Aberta : retalho posicionada apicalmente	-Coroa do canino apical à junção -Quantidade mínima de gengiva queratinizada	2 à 3 semanas	Uso comum Conservação da gengiva queratinizada	Aumento do risco de recessão gengival ; diferenças de altura gengival fracasso do tratamento orthodontico ,; mais traumática
Fechada : técnica de erupção fechada	Dente no centro do alvéolo Coroa significativamente apical à junção muco-gengival	1 à 2 semanas após a cirurgia	Melhores resultados periodontais	Desconforto do paciente ; possível reexposição ; risco de problemas muco-gengivais
Erupção Fechada	Canino próximo do incisivo central e lateral horizontalmente posicionado , e numa posição apical no palato	Imediata	Manutenção	Necrose óssea ; aumento do tempo cirúrgico ; repetição da cirurgia face ao possível fracasso eruptivo
“Janela aberta”	Canino próximo de incisivo central e lateral , verticalmente	1 à 2 semanas após a remoção do isolamento cirúrgico ; cuspido	Controle visual de movimentação dentária ; previne o contacto do	Crescimento gengival em excesso no local de exposição ; possibilidade
	posicionado coronal no palato	localizada superficialmente no palato	canino com as raízes dos dentes adjacentes	de infeção gengival ; desconforto do paciente

Figura 27 - Técnicas cirúrgicas para exposição de caninos maxilares inclusos por vestibular e palatino. Fonte: Cook , Wang, 2006.

O ideal quando se trata de tracionamento de canino incluso superior é o estado periodontal final, para isso, o ideal são técnicas conservadores, com forças moderadas e sem complicações as estruturas adjacentes relacionadas, Caprioglio et al 2013.

De acordo com Almeida *et al.,* 2001, há diferentes sistemas de tracionamento e alinhamento do canino incluso superior, são alguns destes: a) Sistema “Ballista”, b)

Aparelho ortodôntico removível integrado como aparelho fixo, c) Sistema de fios superelásticos, d) Sistema com aparelho ortodônticoremovível, e) Sistema de mola soldada ao arco, f) Sistema de “Cantilevers” .Coloca-se um dispositivo de tracionamento no canino que será ativado por mola e elásticos.

É necessário, durante o tratamento de tracionamento de canino incluso em maxila, sempre ter em atenção a direção ou a quantidade de força aplicada demodo a não provocar traumas nem reabsorções radiculares nos dentes adjacentes. Para isso, deve-se usar forças leves e contínuas e arcos que não sofram deflexão, Yadav*et al.*, 2013.

A técnica VISTA foi desenvolvida e adaptada por Chang, para minimizar traumas dos tecidos moles em tracionamento de caninos inclusos em maxila por vestibular, é uma técnica pouco invasiva, com previsibilidade adequada, e com o uso de ancoragem por DAT’s há um controle de ancoragem maior e sem efeito colateral em dentes, por exemplo. É feito a exposição do canino impactado através de duas incisões verticais e remoção de osso, quando necessário, colagem de botão no canino e corrente elástica inserida neste acessório, túnel subperiostal até uma pequena incisão, instalação de um dispositivo de ancoragem transitório esquelético (DAT’s), ativação do elástico corrente até cabeça do DAT’s e sutura com fio 6.0 de nylon . É uma técnica que simplificou e otimizou o procedimento, pois há a diminuição da tensão das bordas da ferida facilitando o fechamento com suturas interrompida, baixo impacto labial, maior conforto ao paciente, melhor cicatrização.

Em, Barriani et al, 2017, foi mostrado um caso clínico de canino incluso por vestibular, tracionado utilizando-se a técnica VISTA. Usou-se braquetes autoligaveis, para criar um sistema com menor atrito, possibilitando uma mecânica de deslizamento para um alinhamento mais rápido e eficiente, combinamos com arcos superelasticos, liberando forças leves, biologicamente favoráveis a saúde óssea e periodontal , peritindo uma expansão lenta e transversal com o mínimo desconforto.

A técnica VISTA é mais conservadora porque permite o movimento horizontal do canino, de forma favorável para a tração sem comprometer os dentes adjacentes. Embora o movimento ortodôntico de um dente impactado possa criar problemas periodontais, como retração gengival e deficiência de inserção gengival, estes não foram observados no caso tratado com a técnica VISTA. O dano provavelmente foi evitado porque VISTA é uma técnica de erupção fechada que requer uma remoção

mínima de osso na coroa canina. Estudos descobriram que uma técnica fechada resulta em bordas dentárias expostas com menos perda óssea, menos cicatrizes gengivais e contornos gengivais esteticamente agradáveis.

Em trabalhos como, Mohamed AS, utilizou-se em tratamentos de canino incluso por vestibular a técnica VISTA, utilizando aparelhos com bráquetes convenionais, utilizando-se DATS, como ancoragem na região IZC, obteve-se um ótimo resultado no caso clínico tratado, com melhora na manutenção e criação de espaços e alinhamento do arco, o caso apresentou uma recessão gengival pequena.

5 CONCLUSÃO

Os caninos são dentes de extrema importância na arcada dentária, tanto em estética, harmonia e função. Os caninos podem sofrer com uma falha na erupção, fazendo com que fiquem inclusos em maxila. É ele o segundo dente que mais se encontra nessa situação de impactação. Diante da importância desse dente, há grande interesse em recolocá-lo em posição no arco dental, quando o mesmo estiver incluso.

A etiologia para casos de inclusão canina não são totalmente definidos, podem ser congênitas, adquiridas, gerais ou locais.

Para seu diagnóstico e plano de tratamento, faz-se necessário conhecimento técnico e minuncioso, exame clínico com palpação, exames de imagens adequadas e especificas também, como as mais diversas radiografias e tomografias. O prognóstico para tratamentos de caninos inclusos depende de certas condições, são elas: a idade do paciente (quanto mais precoce for feito o diagnóstico, diminui o tempo de tratamento e complicações relacionadas); se está anquilosado ou com raiz dilacerada; da posição do canino e aceitação e colaboração do paciente ao tratamento.

O tratamento para tal se faz como sendo multidisciplinar, envolvendo diferentes profissionais da área, como ortodontista, cirurgião, periodontista, clínico geral e radiologistas.

O tracionamento de caninos superiores inclusos é de fundamental importância para o cirurgião-dentista, e a escolha da técnica correta para expor esse dente e depois alinhá-lo e nivelá-lo compreendem em um desafio ao profissional.

Há diferentes técnicas de tracionamento para caninos inclusos superiores. A técnica VISTA ainda é considerada nova, mas é uma técnica conservadora para inclusões por vestibular e de prognóstico favorável, seguro e confortável. Há o Protocolo Milani como um guia de passo-a-passo para a execução da técnica de forma padronizada, os casos clínicos apresentados por autores como, Milani, Mohamed as, Chang et al, JH Lin et al.[83]Barriani et al., resultaram em um bom prognóstico resultante, baixo índice de efeitos colaterais em estruturas adjacentes indesejáveis, e condição periodontal dos tecidos adequada.

6 REFERENCIAS

Almeida, R. et alii. (2001). Abordagem da Impactação e/ou Irrupção Ectópica dos Caninos Permanentes: Considerações Gerais, Diagnóstico e Terapêutica. Rev. Dent. Press Ortodon. Ortop. Facial, 6(1), pp. 93-116.

ANDRADE, C.C.; OLIVEIRA, T.Q.; FREITAS, J.F.; ANDRADE, B.C. Tracionamento de canino ectópico e incluso utilizando microimplante - Relato de caso. Rev. SPO, fev. 2007.

Andressa Adelina Barros Carvalho[I]; Lucas Augusto Alves Ferreira Corrêa[I]; Fabiana Furtado Freitas[II]; Pâmella Coelho Dias[I]Importância da tomografia computadorizada de feixe cônico na avaliação de canino incluso na maxila. Rev. Bras. Odontol. vol.74 no.2 Rio de Janeiro Abr./Jun. 2017.

ARRIOLA-GUILLÉN, L. E. et al. Influence of impacted maxillary canine orthodontic traction complexity on root resorption of incisors: A retrospective longitudinal study. American Journal of Orthodontics and Dentofacial Orthopedics, v. 155, n. 1, p. 28–39, 2019.

Avery, J.K. (2000). Eruption and Shedding of teeth. In: Avery, J.K. (Ed.). Essentials of Oral Histology and Embriology: A Clinical Approach. Missouri, Mosby Elsevier, pp.71-83.

Bariani R et al. Orthodontic Traction of Impacted Upper Canines Using the VISTA Technique. J. clin. orthod.: JCO. 2017; 51(2):76-85.

Bariani R et al. Orthodontic Traction of Impacted Upper Canines Using the VISTA Technique. J. clin. orthod.: JCO. 2017;
51(2):76-85.

Becker, A. Smith, P. e Behar, R. (1981). The incidence of anomalous lateral incisors in relation to palatallydisplacedcuspids.Angle Orthodontist 51, pp.24-29.

Bedoya, M. e Park, J. (2009). A review of the diagnosis and management of impacted maxillary canines. J Am Dent Assoc., 140, pp. 1485-93.

Boscarino, Fernanda da Rosa. Tracionamento de canino incluso. Revista Científica Multidisciplinar Núcleo do Conhecimento. Ano 05, Ed. 04, Vol. 05, pp. 164-176. Abril de 2020.9 Jarjoura, K., Crespo, P. e Fine, J. (2002). Maxillary canine impactions: orthodontic and surgical management. Compend Contin Educ Dent., 23(1), pp. 23-6, 28, 30-1.

Britto, A. et alii. (2003). Impactação de Caninos Superiores e suas Consequências: Relato de Caso Clínico. J Bras OrtodonOrtop Facial, 8(48), pp. 459-9.

Caprioglio, A., Vanni, A. e Bolamperti, L. (2013). Long-term periodontal response to orthodontic treatment of palatally impacted maxillary canines. Eur J Orthod, 35,pp. 323-8.

Chang HF, Chang CH. Soft tissue graft - vertical incision subperiosteal technique access (VISTA). News & Trends in Orthodontics. 2010; 19:90-92.

Chapokas, A., Almas, K. e Schincaglia, G.P. (2012). The impacted maxillary canine: a proposed classification for surgical exposure. Oral Surg Oral Med Oral Pathol Oral Radiol, 113(2), pp. 222-8.

DAHER, Juliana. Tratamento ortodôntico de caninos impactados. São José do Rio Preto: UNORP/UNIPÓS, 2007.

DO AMARAL MÓRA, Gisele et al. Avaliação da mineralização dos segundos molares inferiores como pa-râmetro para a classificação da idade biológica. Odonto, v. 24, n. 48, p. 15-24.

Ellen Cristina Gaetti-Jardima *; Karina Morais Fariaa ; Joel Ferreira Santiago Juniora ; ElersonGaetti Jardim Júniora ; Michel Saad Netoa ; Alessandra Marcondes Aranegaa ; Daniela Ponzonia ; Condutas Terapêuticas para Caninos Inclusos TherapeuticBehavior for ImpactedCanines.UNOPAR CientCiêncBiol Saúde 2012;14(1):51-6.

Ellen Cristina Gaetti-Jardima*; Karina Morais Fariaa; Joel Ferreira Santiago Juniora; ElersonGaetti Jardim Júniora; Michel Saad Netoa; Alessandra Marcondes

Aranegaa; Daniela Ponzonia; Condutas Terapêuticas para Caninos Inclusos UNOPAR CientCiêncBiol Saúde 2012;14(1):51-6.

ERICSON S, KUROL J. Incisor resorption caused by maxillary cuspids: a radiographic study. Angle Orthod. Appleton, v. 57, n. 4, p. 332-46, Oct, 1987.

Felino, A. (1993). Estudo de Prevalência e Repercussões da Inclusão do Dente Canino Numa População Portuguesa. (Dissertação de candidatura ao grau de Doutor do Professor Felino da FMDUP).

FERRAZZO, V.A.; DOMINGUEZ, G.C.; SANTOS JR., J.H.; VARGAS, D.A.; FERRAZZO, K.L. Caninos superiores impactados: revisão de literatura e relato de caso clínico. Ortodontia, v.38, n.3, p. 247-254, jul./set, 2005.

Fleming, P. et alii. (2009). Influence of Radiographic Position of Ectopic Canines on the Duration of Orthodontic Treatment.Angle Orthod., 79, pp. 442-6.

GANDINI JR., L.G.; AMARAL, R.M.P.; MOCELINI, M.A.; AZEREDO, R.G.; GANDINI, M.R.E.A.S. Correção de caninos impactados com a técnica do arco segmentado. OrtodontiaSPO, v.42, n.1, p. 841-842, 2009.

Husain, J. et alii. (2012). National clinical guidelines for management of the palatally ectopic maxillary canine. BrDent J., 213(4), pp. 171-6.

Mario Cappellette[I]; Mario CappelletteJr.[II]; Luciana Cappellette Monteiro Fernandes[III]; Arnaldo Pinto de Oliveira[IV]; Lúcia HatsueYamamoto[V]; Flávio ToshikiShido[V]; Walter Cerveira de Oliveira[VI.] Caninos permanentes retidos por palatino: diagnóstico e terapêutica – uma sugestão técnica de tratamento. Rev. Dent. Press Ortodon. Ortop. Facial vol.13 no.1 Maringá Jan./Feb. 2008.

Martinez, L., Walker, M. e Menezes, M. (2007). Ectopia do canino superior por vestibular: considerações teóricas e relato de caso clínico. Rev. Clin. Ortodon. Dental Press, 6(3), pp. 57-65.

MARZOLA, C. Caninos retidos. In: .Retenção dental. São Paulo: Pancast, 1988. Cap. 4, p. 171-229.

MOURA, W.L.; MOREIRA, T.C.A.; TELES, J.B.M. Avaliação da resistência à tração de artifícios ortodônticos - bráquetes, botão e tela - colados em pré-molares com resina autopolimerizável. Estudo “in vitro”. Rev. Dent. Press Ortodon. Ortop. Facial, Maringá, v.9, n. 3, maio-jun. 2004.

MOYERS, R. E. Etiologia das más oclusões. In: . Ortodontia. 4. ed. Rio de Janeiro: Guanabara Koogan, 1991. p. 127-139.

Mulick JF. Interview on impacted canines. J Clin Orthod. Boerder. 1979;13(12):824-34, 1979.

Ngan, P., Hornbrook, R. e Weaver, B. (2005). Early Timely Management of Ectopically Erupting Maxillary Canines. Semin Ortho.d, 11, pp. 152-63.

PeteriniAlves[I] Anelise Fernandes Montagner[II] Simone PippiAntoniazzi[III] Luiz Felipe Durand de Oliveira[III.] Prevalência e posição de caninos superiores impactados e sua relação com reabsorção radicular. RFO UPF vol.19 no.2 Passo Fundo Mai./Ago. 2014.

Pitt, S., Hamdan, A. e Rock P. (2006). A treatment difficulty index for unerupted maxillary canines.Eur J Orthod., 28, pp. 141-4.

Raiza Fernandes Xavier Barbosa, Marilia de Souza Machado, Oswaldo Luiz Cecilio Barbosa, Carla Cristina Neves Barbosa.Tracionamento de canino incluso com finalidade ortodôntica. Vol.18,n.3,pp.99-102 (Mar – Mai 2017) Brazilian Journal of Surgery and Clinical Research – BJSCR (ISSN online: 2317-4404).

Ranjit Manne, ChandraSekharGandikota, Shubhaker Rao Juvvadi, Haranath Reddy Medapati Rama, Sampath Anche. Impacted canines: Etiology, diagnosis, and orthodontic management.J Pharm Bioallied Sci. 2012 Aug; 4(Suppl 2): S234–S238.

Renz, J., Dotto, G., Antunes, K., &Liedke, G. (2018). Tomografia computadorizada multidetectores de baixa dose de radiação para avaliação de canino incluso. Revista Da Faculdade De Odontologia - UPF, 23(3), 291-299. https://doi.org/10.5335/rfo.v23i3.8444.

Rodríguez, M.D. (2005). Dientes retenidos. In: Donado, M. (Ed.).Cirurgía Bucal, Patología y Técnica. 3ª ed. Barcelona, Masson S.A, pp. 385-94.

Rully, M. (2000). Anatomia individual dos dentes. In: Madeira, M. (ED.). Anatomia do dente. 2ª ed. São Paulo, Sarvier, pp.1-30.

Sajnani, A.K. (2013). Permanent maxillary canines – review of eruption pattern and
local etiological factors leading to impaction. Journal os Investigative and Clinical Dentistry, 5, pp. 1-7.

Sajnani, A.K. (2013). Permanent maxillary canines – review of eruption pattern and local etiological factors leading to impaction. Journal os Investigative and Clinical Dentistry, 5, pp. 1-7.

Stefanac, S. (2007). Information Gathering and Diagnosis Development. In: Stefanac, S. e Nesbit, S. (ED.) Treatment Planning in Dentistry. 2ª ed. Missouri, Mosby Elsevier, pp. 3-30.

TANAKA, O. CD., MO, DANIEL, R. F., VIEIRA, S. W. The dilemma of impacted maxillary canines. Ortodon. Gaúch; 4 (2): 123-8, jul.-dez.2000.ilus.

TANAKA, O.; DANIEL, R. F.; VIEIRA, S. W. O dilema das caninos superiores impactados. OrtodontiaGaúcha, v. 5, n. 2, p. 121-128, jul./dez. 2000.

Woelfel, J. e Scheid, R. (2000). Morfologia dos Caninos Permanentes. In:Woelfel, J. e Scheid, R. (ED.). Anatomia dental. Sua relevência para a Odontologia. 5ª ed. Rio de Janeiro, Editora Guanabara Koogan, pp. 106-18.

Zadeh H. Minimally invasive treatment of maxillary anterior gingival recession defects by vestibular incision subperiosteal tunnel access and platelet-derived growth factor BB. Int. j. periodontics restorative dent. 2011; 31(6):653-60.