FACULDADE DE TECNOLOGIA DE SETE LAGOAS

FACSETE

LORENA DOS REIS RIBEIRO GALEGO

UTILIZAÇÃO DE MINIPARAFUSOS ORTODÔNTICOS NA ORTODONTIA COMO AUXILIARES EM ANCORAGEM ESQUELÉTICA ABSOLUTA

SERTÃOZINHO

2018

LORENA DOS REIS RIBEIRO GALEGO

UTLIZAÇÃO DE MINIPARAFUSOS ORTODONTICOS NA ORTODONTIA COMO AUXILIARES EM ANCORAGEM ESQUELÉTICA ABSOLUTA

Monografia apresentada ao curso de Especialização *Latu Sensu* da Faculdade de Tecnologia de Sete Lagoas como requisito parcial para conclusão do Curso de Especialização.

Área de Concentração: Ortodontia.

Orientadora: Marcela Roselino Ricci Santos

SERTÃOZINHO

2018

Galego, Lorena dos Reis

Ultilização de miniparafusos ortodônticos na ortodontia como auxiliares em ancoragem esquética absoluta / Lorena dos Reis Galego. – Sertãozinho:[s.n.], 2018. 30p.; 30cm;il

Orientadora: Marcela Roselino Ricci Santos

Monografia. (Especialização em Ortodontia) -- Faculdade de Tecnologia de Sete Lagoas. Orientadora: Marcela Ricci . 1. Mini-implante 2.Ancoragem . Sertãozinho, 2018.

FACULDADE DE TECNOLOGIA DE SETE LAGOAS

Monografia intitulada "Utilização de miniparafusos ortodônticos na ortodontia como auxiliares em ancoragem esquelética absoluta " de autoria da aluna Lorena dos Reis Ribeiro Galego aprovada pela banca examinadora constituída pelos seguintes professores:

Marcela Roselino Ricci Santos - Orientadora

Eduardo Mendes Gotardo - Coorientador

Reginaldo C. Trevisi Zanelato- Examinador

Sertãozinho, 08, agosto , 2018

DEDICATÓRIA

Dedico este trabalho primeiramente a Deus, por ser essencial em minha vida, meu guia e meu amparo, e por me ensinar que tudo é possível.

Dedico este trabalho também a todos que sempre estiveram ao meu lado .

À minha mãe, **Alessandra Mara Ribeiro da Silva**, pelos ensinamentos, que foram essenciais na minha formação como pessoa e na minha caminhada, e que levarei comigo a vida toda.

A minha namorada, **Lais Pádua,** pelos conselhos e pelo apoio, que nunca me deixou nem pensar em desistir, te agradeço também pelo seu amor e pela sua dedicação.

As minhas amigas, **Paula Budis** e **Tayna Parreira**, que sempre me apoiaram e acreditaram em mim , e me acordavam desesperadamente para não faltar as aulas.

À todos os meus amigos e familiares, que sempre me acompanharam, e me ensinaram as coisas boas da vida.

Amo vocês!

AGRADECIMENTOS

A Ortogotardo, e ao **Eduardo Mendes Gotardo** na pessoa magnífica, e humana com qual ela aborda os seus alunos , com muita compreensão e dedicação.

Ao coordenador do curso **Profº.Reginaldo Trevisi Zanelato,** pelo constante estímulo e aprendizado.

A minha orientadora **Profa . Dra Marcela Ricci** pela imensa colaboração, conhecimento e dedicação a nós alunos .

Aos professores do curso de Ortodontia da Ortogotardo pelos ensinamentos transmitidos.

Aos meus queridos colegas de curso, **Walner, Vinicius , Rafael, Camila , Andréa, Élcio, Joseane , Tatiane , kelly, Adalberto , Maria Eugênia**
pelo companheirismo e convívio nesta fase de minha vida.

RESUMO

A utilização de mini-implantes como ancoragem absoluta no tratamento ortodôntico, tem demonstrado, nos últimos anos, melhores resultados do que nos aparelhos de ancoragem intra e extrabucais, além de melhor aceitação do paciente, um dos pontos positivos é que não necessita da cooperação do paciente, assim apresentando melhores resultados e em menor tempo, a alta versatilidade de aplicação clínica, permite o uso em diversas necessidades encontradas nos tratamentos ortodônticos mais simples até os mais complexos. E a evolução desses aparatos torna-os cada vez mais acessíveis e funcionais, eles surgem como alternativa para os casos em que a ancoragem tradicional torna-se fator negativo para o sucesso do tratamento ortodôntico. Neste artigo, abordamos amplamente o tema, discutindo: locais de instalação, procedimentos cirúrgicos, indicações, cuidados com a higiene e complicações mais frequentes na utilização dos mini-implantes. Palavras chave: Procedimento de Ancoragem Ortodôntica, Ortodontia, Movimentação Dentária.

PALAVRAS CHAVE: Mini-Implante, Ancoragem Ortodôntica, Ancoragem Absoluta.

ABSTRACT

The use of mini-implants as an absolute anchorage in orthodontic treatment has shown, in recent years, better results than in anchorage devices intra and extraoral, in addition to better patient acceptance, one of the good points is that it does not require the cooperation of the patient, thus presenting better results and in a shorter time, the high versatility of clinical application, allows the use in various needs found in the simplest or most complex orthodontic treatments. And the evolution of these devices makes them increasingly accessible and functional, they appear as an alternative for cases where traditional anchoring becomes a negative factor for the success of orthodontic treatment. In this article, we broadly discuss the topic, discussing: places of installation, surgical procedures, indications, hygiene care and more frequent complications in the use of mini-implants. Key words: Orthodontic Anchoring Procedure, Orthodontics, Tooth Movement

KEY WORDS: Mini-Implant, Orthodontic Anchorage, Absolute Anchorage.

SUMÁRIO

1	**INTRODUÇÃO** ……..	11
2.	**PROPOSIÇÃO**.....	13
3	**REVISÃO DE LITERATURA** …….	14
4	**DISCUSSÃO** ……..	27
5	**CONCLUSÃO**..……..	41
	REFERÊNCIAS…….	42

1 INTRODUÇÃO

Um dos maiores desafios na ortodontia é a necessidade de uma ancoragem estável e sabemos também que é imprescindível um correto planejamento de ancoragem para o sucesso do tratamento ortodôntico. (LABOISSIÈRE et al., 2005).

A ancoragem consiste em ser a resistência para a movimentação dos dentes, que ocorre por meio de forças ortodônticas, o dente que faz a ancoragem deve resistir à força de tração, e os dentes que foram submetidos a essa força com o objetivo de serem movimentados devem ceder à força e movimentar-se, segundo a 3ª Lei de Newton, diz que entre dois corpos, o primeiro exerce uma força sobre o outro e o segundo também exerce uma força sobre o primeiro, concluindo assim que é geradas forças reciprocas dos dois lados possibilitando a movimentação de ambos os lados. (PARK, 2001).

A palavra ancoragem, em ortodontia, é intendida como resistência ao movimento dentário indesejado e consiste na utilização de elementos que resistam as forças de reação, como por exemplo, outros dentes, implantes intraósseos e aparelhos extrabucais. (FRITS et al., 2004).

Os aparelhos extrabucais apresentam uma ancoragem eficaz, e eliminam as forças reciprocas intramaxilares e intermaxilares, mas apresenta grande limitação por depender de colaboração do paciente, que muitas vezes hesitam em utiliza-lo por questões estéticas e sociais.

Aparelhos intrabucais podem ser classificados como intermaxilares e intramaxilares, a ancoragem intermaxilar, busca mover um dente, ou um grupo pequeno de dentes ancorado em um grupo maior, ou com maior resistência. E esses dispositivos intrabucais podem ser utilizados para melhorar a resistência desse tipo de ancoragem, como botão de Nance, barras palatinas e transpalatinas, arco lingual de Nance, entre outros. Normalmente esses dispositivos apresentam uma série de desvantagens, tornando-os menos eficazes, resultando em tratamento mais extenso ou até mesmo incorreto. (BAE; PARK; KYUNG, 2002).

Como solução para esses problemas tem sido utilizada uma ancoragem esquelética absoluta, que permite um ponto de fixação que não sofre força de reação, pois as forças ortodônticas que são de baixa magnitude, continua e unidirecional não são capazes de gerar reações osteolíticas na interface óssea com o implante, mantendo-o como ponto fixo e de ancoragem absoluta, ela teve início com a utilização dos implantes intraósseos de finalidades protéticas, obtendo

excelentes resultados, porém apresentavam diversas restrições, como alto custo de instalação, complexidade cirúrgica para inserção e remoção quando esses não tinham finalidades de reabilitação protética, complexidade na eleição dos locais pelo seu grande tamanho, tornando-o inviável para vários tratamentos, também foram utilizadas miniplacas

cirúrgicas, mas da mesma forma apresentaram restrições, como as do implante osseointegrado. (PARK; KWON; SUNG, 2004, PARK, 2001, BEZERRA; LABOISSIÈRE; VILLELA, 2004).

Avaliando novas formas de ancoragem, percebeu-se que os parafusos cirúrgicos apresentavam propriedades adequadas para a sustentação de forças ortodônticas, e também tinham características que o tornavam mais acessíveis, quanto ao seu valor comercial, e facilidade de inserção e remoção e seu tamanho reduzido, podendo ser colocado facilmente por vestibular, língual ou palatina não afetando esteticamente e não dependendo da colaboração do paciente. (VILLELA, 2004).

Apesar de todas as qualidades, os parafusos apresentavam características inconvenientes, como dificuldades de adaptar materiais ortodônticos a sua cabeça, e não apresentavam boas interações com tecido mole, avaliando esses inconvenientes os parafusos foram adaptados exclusivamente para uso ortodôntico, sendo inserida uma margem lisa de adaptação com tecidos moles e uma cabeça funcional anatomicamente planejada para uso de molas e elásticos ortodônticos, esses parafusos adaptados foram batizados de miniparafusos ortodônticos. (BEZERRA, 2004).

Segundo Bezerra et al.(2004) relatam que entre as formas de ancoragens absolutas escritas na literatura, a utilização de miniparafuso ortodôntico tem sido a que apresentou melhores resultados e aplicabilidade clínica.

2 PROPOSIÇÃO

O objetivo deste trabalho é apresentar e discutir os tipos de parafusos, indicações, locais de instalação, procedimentos cirúrgicos e aplicação clínica dos miniparafusos ortodônticos.

3 REVISÃO DE LITERATURA

Park et al. (2004) relataram que os dentes posteriores na mandíbula e maxila poderiam ser retraídos com auxilio de miniparafuso ortodôntico de 1.2 mm de diâmetro e 6 a 10 mm de largura, que foram instalados no osso alveolar e usados como ancoragem esquelética. A retração aconteceu sem nenhum efeito adverso causado por forças reciprocas, como aconteceria na mecânica convencional, por exemplo, a extrusão pré-molar e intrusão dos incisivos. Paciente sexo masculino apresentava apinhamento dos incisivos inferiores O apinhamento anterior foi resolvido sem qualquer efeito prejudicial no perfil facial. Fez-se a movimentação em massa distalizando os dentes posteriores e depois toda a dentição ocasionando o alinhamento dos dentes anteriores, foi concluído que a utilização dos mini- implantes podem reduzir o período do tratamento e maximizar a eficiência dos procedimentos realizados. Os miniparafusos ortodônticos foram mantidos na cavidade oral por todo tratamento e foram capazes de prover a ancoragem para retração de toda a dentição. A eficácia da mecânica oferecida pelo miniparafuso ortodôntico ajudaram no tratamento e possibilitaram um planejamento sem extrações.

Park et al. (2005) efetuaram um estudo de quantificação dos efeitos dos tratamentos que exigem a distalização dos molares superiores e inferiores utilizando miniparafuso ortodôntico. A taxa de sucesso e as considerações clínicas no uso de miniparafuso ortodôntico também foram avaliadas. Treze pacientes que haviam sido submetidos a uma distalização de dentes posteriores usando forças aplicadas contra miniparafuso ortodôntico foram selecionados. Entre eles, 11 pacientes tinham miniparafuso ortodôntico mandibulares e 4 pacientes tinham miniparafuso ortodôntico maxilares, incluindo 2 pacientes que apresentavam miniparafusos ortodônticos maxilares e mandibulares ao mesmo tempo. Os primeiros molares e os primeiros pré-molares superiores mostraram um significativo movimento distal, sem movimento distal significante de dentes anteriores. Os primeiros molares e os primeiros pré-molares inferiores mostram um movimento distal significativo, mas nenhum movimento significante dos incisivos inferiores foi observado. A taxa de sucesso do miniparafuso ortodôntico foi de 90% em um período de aplicação de cerca de 10 meses, os resultados mostraram que o uso de miniparafuso ortodôntico podem ser aplicados como ancoragem de um grupo de dentes e apresentaram resultados satisfatórios na maxila e mandíbula.

Laboissiere et al. (2005) relatou que o controle da ancoragem ortodôntica é necessário para o sucesso do tratamento, existem vários modos de ancoragens, intra e extrabucais, mas todos oferecem vantagens e desvantagens, algumas

desvantagens podem atrapalhar o tratamento, como complicações estéticas, funcionais, necessidade de colaboração e constrangimento social. O uso de miniparafuso ortodôntico essas desvantagens, e fornece ao ortodontista um ponto fixo na cavidade oral, esse ponto pode ser utilizado como ancoragem absoluta, dando mais controle nas movimentações dos elementos dentários sem prejudicar os demais e consequentemente simplifica a aparatologia ortodôntica e minimiza os efeitos colaterais. Como protocolo de aplicação clínica em suas indicações pode-se usar os determinados tratamentos, em retração anterior superior, dois miniparafusos ortodônticos por vestibular, entre os segundos pré-molares e os primeiros molares superiores, com a finalidade de distalização anterior, sem a mesialização indesejável dos posteriores; em retração anterior inferior, dois microparafusos por vestibular entre primeiros molares e segundos molares inferiores, com a finalidade de distalização anterior, sem a mesialização indesejável dos posteriores; no desvio de linha média, um parafuso por vestibular, entre segundo pré-molar e primeiro molar ao lado contrário do desvio, com a finalidade de tracionar os elementos anteriores de acordo com a orientação do arco na mesialização de molar inferior, um parafuso por vestibular, entre primeiro pré-molar e canino inferior, com finalidade de tracionamento para mesial; na distalização de dentes posteriores, dois miniparafusos ortodônticos para casos de simétricos, um parafuso para casos assimétricos por vestibular, entre segundos pré-molares e primeiros molares, com a finalidade de distalizar os dentes posteriores; na intrusão de molares superiores, dois miniparafusos ortodônticos por vestibular e um miniparafuso ortodôntico por palatina, um miniparafuso ortodôntico entre primeiro molar e segundo pré-molar, um entre primeiro molar e segundo molar, e outro na palatina entre primeiro molar e segundo molar. Com a análise das indicações e aplicações clínicas pode observar que o dispositivo simplifica a aparatologia ortodôntica e minimiza efeitos colaterais das forças ortodônticas.

Matteo et al. (2005) falaram que é comum o tratamento ortodôntico necessitar de recursos adicionais para ancoragem, os miniparafusos ortodônticos apresentam-se como possível solução para casos mais complexos, o objetivo do trabalho é propor um método para a verticalização de molares inferiores inclinados para mesial, foram selecionados 3 paciente de 40 a 48 anos, dois de gênero feminino e um do gênero masculino, com presença de molares inclinados para mesial, foram instalados miniparafuso ortodôntico em ambos os lados, e uma semana após foram aplicados cargas ortodônticas, através de elásticos, após avaliação dos resultados pode-se concluir que não houve restrições no procedimento cirúrgico e nem do remoção e como vantagem apresenta um baixo

custo e uma alternativa efetiva para tratamento ortodônticos que buscam a verticalização de molares inferiores.

Araujo et al. (2006) disseram que a utilização de dispositivos de ancoragem , como coadjuvantes no tratamento ortodôntico , nos últimos anos, vem apresentando grande versatilidade e aplicabilidade clínica, principalmente quando se trata do uso de miniparafusos ortodônticos,são bem aplicados em caso que a ancoragem em dentes naturais torna-se um fator crítico para o sucesso do tratamento, e ainda apresenta várias vantagens, como não necessitar da colaboração do paciente, bem estético, aceitação por parte do paciente, oferece uma ancoragem absoluta, possibilitando assim, com todas as vantagem, promover um tratamento mais rápido, correto e eficiente. Existem no mercado diversos formatos de parafuso, dependem da sua utilidade e marca comercial, mas sempre apresentam três partes, a cabeça, o perfil transmucoso e a ponta ativa, e geralmente é em titânio. Os miniparafusos ortodônticos são parafusados no osso, nos espaços interdentais capazes de suporta-los, espaços previamente analisados por meio de radiografias, e sua posição na arcada depende da necessidade do tratamento. É possível utiliza-los na retração de dentes anteriores no tratamento de biprotrusões ou classes II de Angle, na mesialização de dentes posteriores, na intrusão de dentes posteriores, na distalização de molares, na verticalização de molares, na correção de mordida cruzada posterior, no tracionamento de dentes inclusos, na correção de linha média. Concluímos que a ancoragem com miniparafuso ortodôntico oferece um controle mais exato de forças, quanto a magnitude e direção, e com as diversas possibilidades de posicionamento, oferecem um tratamento mais específico à necessidade do paciente e cirurgião-dentista.

Segundo Nascimento et al. (2006) a crescente utilização de miniparafuso ortodôntico de titânio como recurso de ancoragem absoluta esquelética na ortodontia, tem mostrado grande versatilidade e aplicabilidade devido ao baixo custo, suas dimensões reduzidas e pela sua simplicidade de instalação e remoção. Sua indicação está voltada para os casos em que há necessidade de estabelecer uma ancoragem estável, dessa forma evitando movimentos recíprocos indesejáveis durante o tratamento ortodôntico. O artigo apresenta um protocolo cirúrgico para a instalação e cuidados e orientações periimplantares. O sucesso na utilização de miniparafuso ortodôntico dependente fundamentalmente do seu planejamento, o cirurgião dentista, escolhe o local apropriado da instalação, de acordo com seu tratamento, e após se certifica se é anatomicamente um lugar viável para instalação, através de exames radiográficos do local, se há espaço, é confeccionado um guia latão ou fio de orto, adquire-se a medida do perfil transmucoso com uma agulha e um stop de limas endodônticas, ao perfurar a mucosa com a agulha, o stop é

empurrado para cima marcando o comprimento da mucosa, em seguida é instalado o parafuso e passado ao paciente os cuidados com a higiene periimplantar. O sucesso deste recurso depende do planejamento ortodôntico, cirúrgico e da manutenção de saúde periimplantar.

Melo et al. (2007) relataram que a ancoragem, na ortodontia, pode ser definida como resistência ao movimento dentário, e apresentam uma das maiores dificuldades enfrentadas pelo ortodontista durante o planejamento do tratamento no seu cotidiano clínico, com o objetivo de buscar métodos mais eficientes de ancoragem intrabucal, foram pesquisados e desenvolvidos vários métodos, e um deles, o miniparafuso ortodôntico, possibilitou sua utilização em diversas regiões, por apresentar tamanho reduzido, viabilizando sua utilização clínica diversas possibilidades. Atualmente está disponível no mercado com diversas marcas formas e tamanhos, e apresentam como característica principal o papel de fixação auto travante no momento da instalação. Após a confirmação da necessidade do uso de miniparafuso ortodôntico, é necessário checar radiograficamente o local escolhido, para constatar se há a presença de espaço para a instalação, em seguida confeccionar um guia radiográfico para auxiliar no posicionamento correto durante a cirurgia, a cirurgia de instalação do miniparafuso ortodôntico é geralmente um procedimento simples, inicialmente anestesiar a área com ¼ de tubete anestésico, posteriormente é realizada a perfuração do local com broca cilíndrica de diâmetro um pouco menor que o do miniparafuso ortodôntico, deve-se utilizar micromotor específico sob irrigação, o próximo passo é a inserção do miniparafuso ortodôntico com auxilio de micromotor ou chave de mão. O paciente deve ser orientado sobre a higienização do local, pois o principal motivo de falha é por inflamação nos tecidos moles adjacentes. Pode-se concluir que desde que seja realizado um cuidadoso planejamento, o uso de miniparafuso ortodôntico pode ser considerado um excelente método de ancoragem e proporcionam resultados positivos.

Araújo et al. (2008) afirmaram que entre as diversas formas de movimentação dentárias, a intrusão é uma das mais difíceis de serem alcançadas, e apresenta uma mecânica muito complexa e de difícil controle de efeitos colaterais, e isso é relacionado à dificuldade da obtenção de uma ancoragem satisfatória. Na abordagem deste contexto, os miniparafusos ortodônticos oferecem uma ancoragem esquelética estável, que auxilia o ortodontista, tornando a intrusão dentária um procedimento mais simples, possibilitando a intrusão de incisivos superiores e inferiores, aplicado normalmente na correção de sobremordida, e pode ser feito com um mini- implante entre incisivos centrais ou com dois miniparafuso ortodônticos, um entre incisivos laterais e caninos direitos e outro nos incisivos

laterais e caninos esquerdos. Pode-se observar maior controle do tratamento e melhor desempenho,como mais agilidade e menos efeitos colaterais.

Brandão et al. (2008) disseram que atualmente os miniparafusos ortodônticos são responsáveis por um grande avanço na ortodontia, pelo fato de possibilitarem uma ancoragem mais estável e sem necessidade de cooperação dos pacientes, porém ainda existem dúvidas sobre esses aparatos, principalmente no que se refere a aceitação do paciente. Foram utilizados dez pacientes adultos com má oclusão de classe I, que fora submetidos a tratamento ortodôntico com auxilio de quatro miniparafusos ortodônticos, dois na maxila e dois na mandíbula, em ambos os casos, entre os primeiros molares e segundos molares, e os pacientes responderam a um questionário para a avaliação do grau de aceitação quando submetidos ao tratamento com miniparafuso ortodôntico. E as respostas mostraram uma aceitação de 90% e que 50% relataram alguma preocupação com o procedimento, e os outros 50% não relataram desconforto nenhum. Podemos concluir com esse trabalho que os miniparafusos ortodônticos obtiveram aceitação positiva pela maioria dos pacientes submetidos ao tratamento.

Josgrilbert et al. (2008) relataram que na ortodontia, cada vez mais é solicitado um tratamento em menor tempo, mas para isso é necessário um tratamento mais eficaz e com menor necessidade de cooperação do paciente, durante o planejamento o ortodontista se depara com varias dificuldades, a mais comum é a ancoragem ortodôntica, mas atualmente com os miniparafusos ortodônticos, foi apresentado uma grande evolução que é um ponto estável que não sofre movimentação ortodôntica, localizado intrabucal, possibilitando os mais variados sentidos de força, tornando o tratamento mais rápido e efetivo. A instalação do miniparafuso ortodôntico necessita de um procedimento cirúrgico simples, mas de um planejamento cuidadoso, exigindo estudo do modelo e confecções de guias cirúrgicos e radiográficos para a diminuição dos riscos de danos a estruturas anatômicas importantes, os miniparafuso ortodôntico mostraram-se muito uteis na rotina da clínica ortodôntica, facilitando diversos tipos de tratamento.

Janson et al. (2008) relataram o frequente o questionamento por parte do paciente, principalmente ao ortodontista, sobre a possibilidade de fechar espaços existentes devido a perda precoce dos dentes, essa mecânica era muito complexa anteriormente, pois devido a falta de elementos, tornava o tratamento complexo, pela falta de locais para ancoragem, mas com o advento dos miniparafusos ortodônticos, as possibilidades desta abordagem terapêutica aumentaram, a mesialização de molares com ancoragem esquelética permite a movimentação mesial do elemento sem que haja alterações nos dentes anteriores, é

frequentemente indicado para realização do fechamento de espaços edentulos causado pela perda precoce dos primeiros molares, a movimentação dos molares pode variar de 12 a 15mm para fechamento do espaço. É possível concluir que a mesialização de molares é extremamente útil e funcional, pois com ela é possível evitar substituição de dentes perdidos com próteses fixas e removíveis, desta forma favorecendo primeiramente o paciente.

Marassi, et al. (2008) citaram que os miniparafusos ortodônticos tomaram uma posição importante, quando se fala de ancoragem estável, e vem auxiliando os ortodontistas de diversas formas no tratamento ortodôntico, como vantagem apresenta em grande parte a total eliminação da necessidade de cooperação do paciente e uma ancoragem estável, tornando assim o tratamento mais previsível e eficaz. Esse artigo descreve os principais aspectos no uso tornando assim o tratamento mais previsível e eficaz. Esse artigo descreve os principais aspectos no uso de miniparafuso ortodôntico na retração anterior, o uso de miniparafuso ortodôntico beneficia, principalmente, o paciente que apresenta dificuldade em colaborar com o uso de aparelhos extrabucais, e elástico intermaxilares, quando a unidade de ancoragem mostra-se comprometida por ausência de elementos dentários e quando há a presença deum plano oclusal inclinado na região anterior. E possível fazer grandes movimentações com uso de miniparafuso ortodôntico em curto tempo, mas é necessário um cuidado extra pois, essa movimentação pode comprometer aspectos estéticos do paciente, como uma diminuição da projeção labial. Os miniparafusos ortodônticos podem contribuir de forma significativa no tratamento ortodôntico, na fase de retração, desde que sejam bem empregados.

Matzenbacher et al. (2008) relataram que os miniparafusos ortodônticos requerem uma intervenção cirúrgica simples e rápida, porém, necessita de cuidadoso processo de avaliação clínica e radiográfica, um correto planejamento e protocolo de instalação, com atenção especial aos risco prejudiciais à anatomia da região. O trabalho busca avaliar efetividade dos métodos de diagnósticos por imagem radiográfica de regiões eleitas para instalação do mini- implante. Foram utilizados para a amostra 4 pacientes, onde foram eleitos 32 regiões interradiculares. Para realização das radiografias e das tomografias, os pacientes utilizaram moldeiras de acetato, onde as áreas das regiões eleitas para a instalação foram perfuradas e preenchidas com guta-percha, o ponto de eleição foi estabelecido clinicamente na intersecção de uma linha vertical imaginária que passa pelos pontos de contato e a zona de transição de mucosa queratinizada e mucosa livre, os pacientes fora submetidos a três técnicas de diagnóstico por imagens: radiográficas interproximais e periapicais e por tomografias computadorizadas de feixe cônico, os

exames foram executados com a moldeira de acetato em posição na boca do paciente. Levando em consideração os resultados, conclui-se que a tomografia computadorizada foi o exame mais preciso para avaliação das regiões eleitas.

Nova et al. (2008) disseram que a ancoragem ortodôntica é definida como resistência à força reacional indesejável, normalmente um grupo de dentes são utilizados como unidade de ancoragem, mas eles podem se movimentarem de acordo com a força aplicada, com o advento da ósseo integração, foram propostos métodos de tratamento ortodôntico com controle máximo, com a utilização de miniparafusos ortodônticos osseointegrados como mecanismo de ancoragem esquelética absoluta. Esse trabalho tem o objetivo de avaliar os seguintes fatores: Torque de inserção, torque de remoção, torque de fratura, tensão cisalhante, tensão normal, tipo de fratura, foram usados vinte miniparafusos ortodônticos, dez da marca SIN e dez da marca Neodent, cinco de cada marca com perfil transmucoso de 2mm, e 5 sem perfil, assim foram feitos 4 grupos, os miniparafusos ortodônticos foram inseridos em cortical óssea e submetidos em teste de torque, medidos por um torquimetro, grupo Neodente com perfil apresentou torque de inserção significativamente maior que os demais, não houve diferença para torque de remoção, e todos sofreram fraturas do tipo dúctil.

Squeff et al. (2008) demonstraram que o sistema de ancoragem esquelética vem sendo amplamente difundido e utilizado pelo ortodontista, pois apresentam resultados positivos e um maior controle na ancoragem. O diâmetro reduzido do miniparafuso ortodôntico, e a facilidade no processo de instalação e manutenção, minimizam os riscos de erro do operador, como uma raiz ser atingida pelo micro parafuso, entretanto quanto menor o diâmetro maior é o risco de fratura do miniparafuso ortodôntico. Este trabalho mostra analises de quatro marcas nacionais e uma alemã, com o objetivo de identificar o desempenho desse material como acessório na ancoragem ortodôntica, foram analisados, entre essas marcas foram criados 6 grupos, com diâmetros e comprimentos diferentes, cada grupo apresentava cinco miniparafusos ortodônticos, totalizando trinta, e foram avaliados em Microscopia eletrônica de varredura (MEV), para avaliar sua topografia e formas, foram feitas medições em projetor de perfil digital, e passaram por um ensaio mecânico de torque, foram fixadas em tíbia suína e testadas até a fratura. Após os teste e estudos pode-se concluir que todos os miniparafusos ortodônticos estão aptos para serem usados como dispositivos de ancoragem ortodôntica.

Villela et al. (2008) discutiram que os miniparafusos ortodônticos fornecem uma ancoragem esquelética estável para auxiliar em tratamentos ortodônticos, possibilitando movimentações ortodônticas de forma mais controlada. Esse dispositivo possibilita grande aplicabilidade clínica, apresentando um diferencial

destacável para a intrusão de molares, para a intrusão de molares é de extrema importância identificar o centro de resistência para que possa ser determinada a linha de ação de forças, com esse planejamento é possível definir número e locais de instalação dos microparafusos ortodônticos, cada local necessita de um tipo específico de parafuso de acordo com a espessura da mucosa, é possível realizar a intrusão de molares usando apenas um microparafuso ortodônticos, porém em alguns casos são necessários a utilização de até três microparafusos ortodônticos. A utilização dos miniparafusos ortodônticos possibilitou um recurso de ancoragem que possibilitou novas perspectivas de tratamentos e novas mecânicas de tratamentos que seriam inviáveis para a mecânica convencional.

Jardim (2009) falou que os ortodontistas sempre procuraram por uma forma de estabelecer uma ancoragem estável de forma eficaz e fácil, pois sempre foi uma necessidade e um ponto crítico dos tratamentos ortodônticos. No inicio do século XXI surgiram os mini- implantes, que atualmente representa uma das inovações mais relevantes na ortodontia, pelo fato de apresentarem uma alta versatilidade e aplicabilidade clínica, eles apresentam a

capacidade de sustentarem forças ortodônticas sem sofrerem movimentações, e eliminam os movimentos indesejáveis dos dentes devido à força reciproca e elimina a necessidade de colaboração por parte do paciente tornando o tratamento mais rápido e previsível. Atualmente os miniparafusos ortodônticos apresentam diferentes formas e tamanhos, mas todos são compostos por cabeça, perfil trasmucoso e ponta ativa. Podem ser inseridos em diversos pontos no osso alveolar e basal, e por isso superaram os métodos convencionais, pois possibilitam a ancoragem das forças em diversos sentidos no arco, facilitando vários tipos de tratamentos ortodônticos como retrações de dentes anteriores, mesialização de dentes posteriores, intrusão dentárias, correção de linha média e vários outros. Conclui-se que os miniparafusos ortodônticos apresentam um importante recurso para o controle da ancoragem ortodôntica.

Rothier et al. (2009) disseram que ancoragem ortodôntica, desde quando começou os estudos sobre a mecânica ortodôntica até a atualidade, é um fator de intensa pesquisa, devido a sua grande importância durante o tratamento, e foi nessa linha de pesquisa que foi desenvolvido o miniparafusos ortodônticos, e ele eliminou a maioria das desvantagens dos métodos convencionais e passaram a fazer parte da mecânica ortodôntica apresentado maiores taxas de sucesso, de acordo com o que foi encontrado na literatura pode-se concluir que os fatores com maiores relações e taxas de sucesso é associado ao uso de miniparafusos ortodônticos com formato cilíndrico e auto perfurante, parafusos com maiores diâmetros, tratamento em

pacientes adultos, ausência de traumas mecânicos, distância segura entre as porções radiculares, inserção em gengiva inserida. E pode-se concluir que a complicação mais frequente refere-se a inflamações periimplantares.

Zenóbio et al. (2009) mencionaram que os tratamentos ortodônticos que necessitam da exodontia de pré-molares apresentam um grande problema quando se trata de ancoragem, principalmente quando o objetivo é a retração em massa dos dentes anteriores, e com auxilio dos miniparafusos ortodônticos é possível uma ancoragem que possibilita a retração dos dentes anteriores sem a mesialização indesejável dos molares, sua instalação necessita de um procedimento cirúrgico muito simples e um planejamento adequado, a área de escolha para a inserção dos miniparafusos ortodônticos, para esse tipo de movimentação ortodôntica, é preferencialmente entre as raízes dos primeiros molares e segundos pré-molares, deve ser feita avaliação radiográfica do local de interesse e radiografia com um guia radiopaco para auxiliar no procedimento cirúrgico, a cirurgia pode ser dividida em três partes, 1ª anestesia do local, 2ª fresagem da cortical óssea e 3ª Inserção do miniparafuso ortodôntico, conclui-se que a utilização de miniparafusos ortodônticos é uma alternativa viável e eficaz quando é necessário realizar uma movimentação de complexo controle dos efeitos colaterais causados pelas forças reciprocas.

Lima et al. (2010) relataram que os miniparafusos ortodônticos trouxeram um novo conceito de ancoragem estável e de direcionamento de forças ortodônticas, seu tamanho reduzido e sua resistência a forças ortodônticas apresentam juntos uma combinação ideal para sua aplicação na ortodontia, possibilitando uma ancoragem esquelética estável e segura, eliminando movimentos colaterais e a necessidade de cooperação do paciente, é indicado principalmente quando a movimentação do dente depende de uma ancoragem em dentes que segundo o planejamento não poderia sofrer movimentações colaterais, desta forma acelerando o tratamento ortodôntico, é indicado em retrações de caninos, pois os caninos apresentam grande área radicular, que poderia causar um impacto negativo nos demais dentes se apresentar uma posição desfavorável, também utilizado na retração em massa de anteriores, para reduzir a protrusão, na intrusão de molares para obtenção de espaços protéticos no arco antagonista, na verticalização e distalização de molares, no tratamento de desvio de linha média. O miniparafuso ortodôntico, além de oferecer uma ancoragem mais eficaz, inseriu novas possibilidades de direções de forças, possibilitando diversas formas e possibilidades de mecânicas ortodônticas no tratamento ortodôntico no cotidiano clínico, além disso, por minimizar os efeitos colaterais diminuindo consideravelmente o tempo de tratamento.

Varelli et al. (2010) disseram que atualmente aumentou consideravelmente o número de pacientes adultos que procuram pelo ortodontista, e o grande fator que contribui para esse aumento é a frequente perda de espaço causada pela extrusão de dentes posteriores ocasionados pela perda do seu antagonista, e há necessidade da intervenção ortodôntica para a intrusão dentária com o objetivo de recuperação de espaço interoclusal, para que possa ser realizado a reabilitação protética. O tratamento consiste na instalação três mini-implantes no processo alveolar, dois miniparafusos ortodônticos por vestibular entre as raízes do primeiro molar e segundo pré-molar e entre as raízes do primeiro molar e segundo molar e um miniparafuso ortodôntico pela palatina entre o segundo pré-molar e o primeiro molar, e foi aplicado uma força intrusiva de 150 a 200g, após 4 meses obteve-se um resultado de 3mm de intrusão do primeiro molar superior, foi possível concluir que o uso de miniparafuso ortodôntico para intrusão de dentes posteriores foi eficaz tornando um valioso recurso para o tratamento da extrusão de dentes posteriores decorrentes da perda de antagonista.

Elias et al. (2011) testaram a resistência mecânica a fratura do miniparafuso ortodôntico, foi checado a resistência da ponta e do perfil transmucoso, a maioria dos miniparafusos ortodônticos são fabricados com liga de titânio TI-6A1-4V, segunda a norma, as propriedades mecânicas da liga são classificada como grau 5, que apresenta resistência maior que ao do titânio comercialmente puro, os miniparafusos ortodônticos comercializados apresentam diferenças significativas

no diâmetro, comprimento, formato e resistência mecânica. A resistência mecânica pode comprometer seu desempenho assim os autores desse trabalho tiveram como objetivo testarem a resistência de diferentes miniparafusos ortodônticos. Foram realizados ensaios mecânicos de torção para quantificar a resistência de fratura da ponta do perfil transmucoso, fora utilizados miniparafusos ortodônticos com 3 diâmetros diferentes, com 1,5, 1,8 e 2,0 mm, com diferentes formatos de cabeça, todos apresentando 6 mm de rosca ativa e 1 mm de perfil transmucoso, foi possível verificar existe relação entre o diâmetro e os torques de fratura, a resistência a fratura da ponta aumenta conforme maior o diâmetro.

Machado et al. (2011) afirmaram que a ancoragem ortodôntica através dos mini- implantes adquiriu uma característica essencial no tratamento das más oclusões em adultos, em especial para desdentados parciais, que na ancoragem convencional teria limitações, atrasando ou até mesmo impossibilitando o tratamento ortodôntico. Paciente do sexo feminino, 57 anos compareceu para tratamento ortodôntico, queixava-se de ausências e desalinhamento dentários, apresentava ausência dos elementos 14, 15, 18, 25, 26, 28, 38 e 46, com a presença de um

prótese fixa de quatro elementos do 24 ao 27, foi contatado a presença do elemento 23 impactado na posição mésio angulado, foi proposto a utilização de mini-implantes nas áreas edentulas, para auxiliar a ancoragem nas movimentação ortodônticas. Devido a grande dificuldade da ancoragem, na mecânica ortodôntica convencional, em pacientes com áreas edêntulas, o miniparafuso ortodôntico tornou-se uma importante alternativa, mostrando excelentes resultados e em menores períodos de tempo.

Marigo et al. (2012) disseram que existem varias formas para correção da má oclusão de classe II, dependendo da severidade do caso, da idade e o do nível de cooperação do paciente, existem também diversos recursos mecânicos, de distalização de molares. Paciente sexo feminino, 39 anos, apresentou um padrão facial braquicefálico e perfil convexo, na avaliação intrabucal foi observado uma má oclusão de classe II com presença de sobremordida profunda e diastemas entre incisivos centrais superiores. Os objetivos do tratamento propõe atingir uma relação de chave de oclusão normal, correção da sobremordida e fechamento do diastema. Para obtenção dos objetivos propostos foi planejada uma distalização de molares superiores com a utilização de ancoragem esquelética, foi inserido um miniparafuso ortodôntico na rafe palatina, e para distalização dos molares foi usado uma barra transpalatina com um gancho soldado para a utilização de elásticos, apoiado na barra e no miniparafuso ortodôntico, no arco inferior foi utilizado um arco de aço inoxidável com curva de Spee reversa, para pequena intrusão dos incisivos inferiores, como também uma pequena vestibularização, para compensação da classe II e correção da mordida profunda. A ancoragem esquelética utilizada para distalização de molares superiores mostrou muito eficaz e de extrema importância durante todo tratamento.

Garcia et al. (2013) afirmaram que a distalização de molares inferiores é certamente um dos maiores problemas encontrados pela ortodontia convencional, mas atualmente na ortodontia moderna, encontra-se uma forma muito eficaz, que por oferecer uma ancoragem absoluta, facilita e acelera o tratamento, pois elimina os movimentos indesejáveis e a utilização de meios de ancoragem extrabucais. Essa forma é obtida por meio de utilização dos miniparafusos ortodônticos, que apresentam diversos tamanhos, facilitando sua aplicação em várias regiões. Paciente do sexo feminino 21 anos, procurou atendimento ortodôntico insatisfeita com apinhamentos dos dentes anteriores na mandíbula, paciente apresentava classe III de Angle, mas sem cruzamento de mordida anterior, pois apresentava caninos apinhados fora do arco, como tratamento foi proposto distalização de molares e pré-molares para obtenção de espaço para os caninos e correção da

classe III de Angle. Para isso foi realizada a ancoragem com auxilio de miniparafuso ortodôntico, que foram colocados na região retromolar, oferecendo um apoio na região mais posterior do arco, possibilitando aplicar forças ortodônticas para a distalização de molares, pode-se concluir que a utilização de miniparafuso ortodôntico tem simplificado os tratamentos ortodônticos, viabilizando movimentações ortodônticas complexas na ortodontia contemporânea e possibilitando correções com menos tempo de tratamento.

Luvisa et al. (2013) referiram que a intrusão de molares é considerado um movimento ortodôntico muito complexo quando utilizado técnicas ortodônticas tradicionais de ancoragem, a intrusão dos molares muitas vezes é necessária, mas após o conceito de osseointegração os miniparafusos ortodônticos tomaram uma importante posição, pois passaram a apresentar uma série de vantagem. A mecânica da intrusão funciona aplicando forças ortodônticas no sentido vertical, na direção corono-apical, e apresenta sua finalização quando o dente em questão atingir o nível oclusal dos demais dentes. O uso do miniparafuso ortodôntico para a intrusão de molares é um recurso eficaz no tratamento de extrusão de dentes posteriores ocasionados por perdas dos dentes antagonistas, o advento do miniparafuso ortodôntico trouxe uma nova perspectiva para esse tipo de tratamento, permitindo a intrusão de molares extruidos com uma mecânica simples.

Segundo Namiuchi et al. (2013) os métodos de tratamento ortodônticos, que necessitam de complicações mínimas e fornecem uma ancoragem estável, vem sendo muito utilizado, e isso foi fundamental para a expansão da tecnologia dos miniparafusos ortodônticos, possibilitando o desenvolvimento de materiais e técnicas que aceleram o tratamento ortodôntico. Ancoragem absoluta é um termo que é utilizado para definir a unidade de ancoragem que permanece estável, ou seja, não sofre movimentações, quando submetidas a forças ortodônticas, tornando assim fator determinante para a otimização do controle ancoragem, é possível determinar várias regiões para sua inserção, tanto na maxila quanto na mandíbulas, ele necessita de processo cirúrgica relativamente simples para inserção e remoção, e apresenta varias vantagem como menor dependência de cooperação do paciente, diminuição da necessidade de uso de aparelhos extrabucais e de elásticos intermaxilares, maior previsibilidade e menor tempo no tratamento ortodôntico, mais conforto ao paciente, não compromete esteticamente o paciente, simplificação da mecânica ortodôntica, cirurgia de inserção e remoção simples e pouco invasiva e baixo custo, com isso podemos concluir que o uso dos miniparafusos ortodônticos apresentam diversas vantagem e que seu uso torna a aparatologia ortodôntica mais simples e minimiza os efeitos indesejados das forças reciprocas.

Fabre (2014) disse que com o advento dos miniparafusos ortodônticos, um dispositivo transitório de ancoragem (DTA), muitos problemas e reações indesejáveis foram solucionadas, ou melhor controladas, com a utilização dos miniparafusos ortodônticos (MIO), pois são capazes de oferecer uma ancoragem absoluta. O design dos miniparafusos ortodônticos apresenta divisão classificatória de três partes: cabeça, parte exposta onde são inseridos os acessórios ortodônticos, o perfil transmucoso, parte lisa que acomoda o tecido mole, e a ponta ativa, parte rosqueável. Existem duas formas de usar o miniparafuso ortodôntico como ancoragem, forma direta, onde a força é aplicada diretamente sobre o MIO, e forma indireta, onde ele integra a unidade de ancoragem, mas não recebe carga diretamente sobre ele. A seleção da região de inserção depende da disponibilidade óssea, o espaço mínimo requerido deve ter a largura do parafuso mais o acréscimo de 1,5mm e ainda aplicar uma margem de segurança de 0,5mm para cada lado, no caso de espaço insuficiente, deve-se eleger outra região, ou pode inserir o parafuso numa angulação verticalizada, ou também promover um alinhamento ortodôntico previamente a instalação do MIO, o ponto de inserção é obtido no centro do espaço interdental, na altura da linha mucogengival, deve-se tomar cuidado para não atingir estruturas dentárias.

4 DISCUSSÃO

1.1 - Histórico do miniparafuso ortodôntico.

Em 1945, Gainsforth e Higley, foram os pioneiros na implantodontia de materiais intraósseos objetivando uma ancoragem esquelética com maior eficácia, introduziram implantes rosqueados de vitallium em mandíbulas de cães, e ativaram imediatamente, o experimento falhou e todos os implantes foram perdidos, já em 1969, Branemark na Suécia, em suas pesquisas com animais observou um crescimento ósseo e uma integração em um implante metálico de titânio, assim possibilitando a realização de uma integração osso metal, sendo mais tarde chamada de osseointegração, ainda pesquisando sobre osseointegração, Sherman em 1978 inseriu Implantes de carbono vítreo, em cães, e esperou cicatrização por 70 dias, após isso, percebeu que os implantes estavam integrados ao osso, e não sofria movimentação por força ortodôntica e Smith et al. logo após em 1979 confirmou que implantes osseointegrados não apresentam movimentação quando submetidos a forças ortodônticas, pouco depois em 1989, Roberts et al. descreveu o uso de implantes na região retro molar, em cães, para obtenção de ancoragem absoluta.

Em 1997, Kanomi et al, usava implantes convencionais, em humanos, como ancoragem absoluta, mas devido a sua limitação anatômica, desenvolveu um mini implante com 1,2mm de diâmetro e 6 mm de comprimento, com a finalidade de torna-lo mais adaptável a outros lugares da cavidade oral, além dos espaços anodônticos dos molares, onde eram colocados os implantes convencionais.

Bezerra et al.(2004) descreveram o uso de micro parafusos de titânio como dispositivo de ancoragem absoluta, desta forma tornando-o adaptável a qualquer lugar que seja mais conveniente para sua instalação, e citaram suas principais vantagens, como seu tamanho reduzido que permite fácil implantação em diversas áreas, ativação imediata caso apresentem boa estabilidade inicial, menor custo em relação ao implante convencional, maior conforto e aceitação do paciente, ancoragem de vários elementos dentários sem prejuízo do sistema de ancoragem, tratamentos mais previsíveis e sem necessidade de colaboração do paciente.

1.2 - Morfologia do parafuso.

Segundo Araujo et al. (2006) existem atualmente no mercado nacional e internacional uma série de miniparafuso ortodôntico, com formas e tamanhos diferentes, podendo variar de 4 a 12mm de comprimento e de 1,2 a 2mm de diâmetro.

Nojima(2008) relatou que os micro parafusos são divididos em três partes distintas que são: cabeça, porção transmucosa e parte ativa do miniparafuso ortodôntico, e são na sua maioria confeccionado em liga de titânio com diversos grau de pureza, apresentando variação em largura, tamanho, formato da cabeça, dependendo da sua aplicabilidade e de acordo com sua marca comercial.

Podendo ser definidas as partes do miniparafuso ortodôntico como:



Figura 1- Partes do mini-implante

1.2.1 - Cabeça do miniparafuso ortodôntico.

A cabeça do miniparafuso ortodôntico é a parte que fica externamente e tem como função possibilitar a instalação de dispositivos ortodônticos como molas, elásticos e fios de amarrilho, e pode apresentar um orifício, um gancho, um botão e até mesmo ter o formato de braquete, possibilitando grande versatilidade ao ortodontista.



Figura 2 – Tipos de cabeça de miniparafuso ortodôntico

1.2.2 - Perfil Transmucoso.

A porção transmucosa, também conhecida como pescoço, é parte que fica entre a cabeça e parte ativa, é responsável por acomodar os tecidos moles adjacentes, são lisas e quanto mais polidas, melhor para os tecidos, diminuindo a chance de infecção, apresenta diferentes comprimentos para se adaptar aos várias regiões e perfis mucosos e podem apresentar 4 medidas, 1mm, 2mm, 3mm e perfil ausente.

1.2.3 - Ponta Ativa.

É a parte rosqueável, aquela que fica intraósseo, e tem a função de fixação do parafuso, também responsável pela osseointegração, que é a principal característica do micro parafuso, é totalmente rosqueado e apresenta um ápice fino e afiado, podendo apresentar as características de auto-rosqueante e auto-perfurante.

O diâmetro e comprimento do parafuso devem ser escolhidos de acordo com espaço presente na região eleita (SQUEFF, 2008).

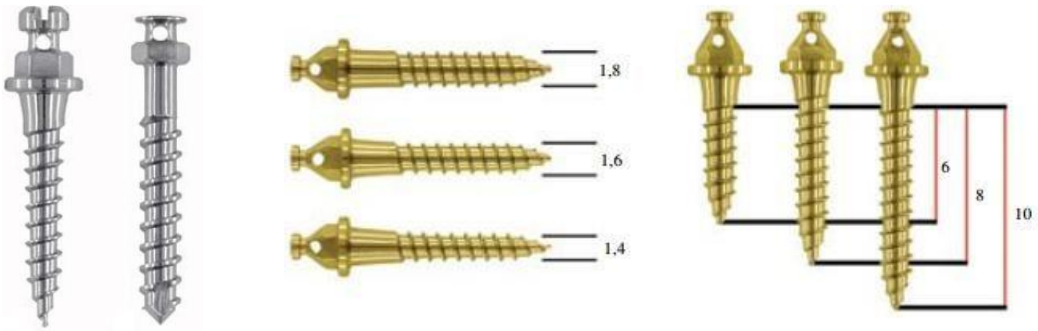

Figura 3 –Demonstração de miniparafuso ortodôntico auto-rosqueante (A), auto-perfurante (B), espessura dos miniparafusos ortodônticos em milímetros e comprimento dos miniparafuso ortodôntico em milímetros.

2.1 - Planejamentos, cuidados e orientações sobre instalação do mini-implante

Para o sucesso da utilização dos miniparafusos ortodônticos é importante seguir um roteiro, que deve obedecer a uma sequência cuidadosa de planejamento ortodôntico.

Que consiste no planejamento da ancoragem, definição do número e localização dos miniparafusos ortodônticos, definição do diâmetro e comprimento dos miniparafusos ortodônticos, confecção de guia radiográfico (NASCIMENTO, 2006).

2.2 - Localização das regiões para instalação dos miniparafusos ortodônticos.

Existem vários locais na maxila e mandíbula que podem receber a instalação de um miniparafuso ortodôntico, isso por ele apresentar variedades de tamanho,

aqueles com tamanho mais reduzido oferecem possibilidade de ser inserido em regiões interradiculares, e os maiores torna possível a fixação de um miniparafuso ortodôntico em regiões de osso com densidade mais baixa, dessa forma torna possível a fixação de miniparafuso ortodôntico em diversos pontos na cavidade oral (GRANJA, 2008).

Os pontos que são utilizados com mais frequência são: Entre os primeiros e segundos pré-molares superiores e inferiores, entre os primeiros e segundos molares inferiores e superiores, entre segundos pré-molares e primeiros molares superiores e inferiores, entre primeiros pré-molares e caninos inferiores e superiores, podem também ser inseridos na região retromolar e na rafe palatina (LABOISSIERE, 2005).

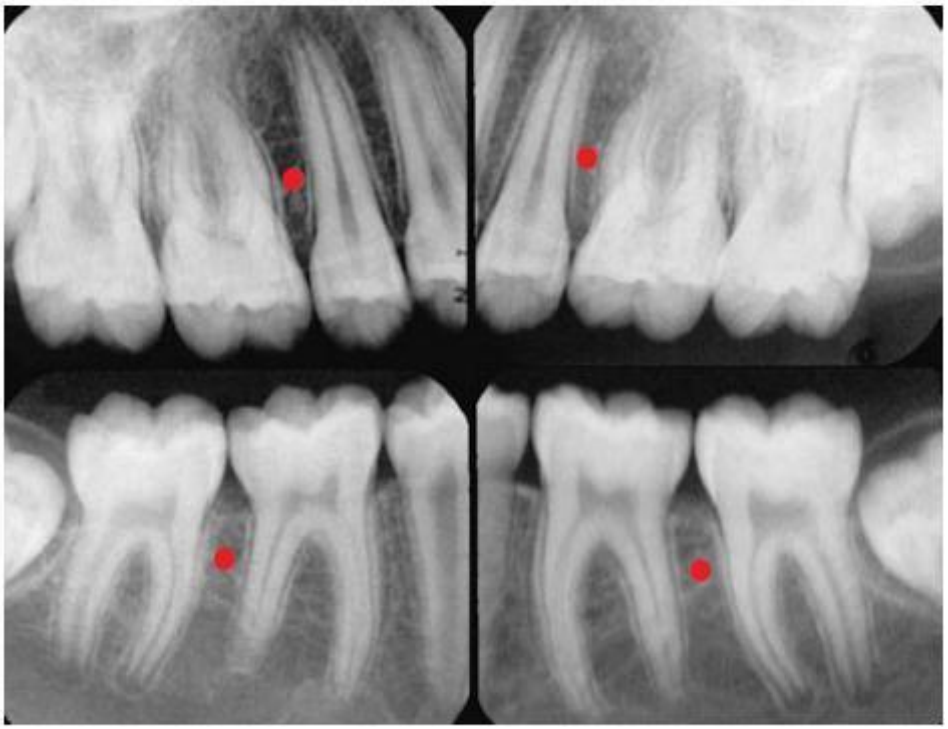

Figura 4 – Imagens radiográficas para seleção das regiões de inserção, regiões selecionadas marcadas com ponto vermelho.

2.3 - Requisitos de segurança para inserção.

Miniparafuso ortodôntico podem ser instalados em diversas regiões, de acordo com as necessidades dos ortodontistas, porém a definição da região deve ser feita com bom senso, levar em conta a anatomia do local, a disponibilidade óssea, e os espaços interradiculares.

O espaço mínimo requerido entre as raízes deve apresentar a largura do diâmetro do miniparafuso ortodôntico, mais 1,5 mm, que correspondem a 0,25 mm de

espaço periodontal de cada dente adjacente mais 0,5 mm de margem de segurança para cada lado.

Nos casos de espaço insuficiente, pode-se optar por promover um alinhamento ortodôntico inicialmente para gerar esse espaço, pode-se também alterar a angulação de inserção do miniparafuso ortodôntico e se não for possível, deve-se eleger outra região (FABRE, 2014).

2.3.1 - Angulação.

Recomenda-se na maxila uma angulação mais oblíqua, com valor de 30° a 45°, e na mandíbula uma angulação mais perpendicular ao osso, podendo apresentar variação de 10° a 20°, essas inclinações promovem maior contato do miniparafuso ortodôntico com o osso cortical e diminui os riscos de contato com as raízes.(POGGIO, 2006).

2.3.2 - Linha de inserção.

Para maior segurança, nos casos de regiões interradiculares, os miniparafusos ortodônticos devem ser inseridos na intersecção da linha mucogengival com a linha traçada verticalmente ao ponto de contato dos dentes adjacentes à região escolhida, respeitando a angulação necessária para a arcada, essa medida que equivale a cerca de 2 a 4 mm da linha amelocementária e deve-se colocar um guia marcando o ponto, para que radiograficamente possa conferir o trajeto e checar que o miniparafuso ortodôntico não invada o espaço radicular (FABRE, 2014).

2.3.3 - Guias cirúrgicos.

Podem ser confeccionados em aparatos de fio de latão e fio ortodôntico, de forma que fiquem posicionados e estáticos na posição que indica exatamente o ponto eleito, mas o que mostrou maior representatividade correta, segundo a literatura, foi um guia confeccionado com moldeira de acetato com perfurações nos pontos eleitos, essas perfurações preenchidas com guta percha, e pode- se obter imagem por radiografia periapical, interproximal, ou por tomografia computadorizada de feixe cônico, sendo que na literatura a tomografia apresentou melhores resultados (MATZENBACHER, 2008).

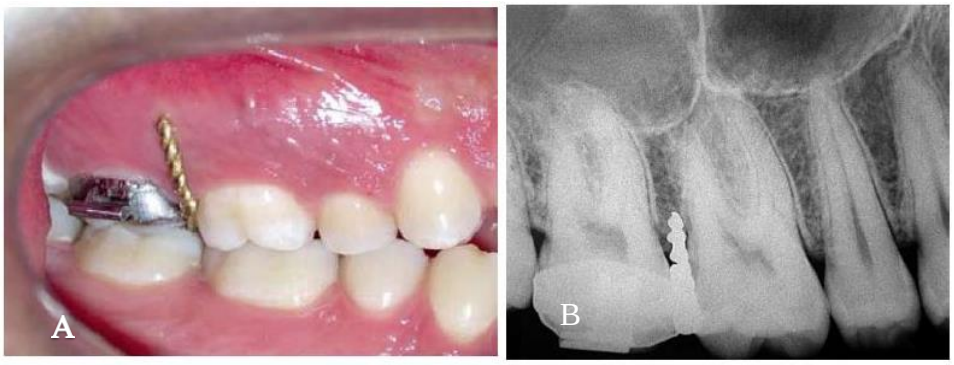

Figura 6 – Guia radiográfico confeccionado em fio de latão (A) imagem radiográfica para visualização do local.

2.4 - Procedimento cirúrgico.

Para a realização da cirurgia de inserção dos miniparafusos ortodônticos é necessário que previamente seja elaborado um planejamento, tendo em vista os locais e quantidade, já checado a disponibilidade radiograficamente, e sempre considerando que o planejamento é individual, e cada pessoa apresenta diferentes variações anatômicas, no planejamento já deve

constar o tipo de tratamento, para que os miniparafusos ortodônticos sejam instalados nos locais que favoreçam o tipo de movimentação desejada (ARAUJO, 2006).

Para o início da cirurgia é necessário que esteja pronto o planejamento, os guias cirúrgicos e uma prescrição medicamentosa correta (MARASSI, 2009).



Figura 7 – Procedimento de fresagem da cortical óssea (A), inserção do miniparafuso ortodôntico com auxilio de micromotor (B) e procedimento cirúrgico finalizado(C).

2.4.1 - Protocolo medicamentoso.

Como parte do protocolo medicamentoso o paciente deverá fazer uso de uma dose profilática antibiótica e um anti-inflamatório, uma hora antes da cirurgia,

para reduzir riscos de infecções, e para um melhor pós-operatório (NASCIMENTO, 2006).

2.4.2 - Anestesia.

Após confecção dos guias cirúrgicos e planejamento ortodôntico, o procedimento cirúrgico se inicia pelo anestésico tópico no local, e aplicação de 1/5 a 1/4 do tubete, a aplicação não deve ser profunda, e a baixa quantidade é para que seja anestesiado somente a porção mais externa do osso, a fim de permitir que o paciente relate qualquer desconforto, ou dor, que pode ser um indicativo de um possível contato da fresa ou do miniparafuso ortodôntico com o ligamento periodontal (GRANJA, 2008).

2.4.3 - Inserção do miniparafuso ortodôntico.

Após a anestesia é recomendado que utilize um cursor na ponta da agulha para medir a espessura da mucosa, essa medida é utilizada para selecionar o comprimento do perfil trasmucoso do miniparafuso ortodôntico, após isso deve ser realizado a osteotomia com motor de baixa rotação, sob irrigação de solução salina, para evitar aquecimento ósseo, utilizar uma fresa, uma broca helicoidal com 0,2 a 0,3 mm de diâmetro menor do que o miniparafuso ortodôntico, para que exista posteriormente uma estabilidade primária no miniparafuso ortodôntico, por contato justo entre a parede óssea e a superfície do miniparafuso ortodôntico, A osteotomia pode ser realizada somente rompendo a cortical alveolar externa, mas dependendo da densidade trabeculado ósseo da região, se ele apresentar-se com maior densidade, osso tipo I e II, aquele que apresenta maior quantidade de osso compacto e menor quantidade de osso esponjoso, recomenda-se uma perfuração mais aprofundada, podendo chegar ao comprimento total, para evitar um excesso de compreensão na interface do osso com o miniparafuso ortodôntico, que pode prejudicar futuramente a estabilidade, porém regiões de osso tipo III e IV, região óssea que apresenta maior quantidade de osso esponjoso do que osso compacto, a ostetomia pode limitar-se apenas a cortical óssea, ou introduzir cerca de 1 a 2 mm em osso alveolar, deixando que o próprio miniparafuso ortodôntico crie sua loja, dessa forma favorecendo a estabilidade primária. Em seguida com auxilio de uma chave manual, ou um motor cirúrgico de baixa rotação de 20 RPM com torque máximo de 10Ncm e sob irrigação, o miniparafuso ortodôntico pode ser parafusado, logo deve ser verificado se ocorreu um travamento, e uma estabilidade do miniparafuso ortodôntico, caso não o miniparafuso ortodôntico deve ser removido e substituído, por um com diâmetro maior, imediatamente (NASCIMENTO, 2006).

Deve-se dar atenção especial, ao rosqueamento do miniparafuso ortodôntico, para que sua cabeça não fique submersa na mucosa, o que dificultaria a instalação dos dispositivos de instalação(GRANJA, 2008)

2.5 - Orientação sobre higiene periimplantar.

Após ter realizado o procedimento operatório, é extremamente importante a instrução de higiene periimplantar, pois é um fator relevante para o sucesso cirúrgico, a higiene do local deve ser feita com escova de cerdas ultra suaves, embebida em uma solução de gluconato de clorexidina a 0,12% por 30 segundos, duas vezes ao dia, durante os 15 dias após a cirurgia, após esse período, o local pode ser higienizado com escova de cerdas macias e creme dental (COSTA, 1998)

3.1 - Aplicações clínicas.

Após análise criteriosa da face, dos modelos e da cefalometria, com o diagnóstico da maloclusão e planejamento correto do tratamento, pode-se co 33 com o auxilio dos mini- implantes para um tratamento mais previsível, rápido, e sem necessidade de cooperação do paciente.

3.2 - Retração anterior.

Indicado quando o paciente apresenta Classe I de Angle com biprotrusão severa e Classe II de Angle de grande magnitude, a maior vantagem do uso dos miniparafuso ortodôntico como ancoragem nesses casos é que minimiza significativamente a possibilidade de mesialização dos dentes posteriores, que seriam utilizados como unidade de ancoragem.

Em alguns casos pode ser indicado extrações de primeiros pré-molares para obtenção de espaço.

3.2.1 - Retração anterior superior.

Quantidade de miniparafuso ortodôntico
2 miniparafuso ortodôntico
Local de Instalação
Na vestibular entre o segundo pré-molar e o primeiro molar superior do lado direito e esquerdo.
Objetivo

Ancoragem posterior para distalização de dentes anteriores, sem movimentos indesejáveis da unidade de ancoragem posterior.

Tabela 1 - Protocolo de aplicação clínica do miniparafuso ortodôntico para retração anterior superior.

3.2.2 - Retração anterior inferior.

Quantidade de miniparafuso ortodôntico
2 miniparafuso ortodôntico
Local de Instalação
Na vestibular entre o segundo pré-molar e o primeiro molar inferior do lado direito e esquerdo.
Objetivo
Ancoragem posterior para distalização de dentes anteriores, sem movimentos indesejáveis da unidade de ancoragem posterior.

Tabela 2 - Protocolo de aplicação clínica do miniparafuso ortodôntico para retração anterior inferior.

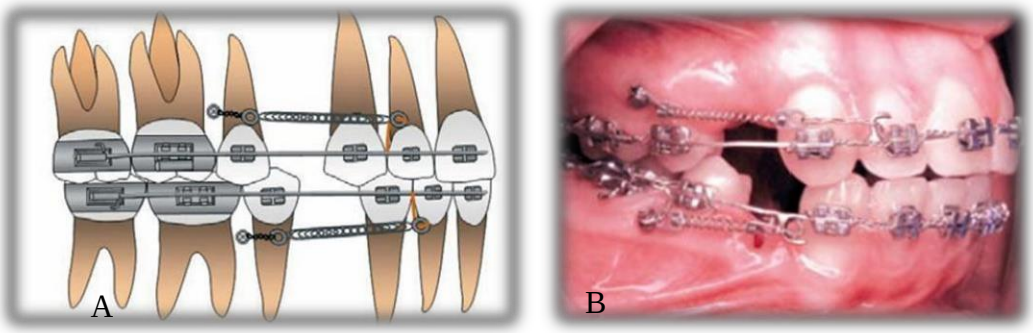

Figura 8 – Esquema representando uso de miniparafuso ortodôntico para retração anterior superior e inferior (A) foto clínica de tratamento de biprotrusão com auxilio de miniparafuso ortodôntico (B).

3.3 - Desvio de linha média.

Em casos que o paciente apresenta desvio na linha média, deve-se avaliar criteriosamente alguns fatores, como severidade da assimetria e sentido do desvio, pode ser necessário extrações e ancoragens assimétricas.

Quantidade de miniparafuso ortodôntico
1 miniparafuso ortodôntico
Local de Instalação
Na vestibular entre o segundo pré-molar e o primeiro molar superior do lado oposto ao desvio.
Objetivo
Tracionar elementos anteriores para correção de assimetrias na linha média, sem movimentos indesejáveis da unidade de ancoragem posterior.

Tabela 3 - Protocolo de aplicação clínica do miniparafuso ortodôntico para desvio de linha média.

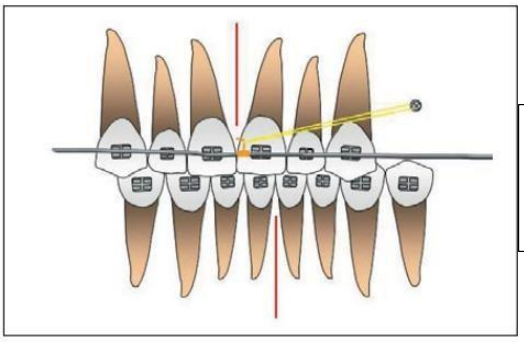

Figura 9 – Esquema representando tratamento de desvio de linha média com auxilio de miniparafuso ortodôntico.

3.4 - Mesialização de molares.

Indicados para pacientes que apresentam perda precoce de primeiros molares, e presença de segundo e terceiro molar com anatomia e fisiologia dentro padrões de normalidade, e o tratamento consta em reposicionar os molares remanescentes no local do dente perdido

3.4.1 - Mesialização de molares inferiores

Quantidade de miniparafuso ortodôntico
1 miniparafuso ortodôntico
Local de Instalação
Na vestibular entre o canino e o primeiro pré-molar inferior.
Objetivo
Tracionar mesialmente elementos posteriores para substituir o espaço do elemento perdido.

Tabela 4 - Protocolo de aplicação clínica do miniparafuso ortodôntico para mesialização de molares inferiores.

3.4.2 - Mesialização de molares superiores.

Quantidade de miniparafuso ortodôntico
1 miniparafuso ortodôntico
Local de Instalação
Na vestibular entre o canino e o primeiro pré-molar superior.
Objetivo
Tracionar mesialmente elementos posteriores para substituir o espaço do elemento perdido.

Tabela 5 - Protocolo de aplicação clínica do miniparafuso ortodôntico para mesialização de molares superiores.

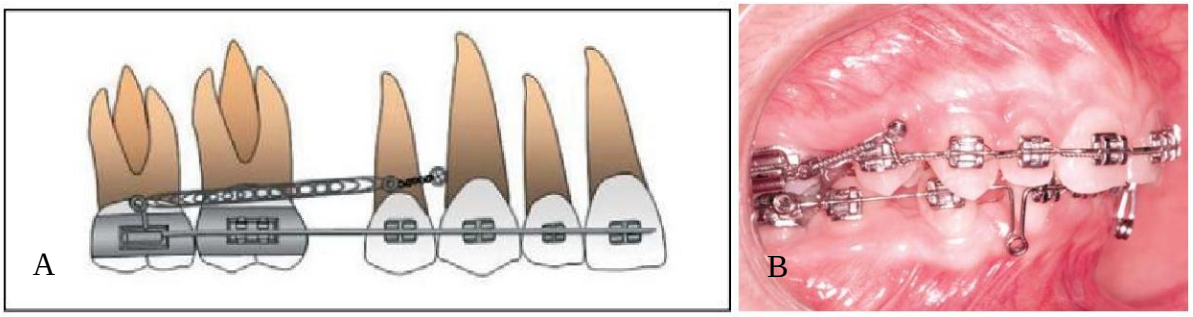

Figura 10 - Esquema representando uso de miniparafuso ortodôntico para mesialização de molares (A) foto clínica de tratamento de diastemas com auxilio de miniparafuso ortodôntico (B).

3.5 - Distalização de molares superiores.

Em alguns casos o espaço gerado pela distalização dos molares é o suficiente para corrigir a maloclusão do paciente (LABOISSIERE, 2005).

Quantidade de miniparafuso ortodôntico
1 miniparafuso ortodôntico – casos assimétricos 2 miniparafuso ortodôntico – casos simétricos
Local de Instalação

Na vestibular entre primeiros molares e segundos pré-molares superiores.
Objetivo
Distalizar dentes posteriores com auxilio de aparatos, para ganho de espaço ortodôntico.

Tabela 6 - Protocolo de aplicação clínica do miniparafuso ortodôntico para distalização de molares superiores.

Também é possível promover distalização de molares com um miniparafuso ortodôntico na linha média do palato ou com dois no rebordo alveolar palatino utilizando de barra transpalatina (ARAUJO, 2006).

Quantidade de miniparafuso ortodôntico
1 miniparafuso ortodôntico – Sutura palatina ou 2 miniparafuso ortodôntico – Rebordo alveolar palatino
Objetivo
Distalizar molares com auxilio de barras transpalatinas, para ganho de espaço ortodôntico.

Tabela 7 - Protocolo de aplicação clínica do miniparafuso ortodôntico para distalização de molares superiores com barra transpalatina.

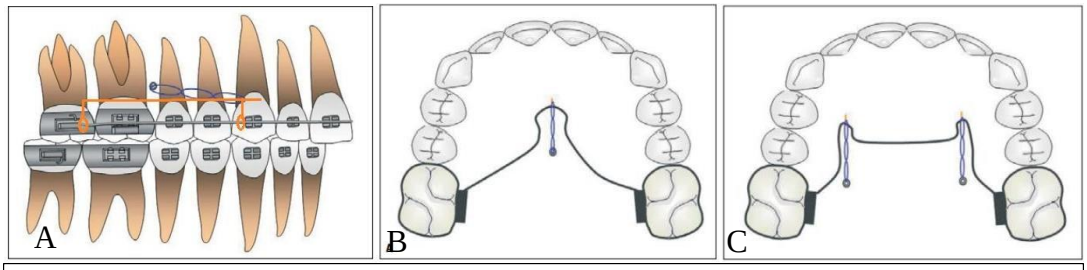

Figura 11 – Esquemas representando distalização de molares com auxilio de , método que utiliza miniparafuso ortodôntico no rebordo alveolar por vestibular (A), método que utiliza barra transpalatina com miniparafuso ortodôntico na sutura palatina (B) e método que utiliza barra transpalatina e miniparafuso ortodôntico no rebordo alveolar por palatino (C).

3.6 - Intrusão de dentes posteriores.

A intrusão de molares é, possivelmente, o movimento ortodôntico mais difícil de realizar, e quando se trata de apenas um lado do arco, o procedimento torna-se ainda mais complexo, mas com o advento do miniparafuso ortodôntico esse tratamento passou a ser mais simplificado, podendo ser mais rapidamente e facilmente e tratado, tornando uma excelente indicação quando é necessário recuperação do espaço ocupado por dentes extruidos em casos de perda de unidade antagonista, para instalação de próteses e implantes (ARAÚJO, 2006)

Quantidade de miniparafuso ortodôntico
2 a 4 miniparafuso ortodôntico
Local de Instalação
1 ou 2 por vestibular 1 ou 2 por palatino, nos espaços interraadiculares adjacentes ao dente.
Objetivo
Tracionar elementos posteriores axialmente para intrusão dentária.

Tabela 8 - Protocolo de aplicação clínica do miniparafuso ortodôntico para intrusão de dentes posteriores.

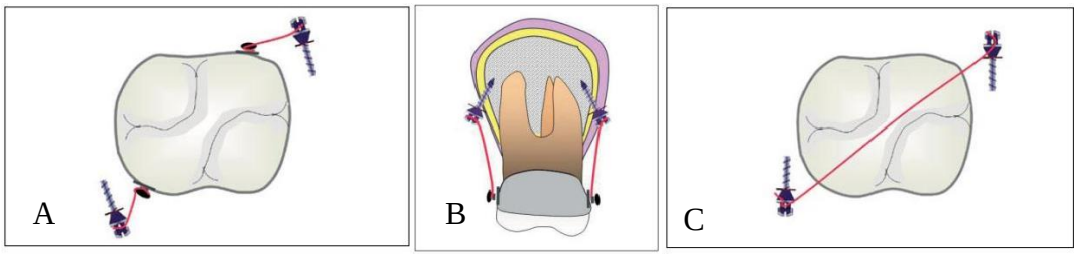

Figura 12 – Esquema representando a utilização de miniparafuso ortodôntico para intrusão de molares, com auxilio de braquetes (A) e (B), e sem braquetes (C).

3.7 - Intrusão de dentes anteriores.

A intrusão de dentes anteriores é indicada na correção de alguns casos de sobremordida exagerada, quando os dentes apresentam-se verticalmente localizados recomenda-se utilizar apena um miniparafuso ortodôntico instalado na linha média mais alto possível, próximo à espinha nasal anterior, na maxila. Na mandíbula se também se apresentam na vertical, utiliza-se também apenas um miniparafuso ortodôntico na linha média, o mais baixo possível, quando os incisivos apresentam-se em boa inclinação axial e deseja-se manter a posição, deve fazer com que a linha de força passe o mais próximo possível da linha do centro da resistência, para isso pode-se utilizar dois miniparafuso ortodôntico, um de cada lado entre os incisivos laterais e os caninos.

Quantidade de miniparafuso ortodôntico
1 ou 2 por arcada

Local de Instalação
1 na linha mediana ou 1 entre incisivos laterais e caninos direito e esquerdo.
Objetivo
Tracionar elementos anteriores, axialmente para intrusão dentária.

Tabela 9 - Protocolo de aplicação clínica do miniparafuso ortodôntico para intrusão de dentes posteriores

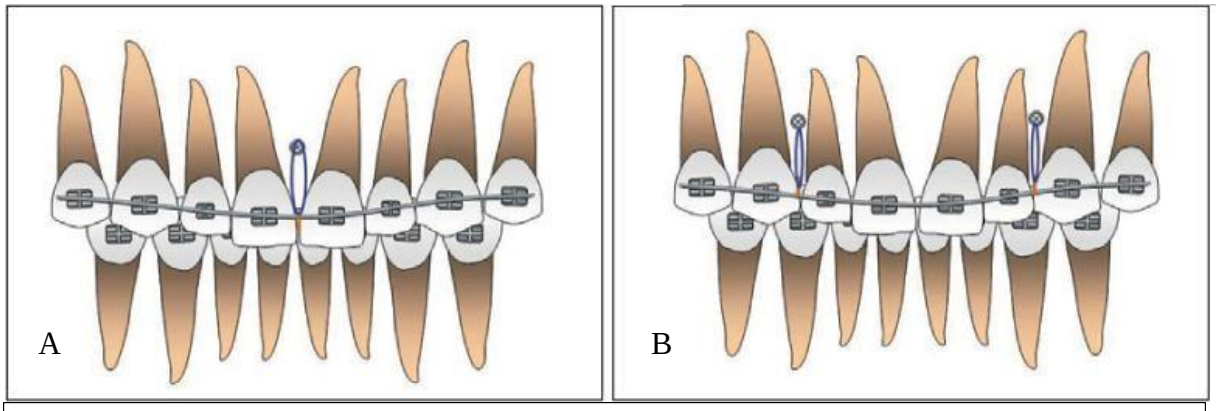

Figura 13 – Esquema representando a utilização de miniparafuso ortodôntico para intrusão de dentes anteriores utilizando um miniparafuso ortodôntico na linha média (A) e utilizando dois miniparafuso ortodôntico, um entre incisivo lateral e canino direito e um entre incisivo lateral e canino esquerdo (B).

5 CONCLUSÃO

Sobre a utilização dos miniparafuso ortodôntico , como auxiliares na ortodontia, podemos afirmar que ele representa umas das principais inovações da ortodontia contemporânea, pois possibilita sua instalação em diversas regiões da cavidade oral, com procedimento cirúrgico simples, e oferece um ponto estático que não sofre movimentação quando submetidos a forças ortodônticas, desta forma revolucionando o conceito de ancoragem estável intraoral, e possibilitando a realização de tratamentos ortodônticos com mais eficácia, e ainda o mini- implante eliminou os movimentos colaterais causados pelas forças recíprocas e a necessidade da cooperação do paciente, tornando assim o tratamento mais previsível, ágil e eficaz.

REFERÊNCIAS

ARAÚJO, T. M.; NASCIMENTO, M. H. A.; BEZERRA, F.; SOBRAL, M. C. Ancoragem

esquelética em Ortodontia com mini-implantes. **Rev. Dental Press Ortodon. Ortop. Facial**, v. 11, n. 4, p. 126-156, 2006.

ARAÚJO, T. M.; NASCIMENTO, M. H. A.; FRANCO, F. C. M.; BITTENCOURT, M. A.

V. Intrusão dentária utilizando mini-implantes. **Rev Dental Press Ortodon. Ortop. Facial**, v. 13, n. 5, p. 36-48, 2008.

BRANDÃO, L. B. C.; MUCHA, J. N. Grau de aceitação de mini-implantes por pacientes em tratamento ortodôntico. **Rev. Dental Press Ortodon. Ortop. Facial**, v. 13, n. 5, p. 118-127, 2008.

ELIAS, C. N.; RUELLAS, A. C. O.; MARINS, E. C. Resistência mecânica e aplicações clínicas de mini-implantes ortodônticos. **Rev. bras. odontol.**, v. 68, n. 1, p. 95-100, 2011.

FABRE, A. F. Compêndio de mini-implantes ortodônticos parte I. **Rev. Arch Health Invest.**, v. 3, n. 1, p. 46-56, 2014.

GARCIA, R. R.; MOREIRA R. W. F.; PAIVA, L. G. J.; ESTRELA, C. B.; GARCIA G. R.

Ancoragem com mini-implante para distalização de molares inferiores. **Rev. Odontol. Bras, Central**, v. 21, n. 60, p. 2-5, 2013.

JANSON, M.; SILVA, D. A. F. Mesialização de molares com ancoragem em mini-implantes.

Rev. Dental Press Ortodon. Ortop. Facial, v. 13, n. 5, p. 88-94, set./out. 2008

JARDIM, F. L. Utilização de miniimplante na ortodontia. **Rev. Saúde e Pesquisa**, v. 2, n. 3, p. 417-426, 2009.

JOSGRILBERT, L. F. V.; HENRIQUES, J. F. C.; HENRIQUES, R. P.; TIRLONI, P.; KAYATT, F. E.; GODOY, H. T. A utilização dos mini-implantes na mecânica ortodôntica contemporânea. Rev. Clín. Ortodon. Dental Press, v. 7, n. 4, p. 76-89, 2008.

LABOISSIÈRE, M. J.; VILLELA, H. M.; BEZERRA, F.; LABOISSIÈRE, M.; DIAZ, M. Ancoragem absoluta utilizando microparafusos ortodônticos. Protocolo para aplicação clínica (Trilogia - Parte II). **Rev. Implant News**, v. 2, n. 1, p. 37-46, 2005.

LIMA, L. A. C.; LIMA, C.; LIMA, V.; LIMA, V. Mini-implante como ancoragem absoluta: ampliando os conceitos de mecânica ortodôntica. **Rev. Innov. Implant J.**, v. 5, n. 1, p. 85-91, 2010.

LUVISA, L.; VALARELLI, F. P.; COSTA, S. R. M.; CANÇADO, R. H.; FREITAS, K. M.

S.; VALARELLI, D. P. Intrusão de molares: o uso dos mini-implantes. **Rev. Braz. J. Surg. Clin. Res.**, v. 4, n. 3, p. 21-26, 2013.

MACHADO, J. C. B.; COPAT, L.; GASSEN, H. T.; VARGAS, I. A.; HERNANDEZ, P. A.

G.; FREJMAN, M. Movimentação ortodôntica com mini-implantes: relato de caso clínico.

Rev. Stomatos, v. 17, n. 32, p. 83-90, 2011.

MARASSI, C.; MARASSI, C. Mini-implantes ortodônticos como auxiliares da fase de retração anterior. **Rev. Dental Press Ortodon. Ortop. Facial**, v. 13, n. 5, p. 57-75, set./out. 2008

MARIGO, G.; MARIGO, M. Tratamento da Classe II, divisão 1 com auxílio de ancoragem esquelética - relato de caso. **Rev.Orthodontic Science and Practice**, v. 5, n.19, p. 416-423, 2012.

MATTEO, R. C. D.; VILLA, N.; SENDYK, W. R. Movimentação de molares inferiores ancorados em mini-parafusos. **Rev. Dental Press Ortodon. Ortop. Facial**, v. 10, n. 4, p. 124- 133, 2005.

MATZENBACHER, L.; CAMPOS, P. S. F.; PENA, N.; ARAÚJO, T. M. Avaliação de métodos radiográficos utilizados na localização vertical de sítios eleitos para instalação de mini-implantes. **Rev. Dental Press Ortodon. Ortop. Facial**, v. 13, n. 5, p. 95-106, 2008.

MELO, A. C. M.; ZIMMERMANN, L. L.; CHIAVINI, P. C. R.; BELAVER, E. S.; LEAL, H.

A.; THOMÉ, G. O uso de miniimplantes como ancoragem ortodôntica – planejamento ortodôntico/cirúrgico. **Rev. Clín. Ortodon. Dental Press**, v. 5, n. 6, p. 21-28, 2007.

NAMIUCHI, O. K.; HERDY, J. L.; FLÓRIO, F. M.; MOTTA, R. H. L. Utilização de mini-

implantes no tratamento ortodôntico. **Rev. Gaúcha Odontol.**, v. 61, n. 0, p. 453-460, 2013 NASCIMENTO, M. H. A.; ARAUJO, T. M.; BEZERRA, F.

Microparafuso ortodôntico: instalação e orientação de higiene periimplantar. **Rev. Clin. Ortodon. Dental Press**, v. 5, n. 1, p. 24-31, 2006.

NOVA, M. F. P.; CARVALHO, F. R.; ELIAS, C. N.; ARTESE, F. Avaliação do torque para inserção, remoção e fratura de diferentes mini-implantes ortodônticos. **Rev. Dental Press. Ortodon. Ortop. Facial**, v. 13, n. 5, p. 76-87, 2008.

Park, H. S.; Kwon, T. G.; Sung, J. H. Nonextraction Treatment with Microscrew Implants. **Rev. Angle Orthodontist**, v. 74, n. 4, p. 539-549, 2004.

PARK, H. S.; LEE, S. K.; KWON, O. W. Group distal movement of teeth using microscrew implant anchorage. **Rev. Angle Orthodontist**, v. 75, n. 4, p. 602-609, 2005.

ROTHIER, E. K. C.; VILELLA, O. V. Ancoragem ortodôntica com mini-implantes: fatores de sucesso. **Rev. Bras. Odontol.**, v. 66, n. 2, p. 177- 182, 2009.

SQUEFF, L. R.; SIMONSON, M. B. A.; ELIAS, C. N.; NOJIMA L. I. Caracterização mini-implantes utilizados na ancoragem ortodôntica. **Rev. Dental Press Ortodon. Ortop. Facial**, v. 13, n. 5, p. 49-56, 2008.

VALARELLI, F. P.; CELI, M. V. R.; CHIQUETO, F. G.; FREITAS, K. M. S.; VALARELLE, D. P. Efetividade dos mini-implantes na intrusão de molares superiores. **Rev. Innov. Implant. J.**, v. 5, n. 1, p. 66-71, 2010.

VILELA, H. M., BEZERRA, F. J. B.; LEMOS, L. N.; PESSOA , S. M. L. Intrusão de molares superiores utilizando microparafusos ortodônticos de titânio autoperfurantes. **Rev. Clín. Ortodon. Dental Press**, Maringá, v. 7, n. 2, 2008.

ZENÓBIO, E. G.; ARAÚJO, L. H. L.; PACHECO W.; COSSO M. G. Protocolo cirúrgico para a instalação dos mini-implantes a serem utilizados como ancoragem na retração em massa dos dentes ântero-superiores. **Rev. Saúde**, v. 3, n. 1, p. 34-37, 2009.