FACULDADE DE SETE LAGOAS
PÓS GRADUAÇÃO EM IMPLANTODONTIA

JÉSSICA ALINE ROSA DE LIMA
TÚLIO MARCOS CORRÊA

IMPLANTE IMEDIATO PÓS EXODONTIA DO DENTE 21 COM ENXERTO STICK BONE E ENXERTO CONJUNTIVO: RELATO DE CASO

Sete Lagoas

2025

FACULDADE DE SETE LAGOAS
PÓS GRADUAÇÃO EM IMPLANTODONTIA

JÉSSICA ALINE ROSA DE LIMA
TÚLIO MARCOS CORRÊA

IMPLANTE IMEDIATO PÓS EXODONTIA DO DENTE 21 COM ENXERTO STICK BONE E ENXERTO CONJUNTIVO: RELATO DE CASO

Trabalho de conclusão de curso apresentado à Faculdade de Sete Lagoas-FACSETE, como parte dos requisitos necessários para obtenção de título de Especialista em Implantodontia.

Orientador: Takeshi Kato Segundo

Sete Lagoas

2025

FACSETE

FOLHA DE APROVAÇÃO

Monografia intitulada “IMPLANTE IMEDIATO PÓS EXODONTIA DO DENTE 21 COM ENXERTO STICK BONE E ENXERTO CONJUNTIVO: RELATO DE CASO” de autoria dos alunos Jéssica Aline Rosa de Lima e Túlio Marcos Corrêa.

Aprovada em 13/03/2025 pela banca constituída dos seguintes professores:

Takeshi K.S.

Takeshi Kato Segundo

Sete Lagoas

2025

Resumo

A paciente apresentou uma trinca significativa no dente 21, inviável com a preservação do mesmo, e foi necessário a exodontia. Após a remoção, foi realizado um implante imediato para substituir o dente perdido, com a utilização de enxerto ósseo para preservar o nível ósseo da região. Para otimizar a regeneração óssea, foi utilizado o PRF junto com o biomaterial. Simultaneamente, um enxerto conjuntivo foi feito para melhorar a qualidade e a espessura do tecido gengival ao redor do implante. Para garantir a estabilidade do implante e proteger a área durante a cicatrização, foi utilizado um cicatrizador personalizado e um provisório foi esplintado aos dentes vizinhos, assegurando a funcionalidade e a estética da região. Essa abordagem integrada e abrangente visa proporcionar uma recuperação eficiente e resultados satisfatórios a longo prazo.

Palavras-chave: Implante, imediato, enxerto.

Abstract

The patient presented a significant fracture in tooth 21, which was not viable for preservation, and extraction was necessary. After removal, an immediate implant was placed to replace the lost tooth, using bone grafting to preserve the bone level in the area. To optimize bone regeneration, PRF was used along with the biomaterial. Simultaneously, a connective graft was performed to improve the quality and thickness of the gingival tissue around the implant. To ensure the stability of the implant and protect the area during healing, a customized healing abutment was used, and a provisional was splinted to the neighboring teeth, ensuring functionality and aesthetics in the region. This integrated and comprehensive approach aims to provide efficient recovery and satisfactory long-term results.

Keywords: Implant, immediate, graft.

SUMÁRIO

1. INTRODUÇÃO 7
2. DESCRIÇÃO DO CASO 8
2.1. Técnica de enxerto conjuntivo 10
3. DISCUSSÃO 13
4. CONCLUSÃO 14
REFERÊNCIAS 15

LISTA DE FIGURAS

Figura 1 - Aspecto clínico inicial 8
Figura 2 - Aspecto tomográfico 9
Figura 3 - Aspecto pós extrações 9
Figura 4 - Acerto ósseo do rebordo 10
Figura 5 -Molde do enxerto 10
Figura 6 – Sutura em “X quadrado” 11
Figura 7 – Enxerto em posição 11
Figura 8 -Cicatrizador personalizável 12
Figura 9 -Aspecto final 12

1. INTRODUÇÃO

A instalação imediata de implantes, após exodontias, é um sucesso do ponto de vista da osseointegração, quando todas as medidas cirúrgicas locais são realizadas, como por exemplo o preenchimento do gap vestibular com enxerto. Do ponto de vista clínico, ocorre uma diminuição do número de cirurgias, uma vez que a extração dentária é feita no mesmo momento da instalação do implante. Assim, o paciente terá apenas uma fase cirúrgica e pós-operatória (Pereira & Sant'Ana, 2018).

O implante dentário é uma estrutura metálica, geralmente de titânio que é fixada cirurgicamente no osso alveolar da maxila ou mandíbula, com o intuito de servir de suporte para uma prótese dentária (OLIVEIRA FILHO et al.,2015).

o tratamento bem-sucedido de pacientes com dentes extraídos ou não restauráveis com implantes imediatos pode significar qualidade de vida àqueles com prognóstico que requer uma combinação cuidadosa de muitos cuidados odontológicos, incluindo educação do paciente, prevenção de outras doenças dentárias, diagnóstico sólido, terapia periodontal, habilidades cirúrgicas experientes, considerações oclusais e manutenção pós-restauradora. A osseointegração de um implante é extremamente importante para o seu sucesso clínico, dessa forma, existem alguns aspectos que precisam ser respeitados para que esse objetivo seja alcançado, como: a biocompatibilidade dos implantes, o desenho do implante, a técnica cirúrgica com o mínimo de trauma possível, as condições da superfície do implante, o estado do paciente e o controle das cargas pós-operatórias (FAVERANI, et al 2011).

2. DESCRIÇÃO DO CASO

Paciente do sexo feminino, V.C.C, 50 anos, leucoderma, compareceu à clínica de Especialização em Implantodontia e Periodontia, com um processo inflamatório agudo proveniente de uma trinca radicular no dente 21. À anamnese, a paciente não relatou discrasias sanguíneas, alergias, problemas cardíacos, diabetes e outras condições sistêmicas, também não era tabagista. Ao exame clínico, a paciente apresentava fístula na região do dente 21, o dente em questão apresentava mobilidade grau I (Figura 1).



Figura 1 - Aspecto clínico inicial

Ao exame tomográfico (Figura 2), foi observado a trinca no dente 21, lesão periapical na região da trinca e no ápice da raiz. Apresentava osso o suficiente para a instalação do implante, com 14,8 mm de osso disponível. Paciente assinou o termo de consentimento livre e esclarecido.

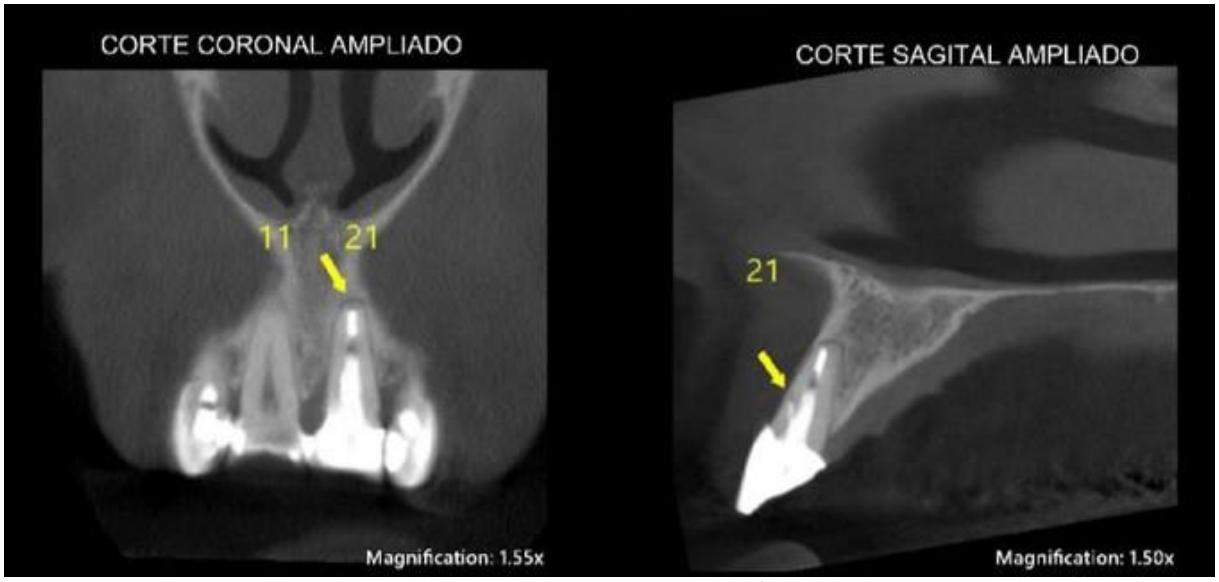

Figura 2 - Aspecto tomográfico

Antecedendo a cirurgia, foi feita antissepsia do campo, utilizando clorexidina 2% extra-oral e clorexidina 0,12% intra-oral, utilizando-se campo cirúrgico estéril de TNT gramatura 40. Dando início à cirurgia, foram utilizados 3 tubetes de cloridrato de articaína + epinefrina 4% 1:100000, aplicando 1 tubete na região do 21, 0,5 tubete no 22 e 0,5 no 11, 1 tubete no nasopalatino e técnicas infiltrativas ao redor da região, onde seriam feitas as incisões, para melhor hemostasia. Utilizando uma lâmina 15C, a incisão foi feita intrasucular ao dente 21, visando uma exodontia atraumática para preservar a faixa de gengiva queratinizada para proteção do implante no futuro. A exodontia foi feita de forma minimamente invasiva. (Figura 3).


Figura 3 - Aspecto pós extrações

Após a extração, foi iniciado o processo de instalação do implante na região da exodontia, foi utilizado as fresas de 2,0mm e 3,5mm, na profundidade de 11,5mm (Figura 4).



Figura 4 - Acerto ósseo do rebordo

2.1. Técnica de enxerto conjuntivo

Inicialmente foi feito um carimbo da região para remover apenas o necessário de tecido conjuntivo, após anestesia na região, foi iniciado o processo de remoção do tecido do palato. Foi feito uma incisão acompanhando toda o carimbo posicionado na posição que será feito a remoção, conforme ilustrado a seguir (Figura 5).



Figura 5 – Molde do enxerto

Foi removido o enxerto e posteriormente a região recebeu suturas em “X quadrado” e foi posicionado membranas de PRF protegendo o palato (Figura 6).

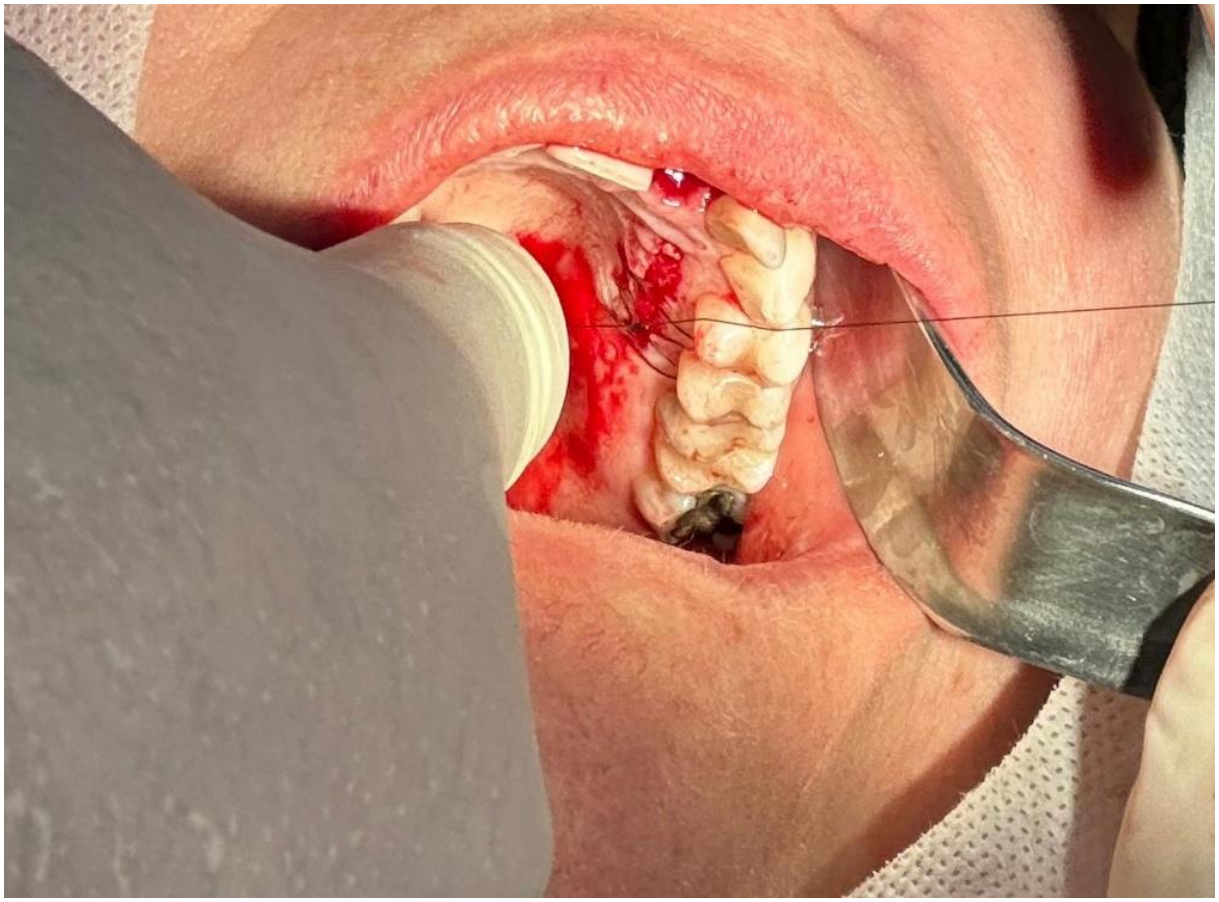

Figura 6 – Sutura em “X quadrado”

De volta para a região do dente 21, foi preparado a região para receber o enxerto. O enxerto foi posicionado pela técnica de túnel (Figura 7).



Figura 7 – enxerto em posição

Foi feito um stick bone para preencher o GAP da parede vestibular, e foi confecionado um cicatrizador personalizável para a região para preservar a arquitetura gengival (Figura 8).



Figura 8 – cicatrizador personalizável

Foi confeccionado um provisório com o próprio dente da paciente, de forma adesiva, cimentada aos dentes vizinhos (Figura 9).



Figura 9 – aspecto final

Os pontos foram removidos com 15 dias, e foi feito o exame radiográfico para conferir a posição do implante. Com 6 meses foi iniciado o processo protético, com cerca de 7 meses o caso estava concluído.

3. DISCUSSÃO

A instalação de implantes imediatos com provisionalização imediata tem se tornado cada vez mais comum na implantodontia, especialmente em áreas estéticas, pois proporciona uma redução significativa no tempo total de tratamento e melhora a satisfação estética do paciente logo após a cirurgia. Segundo Balderrama et al. (2021), a avaliação da quantidade e qualidade óssea, além da saúde geral do paciente, é crucial para garantir o sucesso do procedimento.

Freitas et al. (2019) argumentam que a realização de implantes dentários imediatamente após a extração apresenta alta taxa de sucesso, permitindo reabilitar o paciente com menos intervenções. Eles indicam essa técnica para casos de falhas irreversíveis no tratamento endodôntico, doença periodontal avançada, fraturas radiculares e cáries extensas.

Medeiros et al. (2020) enfatizam que os implantes osseointegrados podem ser instalados em diferentes fases temporais após a extração dentária, destacando as vantagens dos implantes imediatos, como a redução do risco de trauma pela prótese provisória e a eliminação da prótese removível transitória.

Silva et al. (2021) mencionam que a técnica cirúrgica de implantes imediatos não envolve incisões ou descolamentos mucoperiosteais, mantendo a vascularização do osso vestibular e minimizando sua reabsorção. Além disso, destacam os benefícios psicológicos e estéticos para os pacientes, bem como a melhor cicatrização óssea e modulação da anatomia dos tecidos moles adjacentes.

Por fim, Carneiro et al. (2014) discutem a importância de uma técnica cirúrgica atraumática e da preservação das paredes alveolares durante a instalação do implante. Eles argumentam que a estabilidade primária é essencial para o sucesso dos implantes imediatos e que a técnica deve ser realizada com cuidado para evitar complicações

4. CONCLUSÃO

Com base na análise das opiniões de diversos autores sobre a técnica de implantes imediatos na região do dente 21 com enxerto conjuntivo, pode-se concluir que essa abordagem oferece inúmeras vantagens tanto estéticas quanto funcionais. Estudos destacam a alta taxa de sucesso e a satisfação dos pacientes, além de proporcionar uma cicatrização mais rápida e eficiente dos tecidos. A preservação das estruturas ósseas e a manutenção da vascularização são fundamentais para o êxito do procedimento. No entanto, é crucial que a avaliação e a execução sejam realizadas com rigor para evitar complicações, garantindo assim o melhor resultado possível para o paciente.

REFERÊNCIAS

BALDERRAMA, F. et al. A aplicação de implantes imediatos na implantodontia estética. Revista de Odontologia, v. 32, n. 2, p. 100-110, 2021.

CARNEIRO, E. et al. Preservação das paredes alveolares na instalação de implantes. Revista Brasileira de Cirurgia Oral, v. 19, n. 2, p. 50-60, 2014.

FAVERANI, L. P. et al. Implantes osseointegrados: evolução e sucesso. Revista Salusvita, v. 30, n. 1, p. 47-58, 2011

FREITAS, A. et al. Taxa de sucesso dos implantes dentários imediatos. Jornal Brasileiro de Implantodontia, v. 28, n. 3, p. 85-95, 2019.

MEDEIROS, C. et al. Vantagens dos implantes osseointegrados imediatos. Revista de Implantodontia Avançada, v. 24, n. 1, p. 45-55, 2020.

OLIVEIRA FILHO, R. S. et al. A abordagem interdisciplinar em implantodontia estética. Revista Brasileira de Implantodontia, v. 20, n. 4, p. 210-220, 2015.

PEREIRA, C. A.; SANT'ANA, A. C. Técnicas avançadas em implantodontia estética. Revista de Periodontia, v. 25, n. 3, p. 155-167, 2018.

SILVA, D. et al. Técnicas cirúrgicas para implantes imediatos. Jornal de Cirurgia Oral e Maxilofacial, v. 27, n. 4, p. 200-210, 2021.