FACULDADE SETE LAGOAS - FACSETE

JOSÉ GRÁCIO GOMES SOARES JÚNIOR

TRATAMENTO DE MORDIDA ABERTA EM DENTADURA PERMANENTE: RELATO DE CASO CLÍNICO

SETE LAGOAS/MG
2018

TRATAMENTO DE MORDIDA ABERTA EM DENTADURA PERMANENTE: RELATO DE CASO CLÍNICO

José Grácio Gomes Soares Júnior[1]
Vera Aparecida Parelli[2]
Sidnei Maurilio Prando
Maria Helena Martins Venuto

RESUMO
O objetivo deste trabalho é o de relatar um mecanismo de tratamento para a correção da mordida aberta anterior, através de exodontias em paciente com dentadura permanente, portador de má oclusão de Classe I de Angle e apresentar os resultados parciais do caso clinico assim como análises comparativas que comprovam a eficiência do tratamento proposto.

Palavras-chave: Mordida Aberta Anterior; Má Oclusão de Classe I.

ABSTRACT
The objective of this work is to report a treatment mechanism for anterior open bite in a patient with Angle's Class I malocclusion and to present partial results of the clinical case as well comparative analyzes that prove the efficiency of the proposed treatment.

Keywords: Anterior Open Bite; Class I Malocclusion.

INTRODUÇÃO

A mordida aberta anterior pode ser definida como a ausência de trespasse vertical entre as bordas incisais dos dentes anteriores superiores e os dentes anteriores inferiores. Pode ser classificada como dentária, sendo associada diretamente aos hábitos deletérios cometidos pelo paciente, por exemplo, sucção digital e interposição lingual e esquelética, que caracterizam-se pelo plano mandibular rotacionado para trás e para baixo (BERTONE et al, 2017).

Possui uma etiologia complexa e multifatorial que inclui fatores hereditários, hábitos, desenvolvimento craniofacial, distrofia muscular,

[1] Especializando em Ortodontia pela Faculdade Sete Lagoas (FACSETE); Graduado em Odontologia pela Universidade Vale do Rio Verde (UNINCOR).
[2] Mestre e Especialista em Ortodontia.

anomalias na articulação temporomandibular, fatores patológicos e obstrução das vias aéreas (MENDES, 2017).

BARBARA e colaboradores em 2017, reafirmam que a conduta terapêutica a ser seguida está diretamente relacionada com a etiologia e com a época de intervenção, sendo o protocolo de tratamento diferenciado de acordo com a fase de crescimento dentário do paciente. Portanto, quando a mordida aberta anterior for interceptada adequadamente em uma época precoce, eliminando-se todos os seus fatores etiológicos, a estabilidade da correção aumenta significantemente, devido à manutenção do equilíbrio entre as estruturas do sistema estomatognático (NAKAO et al, 2016).

Para DOMANN e colaboradores em 2016, os diferentes tipos de tratamento podem incluir: a modificação de comportamento para eliminação de hábitos ou funções anormais; movimentação ortodôntica através da extrusão de dentes anteriores ou intrusão de molares; e tratamento cirúrgico das bases ósseas. POMPEIA em 2017 acrescenta o tratamento miofuncional, como alternativa, que consiste na estimulação ou inibição da atividade de músculos mastigatórios e/ou faciais, com o objetivo de modelar ou remodelar os ossos da mandíbula e maxila, equilibrando a relação entre eles, e de ambos com o sistema craniofacial.

Em um ponto de vista mais prático, é possível a resolução simples por meio da extrusão de dentes anteriores associando aparelho corretivo fixo pré-ajustado e o uso de elásticos intermaxilares. Esta mecânica é bastante utilizada na Ortodontia, pois favorece intercuspidação dos incisivos adequada, sem necessidade de dobras e alças no arco de nivelamento (VERRI, 2017).

Quando o tratamento ocorre na dentadura permanente, geralmente há o envolvimento de componentes esqueléticos, empregando-se muitas vezes, o tratamento corretivo com extrações. A extração de primeiros ou segundos pré-molares bem como segundos molares, seriam alternativas de tratamento para situações limitadas, não rotineiras, com características específicas (BARBARA et al, 2017).

A estabilidade do tratamento da mordida aberta é pouco relatada na literatura. Os estudos são unânimes em afirmar que quando se promove o

tratamento dessa má oclusão precocemente, em crianças na dentadura decídua ou mista, obtêm-se os melhores resultados, com o mínimo de recidiva. Porém, a recidiva pode ocorrer em qualquer caso de mordida aberta anterior, mesmo quando tratada com cirurgia ortognática. Somente a abordagem multidisciplinar da mordida aberta é que determina o sucesso do tratamento (DOMANN et al, 2016).

DESENVOLVIMENTO

Relato de caso clínico

O paciente P. D. L., do gênero masculino, com 14 anos e 7 meses de idade, melanoderma, nacionalidade brasileira, apresentou ao grupo de estudantes do Curso de Especialização em Ortodontia, pela Faculdade de Sete Lagoas, queixa em relação ao mau posicionamento dos dentes, influenciando em sua estética facial e dentária.

Na anamnese foram avaliados aspectos comportamentais e morfológicos. Constatou-se ausência de patologias na infância e/ou problemas alérgicos; possuía alimentação variada, respiração buco-nasal, deglutição atípica com interposição lingual, musculatura peribucal não participativa, ausência de hábitos deletérios, tecidos moles intrabucais com forma, estrutura e coloração normais, boa higiene bucal, ausência de materiais restauradores e processos cariosos, presença de alteração de cor na incisal do elemento 11, linha média dentária sem desvio, relação de Classe I de Angle entre os arcos, apresentando ausência de sobremordida e presença de sobressaliência de 2,5mm.

Analisando o Padrão Facial foi verificado proporcionalidade entre os terços faciais, definindo como Padrão I, ausência de assimetrias evidentes, presença de selamento labial com participação da musculatura peribucal.

Em norma lateral foi observado perfil facial convexo, ângulo naso labial ligeiramente fechado (90°).

Foram utilizados para a realização da celafometria, os métodos de USP, Ricketts e Jarabak. Diagnosticou-se protrusão e vestibularização dos incisivos superiores e inferiores, protrusão do lábio inferior. Radiograficamente foi verificada boa simetria mandibular, côndilos normais, boa sínfise mentoniana, vias aéreas sem alterações.



Figura 1: Fotos iniciais intrabucais frente, lado direito e lado esquerdo.



Figura 1: Fotos intrabucais superior e inferior.



Figura 2: Fotos frente, perfil e sorriso.



Figura 3: Rx panorâmica inicial.

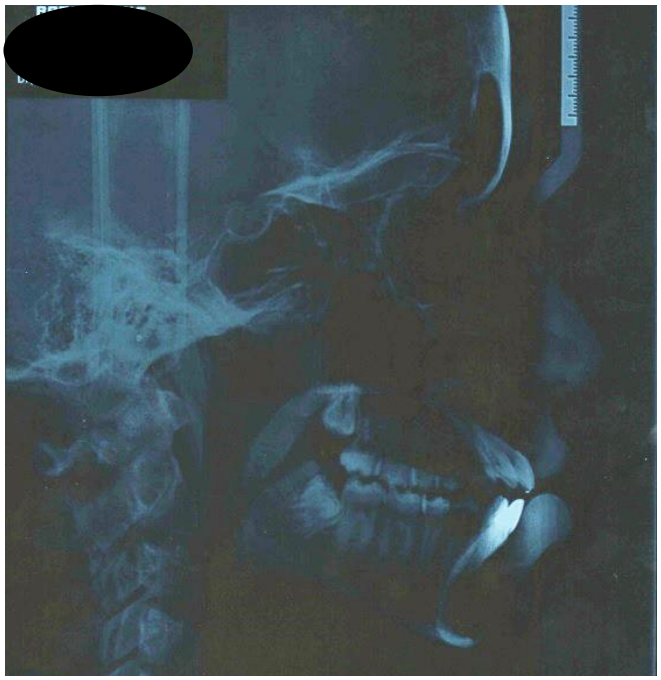

Figura 4: Telerradiografia de perfil inicial.

ANÁLISE CEFALOMÉTRICA DE JARABACK	NORMA	VALOR INICIAL
BASE ANTERIOR DO CRÂNIO	71mm+-5	72mm
CORPO MANDIBULAR	71mm+-5	83mm
BASE POSTERIOR DO CRÂNIO	33mm	47mm
ALTURA DO RAMO	43mm	58mm
ALTURA FACIAL POSTERIOR	61mm	97mm
ALTURA FACIAL ANTERIOR	100mm	131mm
% DE JARABACK	61%	74%
ÂNGULO SELA	123°+-5	123°
ÂNGULO ARTICULAR	143°+-6	136°
ÂNGULO GONÍACO	130°+-7	126°
ÂNGULO GONÍACO SUPERIOR	52°a55°	53°
ÂNGULO GONÍACO INFERIOR	70°a75°	73°
ÂNGULO GONÍACO POSTERIOR	16°+-1	20°

Tabela 1: Análise Cefalométrica de Jarabak inicial (2016).

ANÁLISE CEFALOMÉTRICA DE RICKETTS	NORMA Idade	VALOR INICIAL
EIXO FACIAL	90°	92°
PROFUNDIDADE FACIAL	88,66°	85°
PLANO MANDIBULAR	24,34°	27°
ALTURA FACIAL INFERIOR	47°	49°
ARCO MANDIBULAR	28,5°	32°
CONVEXIDADE PONTO A	2mm+-2	4mm
PROFUNDIDADE MAXILAR	90º +-3	90°
POSIÇÃO INCISIVO INFERIOR 1– APO	1mm+-2	8mm
INCLINAÇÃO INCISIVO INFERIOR 1.APO	22°+-4	33°
POSIÇÃO 6-PTV	15+3	18mm
1.1	130°	104°
PLANO OCLUSAL	1mm	2mm
POSIÇÃO INCISIVO SUPERIOR 1-APO	4mm+-2	11mm
INCLINAÇÃO INCISIVO SUPERIOR 1.APO	28°+-4	42°
PROTRUSÃO LÁBIO INFERIOR	-2mm+-2	5mm

Tabela 2: Análise Cefalométrica de Ricketts inicial (2016).

ANÁLISE CEFALOMÉTRICA DE USP	NORMA	VALOR INICIAL
F.NP	88°+-1	85°
NAP	0°+-2	8°
SNA	82°	86°
SNB	80°	86°
ANB	2°	4°
SND	76°	83°
NS.GN	67°	65°
NS.PLo	14°	8°
NS.GoGn	32°	26°
GoGn.PLo	18°	19°
1/./1	131°	107°
1/.NS	103°	122°
1/.NA	22°	34°
1/-NA	4mm	8mm
/1.NB	25°	37°
/1-NB	4mm	10mm
/1-NP	0mm	9mm
1/-ÓRBITA	5mm	13mm
/1-LINHA I	0mm	10mm
H.NB	9-12°	14°
H-NARIZ	9-11mm	4mm
P-NB	0mm	1mm
EMINÊNCIA MENTONIANA	8mm	7mm
FMA	25°	26°
FMIA	68°	48°
IMPA	87°	105°
GoMe.VT	72°	78°
F.VT	81°	76°
A-VT	3mm	1mm
/1-VT	6mm	11mm
H.VT	5°	5°

Tabela 3: Análise Cefalométrica de USP inicial (2016).

PLANO DE TRATAMENTO

A partir das análises realizadas optou-se em realizar um tratamento ortodôntico associado à fonoaudiologia.

O acompanhamento fonoaudiológico trabalhou a readaptação do posicionamento lingual, corrigindo a interposição e possibilitando um melhor prognóstico posterior ao tratamento ortodôntico.

Ortodônticamente foi proposto a exodontia dos quatro primeiros pré-molares, seguido de retração ântero-posterior.

PROGRESSO DO TRATAMENTO

Para esse Tratamento optou-se por braquetes convencionais, da Técnica Roth, com slot 022. O desenvolvimento clínico consistiu na estabilização da relação Classe I de molares. Os aparelhos de ancoragem selecionados para a maxila e mandíbula foram, a Barra Transpalatina e o Arco Mandibular respectivamente, os quais foram adaptados e posteriormente solicitou-se as exodontias dos elementos 14, 24, 34 e 44, seguido do processo de alinhamento e nivelamento dentário. Foram usados para tal mecânica fios de NiTi (014; 0,16x0,22 termo ativado; 0,19x0,25 termo ativado) e aço (0,19x0,25, seguindo o Diagrama de Interlandi).





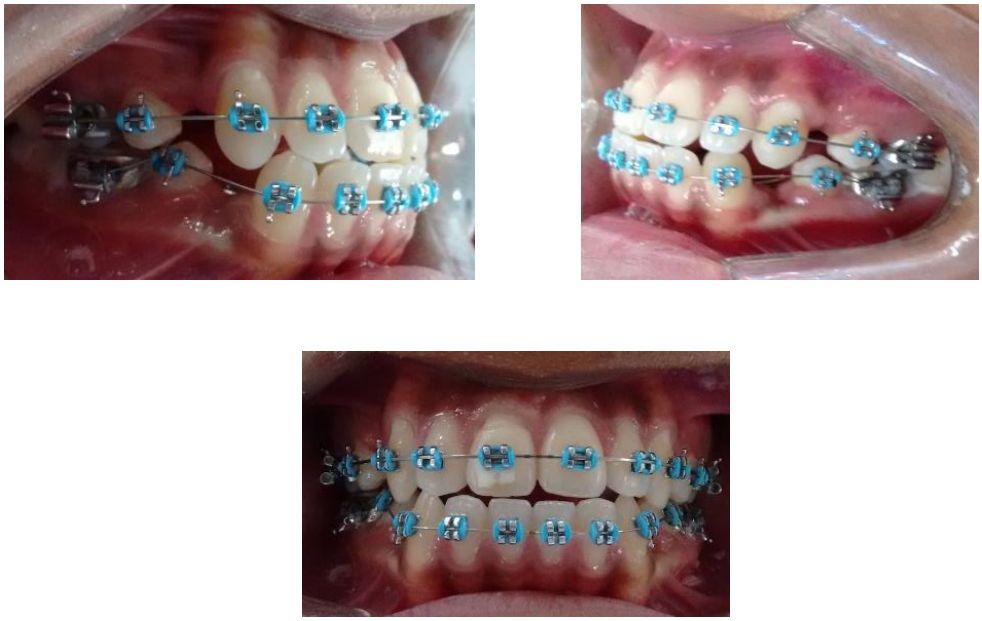

Figura 5: Montagem aparelho fixo superior e inferior; instalação da Barra Transpalatina e do Arco Lingual; exodontias dos elementos 14, 24, 34 e 44 (Novembro/2016).

Posteriormente, foram introduzidos elásticos intra-orais 5/16 médio com mecânica de Classe III. Instalou-se gurim entre incisivos e caninos superiores e inferiores, e iniciou-se a mecânica de deslize, ativada através de elásticos de CL I, com força média de 250 gramas de cada lado. Obtendo-se assim o fechamento dos espaços das extrações e consequentemente a correção da mordida aberta.



Figura 6: Retrações superiores e inferiores (Outubro/2017).

RESULTADO PARCIAL DO TRATAMENTO

Em janeiro de 2018, foram solicitadas radiografia panorâmica e telerradiografia para o reestudo parcial do tratamento indicado.

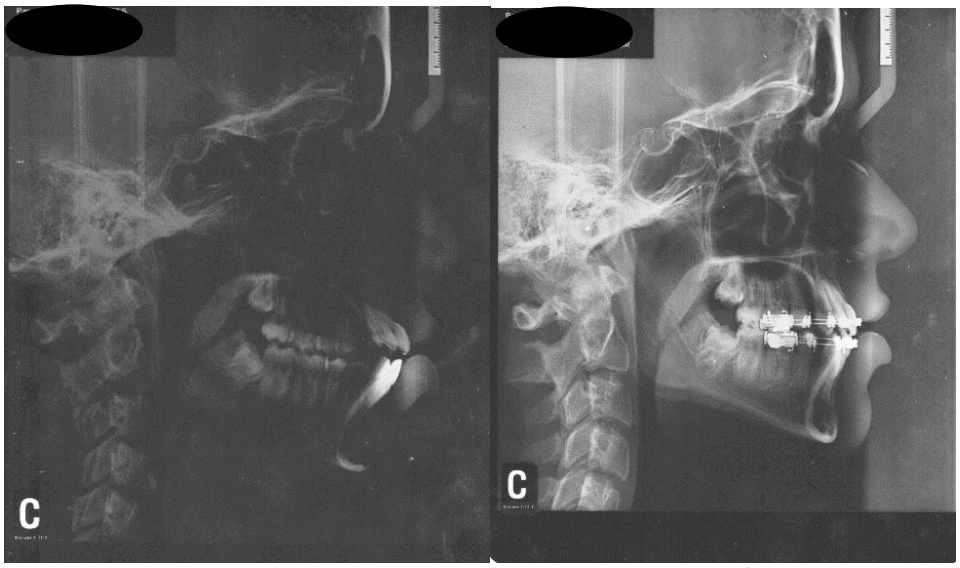

Figura 7: Telerradiografia inicial (2016) e intermediária (2018).



Figura 8: Fase de finalização do caso (Agosto/2018)

ANÁLISE CEFALOMÉTRICA DE JARABACK	NORMA	VALOR INICIAL	VALOR INTERMEDIÁRIO
BASE ANTERIOR DO CRÂNIO	71mm+-5	72mm	74mm
CORPO MANDIBULAR	71mm+-5	83mm	83mm
BASE POSTERIOR DO CRÂNIO	33mm	47mm	51mm
ALTURA DO RAMO	43mm	58mm	59mm
ALTURA FACIAL POSTERIOR	61mm	97mm	102mm
ALTURA FACIAL ANTERIOR	100mm	131mm	134mm
% DE JARABACK	61%	74%	76,11%
ÂNGULO SELA	123°+-5	123°	128°
ÂNGULO ARTICULAR	143°+-6	136°	135°
ÂNGULO GONÍACO	130°+-7	126°	122°
ÂNGULO GONÍACO SUPERIOR	52°a55°	53°	53°
ÂNGULO GONÍACO INFERIOR	70°a75°	73°	69°
ÂNGULO GONÍACO POSTERIOR	16°+-1	20°	22°

Tabela 4: Análise Cefalométrica de Jarabak intermediária (2018).

ANÁLISE CEFALOMÉTRICA DE RICKETTS	NORMA Idade	VALOR INICIAL	VALOR INTERMEDIARIO
EIXO FACIAL	90°	92°	90°
PROFUNDIDADE FACIAL	88,66°	85°	87°
PLANO MANDIBULAR	24,34°	27°	18°
ALTURA FACIAL INFERIOR	47°	49°	49°
ARCO MANDIBULAR	28,5°	32°	32°
CONVEXIDADE PONTO A	2mm+-2	4mm	1mm
PROFUNDIDADE MAXILAR	90º +-3	90°	88°
POSIÇÃO INCISIVO INFERIOR 1– APO	1mm+-2	8mm	5mm
INCLINAÇÃO INCISIVO INFERIOR 1.APO	22°+-4	33°	21°
POSIÇÃO 6-PTV	15+3	18mm	21mm
1.1	130°	104°	135°
PLANO OCLUSAL	1mm	2mm	0mm
POSIÇÃO INCISIVO SUPERIOR 1-APO	4mm+-2	11mm	7mm
INCLINAÇÃO INCISIVO SUPERIOR 1.APO	28°+-4	42°	26°
PROTRUSÃO LÁBIO INFERIOR	-2mm+-2	5mm	2mm

Tabela 5: Análise Cefalométrica de Ricketts intermediária (2018).

ANÁLISE CEFALOMÉTRICA DE USP	NORMA	VALOR INICIAL	VALOR INTERMEDIÁRIO
F.NP	88°+-1	85°	83°
NAP	0°+-2	8°	2°
SNA	82°	86°	84°
SNB	80°	86°	84°
ANB	2°	4°	2°
SND	76°	83°	81°
NS.GN	67°	65°	68°
NS.PLo	14°	8°	10°
NS.GoGn	32°	26°	28°
GoGn.PLo	18°	19°	12°
1/./1	131°	107°	134°
1/.NS	103°	122°	109°
1/.NA	22°	34°	25°
1/-NA	4mm	8mm	7mm
/1.NB	25°	37°	21°
/1-NB	4mm	10mm	6mm
/1-NP	0mm	9mm	5mm
1/-ÓRBITA	5mm	13mm	4mm
/1-LINHA I	0mm	10mm	4mm
H.NB	9-12°	14°	15°
H-NARIZ	9-11mm	4mm	0mm
P-NB	0mm	1mm	1mm
EMINÊNCIA MENTONIANA	8mm	7mm	7mm
FMA	25°	26°	28°
FMIA	68°	48°	68°
IMPA	87°	105°	95°
GoMe.VT	72°	78°	76°
F.VT	81°	76°	87°
A-VT	3mm	1mm	4mm
/1-VT	6mm	11mm	9mm
H.VT	5°	5°	13°

Tabela 6: Análise Cefalométrica de Usp intermediária (2018).

Constatou-se melhora no quadro clínico com fechamento da mordida aberta anterior, correção da biprotrusão, suavização do perfil facial e melhora nos fatores estomatognáticos e fonéticos.

DISCUSSÃO E CONSIDERAÇÕES FINAIS

Matsumoto em 2011 confirma que a mordida aberta é uma anomalia com características distintas e facilmente reconhecida, sendo encontrada em 25% a 38% dos pacientes tratados ortodônticamente. Em geral, a estabilidade é o critério mais importante na escolha do método de tratamento da mordida aberta, pois é uma má oclusão de difícil controle. A terapia de camuflagem ortodôntica é uma opção de tratamento, mas, obviamente, possui indicações e contraindicações. Fatores como idade, maturação esquelética, perfil e padrão facial devem ser considerados antes de se optar por esse método.

Constata-se também a importância da correção da interposição lingual para estabilidade do tratamento da mordida aberta anterior, independente do tratamento ortodôntico ou orto/cirúrgico realizado, segundo Garrett e colaboradores em 2016.

O ortodontista tem como objetivo, ao tratar más oclusões, alcançar harmonia facial associada à oclusão excelente, sendo, para isso, necessário conhecimento da oclusão e do contorno facial equilibrado (SCHROEDER, 2009). Ressaltado por PITHON em 2013, a também importância dos contatos bilaterais simultâneos em harmonia com a relação cêntrica e a desoclusão imediata dos dentes posteriores pelos anteriores, nos movimentos excursivos mandibulares.

No tratamento da mordida aberta visando as alterações ortopédicas, são indicados tratamentos como aparelho extrabucal de tração alta, *bite blocks*, Thurow modificado, extração dentária, mentoneira vertical, miniplacas de titânio com sistema de ancoragem esquelética, miniimplantes e cirurgia ortognática, enquanto que o aspecto dentoalveolar propõe-se que se utilize aparelhos que impeçam a interposição lingual e a perpetuação da mordida aberta anterior, como grade palatina removível ou fixa, esporão, aparelho de Herbst, aparelho expansor de Mcnamara, Trainer for Kids (T4K), Hass associado ao aparelho fixo e grade associada ao aparelho fixo (PASSOS, 2015).

KUHN em 2017 acrescenta que pode ser também necessário envolver outros profissionais da área da saúde como fonoaudiólogos e, ainda mais importante, profissionais especializados em terapia miofuncional da língua, para correção da postura e tração lingual, quaisquer questões relacionadas à

fala e ao padrão de deglutição. A fisioterapia pode também ser necessária para tratamento de questões posturais e da disfunção cervical.

No caso relatado, uma protrusão excessiva dos incisivos geralmente é uma indicação para a extração de pré-molares e a retração dos incisivos protruídos. Este é um tratamento complexo e longo. Por causa das mudanças no perfil resultantes do crescimento na adolescência para a maioria das crianças, é melhor adiar a extração para a correção da protrusão até o final da dentadura mista ou o início da dentadura permanente. (Proffit, 2007).

ALMEIDA e colaboradores em 2008 relataram que a retração dos incisivos superiores influencia no aumento do ângulo nasolabial, consequentemente modificando o perfil facial dos pacientes, levando em consideração outros fatores como a espessura do lábio superior e o tamanho e a inclinação do nariz.

Podendo-se concluir que, no tratamento de crianças o olhar dos pais e sua percepção quanto aos aspectos de normalidade e de doença são fundamentais para um diagnóstico prévio, já que a criança não o tem. O que mostra a importância do acompanhamento periódico dos pais, principalmente, durante as fases de dentadura decídua e mista ao consultório para que juntamente com o cirurgião-dentista possa-se garantir o sucesso de um tratamento precoce (NUNES, 2017).

Em dentição permanente, quando bem indicada, a extração de primeiros pré-molares se torna uma aliada importante do ortodontista nos casos de paciente adulto classe I de Angle, com biprotrusão associada a mordida aberta anterior, tendo como princípio o fato de que em pacientes que já passaram do pico de crescimento ósseo não se obtém resultados consideráveis com tratamentos ortopédicos.

REFERÊNCIAS

1. ALMEIDA, F. M.; NEVES, I. S.; PEREIRA, T. J.; SIQUEIRA, V. C. V. Avaliação do ângulo nasolabial após o tratamento ortodôntico com e sem extração dos primeiros pré-molares. R. Dental Press Ortodon Ortop Facial 51 Maringá, v. 13, n. 6, p. 51-58, nov./dez. 2008.
2. BARBARA, N. J.; CRUZ, C. M.; CREPALDI, A. A.; AGUIAR, A. P.; OLIVEIRA, B. L. S.; AGUIAR, G. A. R. Tratamento de mordida aberta anterior com extração de pré-molares superiores: relato de caso. RFAIPE, v. 7, n. 2, p. 58-65, jul./dez. 2017.
3. BERTONE, E. M.; OLIVEIRA, R. C. G.; COSTA, J. V.; OLIVEIRA, R. C. G.; NITRINI A. T. L. O Tratamento da mordida aberta anterior com esporão. Vol.29,n.1,pp.99-102 (Jan – Mar 2017) Revista UNINGÁ.
4. DOMANN, J.; CRUZ, C. M.; CREPALDI, M. V.; CREPALDI, M. L. S.; OLIVEIRA, B. L. S. Mordida aberta anterior, etiologia, diagnóstico e tratamento precoce. REVISTA FAIPE. Cuiabá, v. 6, n. 2, p. 1-14, jul./dez. 2016.
5. GARRETT J.; ARAUJO E.; BAKER C. Open-bite treatment with vertical control and tongue reeducation. Am J Orthod Dentofacial Orthop. 2016;149(2):269-76.
6. KUHN, M. S. Tratamento da mordida aberta anterior e sua relação com os distúrbios respiratórios do sono: relato de caso. Trabalho de conclusão do curso de Odontologia. 2017 UNESP - UNIVERSIDADE ESTADUAL PAULISTA “JÚLIO DE MESQUITA FILHO” – Araçatuba/SP.
7. MATSUMOTO, M. A. N. Má oclusão Classe I de Angle, com mordida aberta anterior, tratada com extração de dentes permanentes. Dental Press J Orthod 126 2011 Jan-Feb;16(1):126-38.
8. MENDES, I. L. Alterações das dimensões das vias aéreas superiores e das alturas dento-alveolares em pacientes com mordida aberta – um estudo cefalométrico. Trabalho de conclusão de curso Mestrado Integrado em Medicina Dentária. Outubro de 2017. Instituto Superior de Ciências da Saúde Egas Moniz – Monte de Caparica - Portugal
9. NAKAO, T. H.; BERTOZ, F. A.; OLIVEIRA D. T. N.; BERTOZ, A. P. M.; BIGLIAZZI, R. Hábitos bucais como fatores de risco para a mordida aberta anterior: uma revisão de literatura. Revista Odontológica de Araçatuba, v.37, n.2, p. 09-16, Maio/Agosto, 2016.
10. NUNES, R. S. Nível de conhecimento dos pais acerca da mordida aberta anterior. Trabalho de conclusão do curso de Odontologia. 2017. UFRN - Universidade Federal do Rio Grande do Norte – Natal/RN
11. PASSOS, W. B. Abordagem sobre o tratamento preventivo e interceptativo da mordida aberta anterior na dentadura decídua e mista. Trabalho de conclusão do curso de Odontologia. Junho de 2015. Universidade Tiradentes – Aracaju/SE.
12. PITHON, M. M. Angle Class I malocclusion with anterior open bite treated with extraction of permanent teeth. Dental Press J Orthod. 2013 Mar-Apr; 18 (2):133-40.
13. POMPEIA, L. E.; ROSSETTI, R. M.; FARIA, P. R.; ORTOLANI, C. L. F.; JUNIOR, K. F. Tratamento de mordida aberta anterior com terapia miofuncional – relato de caso. Orthod. Sci. Pract. 2017; 10(37):75-81.
14. PROFITT W. R. Ortodontia contemporânea. 4. ed. Rio de Janeiro: Elsevier; 2007.
15. SCHOROEDER, M. A. Má oclusão de Classe I de Angle, com acentuada biprotrusão, tratada com extração de dentes permanentes. R Dental Press Ortodon Ortop Facial 148 Maringá, v. 14, n. 4, p. 137-148, jul./ago. 2009.
16. VERRI, A. C.G; LEMOS, C. A. A.; ARAUJO, C. A. M.; SHIBAYAMA, R.; VERRI, F. R. Tratamento da mordida aberta anterior dentoalveolar e reeducação da postura lingual: relato de caso clinico. Arch Health Invest (2017) 6(9):423-430.