FACULDADE SETE LAGOAS

SABRINA PINHEIRO MIRANDA CARVALHO

MICROAGULHAMENTO PARA TRATAMENTO DAS CICATRIZES ATRÓFICAS DE ACNE

GUARULHOS
2019

SABRINA PINHEIRO MIRANDA CARVALHO

MICROAGULHAMENTO PARA TRATAMENTO DAS CICATRIZES ATRÓFICAS DE ACNE

Monografia apresentada ao Programa de pós-graduação em Odontologia da Faculdade Sete Lagoas – FACSETE, como requisito parcial para obtenção do título de especialista em Estética Orofacial.

Orientador: Prof. Ms Gabriel Denser Campolongo

GUARULHOS
2019

Carvalho, Sabrina Pinheiro Miranda

Microagulhamento para tratamento das cicatrizes atróficas de acne / Sabrina Pinheiro Miranda Carvalho - 2019.

21 f. il

Orientador: Gabriel Denser Campolongo

Monografia (especialização) Faculdade Sete Lagoas (FACSETE), 2019

1. Microagulhamento 2. Cicatrizes de acne
I. Título. II. Gabriel Denser Campolongo

FACULDADE SETE LAGOAS

Monografia intitulada ***"Microagulhamento para tratamento das cicatrizes atróficas de acne"*** de autoria da aluna Sabrina Pinheiro Miranda Carvalho, aprovada pela banca examinadora constituída pelos seguintes professores:

Prof. Ms. Gabriel Denser Campolongo – FACSETE / GUARULHOS

Orientador

Profª Ms. Daniela Vieira Amantéa – FACSETE / GUARULHOS

Prof. Dr. Tarley Eloy Pessoa de Barros – FACSETE / GUARULHOS

Guarulhos, 21 de Janeiro de 2019

DEDICATÓRIA

Dedico este trabalho ao meu filho Bernardo, minha maior motivação para sempre estar buscando crescer profissionalmente e buscar novas conquistas. Educar é dar o exemplo e não existe bem mais valioso do que o conhecimento.

AGRADECIMENTOS

Agradeço primeiramente a Deus que me proporcionou saúde e felicidade de poder concluir este trabalho e este curso.

Ao Professor Ms Gabriel Denser Campolongo, meu orientador, pela contribuição intelectual e prática no desenvolvimento deste trabalho e no meu aprendizado.

A Professora Ana Cristina Pereira pela grande amizade, ensinamentos e apoio.

A colega Andréa Britto, sua amizade foi uma das maiores conquistas desse curso.

A todos os outros professores do curso, agradeço por todos os ensinamentos.

A todos os pacientes, agradeço pela confiança depositada.

A minha mãe Marlene Pinheiro Miranda Carvalho pelo incentivo dado em todos os momentos.

Aos colegas do curso, pelo companheirismo e amizade.

RESUMO

O objetivo deste trabalho foi realizar uma revisão de literatura científica sobre a eficácia do procedimento de microagulhamento para o tratamento das cicatrizes atróficas de acne. Muitos tipos de terapias tem sido utilizadas para tratamento das cicatrizes de acne. Essas terapias vão desde simples peelings, dermoabrasões, até os mais caros e modernos lasers. Porém, mesmo com as técnicas mais modernas e dispendiosas é difícil de se atingir a completa eliminação das cicatrizes. Existe uma grande procura por parte dos pacientes por procedimentos menos invasivos, menos dispendiosos, com menor tempo de convalescência e que atinjam bons resultados. O microagulhamento tem se mostrado bastante efetivo na melhora das cicatrizes de acne, além de ser um procedimento bem tolerado pelos pacientes. As palavras chaves utilizadas na busca foram microagulhamento e cicatriz de acne somente, só foram selecionados artigos na língua inglesa e sem data limite definida.

Palavras-chave: Microagulhamento, cicatriz de acne.

ABSTRACT

The objective of this paper was to carry out a review of scientific literature on the effectiveness of the microneedle procedure for the treatment of atrophic acne scars. Many types of therapies have been used to treat acne scars. These therapies range from simple peelings, dermabrasions, to the most expensive and modern lasers. However, even with the most modern and expensive techniques it is difficult to achieve the complete elimination of scars. There is a great demand by patients for less invasive, less expensive, with less time of convalescence and that achive good results. Micro-needling has proven to be very effective in improving acne scars, and is a well-tolerated procedure for patients. The key words used in the search were microneedle and acne scar, only articles were selected in the English language and without a defined deadline.

Keywords: Microneedling, acne scars

SUMÁRIO

1. INTRODUÇÃO **08**

2. DESENVOLVIMENTO **10**

2.1 Revisão de literatura 10

2.2 Discussão..... 18

3. CONCLUSÃO **19**

REFERÊNCIAS BIBLIOGRÁFICAS **20**

1. INTRODUÇÃO

O microagulhamento é uma técnica minimamente invasiva, relativamente nova. Ela envolve realizar micropunturas controladas na pele através do rolamento de um dispositivo em forma de barril com centenas de micro agulhas. Em um curto período de tempo, esse procedimento ganhou muita popularidade e aceitação devido a sua técnica, simples, barata, segura e efetiva que requer mínimo treinamento.

O microagulhamento para tratamento de cicatrizes cutâneas foi introduzido na literatura médica em 1997, quando a técnica da tatuagem sem pigmentos foi utilizada para melhora da aparência e coloração de cicatrizes na face. (CAMIRAND e DOUCET, 1997).

Em 1998, Desmond Fernandes, um cirurgião plástico da África do Sul, desenvolveu um dispositivo em forma de barril com centenas de micro agulhas para realizar o que chamou de "técnica da indução percutânea de colágeno". (FERNANDES, 2006).

O protótipo do dermarroler, desenvolvido por Fernandes, 2006, é um instrumento em forma de caneta com um tambor agulhado rotatório na ponta com agulhas de 3mm de comprimento que atingem a camada reticular da derme. Entretanto esse comprimento de agulha se mostrou muito doloroso para uso ambulatorial além de causar extremo sangramento e injúria ao paciente.

Zeitter, *et al.,* 2014, observou que agulhas de 1mm produzem resultado similar a de 3 mm, coma vantagem de menor tempo de recuperação, sangramento e dor. O autor observou também que os melhores resultados são obtidos quando são realizadas 4 sessões com intervalo de 3 semanas entre elas.

A acne é uma condição muito comum principalmente entre os adolescentes, atingindo cerca de 80% dessa faixa etária. (GOZALI e ZHOU, 2015). As lesões de acne, principalmente na face, podem causar cicatrizes permanentes com grande impacto na auto estima do indivíduo. (FABBROCCINI, *et al.*, 2010).

As cicatrizes de acne podem ser subdivididas em 3 categorias principais dependendo se houve perda ou ganho de colágeno na cicatrização. Cerca de 80 a 90% dos indivíduos que apresentam cicatrizes de acne, apresentam as do tipo atróficas, que são associados à perda de colágeno na cicatrização.

As cicatrizes atróficas dividem-se em

- Distensíveis: os chamados defeitos de contorno, caracterizados por ondulações ou vales, que quando tracionados desaparecem completamente mostrando relevo normal, ou as retrações que apresentam uma aderência da porção central do assoalho da cicatriz.

- Não-distensíveis: essas cicatrizes não desaparecem quando se traciona a pele. Quando são superficiais apresentam-se rasas e são ideais para tratamentos abrasivos. As profundas são fibróticas (ice-picks), demonstram-se rígidas e profundas atravessando toda a derme até o tecido subcutâneo.

A classificação das cicatrizes é de grande importância para determinar o tipo de tratamento ideal e prognóstico de cada caso. (FABBROCCINI, *et al.*, 2010).

Assim, o objetivo deste trabalho é realizar uma revisão de literatura que demonstre a eficácia do microagulhamento no tratamento das cicatrizes atróficas de acne e quais os protocolos de tratamento para tal condição atualmente que apresentam um melhor resultado.

2. DESENVOLVIMENTO

2.1 Revisão de literatura

Dogra, *et al.*, 2014, realizou estudo incluindo 36 pacientes adultos (26 do sexo feminino e 10 do sexo masculino) com cicatrizes de atróficas de acne de moderadas a severas. Concluíram o estudo 30 pacientes (22 do sexo feminino e 8 do sexo masculino). Os pacientes apresentavam fototipo tipo IV em 14 pacientes e tipo V em 16 pacientes. Foram realizadas cinco sessões de microagulhamento com intervalo mensal entre elas com dermarroler de 192 agulhas de 1,5mm de comprimento.

As avaliações antes e após o tratamento foram feitas através de fotografias analisadas por dermatologistas independentes e pela própria avaliação dos pacientes tratados. Baseado nessas fotografias, a maioria dos pacientes 50-75% tiveram algum tipo de melhora e na totalidade das avaliações houve uma melhora da condição superior a 25%.

Efeitos adversos foram observados em 40% dos pacientes, porém a sua maioria foi de natureza simples. A maioria das queixas foram dor durante o procedimento, vermelhidão e edema pós-procedimento que se resolveram espontaneamente em 2 a 3 dias. Não houveram casos de infecção e nenhum paciente fez uso de antibióticos. Outras complicações que ocorreram foram a hiperpigmentação em 5 pacientes e cicatrizes em forma de trem em outros dois pacientes. Os autores acreditam que a alta incidência de hiperpigmentação pode ter sido a proteção solar inadequada durante o período de tratamento e o fototipo dos pacientes. Já as cicatrizes em forma de trilho podem ter ocorrido devido ao comprimento da agulha e á pressão utilizada no dispositivo no momento do microagulhamento.

Harris, *et al.*, 2015, em revisão de literatura, verificou que a técnica de microagulhamento é um procedimento simples, porém com eficácia moderada no tratamento da cicatriz de acne. O procedimento tem se mostrado mais efetivo quando combinado com outras técnicas. Apesar de ser considerada uma técnica

segura, ainda existe a necessidade de maiores estudos sobre o número ideal de sessões, intervalo entre elas e profundidade das perfurações para se caracterizar as possíveis reações adversas.

Cohen e Ebuluk, 2015, avaliando a eficácia e segurança do microagulhamento em pacientes de pele morena e negra (fototipo IV a VI), concluiram que quando comparados com os lasers ablativos para o tratamento de cicatrizes de acne em peles mais pigmentadas, o microagulhamento representa uma alternativa favorável, uma vez que apresenta baixo índice de reações adversas. A alta tolerância ao procedimento e o baixo tempo de recuperação permite que ele seja repetido quantas vezes seja necessário até o objetivo ser atingido.

Asif, *et al.*, 2016, realizou estudo avaliando o uso combinado do microagulhamento com a aplicação de PRP (Plasma Rico em Plaquetas) e o microagulhamento somente para o tratamento de cicatrizes atróficas de acne.

No estudo foram realizadas três sessões de microagulhamento com intervalo de 30 dias entre cada uma delas com um dermarroler com agulhas de 1,5mm de comprimento. Após o procedimento, na hemiface direita, foram feitas injeções intradérmicas de 0,1ml/cm2 de PRP e depois aplicado topicamente sobre a pele. Na hemiface esquerda, foram injetados 0,1ml/cm2 de água destilada. A face foi limpa com água destilada 1 hora após o procedimento e qualquer efeito adverso imediato relatado. Os pacientes foram reavaliados no terceiro e sétimo dias para avaliar sinais quaisquer possíveis reações adversas ou inflamações.

Todos os 50 pacientes completaram o tratamento e houve boa tolerância ao procedimento. Alguns efeitos colaterais foram observados: agudização das lesões de acne em 2 pacientes; hiperpigmentação em 4 pacientes; milia em 1 paciente; eritema persistente em 1 paciente e escarificações em 2 pacientes. Aplicação tópica de hidroquinona a 4% foi prescrita ao paciente com hiperpigmentação. Tacrolimus 0,03% para o eritema persistente. Milia foi removida através de eletrocautério e antibiótico terapia tópica foi prescrita para acne e escarificações. Todos esses pacientes não demonstraram nenhum efeito adverso residual após os 3 meses de avaliação ao final do tratamento.

Na avaliação dos dermatologistas, o lado direito apresentou excelente resposta em 8 pacientes, boa resposta em 31 pacientes, resposta moderada em 10 pacientes e resposta pobre em 1 paciente. O lado esquerdo da face mostrou excelente resposta em 4 pacientes, boa resposta em 11, resposta moderada em 32 e resposta pobre em 3 pacientes.

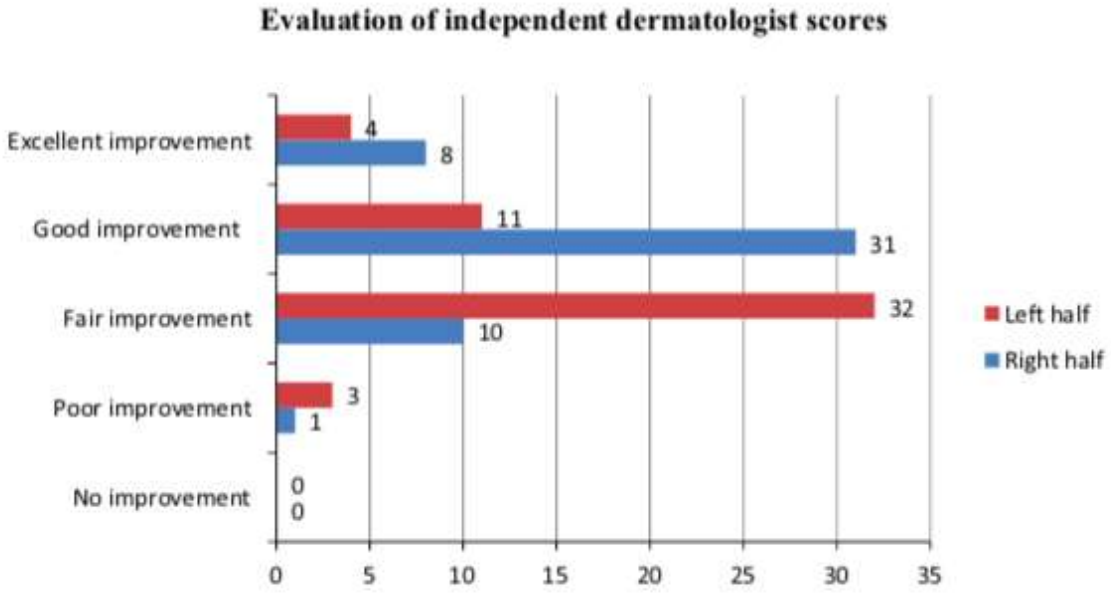

Figura1. Gráfico da avaliação feita por dermatologistas

Na avaliação da satisfação do paciente, o lado direito mostrou excelente resposta em 9 pacientes, boa resposta em 30 pacientes, resposta moderada em 10 pacientes e resposta pobre em somente 1 paciente. Já o lado esquerdo mostrou resposta excelente em 4 pacientes, boa resposta em 12 pacientes, moderada e 31 e pobre em 3 pacientes.

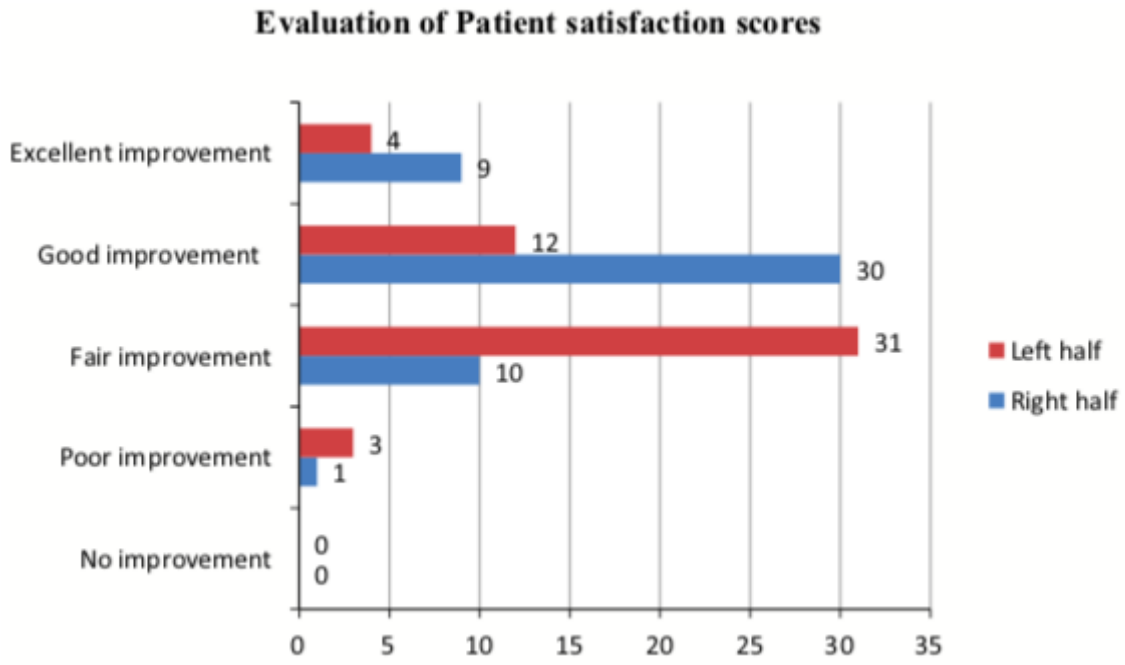

Figura 2. Gráfico da avaliação realizada pelos próprios pacientes

Esse estudo demonstrou que o PRP pode afetar significativamente o resultado final do tratamento das cicatrizes atróficas de acne. Quase todos os pacientes afirmaram que o lado da face tratado em associação com o PRP mostrou maior melhora na aparência das cicatrizes em comparação com o lado onde foi usada a água destilada. A hipótese dos autores é que as micropunturas atuam em sinergia com os fatores liberados na ativação das plaquetas. O aumento na concentração do número de plaquetas modifica a resposta natural do processo cicatricial desde o começo da resposta inflamatória até a formação do colágeno pela liberação das citocinas e dos fatores de crescimento. Todos esses fatores induzem a remodelação das cicatrizes de acne.

A conclusão dos autores é que o uso do PRP associado ao microagulhamento é eficaz no tratamento das cicatrizes atróficas de acne e traz melhores resultados do que o microagulhamento sozinho.

Segundo Singh e Yadav, 2016, uma das indicações mais comuns do microagulhamento é o tratamento das cicatrizes atróficas de acne e vários estudos avaliaram sua eficácia sozinha ou em associação com outras técnicas como

peelings químicos, PRP, subcision e crioterapia. A técnica se mostrou segura para todos os tipos de pele com um mínimo tempo de afastamento. Somente as áreas afetadas podem ser tratadas e com um risco mínimo de discromias. Entretanto são necessárias de 4 a 6 sessões para alcançar uma melhora significativa.

Yadav e Dogra, 2016, relataram um caso de possível alergia á níquel induzido pelas agulhas do dispositivo de microagulhamento em uma paciente. A paciente apresentou microvesículas inflamatórias seguindo o trajeto das micropunturas realizadas. O caso foi tratado com corticosteroides de uso oral e tópico.

Existem vários tipos de tratamento para as cicatrizes de acne que não incluem os chamados lasers ablativos. Entre eles estão a subcision, os peelings químicos, as dermoabrasões, os preenchedores e o microagulhamento. A associação de técnicas se mostrou mais eficaz na resolução do problema, particularmente se mostrou eficaz a combinação do microagulhamento com a aplicação do acido glicólico e o microagulhamento com o PRP. (KRAVVAS e AL-NIAIMI, 2017).

Em estudo avaliando a eficácia do microagulhamento sozinho e associado ao peeling de ácido glicólico a 70%, dos 52 pacientes que concluíram o estudo, observou-se que o tratamento combinado mostrou melhores resultados. Os autores acreditam que esse resultado pode ser devido ao pouco tempo de acompanhamento pós-tratamento (22 semanas), já que a neocolagênese pode ser observada por 6 a 12 meses após o microagulhamento. A aplicação com intervalos de 15 dias entre o microagulhamento e o peeling de acido glicólico a 70% é uma boa alternativa de tratamento, já que o peeling além de melhorar as cicatrizes, melhora a textura da pele e aumenta o brilho. Porém, mais sessões (5-8) são necessárias para um máximo resultado. (RANA, *et al.*, 2017).

A combinação do microagulhamento com o PRP foi avaliada por estudo conduzido por Ibrahim *et al.*, 2017. O estudo avaliou 90 pacientes que foram divididos em 3 grupos: grupo I, com 28 pacientes, foi tratado com uma sessão mensal de microagulhamento; grupo II, com 34 pacientes, foi tratado com injeções intradérmicas de PRP a cada 2 semanas e o grupo III, com 28 pacientes, que foram

tratados com sessões alternadas de microagulhamento e injeções de PRP a cada duas semanas, por no máximo 6 sessões.

Em relação ao grua de melhora, observou-se um melhor resultado nos pacientes do grupo III, seguidos pelo grupo II e I. Esse resultado foi o mesmo obtido no grau de satisfação dos pacientes.

Histologicamente observou-se um aumento na espessura da epiderme, aumento nas fibras colágenas e melhora no seu padrão de organização e aumento nas fibras elásticas.

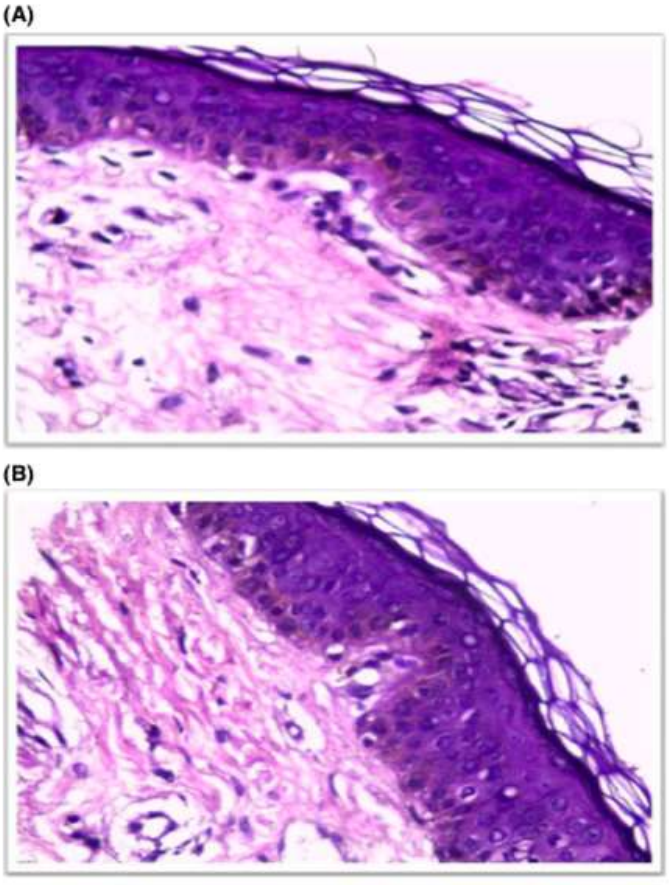

Figura3. (A) epiderme na cicatriz de acne (B) após o tratamento, mostrando aumento da espessura da epiderme

Os autores concluíram que a associação do microagulhamento com as injeções de PRP é mais efetiva, segura e necessita de menos número de sessões no tratamento das cicatrizes atróficas do que os outros tratamento sozinhos.

Vinte e quatro voluntários participaram de estudo para tratamento de cicatrizes atróficas de acne. Como tem-se observado que o tratamento de microagulhamento associado a outras técnicas tem mostrado melhores resultados, os pacientes foram divididos em 3 grupos: grupo A, 8 voluntários, tratados com microagulhamento e PRP no lado direito da face e microagulhamento somente do lado esquerdo; grupo B 8 voluntários, tratados com microagulhamento e ácido tricloroacético (TCA) a 15% no lado esquerdo e microagulhamento somente no lado direito e grupo C, 8 voluntários , tratados com microagulhamento e PRP no lado direito e microagulhamento e TCA 15% no lado esquerdo. Cada voluntário recebeu 1 sessão a cada 15 dias num total de seis sessões, 3 meses de tratamento.

Nos três grupos tratados observou-se na análise histológica um aumento significativo das fibras colágenas e melhora no seu padrão de organização similar para todos os grupos.

Quando comparado com o microagulhamento sozinho, tanto o TCA 15% quanto o PRP, mostraram melhores resultados. Porém, quando se compara o TCA 15% com o PRP, os resultados são similares. Os resultados mostram que o microagulhamento sozinho ou combinado com TCA 15% ou PRP, apresentam bons resultados no tratamento das cicatrizes, porém observou-se uma melhor resposta das estruturas dérmicas com tratamento combinado com o PRP. (EL-DOMYATI, *et al.*, 2017).

Outra revisão de literatura concluiu que o microagulhamento sozinho já se mostra eficaz na redução das cicatrizes. Quando combinado com peeling de ácido glicólico, TCA a 15%, PRP, Vitamina C e subcision sua eficácia é muito superior no tratamento da cicatriz de acne do que sozinho. Esse tipo de tratamento também se mostra eficaz em todos os tipos de pele com um mínimo risco de hiperpigmentação. (OLASZ, *et al.*, 2017)

A combinação do microagulhamento com o PRP no tratamento das cicatrizes atróficas de acne tem sido bastante estudada. O PRP contém fatores de crescimento como o fator de crescimento derivado de plaquetas, TGF, fator de crescimento endotelial entre outros. A aplicação do PRP resulta numa melhor regulação da síntese de proteínas, maior remodelação de colágeno e acelera a

reparação do tecido. Vários estudos demonstraram que a adição do PRP ao microagulhamento melhora os resultados do tratamento e a aparência das cicatrizes de acne pode ser melhorada, principalmente a redução da profundidade das mesmas utilizando essa associação de técnicas. (GOLDENBERG, *et al.*, 2018)

O baixo risco de formação de cicatrizes ou mudanças na pigmentação da pele quando comparado aos lasers ablativos e peelings tornam o microagulhamento um tratamento simples e com baixo risco de complicações.

O microagulhamento induz a mecanismos regenerativos e ativa um processo de reparação tecidual não inflamatório na pele tratada. Ele ativa a liberação de citocinas e moléculas que induzem a proliferação e diferenciação de células da pele, a neoangiogênese e a neocolagênese. Biópsias de áreas tratadas mostram um espessamento da epiderme, aumento da formação de colágeno num padrão dentro da normalidade do tecido.

Esse tipo de tratamento tem se mostrado efetivo e seguro para a eliminação de cicatrizes de acne. Ele foi efetivo como tratamento complementar e em alguns casos, substituto aos tratamentos mais invasivos e com maior tempo de convalescência.

O microagulhamento associado ao PRP e atualmente à radiofrequência tem mostrado resultados muitos satisfatórios principalmente em pacientes com lesões inflamatórias, o que contradiz o senso comum que contraindica o tratamento nesses casos. Alguns estudos relatam o uso de antibiótico tópico ou profilático, mas nenhum relata infecção pós microagulhamento. Os efeitos adversos mais comuns são eritema, edema e dor. (RAMAULT, *et al.*, 2018)

Em estudo comparativo do microagulhamento associado com PRP ou com aplicação tópica de vitamina C, dos 30 pacientes envolvidos no estudo, a vitamina C não se mostrou tão eficaz no tratamento das cicatrizes como o PRP, porém se mostrou bastante benéfica no tratamento da hiperpigmentação secundária as lesões inflamatórias da acne. O PRP associado ao microagulhamento é uma opção de tratamento mais eficaz do que a associação do microagulhamento coma vitamina C. (CHAWLA, 2018)

2.3 Discussão

Dogra, *et al.*, 2014, concluiu que o microagulhamento é uma técnica simples e que apresenta bons resultados na melhora das cicatrizes de acne, porém seu estudo apresentou muitos casos de reações adversas como a hiperpigmentação

Contradiz esse resultado o trabalho de Cohen e Ebuluk, 2015, que avaliou a técnica em pacientes com fototipo IV a VI e não obteve o mesmo número de reações adversas.

Asif, *et al.*, 2016 avaliou o microagulhamento associado ao PRP e o microagulhamento sozinho e observou que quando associado, a técnica se mostra mais eficaz. Rana, *et al.*, 2017, também observou que a associação de técnica produz melhor resultado. Ele avaliou o microagulhamento com TCA a 70% e PRP. Num curto período de tempo o TCA a 70% se mostrou mais eficaz, porém quando se reavalia o caso com mais tempo, observou-se resultado similar entre o TCA a 70% e o PRP.

Olasz, *et al*., 2018, demonstrou que o microagulhamento associado ao peeling de ácido glicólico, TCA a 15%, PRP e vitamina C apresenta resultado superior do que sozinho.

Goldemberg, *et al.*, 2018, demonstrou que o PRP regula a síntese de proteínas e remodelação do colágeno e acelera a reparação do tecido.

Chawla, 2018, observou que o uso do PRP associado ao microagulhamento é superior á associação com aplicação tópica de vitamina C.

3. CONCLUSÃO

A conclusão com a revisão de literatura proposta é que o tratamento com o microagulhamento para cicatrizes de acne é uma opção simples, de baixo custo, com curto período de convalescência, segura e que oferece bons resultados na melhora da aparência das cicatrizes atróficas de acne.

Para se obter um bom resultado não é necessário o uso de dispositivos com comprimento de agulha longo, visto que o comprimento de 1 e 1,5mm são suficientes para se obter bons resultados com menor dor, sangramento e edema durante e após o procedimento. O número ideal de sessões seriam, no mínimo 4 sessões com intervalo de 3 semanas entre elas.

Os efeitos adversos mais comuns são eritema, edema e dor, que se resolvem espontaneamente em 2 a 3 dias, não havendo necessidade de nenhum tipo de antibiótico terapia. A hiperpigmentação pode ocorrer em alguns casos, por isso é de extrema importância a fotoproteção durante todo o tratamento.

A associação do microagulhamento com técnicas como peelings e terapias indutoras de colágeno como o PRP, demonstraram os melhores resultados. Principalmente a associação com o PRP.

Dessa forma é importante que novos estudos sejam realizados principalmente para avaliar os novos tipos de terapias com agregados plaquetários mais modernos do que o PRP, por exemplo o PRF.

REFERÊNCIAS BIBLIOGRÁFICAS

CAMIRAND, A.; DOUCET J. Needle dermabrasion. **Aesthetic Plast Surg**. v. 21, n. 1, p. 48-51, Jan-Feb 1997.

FERNANDES, D. Minimally invasive percutaneous collagen induction. **Oral Maxillofac Surg Clin North Am**. v. 17, p. 51-63, 2006.

GOZALI MV E ZHOU B. Effective treatments of atrophic acne scars. **J Clin Aesthet Dermatol.** v. 8, p. 33-40, 2015.

FABBROCCINI, G.; *et al*. Acne Scars: pathogenesis, classification and treatment. **Dermatol Res Pract** 2010; 2010, Oct 14.

ZEITTER, S.; SIKORA, Z.; JAHN, S.; *et al*. Microneedling: matching the results of medical needling and repetitive treatments to maximize potencial for skin regeneration**. Burns.**v. 40, p. 5, p. 966-73, 2014.

DOGRA, S.; YADAV, S.; SARANGAL, R. Microneedling for acne scars in asian skin type: an effective low cost treatment modality. **J Cosmet Dermatol**. v. 13, n. 3, p. 180-7, Sep 2014.

HARRIS, A. G.; NAIDOO, C.; MURRELL, D. F. Skin needling as a treatment for acne scarring: An up-to-date review of the literature. **Int J Womens Dermatol**. v. 1, n. 2, p. 77-81, Jun 2015.

COHEN, B.; ELBULUK, N. Microneedling in skin of color: A review of uses and efficacy. **J Am Acad Dermatol**. v. 74, n. 2, p. 348-55, Feb 2016.

ASIF, M.; KANODIA, S.; SINGH, K. Combined autologous platelet-rich plasma with microneedling verses microneedling with distilled water in the treatment of atrophic acne scars: a concurrent split-face study. **J Cosmetic Dermatol**. v. 15, p. 434-43, 2016.

SINGH, A.; YADAV, S. Microneedling: Advances and widening horizons. **Indian Dermatol Online J**. v. 7, n. 4, p. 244-254, Jul-Aug 2016.

YADAV, S.; DOGRA, S. A cutaneous reaction to microneedling for postacne scarring caused by nickel hypersensitivity**. Aesthet Surg J**. v. 36, n. 4, p. 168-170, 2016.

KRAVVAS, G.; AL-NIAIMI, F. A systematic review of treatments for acne scarring. Part 1: Non-energy-based techniques. **Scars, Burns & Healing.** v. 3, p. 1-17, 2017.

RANA, S.; MENDIRATTA, V.; CHANDLER, R. Efficacy of microneedling with 70% glycolic acid peel vs microneedling alone in treatment of atrophic acne scars- A randomized controlled trial**. J Cosmet Dermatol**. v. 16, p. 454-459, 2017.

IBRAHIM, Z. A.; EL-ASHMAWY, A. A.; SHORA, O. A. Therapeutic offect of microneedling and autologous platelet-rich plasma in treatment of atrophic scars: A randomized study. **J Cosmet Dermatol**. v. 16, p. 388-399, 2017.

EL-DOMYATI, M.; ABDEL-WAHAB, H.; HOSSAM, A. Microneedling combined with platelet-rich plasma or trichloroacetic acid peeling for management of acne scarring: A split-face clinical and histologic comparison. **J Cosmet Dermatol**. v. 17, p. 73-83, 2018.

KONICHE, K.; KNABEL, M.; OLASZ, E. Microneedling in Dermatology: A Review. **Plastic Surg Nursing**. v. 37, n. 3, p. 112-115, Jul-Sep 2017.

SOLIMAN, Y. S.; *et al*. Update on acne scar treatment. **Cosmet Dermatol.** v. 102, n. 1, p. 21-28, Jul 2018.

RAMAULT, L.; *et al*. ERT F, MONSTREY S. Microneedling: Where do we stand now? A systematic review of the literature. **Int J Surg Reconst**. v. 71, p. 1-14, 2018.

CHAWLA, S. Split face comparative study of microneedling with PRP versus microneedling with vitamin C in treating atrophic post acne scars. J Cutan Aesthet Surg,v. 7:209-12, 2014.