TRATAMENTO DA MÁ OCLUSÃO DE CLASSE lll COM USO DO APARELHO BIOFUNCIONAL

Silva RN[1], Paccini JVC[2]

SOEP Sistema Odontológico de Estudo e pesquisa – Porto Velho - RO



neivarafaela@outlook.com

INTRODUÇÃO

A má oclusão de Classe III apresenta tratamento complexo devido à discrepância esquelética e às compensações dentárias, exigindo diagnóstico e planejamento criteriosos. Embora os casos moderados a severos indiquem abordagem ortodôntico-cirúrgica, já nas discrepâncias que são leves com boa harmonia facial a camuflagem ortodôntica é uma alternativa viável. Nesse contexto, a técnica Biofuncional para Classe III destaca-se por permitir adequado controle da inclinação dos incisivos, promovendo resultados oclusais e estéticos satisfatórios.

OBJETIVO

O objetivo deste trabalho é relatar e discutir um caso de tratamento compensatório Classe III com o uso de um aparelho ortodôntico biofuncional em um paciente adulto

RELATO DE CASO

Paciente L.R.O.N., de 16 anos, sexo feminino. Apresentando perfil reto, boa harmonia dos terços faciais com um suave aumento do terço inferior, selamento labial passivo e linhas médias dentária coincidente. No exame clínico intrabucal diagnosticou-se má oclusão de Classe III, mordida cruzada anterior e posterior do lado esquerdo e um suave apinhamento anterior-inferior e trespasse vertical de 1mm e horizontal de 3mm.



Instalaram-se bráquetes pré-ajustados com prescrição biofuncional (slot 0.022”×0.030”), seguidos da fase de alinhamento e nivelamento com fios NiTi redondos até 0.019”×0.025”



Após o alinhamento e nivelamento foi utilizado um arco auxiliar de expansão MTA com fio NiTi 0,019” x 0,025”para corrigir a mordida cruzada posterior



Com a inserção do fio retangular .019”x.025” de aço, iníciou-se uso de elásticos de Classe III bilateralmente (3/16 médio) Utilizou-se também, elástico de intercuspidação para finalizar o caso

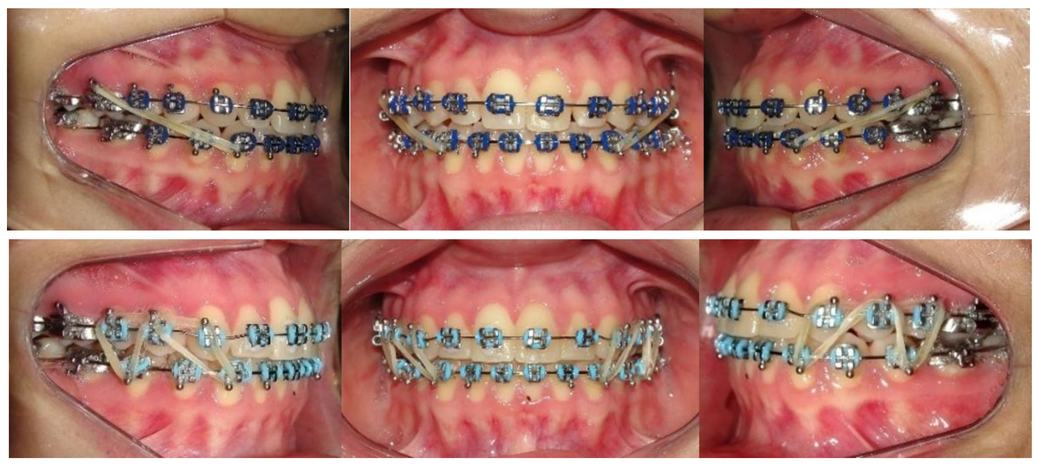

Após a remoção do aparelho foi instalado as contenções superior e inferior, placa de Hawley no arco superior e 3X3 no arco inferior.



RESULTADOS

Ao final do tratamento, observou-se a correção da má oclusão de Classe III por meio de alterações predominantemente dentárias, com melhora do trespasse vertical e horizontal, adequado posicionamento dos incisivos inferiores gerados pelos torques embutidos nos braquetes e consequentemente melhora do perfil facial

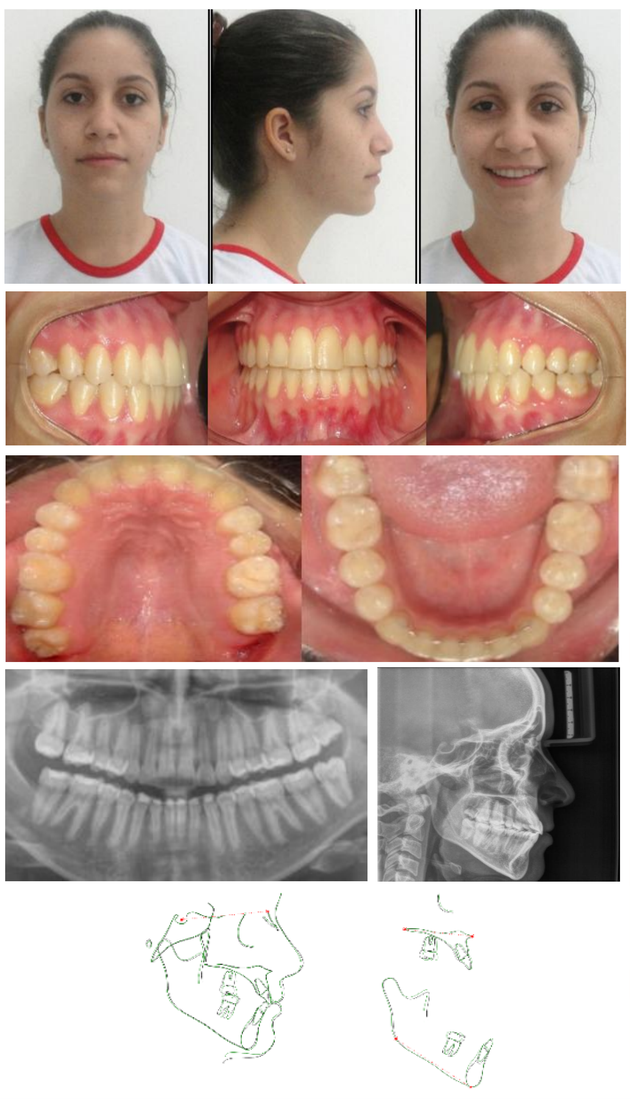

Componente Mandibular		
SNB (°)	80,1	80,1
Co-Gn (mm)	106,5	106,9
Relação entre Maxila e Mandíbula		
ANB (°)	3,0	3,2
Wits (mm)	-5.1	-4,2
Componente Vertical		
FMA (°)	30,5	32,1
SN.GoGn (°)	37,9	37,7
SN.Ploclus (°)	20,6	18,8
AFAI (mm)	65,6	66,3
Componente Dentoalveolar Superior		
IS.NA (°)	25,4	25,6
IS-NA (mm)	2,9	3,7
IS-PP (mm)	26,9	27,1
MS-PT Vertical (mm)	17,3	18,0
MS-PP (mm)	19.5	21,1
MS.SN (°)	75,7	82,7
Componente Dentoalveolar Inferior		
II.NB (°)	21,1	23,8
II-NB (mm)	3,9	4,5
II-GoMe (mm)	38,3	39,3
MI-Coroa-sínfise (mm)	18,7	19,7
MI-GoMe (mm)	24,7	24,6
MI.GoMe (°)	56,3	46,9
Relação Dentária		
Sobressaliência (mm)	3,2	2,4
Sobremordida (mm)	1,4	1,7
Perfil Tegumentar		
Li-Linha E (mm)	-2,3	-5,2
Ls-Linha E (mm)	-5,2	-4,7
ANL (°)	120.5	114.5

CONCLUSÃO

Conclui-se que o aparelho biofuncional corrigiu a má oclusão de Classe III minimizando os efeitos colaterais da mecânica de elásticos intermaxilares de Classe III na região anterior, proporcionando ao paciente um melhor trespasse vertical e horizontal como também um bom posicionamento dos incisivos inferiores gerados pelos torques embutidos nos braquetes da prescrição biofuncional.