ISABELA CAROLINE DE SOUSA ERVOLINO

Mockup como ferramenta de orientação e de previsibilidade nas reabilitações estéticas e suas limitações

Araçatuba - SP

2023

ISABELA CAROLINE DE SOUSA ERVOLINO

Mockup como ferramenta de orientação e de previsibilidade nas reabilitações estéticas e suas limitações

Monografia apresentada ao programa de Pós graduação da Faculdade de Sete Lagoas – FACSETE, como requisito parcial de obtenção de Título de Especialista em Prótese Dentária.

Orientação: Prof. Dr. Rodrigo Sversut de Alexandre

Araçatuba – SP

2023

Monografia intitulada “Mockup como ferramenta de orientação e de previsibilidade nas reabilitações estéticas e suas limitações” de autoria da aluna Isabela Caroline de Sousa Ervolino.

Aprovado em ___/___/___ pela banca constituída pelos seguintes professores:

_____

Professor Dr. Rodrigo Sversut de Alexandre

(Orientador)

_____

Professor Dr. José Vítor Quineli Mazaro

_____

Professora Dra. Adriana Cristina Zavanelli

_____

Professor Dr. Ricardo Alexandre Zavanelli

Araçatuba, 26 de Julho de 2023

DEDICATÓRIA

Dedico essa monografia a minha família que sempre esteve ao meu lado em todas as minhas decisões, apoiando a evolução dos meus estudos.

AGRADECIMENTOS

À Deus, que me direciona todos os dias.

Aos meus pais, que estão sempre ao meu lado em todas as situações.

Ao meu orientador, Prof. Dr. Rodrigo Sversut de Alexandre, por sempre descomplicar o que parecia ser difícil para mim, tornando o dia a dia da especialização mais leve.

Aos professores José Vitor, Adriana e Ricardo, que não mediram esforços para transmitir todo conhecimento e nos amadurecer diante dos desafios das reabilitações.

Aos meus colegas de turma, que se tornaram uma família. Obrigada por toda amizade e parceria, vocês são um presente na minha vida.

À minha dupla, Paulo Penitente, por todo companheirismo nas nossas diferenças e semelhanças. Obrigada por ser exatamente como você é. Espero ter a sua amizade para sempre.

Aos funcionários do NEC, por serem sempre solícitos e amigos.

EPÍGRAFE

"O sucesso nasce do querer, da determinação e persistência em se chegar a um objetivo. Mesmo não atingindo o alvo, quem busca e vence obstáculos, no mínimo fará coisas admiráveis."

(José de Alencar)

Ervolino ICS. Mockup como ferramenta de orientação e de previsibilidade nas reabilitações estéticas e suas limitações [TCC]. Sete Lagoas: Faculdade Sete Lagoas – Facsete; 2023.

RESUMO

O ensaio restaurador ou mockup permite que a reabilitação oral tenha maior previsibilidade no planejamento de reabilitações estéticas facilitando a comunicação entre profissional e paciente, e identificando previamente as possíveis limitações fisiológicas para cada caso. Este trabalho teve por objetivo relatar dois casos diferentes a fim de exemplificar possíveis situações que podem ser contornadas e resolvidas durante a confecção do mockup evitando eventuais problemas futuros.

Palavras-chaves: Estética do Sorriso; Planejamento do sorriso; Reabilitação bucal; Previsibilidade.

ABSTRACT

The restorative test or mockup allows oral rehabilitation to have greater predictability in the planning of aesthetic rehabilitations, facilitating communication between professional and patient, and previously identifying possible physiological limitations for each case. This work aimed to report two different cases in order to exemplify possible situations that can be circumvented and resolved during the making of the mockup, avoiding possible future problems.

Keywords: Smile Aesthetics; Smile planning; Oral rehabilitation; Predictability.

LISTA DE ILUSTRAÇÕES

FIGURA 1 – Desenho digital do sorriso (DSD).....15

FIGURA 2 – Enceramento digital 15

FIGURA 3 – Aplicação da resina bisacrílica no guia para levar o mockup em posição 16

FIGURA 4 – Mockup ajustado e posicionado sobre a gengiva.....16

FIGURA 5 – mockup utilizado como guia para realização de gengivoplastia 16

FIGURA 6 – antes e depois da reabilitação 17

FIGURA 7 – foto inicial do sorriso identificando a desarmonia de posição, formato e cor dos dentes 17

FIGURA 8 – Planejamento virtual. 18

FIGURA 9 – Realinhamento da posição dos dentes na curva antero posterior 18

FIGURA 10 – Antes e depois da reabilitação.....17

SUMÁRIO

INTRODUÇÃO 10
PROPOSIÇÃO 11
REVISÃO DE LITERATURA 11
TIPOS DE MOCKUP 13
1. MOCKUP POR ADIÇÃO 13
2. MOCKUP POR REDUÇÃO 13
3. MOCKUP PERIODONTAL 14
4. MOCKUP IMPRESSO 14
RELATO DE CASO 15
CASO 1 15
CASO 2 17
DISCUSSÃO 19
CONSIDERAÇOES FINAIS 21
REFERENCIAS BIBLIOGRÁFICAS 21

MOCKUP COMO FERRAMENTA DE ORIENTAÇÃO E DE PREVISIBILIDADE NAS REABILITAÇÕES ESTÉTICAS E SUAS LIMITAÇÕES

INTRODUÇÃO

A previsibilidade na reabilitação oral é ponto de partida no planejamento da estética do sorriso. As características finais tais como cor, forma, textura, contorno gengival e o posicionamento das peças finais em relação às condições bucais iniciais geram ansiedade e insegurança nos pacientes, uma vez que se trata de um tratamento definitivo. Nesse aspecto, a primeira etapa a se realizar é o registro fotográfico e obtenção de um modelo inicial, relacionando a estética facial e a do sorriso. Assim, é possível que seja feito um enceramento prevendo os procedimentos que serão necessários para que o sorriso fique harmônico e que o paciente tenha uma percepção de como ficará o resultado final por meio de restaurações provisórias[1, 2, 3].

A realização do ensaio restaurador com resina bisacrílica é uma ferramenta que auxilia não apenas na percepção do paciente, mas também como orientação em relação a quantidade mínima de desgaste da estrutura dentária e possíveis correções para reestabelecer o contorno gengival. Visando melhores resultados, a comunicação entre o cirurgião dentista e técnico em prótese dentária é fundamental, com objetivo de minimizar eventuais problemas encontrados durante a análise estética do sorriso[3, 4, 5].

Mesmo sendo criterioso durante o planejamento, existem limitações fisiológicas que podem dificultar ou até impossibilitar a confecção de provisórios em boca relacionadas a oclusão do paciente. Dentes mal posicionados, extruídos, anatomia anormal e contorno gengival desproporcional podem comprometer a confecção do mockup pela dificuldade em posicionar o guia de silicone em boca, sendo necessário realizar desgastes para que haja um ajuste passivo dos provisórios[6].

O contorno gengival pode ser reestabelecido com a confecção de mockup. Para isso, é preciso que o profissional solicite que o enceramento do modelo seja feito sobre a gengiva, sem desgastes no modelo. Assim, não só o plano final é visualizado, mas

também permite que esse provisório seja usado como guia para a realização da gengivoplastia, respeitando e reestabelecendo o espaço biológico[4, 5].

PROPOSIÇÃO

Com base nessas considerações, o objetivo deste estudo é relatar a importância da confecção do mockup para previsibilidade do tratamento restaurador em dois casos realizados, frisar a importância da melhor escolha terapêutica em cada situação e descrever limitações que podem ocorrer durante a confecção do mockup.

REVISÃO DE LITERATURA

Garcia et. Al. (2018) identificou que o desenho digital do sorriso é importante uma ferramenta importante para visualização da reabilitação nem sempre é suficiente. Para que o paciente se sinta seguro com o tratamento, reforça a importância da confecção do mockup de forma criteriosa, com objetivo de atender os anseios do paciente. Quando em boca, é mais perceptível as alterações de forma, tamanho e cor dos dentes no contexto geral da face, e se essas alterações são agradáveis ou não[7].

Como a odontologia atual vem se tornando mais refinada, ferramentas digitais têm ganhado espaço associando imagens fotográficas e escaneamentos tem contribuído para visualização virtual final do trabalho. Consequentemente, a mecanização do trabalho virtual pode nem sempre condizer com a realidade, inviabilizando a reprodução do planejamento em boca[6].

As ferramentas digitais têm se tornado tendência para o planejamento de reabilitações, desde pequenas correções à casos fisiologicamente complexos (Shepperson A., 2023). Cattoni et. Al. (2019) comparou enceramentos digitais e analógicos com objetivo de qual fluxo de trabalho é mais conveniente tratando-se de odontologia estética, concluindo que a dependência do operador (técnico) no fluxo analógico pode aumentar a chance de erro, diferente do fluxo digital, que é mais refinado, podendo afetar o resultado final[6, 8].

Já Lo Giudice et. Al. (2020) analisou projetos de enceramentos digitais obtido com fresagem e impressão 3D. Foram incluídos 10 projetos de pacientes adultos, e realizadas medições para investigar e comparar a adaptação dos provisórios, identificando que tanto o projeto quando o modelo fresado obtido foram necessários incrementos para os provisórios fossem confeccionados de forma satisfatória, concluindo que se deve ter cuidado durante o planejamento para que alterações no sistema digital não inviabilize a reprodução do projeto em boca. Quando planejado em arquivos digitais, os programas oferecem uma biblioteca de dentes com diferentes formatos, dos quais podem substituir a posição do elemento dentário, e nem sempre essa técnica permite a reprodutibilidade do caso em boca de forma não invasiva, sendo necessário realizar desgastes para permitir a confecção do mockup[9].

Relatos de casos descritos por vários autores indicam a importância de se confeccionar o mockup como guia para cirurgias periodontais. Santos et. Al. (2017) em estudo de caso de caso clínico, fez uma análise do sorriso gengival de uma paciente utilizando do desenho digital do sorriso (DSD) associado a confecção de mockup, e usando esse provisório como guia de referência para delimitar o recontorno gengival prévia a reabilitação. Identificou que a técnica auxiliou para que a cirurgia periodontal fosse mais precisa, e também foi importante para atender as expectativas do paciente, conseguindo expressar uma solução para correção da estética do sorriso de forma satisfatória[10].

Pires et. Al. (2022) fez um acompanhamento de seis pacientes que passaram por gengivoplastia guiada pelo planejamento obtido por meio de mockup concluindo que esse método tornou a reabilitação mais previsível para correção do desalinhamento do contorno gengival. Jurado et. Al. (2022) pontua a importância dos provisórios guiando as cirurgias periodontais, indicando que a técnica oferece previsibilidade de resultados, permite um posicionamento apropriado do contorno gengival reestabelecendo tamanho, forma e proporção à dentição, deixando o sorriso equilibrado em relação a estética branca e vermelha. E ainda, é complementar ao pós cirúrgico, por também ser usado como restauração provisória[5, 11].

O nivelamento da curva oclusal anteroposterior também é um desafio nas reabilitações complexas. Muitas situações precisariam de uma correção ortodôntica prévia com objetivo de minimizar o desgaste da estrutura dentária para o preparo em

prótese fixa. Além disso, a inserção periodontal também deve ser considerada, levando-se em consideração uma distribuição de forças olcusais saudável para garantir uma estabilidade oclusal[12, 13].

TIPOS DE MOCKUP

Ao realizar o ensaio estético funcional das reabilitações, é feito um enceramento diagnostico com objetivo de fornecer informações para avaliar a quantidade de estrutura dentária que precisa ser removida para alcançar o resultado proposto. Desse modo, a condição inicial de posição de dentes e gengiva podem influenciar na forma em que esse enceramento será transferido para a boca do paciente[14,15].

1. MOCKUP POR ADIÇÃO

O mockup por adição é uma técnica onde o guia de transferência é confeccionado sobre um enceramento onde não foi realizada nenhuma alteração no modelo inicial, reproduzindo o planejamento em boca com resina bisacrílica. É indicado onde o desgaste da estrutura dentária será mínima ou nenhuma, geralmente em casos sutis de alteração de forma e tamanho dos dentes.

Essa técnica também é solicitada quando o paciente está inseguro com o resultado final, não permitindo que seja feito desgastes seletivos para viabilizar o posicionamento do guia de silicone. Assim, quando a posição dos dentes é desfavorável, faz-se a pintura com pincel preto da região que será desgastada permitindo a visualização do ensaio estético[16].

2. MOCKUP POR REDUÇÃO

O mockup por redução é uma técnica onde o guia de transferência é confeccionado sobre um enceramento onde foram realizados desgastes no modelo para viabilizar a posição dos dentes para o planejamento final. O mockup é feito em boca, com resina bisacrílica[9].

Quando há redução do modelo em laboratório, muitas vezes a reprodutibilidade em boca fica comprometida, sendo necessário que os mesmos desgastes do modelo sejam realizados em boca.

Apesar de ser uma técnica mais próxima do resultado final, as vezes não é possível reproduzir, pois pode requerer desgastes excessivos comprometendo a saúde dentária pela proximidade da câmara pulpar. Além disso, nem sempre os pacientes estão dispostos a permitir que esses desgastes sejam realizados por dúvida se irá seguir com a reabilitação.

3. MOCKUP PERIODONTAL

O mockup periodontal é uma técnica onde o enceramento diagnóstico para a reabilitação será feito sobre a faixa de gengiva do modelo, sem desgaste, com objetivo de reproduzir um ensaio estético da reabilitação dentária envolvendo uma cirurgia periodontal. Com guia de silicone, é transferido para boca, onde o ensaio estético confeccionado em resina bisacrílica, orientando a redução dos tecidos moles [5, 17].

Esta nova abordagem engloba todos os procedimentos que serão necessários para realizar a reabilitação em um único fluxo de trabalho, tornando a transferência de informações sobre o contorno gengival mais visível e didático para o paciente, e orientando o desenho da gengivoplastia.

4. MOCKUP IMPRESSO

O mockup impresso é uma técnica onde o mockup é confeccionado em laboratório pelo protético em resina, e enviado ao operador, sem a necessidade da confecção de guias de transferência. Em seguida, o operador leva em posição na boca do paciente e faz os ajustes necessários viabilizando a estética e a função da reabilitação[8, 9].

Essa técnica é indicada em casos em que o paciente vai permanecer mais tempo com o mockup em boca, como peças provisórias.

RELATO DE CASO

CASO 1

Paciente GS, 48 anos, buscou por atendimento no curso de Especialização em prótese dentária no Núcleo de ensino continuado (NEC – Araçatuba SP) com queixa de estar insatisfeita com seu sorriso, onde as resinas estavam insatisfatórias com alteração de cor. Após consulta e anamnese, foram feitos registros fotográficos que auxiliaram no planejamento do caso, permitindo realizar um desenho digital do sorriso (DSD) nos dentes anteriores onde era a região de maior queixa da paciente.

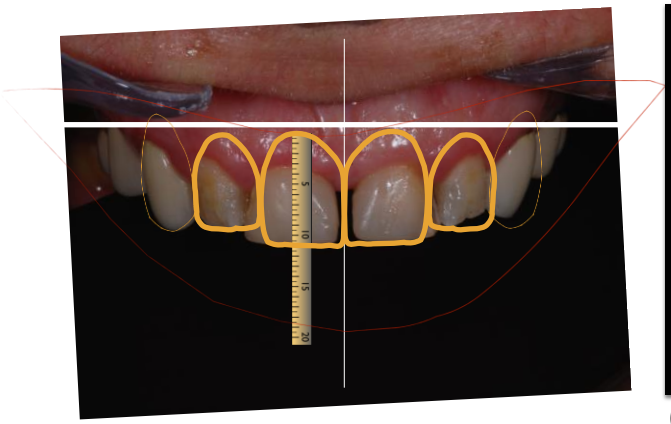

(Fonte: José Vitor Quinelli Mazaro)

FIGURA 1 – Desenho digital do sorriso (DSD)



(Fonte: José Vitor Quinelli Mazaro)

FIGURA 2 – Enceramento digital

Com o DSD foi possível visualizar e identificar o que seria proposto em seu enceramento. Em seguida, foi obtido seu modelo de estudo com escaneamento intraoral, e feito o enceramento baseado no DSD. A partir disso, foram confeccionados guias em silicone para confecção dos provisórios em resina bisacrílica dos dentes 11, 12, 13, 14, 15, 21, 22, 23, 24 e 25.

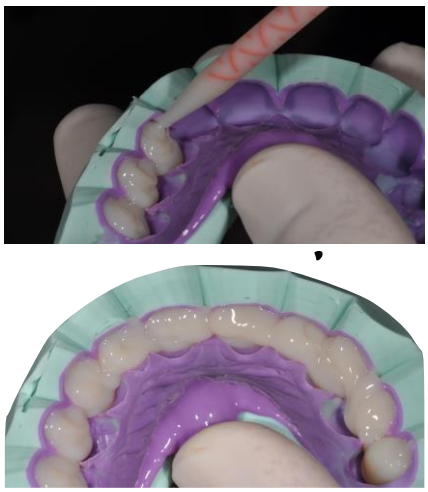

(Fonte: José Vitor Quinelli Mazaro)

FIGURA 3 – Aplicação da resina bisacrílica no guia para levar o mockup em posição



(Fonte: José Vitor Quinelli Mazaro)

FIGURA 4 – Mockup ajustado e posicionado sobre a gengiva

Com base no provisórios instalados e ajustados em boca, este mockup (ensaio estético) serviu como guia para a realização da gengivoplastia nos elementos 11, 12, 13, 21, 22 e 23, onde os mesmos foram planejados sem redução do modelo para essa finalidade.

Foi feita a marcação do desenho do contorno gengival com bisturi lâmina 15c, em seguida foi removido o provisório para a realização da gengivoplastia.

Os provisórios foram novamente reposicionados após a cirurgia e aguardado o período de cicatrização para posterior reabilitação final com peças em cerâmica dissilicato de lítio.



(Fonte: José Vitor Quinelli Mazaro)

FIGURA 5 – mockup utilizado como guia para realização de gengivoplastia



(Fonte: José Vitor Quinelli Mazaro)

FIGURA 6 – Antes e depois da reabilitação.

CASO 2

Paciente R.A.E., 60 anos buscou atendimento no curso de especialização em prótese dentária com queixa sobre a desarmonia de seu sorriso. Após consulta e anamnese, foram feitos os registros fotográficos e moldagem inicial para planejamento e ensaio estético sorriso.

Foi identificado a seguinte situação: dentes 15 e 22 coroas sobre implantes, dente 12 tratado endodonticamente, e algumas cáries na região cemento-esmalte, e resinas insatisfatórias. Esqueléticamente, o paciente é classificado como classe II de Keneddy.

Pode-se observar também a desarmonia causada pela má posição na distribuição dos dentes pela arcada, além da distribuição de cor desuniforme.



FIGURA 7 – foto intraoral identificando a desarmonia de posição, formato e cor dos dentes

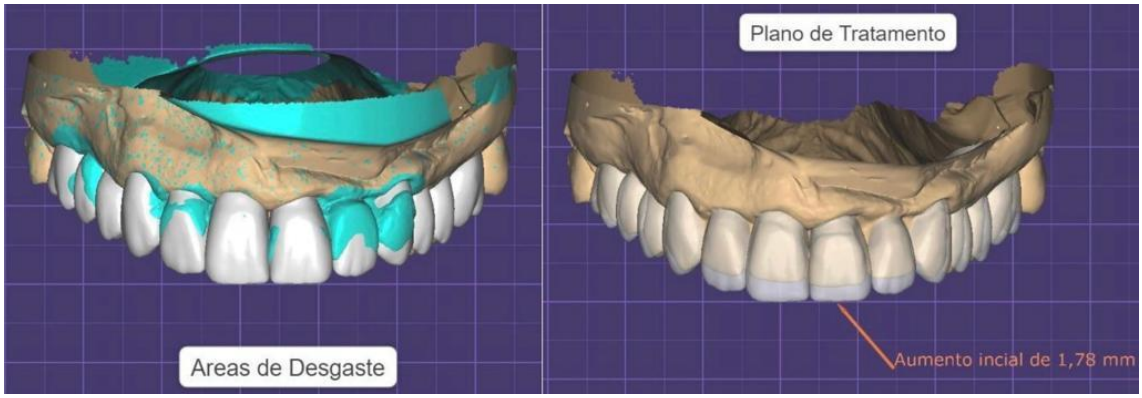

FIGURA 8 – Planejamento virtual.

A extrusão dentária observada na região de pré molares impossibilitou a realização do ensaio estético de forma satisfatória.

O paciente autorizou que fossem realizados desgastes eletivos nas pontas de cúspides dos prés molares para tornar viável a confecção do mockup, e corrigindo a curvatura oclusal no sentido antero-posterior.

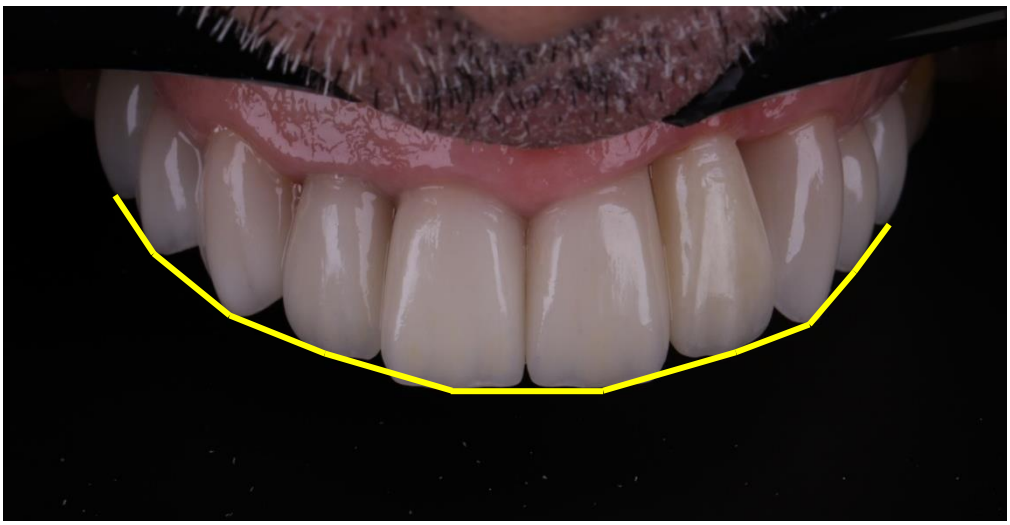

FIGURA 9 – Realinhamento da posição dos dentes na curva antero posterior



FIGURA 10 – Antes e depois da reabilitação.

DISCUSSÃO

A associação de técnicas cirurgias ao tratamento restaurador vêm contribuindo para a praticidade do resultado estético. Um olhar sobre a saúde periodontal em relação ao planejamento prévio é fundamental para resultados satisfatórios. O ensaio estético auxilia na previsibilidade do tratamento minimizando possíveis falhas e direcionando os procedimentos necessários para melhores resultados. Além disso, a confecção do mockup foi importante para esclarecer as dúvidas dos pacientes, deixando-a mais confiante com o resultado almejado[1, 18].

A Utilização do mockup como orientação da plastia gengival tem sido uma técnica positiva para harmonizar a estética branca (dentes) e vermelha (gengiva) como foi demonstrado no caso 1. O reestabelecimento do espaço biológico é

fundamental para o sucesso da reabilitação, garantindo a longevidade das restaurações, conforme tem sido demonstrado em outros casos na literatura[5, 19, 20].

Nem sempre é possível realizar o primeiro ensaio estético de forma ideal, sem desgastes prévios, conforme foi observado no caso 2. Dentes extruídos e a presença de coroas antigas com tamanho e contorno anormal podem comprometer o posicionamento do guia do mockup, não permitindo a reprodução do ensaio estético[6].

A evolução tecnológica relacionada a odontologia tem facilitado a comunicação entre laboratório e cirurgião dentista. Ao mesmo tempo, essa relação precisa ser bem estabelecida para que ambos consigam descrever e sanar as necessidades de cada caso. No primeiro caso relatado, a paciente sentiu-se insegura em relação ao tamanho dos dentes, o que foi sendo ajustado nos modelos gerados em software até que fosse viável fisiologicamente e agradável a paciente. Já no segundo caso, a extrusão na região de pré molares dificultaram a confecção do mockup de forma satisfatória, uma vez que os softweres para enceramento tentem a substituir o elemento a ser encerado por um modelo de dente já existente em uma biblioteca digital[9].

Uma opção viável para se realizar quando o paciente não está seguro para permitir desgastes eletivos e não consegue visualizar o planejamento, é fazer uso de uma caneta preta nas regiões que serão desgastadas. Assim, realiza-se a técnica de mockup por adição, e as regiões expostas que serão posteriormente reduzidas são “apagadas” com a caneta preta, permitindo uma reprodução mais próxima do planejamento final da reabilitação.

Caso o planejamento requeira desgastes excessivos que possa comprometer a saúde dentaria, deve-se levar em consideração refazer o planejamento com outras opções para compensar a desarmonia, como aumento de dimensão vertical, reparo no dente antagonista ou tratamento endodôntico, desde que a inserção radicular esteja satisfatória.

CONSIDERAÇOES FINAIS

A confecção do mockup mostrou-se uma etapa muito importante para o planejamento de reabilitações desde que seja simples ou complexa, possibilitando identificar previamente as limitações fisiológicas de cada caso e o que é possível fazer em cada situação, respeitando sempre a saúde periodontal e da estrutura dentária.

REFERENCIAS BIBLIOGRÁFICAS

1. Mizrahi B. Visualization before finalization: a predictable procedure for porcelain laminate veneers. Pract Proced Aesthet Dent. 2005 Sep;17(8):513-8; quiz 520, 566.
2. Davis NC. Smile design. Dent Clin North Am. 2007 Apr;51(2):299-318, vii.
3. Zanardi PR, Zanardi RLR, Stegun RC, Sesma N, Costa B, Laganá DC. The Use of the Digital Smile Design Concept as an Auxiliary Tool in Aesthetic Rehabilitation: A Case Report. Open Dent J . 2016 Feb 29;10:28-34.
4. Viana PC, Correia A, Neves M, Kovacs Z, Neugbauer R. Soft tissue waxup and mock-up as key factors in a treatment plan: case presentation. Eur J Esthet Dent. 2012 Autumn;7(3):310-23.
5. Jurado CA, Parachuru V, Tinoco JV, Guzman-Perez G, Tsujimoto A, Javvadi R, Afrashtehfar KI. Diagnostic Mock-Up as a Surgical Reduction Guide for Crown Lengthening: Technique Description and Case Report. Medicina (Kaunas). 2022 Sep 28;58(10):1360.
6. Shepperson A. The Digital Aesthetic Test Drive. Prim Dent J. 2023 Jun;12(2):46-56.
7. Garcia PP, da Costa RG, Calgaro M, Ritter AV, Correr GM, da Cunha LF, Gonzaga CC. Digital smile design and mock-up technique for esthetic treatment planning with porcelain laminate veneers. J Conserv Dent. 2018 Jul-Aug;21(4):455-458.
8. Cattoni F, Teté G, Calloni AL, Manazza F, Gastaldi G, Capparè P. Milled versus moulded mock-ups based on the superimposition of 3D meshes from digital oral

impressions: a comparative in vitro study in the aesthetic area. BMC Oral Health. 2019 Oct 29;19(1):230.

9. Lo Giudice A, Ortensi L, Farronato M, Lucchese A, Lo Castro E, Isola G. The step further smile virtual planning: milled versus prototyped mock-ups for the evaluation of the designed smile characteristics. BMC Oral Health. 2020 Jun 5;20(1):165.
10. Santos FR, Kamarowski SF, Lopez CAV, Storrer CLM, Teixeira Neto A, Deliberador TM. The use of the digital smile design concept as an auxiliary tool in periodontal plastic surgery. Dent Res J (Isfahan). 2017 Mar-Apr;14(2):158-161.
11. Pires LC, Leandrin TP, Aroni MAT, de Oliveira GJPL, Barbeiro RH, Verzola MH, Cirelli JA, Pigossi SC. Digital Smile Design and mock-up technique in esthetic crown lengthening: 2-year follow-up of six cases. Int J Esthet Dent. 2022 Feb 17;17(1):58-75.
12. Martins RP. Early vertical correction of the deep curve of Spee. Dental Press J Orthod. 2017 Mar-Apr;22(2):118-125.
13. Zavanelli AC, Dekon SFC, Zavanelli RA, Costa PS. Planejamento em prótese parcial fixa polígono de Roy. Rev. Odontol. Araçatuba; 26(1): 14-19, 2005.
14. Fabbri G, Cannistraro G, Pulcini C, Sorrentino R. The full-mouth mock-up: a dynamic diagnostic approach (DDA) to test function and esthetics in complex rehabilitations with increased vertical dimension of occlusion.. Int J Esthet Dent. 2018;13:460–474.
15. Magne P, Magne M. Use of additive waxup and direct intraoral mock-up for enamel preservation with porcelain laminate veneers. Eur J Esthet Dent. 2006;1:10–19.
16. Tinoco JV, Jurado CA, Rojas-Rueda S, Fischer NG. Additive Wax-Up and Diagnostic Mockup As Driving Tools for Minimally Invasive Veneer Preparations. Cureus. 2022 Jul 28;14(7):e27402.
17. Jon Gurrea, August Bruguera. Wax-up and mock-up. A guide for anterior periodontal and restorative treatments. Int J Esthet Dent. 2014 Summer;9(2):146-62.

18. Reis, GR. Mock-up: Previsibilidade e facilitador das restaurações estéticas em resina composta. Revista Odontológica do Brasil Central,; 27 (81): 105-111, 2018.
19. Eliasi MG; Carvalho W; Barboza EP. Localização da margem dos preparos em restaurações estéticas: uma discussão em relação à saúde periodontal. RGO, Rev. gaúch. odontol. (Online) Porto Alegre Jul./Dez; 61:1, 2013
20. Lyra SQP, Sampaio RIF, Oliveira DF. Espaço biológico: importância de restabelecer previamente a reabilitação protética. Research, Society and Development; 11(7): e25911729814, 2022.
21. Rosa, LOS. Planejamento digital associado à cirurgia periodontal para resolução estética. 2015. 44 f. Trabalho de Conclusão de Curso (Bacharelado) – Faculdade de Odontologia, Universidade Estadual Paulista, Araçatuba, 2015.