FACULDADE SETE LAGOAS

Especialização em Implantodontia

Maria Augusta Tavares de Melo Correia

PREVISIBILIDADE DA INSTALAÇÃO DE IMPLANTE EM MAXILA DE BAIXA DENSIDADE ÓSSEA COM A TÉCNICA DE OSSEODENSIFICAÇÃO: Relato de caso

Recife - PE

2026

Maria Augusta Tavares de Melo Correia

PREVISIBILIDADE DA INSTALAÇÃO DE IMPLANTE EM MAXILA DE BAIXA DENSIDADE ÓSSEA COM A TÉCNICA DE OSSEODENSIFICAÇÃO: Relato de caso

Trabalho de conclusão de curso apresentado à Faculdade Sete Lagoas como requisito parcial para obtenção do título de Especialista em implantodontia
Orientador: Prof. Ms Oséas Oliveira de Albuquerque
Área de concentração: Implantodontia

Recife
2026

Maria Augusta Tavares de Melo Correia

PREVISIBILIDADE DA INSTALAÇÃO DE IMPLANTE EM MAXILA DE BAIXA DENSIDADE ÓSSEA COM A TÉCNICA DE OSSEODENSIFICAÇÃO: Relato de caso

Trabalho de conclusão de curso apresentado à Faculdade Sete Lagoas como requisito parcial para obtenção do título de Especialista em Implantodontia

Aprovada em __/ __/__ pela banca constituída dos seguintes professores:

Documento assinado digitalmente
gov.br OSEAS OLIVEIRA DE ALBUQUERQUE
Data: 13/02/2026 13:08:28-0300
Verifique em https://validar.iti.gov.br

_____

(Orientador- Prof. Ms. Oséas Oliveira de Albuquerque)

Documento assinado digitalmente
gov.br MARCELO FARIAS DE MEDEIROS
Data: 16/02/2026 09:55:49-0300
Verifique em https://validar.iti.gov.br

_____

(Examinador- Prof. Dr. Marcelo Farias de Medeiros)

Documento assinado digitalmente
gov.br PAULO CELIO GUERREIRO BARBOZA
Data: 01/03/2026 10:40:08-0300
Verifique em https://validar.iti.gov.br

_____

(Examinador- Prof. Ms. Paulo Célio Guerreiro Barbosa)

Recife - PE

AGRADECIMENTOS

Agradeço em primeiro lugar a Deus, pela saúde e força que me proporcionou chegar até aqui.
A minha mãe que sempre me apoiou e não mediu esforços para ver esse sonho sendo realizado. Ela que sempre esteve ao meu lado nas horas mais difíceis e felizes. Me incentiva a ser melhor todos os dias.
Aos meus avós, Lourenço e Diva mesmo não estando presente fisicamente, sei que lá de cima estão sempre me acompanhando e iluminando. Estarão eternamente no meu coração.
Ao meu trio, Beatriz e Rafaela, que desde do começo tornou essa caminhada mais leve, sempre dispostas a me ajudar. Já passamos juntas por vários momentos de angústia, incertezas, mas principalmente de momentos de muita alegria.
Ao meu namorado, Lucas que sempre esteve me apoiando e incentivando a nunca desistir
Ao meu orientador Oséas, meu muito obrigada pelo conhecimento transmitido e suporte. Sou grata pelos conhecimentos adquiridos, pela paciência, disponibilidade e cuidado.
À todos os professores, Marcelo e Paulo que sempre nos ajudaram e compartilharam seus conhecimentos.

RESUMO

Introdução: A reabilitação com implantes na maxila com baixa densidade óssea sempre foi um desafio na prática clínica. Nessas regiões, alcançar uma boa estabilidade logo na instalação muitas vezes exige maior cautela e, em alguns casos, técnicas adicionais. Nesse cenário, a osseodensificação surge como uma alternativa moderna e menos invasiva, que não apenas preserva o osso, mas também o compacta e o valoriza, criando um leito mais favorável para receber o implante. **Objetivo:** Neste trabalho, apresenta-se e discute-se um caso clínico realizado em uma maxila atrófica, no qual a técnica de osseodensificação foi fundamental para tornar o procedimento mais seguro, confortável e previsível, mesmo diante do pouco volume ósseo disponível. A evolução do caso reflete o que diversos estudos recentes já vêm demonstrando: maior estabilidade inicial, menor necessidade de procedimentos complementares e uma experiência cirúrgica mais tranquila para o paciente. **Conclusão:** A osseodensificação se mostrou uma aliada importante na reabilitação de áreas com baixa densidade óssea e de rebordos atrésicos permitindo que, mesmo em uma maxila atrésica, fosse possível criar um ambiente mais favorável para a instalação do implante.

Palavras-chave; Implantes dentários. Osseodensificação. Maxila atrófica. Estabilidade primária. Densidade óssea.

ABSTRACT

Introduction: Implant rehabilitation in the maxilla with low bone density has always been a challenge in clinical practice. In these regions, achieving good stability right from the implant placement often requires greater caution and, in some cases, additional techniques. In this scenario, osseodensification emerges as a modern and less invasive alternative that not only preserves the bone but also compacts and enhances it, creating a more favorable bed for implant placement. **Objective:** This paper presents and discusses a clinical case performed on an atrophic maxilla, in which the osseodensification technique was fundamental in making the procedure safer, more comfortable, and predictable, even with the limited bone volume available. The case's evolution reflects what several recent studies have already demonstrated: greater initial stability, less need for complementary procedures, and a more tranquil surgical experience for the patient. **Conclusion:** Osseodensification proved to be an important ally in the rehabilitation of areas with low bone density and atresic ridges, allowing, even in an atresic maxilla, the creation of a more favorable environment for implant placement.

Keywords: Dental implants. Osseodensification. Atrophic maxilla. Primary stability. Bone density.

SUMÁRIO

1 INTRODUÇÃO..... 7
2 OBJETIVOS..... 9
3 RELATO DE CASO.....10
4 DISCUSSÃO.....18
5 CONCLUSÃO 21
REFERÊNCIAS 22
ANEXOS……23

1 INTRODUÇÃO

A implantodontia moderna transformou profundamente a forma como a odontologia reabilita pacientes com perdas dentárias, oferecendo soluções estáveis, estéticas e funcionais. A instalação de implantes osseointegrados depende, entretanto, de um conjunto de fatores biológicos e mecânicos, entre os quais a quantidade e qualidade óssea se destacam como elementos decisivos para o sucesso do tratamento. Na maxila posterior, no qual é uma região frequentemente afetada pela reabsorção do processo alveolar e pneumatização do seio maxilar, é onde esses desafios tornam-se ainda mais acentuados. Nesses casos, a baixa densidade óssea geralmente classificada como tipo D3 (osso com cortical fina) ou D4 (osso mais mole e menos denso) pode comprometer a estabilidade primária do implante, dificultando a previsibilidade clínica e aumentando o risco de falhas precoces (Formiga et al., 2022)

Nesse cenário, a Técnica de Osseodensificação (OD) surge como uma inovação biomecânica que propõe uma mudança de paradigma. Desenvolvida para preservar o volume ósseo durante a preparação da osteotomia, a OD utiliza brocas específicas em rotação reversa que, ao invés de cortar o osso, promovem sua condensação e compactação ao longo das paredes da osteotomia. Esse movimento gera um efeito elástico de expansão controlada e cria um ambiente que favorece o aumento da densidade óssea ao redor do implante (Boni et al., 2024).

Estudos recentes demonstram que a técnica de Osseodensificação pode melhorar significativamente a estabilidade primária, aumentar o contato osso–implante (BIC) e potencializar a qualidade da osseointegração, sobretudo em maxilas atróficas (Ferenõ-Cáceres et al.,2024).Pesquisas comparativas entre a técnica de Osseodensificação e perfuração convencional apontam que o uso das brocas densificadoras resulta em valores superiores de torque de instalação e do quociente de estabilidade do implante, além de diminuir a necessidade de procedimentos complementares (El-Sayed; Abdullah; Ezzat, 2025)

Almeida et al., 2025. demonstraram outro aspecto relevante é que a OD favorece a preservação do osso autógeno compactado, funcionando como um enxerto biológico auto sustentado. Essa característica pode contribuir para uma maior previsibilidade em locais onde o osso é esponjoso e pouco resistente,ampliando as possibilidades de reabilitação mesmo em pacientes com maxila severamente reabsorvida. Além disso, a técnica tem sido associada a menor morbidade operatória, considerando que preserva o tecido ósseo e reduz a necessidade de abordagens invasivas, um benefício que impacta diretamente o bem-estar e a experiência do paciente

O estudo de Ortiz; Maurício; Mascarenhas (2025) tem demonstrado que essa técnica favorece o aumento da densidade óssea ao redor do implante, maior contato osso–implante (bone-to-implant contact, BIC), e incremento no torque de inserção e nos valores de estabilidade primária (avaliados por ISQ — Implant Stability Quotient)

Saleh; Hegab; El Naas, 2025 realizaram um estudo comparativo recente com perfuração convencional, implantes colocados com OD na maxila posterior apresentaram densidade óssea significativamente maior e estabilidade primária superior já no momento da instalação, mantendo bons resultados após seis meses.

Outro levantamento sistemático apontou que, em ossos de baixa densidade (tipos D3–D4), a técnica consistentemente elevou a média do Quociente de Estabilidade do Implante em comparação ao protocolo tradicional e evidência de que a técnica de Osseodensificação pode tornar viável a reabilitação com implantes em regiões que antes exigiam enxertia ou técnicas complexas. (Ferenõ-Cáceres et al.,2024).

2 OBJETIVO

O presente trabalho tem como objetivo, por meio da apresentação de um caso clínico, demonstrar a eficácia do uso da técnica de osseodensificação na instalação de implante em maxila com baixa densidade óssea e atrófica, evidenciando sua contribuição para uma reabilitação mais previsível.

4 RELATO DE CASO

Paciente sexo masculino, 64 anos, compareceu ao Centro de pós graduação em Odontologia- CPGO, no curso de especialização em implantes dentários para realização de reabilitação sobre implantes e posteriormente reabilitação com próteses fixas sobre implantes. Apresentou a queixa principal: “Quero melhorar o meu sorriso e a minha qualidade de vida”. Após anamnese e exame físico constatou-se que o paciente é alérgico apenas a dipirona. Clinicamente, desdentado parcial superior e inferior e nunca usou prótese dentária (Figura 1). Anteriormente foi realizada a instalação de 3 implantes. E ,o caso clínico relatado, refere-se à utilização da técnica de osseodensificação para a instalação do 4º implante.

Figura 1 - Fotos de frente e das arcadas da paciente.

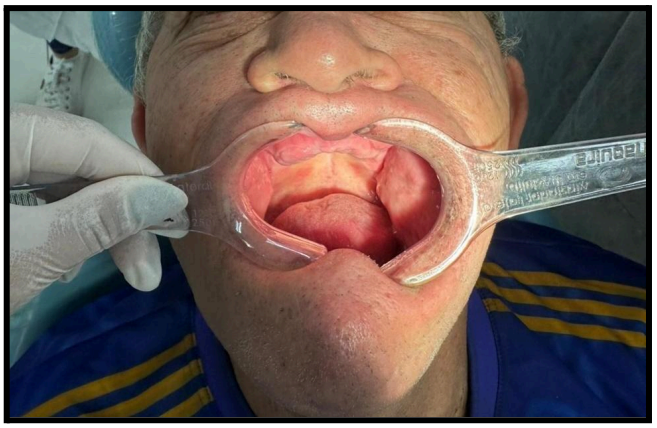

Fonte: Autoria própria

Na tomografia podemos observar a instalação dos 3 implantes e no lado esquerdo evidenciou que o osso possui uma altura óssea de 7,05mm e a largura óssea de 2,23mm nos cortes

Figura 02- Tomografia de feixe cônico e os cortes 37,38,39,40

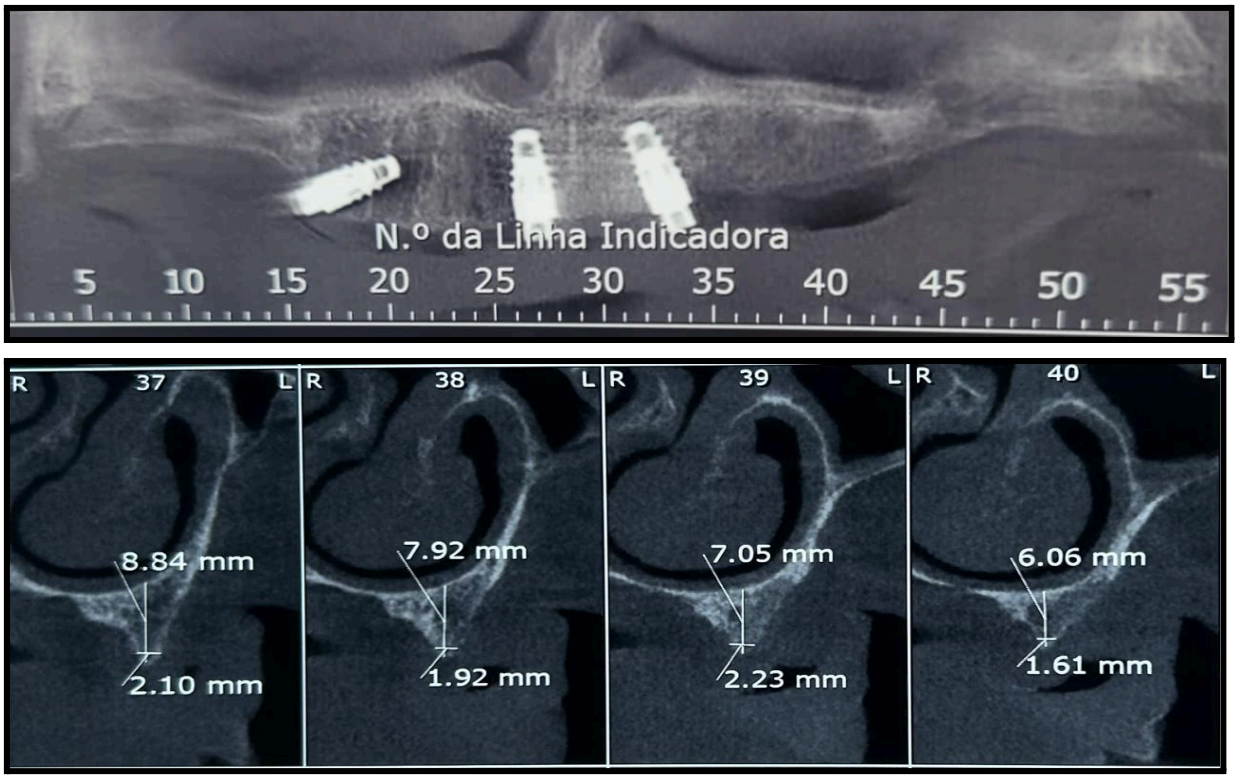

Fonte: Autoria própria

Após planejamento do caso, foi proposto e aceito pelo paciente a realização da técnica de osseodensificação como viável estratégia menos invasiva para aumentar a densidade óssea e permitir a instalação de implante com estabilidade primária satisfatória.

A publicação do caso foi autorizada mediante assinatura do Termo de Consentimento Livre Esclarecido (TCLE).

Realizou-se anestesia local infiltrativa posterior com solução de articaína a 4% com epinefrina 1:100.000 (Articaine®, DFL Indústria e Comércio S.A., Rio de Janeiro, Brasil).(Figura 03) e após, iniciou-se o processo de incisão em todo rebordo alveolar remanescente de maxila do lado esquerdo.Foram realizadas ainda duas incisões relaxantes, aproximadamente na área correspondente ao segundo molar e aos incisivos anteriores. Em continuidade ao protocolo operatório, procedeu-se ao

descolamento dos tecidos gengival, periósteo e estruturas adjacentes, permitindo ampla exposição do campo cirúrgico (Figura 04).

Figura 03- Anestesia local infiltrativa



Fonte: Autoria própria

Figura 04- Incisão e descolamento dos tecidos gengivais

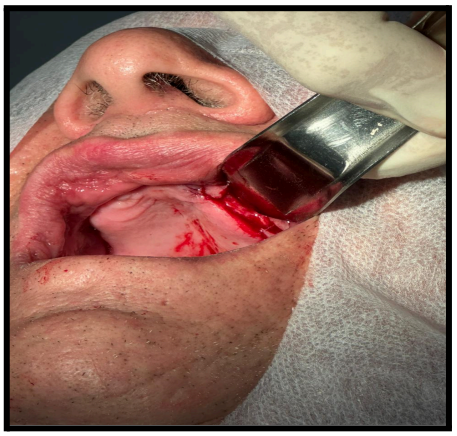

Fonte: Autoria própria

Após o descolamento até a visualização do implante adjacente, foi medido com o compasso castroviejo a distância que seria feita a fresagem, no qual foi de 6mm (Figura 05)

Figura 05: Medição da distância para realizar a fresagem

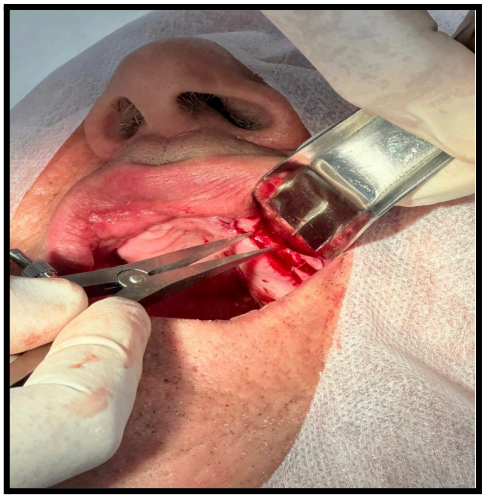

Fonte: Autoria própria

Em sequência, foi realizada a primeira fresagem (Figura 06) com a lança do kit de implante Epikut (Epikut®, Curitiba, Brasil) da SIN (SIN Implant System®, São Paulo, Brasil).,(Figura 07 A) e a técnica de osseodensificação foi realizada com o kit de osseodensificação *Bone Expander* (Maximus®, São Paulo, Brasil).(Figura 07 B).

Figura 06- Primeira fresagem com a lança

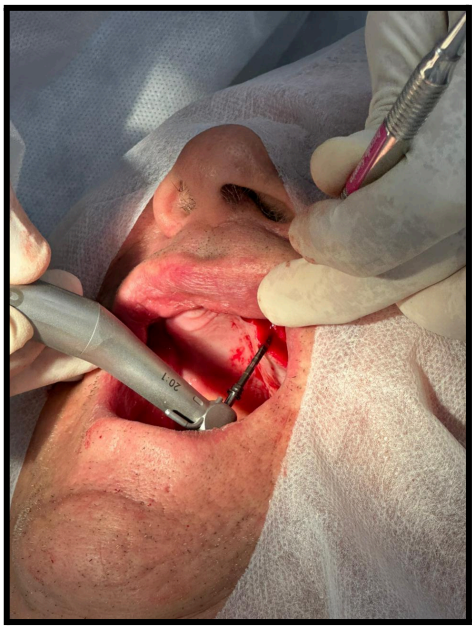

Fonte: Autoria própria

Figura 07- Kits cirúrgicos usados na cirurgia

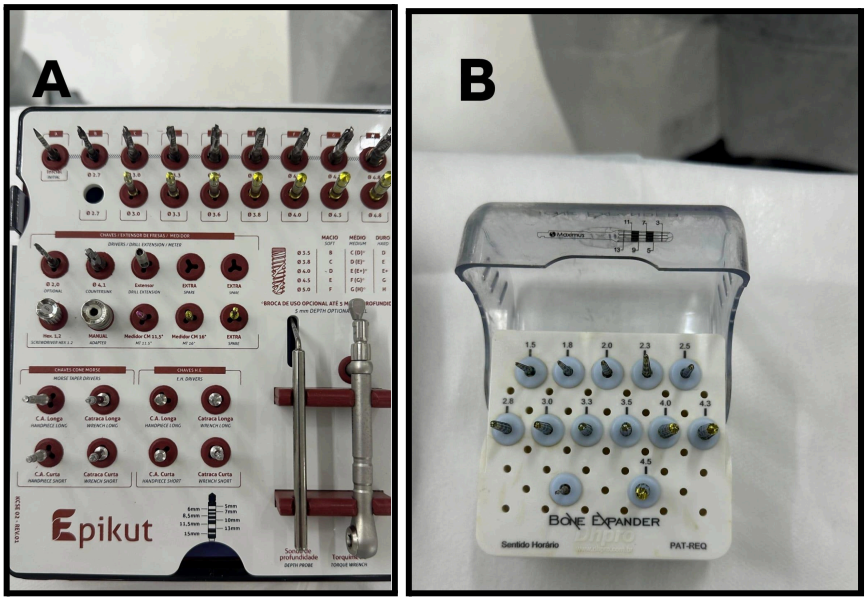

Legenda: A- Kit de implante da SIN,Epikut. B- Kit de osseodensificação da Maximus, *Bone Expander.*

Fonte: Autoria própria

Depois da primeira fresagem com a lança foi usada a broca 1.5mm até a profundidade de 5.5mm para transpor cortical (Figura 08).

Figura 08- Broca 1.5mm até a profundidade de 5.5mm

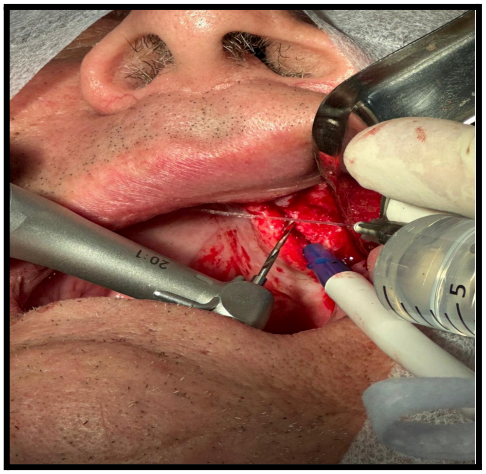

Fonte: Autoria própria

Seguindo o fluxo cirúrgico, foi feita a progressão sequencial com brocas de 1.8mm (Figura 09 A), 2.0mm (Figura 09 B), 2.3mm (Figura 09 C), 2.5mm (Figura 09 D), 2.8mm (Figura 09 E) e 3.0mm (Figura 09 F) , todas em rotação de 1200 rpm, com irrigação abundante para poder gerar uma pressão hidráulica.

Figura 09- Progressão sequencial com as brocas do kit de osseodensificação.

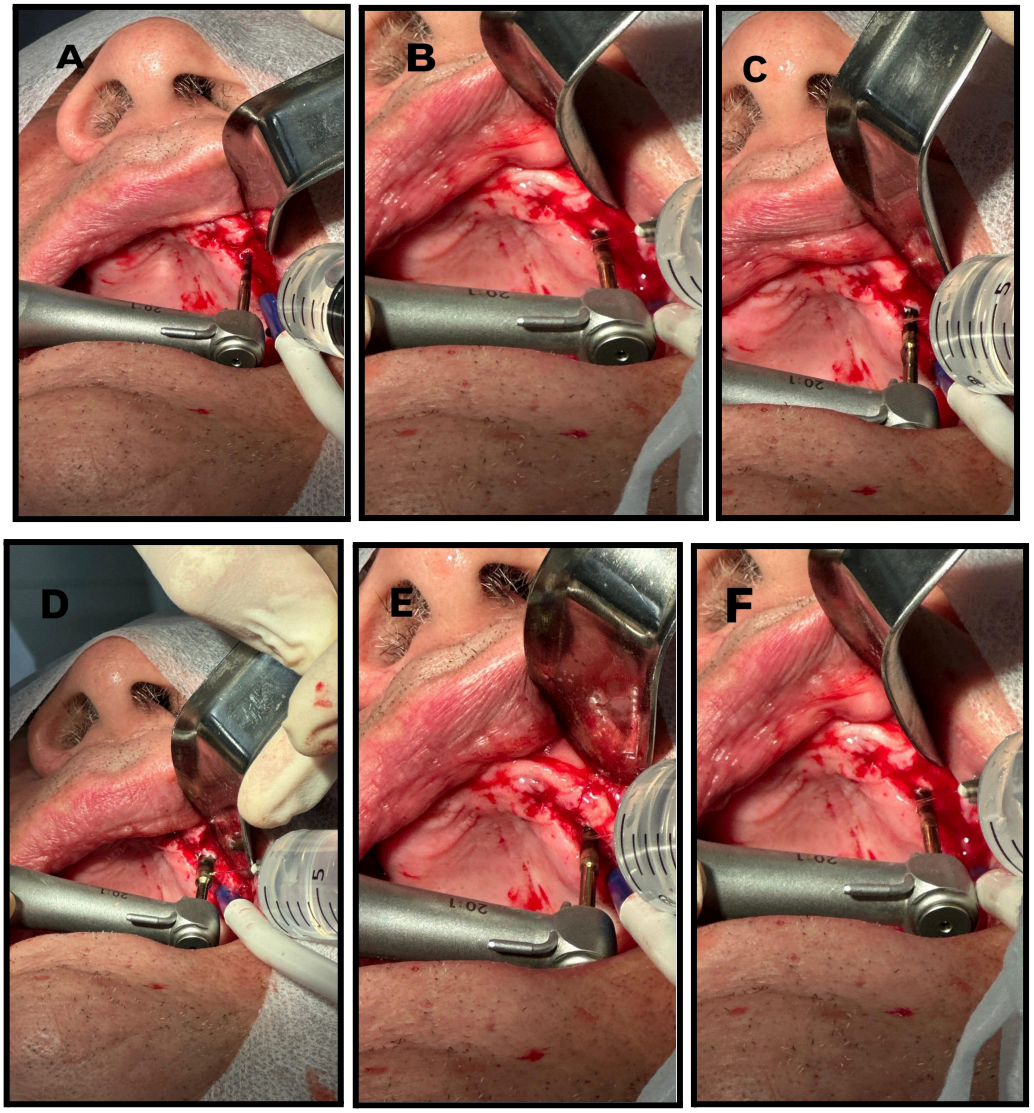

Legenda: A- Broca de 1.8mm. B- Broca de 2.0mm. C- Broca de 2.3mm. D- Broca de 2.5mm. E- Broca 2.8mm. F- Broca de 3.0mm.

Fonte: Autoria própria

Em sequência foi feita a instalação do implante cone-morse 3.5x7mm da SIN, com o torque de 30N (Figura 10).

Figura 10: Instalação do implante cone morse 3.5x7mm com o torque de 30N

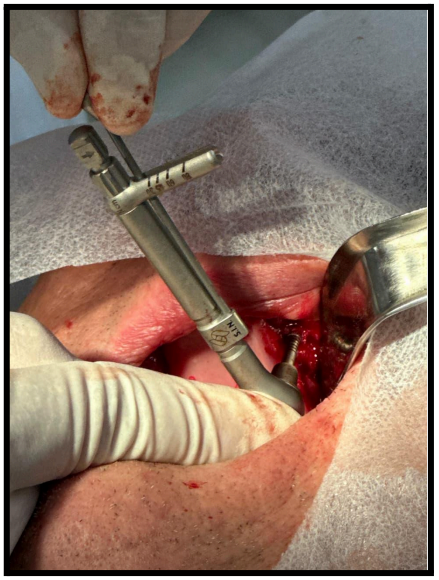

Fonte: Autoria própria

Após a instalação dos implantes, deu sequência para a síntese cirúrgica, no qual foi usado um fio de sutura 3-0 seda (Figura 11).

Figura 11- Síntese cirúrgica



Fonte: Autoria própria

Por fim, foi realizada uma radiografia periapical, que mostrou o implante. (Figura 12). Foi realizado o reembasamento da prótese provisória com reembasador *Soft Liner* (Soft Confort®, DFL Indústria e Comércio S.A., Rio de Janeiro, Brasil).

Figura 12- Radiografia periapical do implante

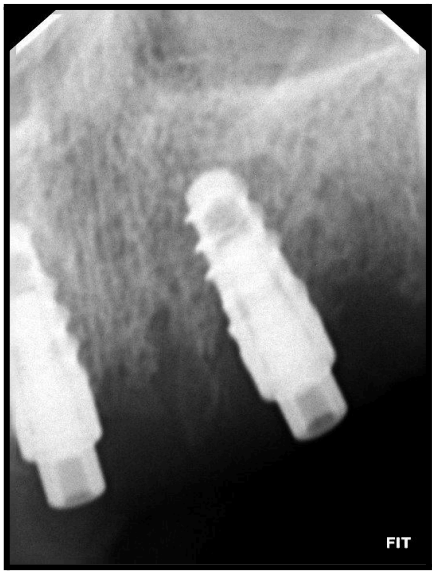

Fonte: Autoria própria

Para o pós operatório, prescreveu-se Amoxicilina 500mg a cada 8 horas por 7 dias, Nimesulida 100mg a cada 12 horas por 5 dias, Paracetamol 750mg em caso de dor e bochechos com Digluconato de Clorexidina 0,12% por 7 dias.

5 DISCUSSÃO

Instalar implantes em regiões de maxila com baixa densidade óssea sempre foi um desafio para a Implantodontia, não apenas por questões técnicas, mas também pelo impacto que isso tem na experiência do paciente. No caso analisado, as limitações de altura e principalmente de largura óssea poderiam facilmente transformar o procedimento em algo mais complexo, exigindo enxertos e abordagens invasivas. No entanto, a utilização da técnica de osseodensificação trouxe uma nova perspectiva, permitindo trabalhar com o osso disponível de forma mais respeitosa e funcional (Boni et al. 2024)

A literatura já demonstra que a perfuração convencional remove tecido ósseo e pode reduzir ainda mais a estabilidade inicial, algo preocupante em ossos classificados como D3 e D4 (Formiga et al., 2022). Essa instabilidade inicial está diretamente ligada ao risco de falhas precoces, motivo pelo qual a busca por técnicas que preservem o tecido é tão relevante. Nesse sentido, a osseodensificação apresenta um diferencial importante: em vez de retirar, ela compacta o osso, criando paredes mais densas ao redor da osteotomia. Esse efeito, que já foi bem documentado por Boni et al. (2024) e Fereño-Cáceres et al. (2024), torna o ambiente mais favorável ao implante e eleva o torque e o quociente de estabilidade do implante de forma consistente.

No presente caso, foi possível perceber, na prática, aquilo que a literatura descreve: a expansão óssea progressiva trouxe segurança, controle e sensação de estabilidade durante o procedimento. Mesmo em uma largura inicial tão reduzida, o comportamento do osso compactado favoreceu a criação de um leito mais resistente. Essa regeneração do próprio osso funcionando quase como um enxerto

natural é uma característica amplamente destacada como um dos grandes benefícios da técnica (El-Sayed; Abdullah; Ezzat, 2025)

Outro ponto importante é que a OD tende a evitar procedimentos mais invasivos, como enxertos estruturados ou expansões agressivas. Isso não só reduz a morbidade cirúrgica, como traz mais conforto ao paciente e diminui o tempo de recuperação, algo alinhado ao que relatam Almeida et al. (2025). No caso discutido, essa abordagem menos traumática foi especialmente valiosa, já que permitiu a instalação do implante sem necessidade de etapas adicionais.

Do ponto de vista biomecânico, a estabilidade inicial obtida também se mostrou compatível com os achados científicos. Estudos anteriores indicam que implantes instalados com essa técnica apresentam menor micromovimentação e melhor comportamento nos primeiros momentos de cicatrização, uma fase que costuma ser decisiva para o sucesso do tratamento (Boni et al., 2024). Isso reforça a ideia de que, mesmo em maxilas muito delicadas, a técnica pode oferecer resultados mais previsíveis.

É claro que a osseodensificação não elimina todos os riscos. Em áreas muito estreitas, como a encontrada neste caso, existe sempre a preocupação com perfurações e fenestrações caso a expansão não seja feita com cuidado. A técnica exige sensibilidade tátil, conhecimento da anatomia e planejamento tridimensional, aspectos que também são reforçados na literatura segundo Formiga et al., 2022. Ainda assim, quando utilizada com critério, a técnica amplia consideravelmente o leque de possibilidades para reabilitação em maxilas atróficas.

De forma geral, os resultados obtidos neste caso caminham lado a lado com o que os estudos atuais têm mostrado: a osseodensificação promove um ambiente mais estável, mais preservado e mais favorável para a osseointegração, especialmente em regiões de baixa densidade. Além disso, reduz a necessidade de intervenções complementares e torna o procedimento mais confortável e seguro tanto para o profissional quanto para o paciente.

6 CONCLUSÃO

A osseodensificação se mostrou uma aliada importante na reabilitação de áreas com baixa densidade óssea e de rebordos atrésicos permitindo que, mesmo em uma maxila atrésica, fosse possível criar um ambiente mais favorável para a instalação do implante.

REFERÊNCIAS

ALMEIDA, C. S. de *et al.* Levantamento de seio maxilar através da técnica de osseodensificação e instalação imediata de implantes dentários. **Revista Eletrônica Acervo Saúde**, v. 25, e17970, 2025. DOI: 10.25248/REAS.e17970.2025.

BONI, R. C. *et al.* Clinical trials on the osseodensification technique for dental implants: literature review. **Research, Society and Development**, v. 14, n. 1, 2025. DOI: 10.33448/rsd-v14i1.47897.

BAGHAT, Ahmed Samir; HEGAB, Ayman; EL NAAS, Samy Saeed. Comparative evaluation of osseodensification vs. traditional technique for dental implants placement in posterior maxilla using resonance frequency analysis and bone density measurement. ***Al-Azhar Journal of Dental Science***, 1 Jul. 2025.

EL-SAYED, R. M.; ABDULLAH, M. M.; EZZAT, M. M. Comparative evaluation of osseodensification vs. traditional technique for dental implants placement in posterior maxilla using resonance frequency analysis and bone density measurement. **Al-Azhar Journal of Dental Science**, v. 28, n. 3, p. 431–438, 2025. DOI: 10.21608/ajdsm.2024.260356.1498.

FEREÑO-CÁCERES, A. *et al.* Primary stability with osseodensification drilling of dental implants in the posterior maxilla region in humans: a systematic review. **Dental and Medical Problems**, v. 61, n. 4, p. 605–612, 2024. DOI: 10.17219/dmp/183189.

FORMIGA, M. C. *et al.* Effects of osseodensification on immediate implant placement: retrospective analysis of 211 implants. **Materials**, v. 15, n. 10, p. 3539, 2022.

ORTIZ, R.; MAURÍCIO, P.; MASCARENHAS, P. S. Densifying the future: a critical review of osseodensification and implant dentistry. **Dentistry Journal**, v. 13, n. 10, p. 461, 2025. DOI: 10.3390/dj13100461.

ANEXO - TERMO DE CONSENTIMENTO LIVRE ESCLARECIDO (TCLE)

TERMO DE AUTORIZAÇÃO DE USO DE IMAGEM

Neste ato, Manuel Eduardo de Souza, nacionalidade Brasileira, estado civil casado, portador da Cédula de identidade RG nº. 1329.486 SSP.PE, inscrito no CPF/MF sob nº 186749174-53, residente à Av/Rua Renascença, nº. 835, município de Cajueiro Seco. Jaboatão dos Gu./PE. AUTORIZO gratuitamente o uso de minhas imagens pré, trans e pós-operatórias, bem como toda documentação de exames de imagens, fotografias, laudos de exames pré e pós-operatórios com utilização em divulgação na mídia leiga e científica, publicações em livros, periódicos, etc, bem como das seguintes formas: (I) out-door; (II) busdoor; folhetos em geral (encartes, mala direta, catálogo, etc.); (III) folder de apresentação; (IV) anúncios em revistas e jornais em geral; (V) home page; (VI) cartazes; (VII) back-light; (VIII) mídia eletrônica (painéis, vídeo-tapes, televisão, cinema, programa para rádio, entre outros). Por esta ser a expressão da minha vontade declaro que autorizo o uso acima descrito sem que nada haja a ser reclamado a título de direitos conexos à minha imagem ou a qualquer outro, e assino a presente autorização em 02 vias de igual teor e forma.

Recife, dia 17 de dezembro de 2025.

Manuel Eduardo de Souza.

(assinatura paciente ou responsável)

Nome:
Telefone p/ contato: 9.8898-0049.