FACULDADE SETE LAGOAS – FACSETE

Pós-graduação em Odontologia

Hortência Leite Clementino

REINTERVENÇÃO ENDODÔNTICA EM MOLAR SUPERIOR COM COMPLEXIDADE ANATÔMICA: RELATO DE CASO

Recife

2023

Hortência Leite Clementino

REINTERVENÇÃO ENDODÔNTICA EM MOLAR SUPERIOR COM COMPLEXIDADE ANATÔMICA: RELATO DE CASO

Monografia apresentada ao curso de especialização Latu sensu da faculdade Sete Lagoas – FACSETE, como requisito parcial para obtenção do título de especialista em Endodontia.

Orientador: Profa. Priscila Dâmaris

Área de concentração: Endodontia

Recife

2023

Hortência Leite Clementino

REINTERVENÇÃO ENDODÔNTICA EM MOLAR SUPERIOR COM COMPLEXIDADE ANATÔMICA: RELATO DE CASO

Monografia apresentada ao curso de especialização Latu sensu da faculdade Sete Lagoas – FACSETE, como requisito parcial para obtenção do título de especialista em Endodontia.

Aprovado em 04/ 03 / 2023 pela banca constituída dos seguintes professores:

Orientadora - Profa. Priscila Dâmaris

Prof. Msc. Kamylla Yolanda de Souza e Silva

Prof. Dr. Glauco Santos Ferreira

RESUMO

A reintervenção endodôntica na maioria dos casos é o procedimento indicado para resolver o fracasso do tratamento primário. Esse trabalho tem como objetivo relatar um caso clínico de reintervenção como opção terapêutica do insucesso endodôntico. O caso descrito é de uma paciente do sexo feminino, 23 anos de idade, sem alterações fisiológicas. Procurou a clínica de endodontia do Centro de Especialidades Odontológicas, para realização de uma reintervenção endodôntica no elemento dentário 16. Após avaliação clínica e radiográfica constatou-se a presença de um tratamento endodôntico incompleto, visto que o canal MV2 não tinha sido localizado e instrumentado anteriormente. Foram realizados a desobturação e localização de todos os canais, preparo químico-mecânico, utilização da medicação intracanal, obturação e selamento coronário e proservação do caso. Conclui-se, portanto, que a reintervenção endodôntica busca corrigir de maneira eficaz os erros do tratamento primário, melhorando assim a qualidade do preparo.

Palavras- chave: Ápice dentário; endodontia; retratamento.

ABSTRACT

Endodontic reintervention in most cases is the indicated procedure to resolve failure of primary treatment. This study aims to report a clinical case of reintervention as a therapeutic option for endodontic failure. The case described is of a 23-year-old female patient with no physiological changes. He sought the endodontic scline of the Center for Dental Specialties, to perform an endodontic reintervention in the dental element 16. After clinical and radiographic evaluation, the presence of an incomplete endodontic treatment was verified, since the MV2 channel had not been previously located and instrumented. The dissobction and location of all channels, chemical-mechanical preparation, use of intracanal medication, filling and sealing of the case were performed. Therefore, it is concluded, that endodontic reintervention seeks to effectively correct the errors of primary treatment, thus improving the quality of preparation.

Keywords: Dental apex; endodontics; retreatment.

LISTA DE FIGURAS

FIGURA 1- Radiografia periapical inicial.

FIGURA 2- Radiografia periapical da desobturação dos canais.

FIGURA 3- Prova do cone.

FIGURA 4- Obturação dos canais.

SUMÁRIO

1 INTRODUÇÃO 7
2 RELATO DO CASO 08
3 DISCUSSÃO 12
4 CONSIDERAÇÕES FINAIS 14
REFERÊNCIAS 15
ANEXO A- TERMO DE CONSETIMENTO LIVRE E ESCLARECIDO 17

1. INTRODUÇÃO

O tratamento endodôntico constitui- se em uma fusão de procedimentos químicos e mecânicos, nos quais, após a remoção do tecido pulpar e do eventual material séptico presente, o canal é preparado para receber um elemento biocompatível capaz de selar toda a sua extensão. Dessa maneira, tem-se um canal livre de microrganismos e é possível a recuperação da saúde dos tecidos perirradiculares (CHANDRA, 2009).

Ainda que sejam notórios os recentes avanços tecnológicos, o êxito no tratamento endodôntico ainda não é atingido em todos os casos. Há uma quantidade considerável de elementos dentários tratados endodonticamente que não respondem clínica e radiograficamente à terapia (MAUTONE, 2014).

No entanto, existem diversos motivos que causam o insucesso do tratamento endodôntico e algumas situações referentes ao elemento dentário possibilitam uma maior chance de falhas. Dentre estas se destacam as dificuldades nas etapas de instrumentação e obturação, impedindo o adequado selamento do canal e com isso levando a sobreobturação ou subobturação; reabsorções radiculares, que são capazes de mudar a anatomia do canal e, assim dificultar a instrumentação e consequentemente a obturação; a presença de calcificações que também podem prejudicar o tratamento endodôntico, principalmente por causa da localização (CAMPOS, 2018).

Durante a realização do tratamento endodôntico o cirurgião-dentista, pode provocar algumas iatrogenias como por exemplo, fratura de instrumentos, perfurações, desvio e formação de degraus. A instrumentação endodô
maneira inadequada geralmente leva ao insucesso (LICCIARDI et al. 20

De acordo com Soares & Goldberg, 2011 o retratamento end
intervenção realizada após a confirmação do insucesso do tratamento
primário. O tratamento então, deverá ser feito com o propósito de melhorar a qualidade do tratamento existente ou criar condições clínicas e biológicas apropriadas para o reparo dos tecidos perirradiculares.

Diante disso, esse trabalho tem como objetivo relatar um caso clínico sobre uma reintervençao endodôntica no elemento dentário 16, além de localizar e instrumentar o canal MV2 que não teve intervenção no tratamento primário.

2. RELATO DO CASO

Paciente G.G.A, 23 anos, sexo feminino, foi encaminhada para o Centro de Pós-Granduação em Odontologia – CPGO, Recife-PE, para retratamento do elemento dentário 16. O encaminhamento para a realização do procedimento foi feito pelo ortodontista, com o objetivo de continuação do tratamento ortodôntico.

Na anamnese a paciente não relatou nenhum tipo de problema médico. No exame clínico, não apresenta edema, fístula e bolsa periodontal. Os testes de percussão vertical e horizontal apresentaram-se negativos. Possuía ausência de mobilidade e coloração normal. Ao teste de frio e de cavidade, a paciente respondeu de forma negativa ao estímulo. Diante disso, foi realizado o exame complementar, radiografia periapical (Figura 1). Após esclarecimento e assinatura do termo de consentimento livre e esclarecido - TCLE (Anexo A), o tratamento endodôntico de fato foi iniciado.

Figura 1: Radiografia periapical inicial (Fonte: Arquivo Pessoal)



Fonte: Arquivo Pessoal

Na primeira sessão foram realizadas a anestesia infiltrativa e nas papilas, na região do dente 16, com mepivacaína a 2% + epinefrina 1:100.000 (Fabricante: DFL, Rio de Janeiro - Brasil). Seguindo com a adequação da abertura coronária com a

ponta diamantada esférica 1014 (FG – Microdont, São Paulo - Brasil) e a broca endo Z (FG – Microdont, São Paulo - Brasil). Após isso, foi realizado o isolamento absoluto com lençol de borracha (Madeitex, Espírito Santo – Brasil) e arco Ostby (Indusbello, Paraná – Brasil). O grampo de escolha foi o 205 (Golgran, São Paulo – Brasil) e a barreira gengival foi feita com Top Dam (FGM, Santa Catarina – Brasil).

Para a desobturação do canal, foram utilizadas as limas rotatórias ProDesign Logic RT (Easy, Belo Horizonte MG, Brasil) , com secção transversal hélice dupla e tripla (Hélice Dupla #.30/10 | Hélice Tripla #.25/08, #.20/06), comprimento de 25mm e velocidade de 350 a 950 RPM. Em conjunto com o processo, a solução de escolha para irrigação dos canais foi o hipoclorito de sódio (NaOCL) a 2,5% (Brilux, Pernambuco – Brasil).

Em uma segunda sessão, após a desobturação dos 3 canais, foi necessário encontrar o MV2, para facilitar essa etapa, foi solicitado que a paciente realizasse uma tomografia computadorizada, para melhor visualização e localização dos canais.

Figura 2: Radiografia periapical da desobturação dos canais



Fonte: Arquivo Pessoal

Seguindo o tratamento, na terceira sessão, foi iniciado o protocolo de preparo químico-mecânico (PQM) e localização do canal MV2. Foi utilizado a lima de exploração especial # 10 25mm (Dentsply, São Paulo) nos canais mésio vestibular, disto vestibular e palatino. Seguindo com o tratamento, foi utilizado o inserto para ultrassom E- 15 finder (Helse ultrassonic) para encontrar o canal MV2 que não tinha

sido tratado anteriormente. A lima # C pilot 21mm (VDW, Munique, Alemanha) foi escolhida para a exploração do mesmo.

Na quarta sessão, após a exploração, deu-se início ao preparo com limas rotatórias, hibridizando sistemas das marcas Race Evo (Race Evo,São Paulo) e Mk Life (Mk Life, Rio Grande do Sul), utilizando o Motor Endodôntico E-Connect Pro(Mk Life, Rio Grande do Sul). O terço médio foi preparado com lima Race Evo #15.04 (Race Evo,São Paulo) até o CPT. Em seguida, o comprimento real (CRD) dos quatro canais foi obtido com o localizador apical E-Pex Pro (Mk Life, Porto Alegre- RS, Brasil).

Para a instrumentação do terço apical a sequência de limas foi #25.04 e #30.04 Race Evo (Race Evo,São Paulo- Brasil) nos canais MV1 E DV. No canal palatino foi necessário a hibridização dos sistemas com as limas da Race Evo #25.04 | #30.04 (Race Evo,São Paulo- Brasil) e Mk life #35.04| 40.06 e 50.05 (MK life, Rio Grande do Sul - Brasil). No canal MV2 lima Race Evo #25.04 (Race Evo,São Paulo- Brasil) . Durante todo o processo do tratamento endodôntico, foi utilizado como solução irrigadora hipoclorito de sódio 2,5% NaClO (Brilux, Pernambuco – Brasil).

Seguindo a reintervenção, durante a quinta sessão, quando todos os canais foram instrumentados, foi realizada então a prova dos cones (Odous de Deus, Belo Horizonte-MG, Brasil).

Figura 3- Prova do cone



(Fonte: Arquivo Pessoal)

Foi então dado início ao protocolo de desinfecção e posterior obturação dos canais. Para a desinfecção foram utilizados a solução irrigante NaOCl 2,5% (Brilux,

Pernambuco – Brasil), EDTA 17% (Biodinâmica, Ibiporã- PR, Brasil) em 3 ciclos de 20 segundos cada, alternando-se a substância. Depois da desinfecção, os canais foram secos com papel absorvente e obturação dos canais radiculares com cones guta-percha (Odous de Deus, Belo Horizonte-MG, Brasil) e o cimento endodôntico Sealer Plus (MK life, Rio Grande do Sul - Brasil).

Figura 4- Obturação dos canais

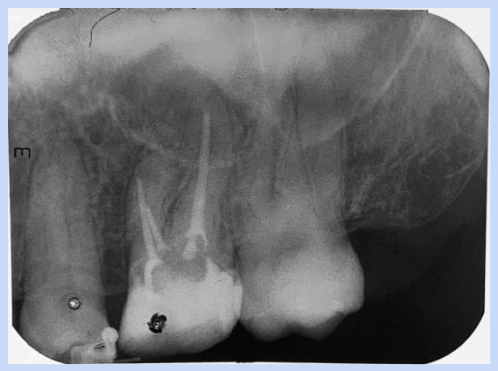

Fonte: Arquivo Pessoal

3. DISCUSSÃO

O trabalho descrito a seguir, trata- se de um um relato de caso, onde a terapêutica adotada foi o retratamento endodôntico no elemento dentário 16. Após a análise e início do tratamento, foi necessário a solicitação de exames complementares de imagem. De acordo com Estrelsa et al. 2014, a tomografia computadorizada é um recurso importante que pode ser utilizado no diagnóstico, devido à radiografia fornecer uma imagem bidimensional de uma estrutura tridimensional, podendo levar a erros de interpretação.

A dificuldade para a localização do canal MV2 pode ter sido um fator determinante no insucesso do tratamento endodôntico primário. Em um estudo feito por Grossman, 1972 é relatado que a presença de canais não localizados como a principal causa do insucesso endodôntico.

A preocupação na remoção do material obturador é de grande relevância, pois a presença de remanescentes do mesmo no interior do canal radicular pode servir de abrigo para os microrganismos, dificultando a completa desinfecção (KHALED et al. 2011). De acordo com Lopes & Siqueira, 2004 durante a reinstrumentação devem ser utilizados meios químicos e mecânicos adequados para promoverem a redução ou eliminação total das bactérias presentes no sistema de canais radiculares, visando criar um ambiente favorável ao reparo dos tecidos perirradiculares.

Pensando no sucesso do retratamento, todos os passos foram seguidos rigorosamente e todo o material obturador foi removido com as limas rotatórias ProDesign Logic RT, sempre intercalando entre elas a solução irrigadora hipoclorito de sódio 2,5% (NaClO), para completa remoção do material obturador, detritos e bactérias presente nos canais. A instrumentação dos canais foi realizada com limas manuais para exploração e mecanizadas para a instrumentação, para conseguir uma modelagem satisfatória os sistemas foram hibridizados.

Um fator decisivo para o sucesso da terapia é o processo de desinfecção dos canais radiculares. Estrela, 2004 menciona a importância de um processo efetivo de sanificação durante o esvaziamento e o novo alargamento do canal,

principalmente, quando há uma situação de infecção secundária. No decorrer do retratamento endodôntico, as substâncias foram utilizadas em conjunto com instrumentos endodônticos para potencializar a limpeza dos condutos.

O retratamento do elemento 16 foi realizado em algumas sessões, por esse motivo entre uma sessão e outra foi necessário escolher uma medicação que fosse compatível com o caso. Estrela, 2009; Nery et al. 2012; Zancan et al. 2016 afirmam que o hidróxido de cálcio é ainda a medicação mais utilizada na endodontia, devido seu conhecido potencial antimicrobiano e capacidade de favorecer o processo de reparo tecidual. Sendo também a medicação de escolha durante o tratamento.

Depois que os canais são devidamente localizados, desobturados, instrumentados e desinfectados, é necessário realizar a obturação. Essa obturação pode ser realizada por diversas técnicas, a utilizada nesse caso foi a de cone único. Na literatura essa técnica é mencionada por Deshpande, 2015 et al. Pereira que relatam que a técnica se mostra de maneira simples e rápida.

A restauração final também é um passo fundamental para que se tenha sucesso no tratamento. Ree e Schwartz, 2010; Souza-Júnior et al. 2012 mencionam que após o tratamento é importante que seja feita a reabilitação do elemento dentário com materiais adesivos, com intuito de preservar a estrutura dentária e devolver a função e estética dental. Em um outro estudo Rocha, 2016 fala que essa restauração final vai ser importante para evitar a contaminação dos canais que foram tratados.

Por fim, o tratamento endodôntico não deve ser considerado finalizado na fase de obturação. O pós-operatório tem o intuito de acompanhar e avaliar o sucesso ou insucesso dos procedimentos que foram realizados. (KHALED et al. 2011; OCCHI et al. 2011). A Sociedade Europeia de Endodontia também estipula um tempo para que o tratamento seja considerado como tendo sucesso. Devem ser feitas radiografias pelo menos de 1 ano após o tratamento, com controles por até 4 anos, caso haja necessidade.

4. CONSIDERAÇÕES FINAIS

O tratamento endodôntico apresenta com objetivo a desinfecção e modelagem dos canais, devolvendo desta forma a saúde dos tecidos perirradiculares. Ainda que seja inegável os atuais avanços tecnológicos, uma grande quantidade de canais tratados endodonticamente não respondem à terapia de forma satisfatória. Essa resposta negativa pode estar ligada a diversos fatores, que podem estar relacionados a técnica utilizada para o procedimento, iatrogenias durante o preparo e até mesmo a complexidade anatômica de cada caso.

O retratamento endodôntico busca corrigir de maneira eficaz os erros do tratamento primário, melhorando assim a qualidade do preparo. Conclui-se, portanto, que quando se é confirmado o insucesso endodôntico, o retratamento na maioria dos casos é a intervenção utilizada como primeira escolha.

REFERÊNCIAS

CAPUTO, Bruno Vieira et al. **Estudo da tomografia computadorizada de feixe cônico na avaliação morfológica de raízes e canais dos molares e pré-molares da população brasileira.** Odonto, v. 22, n. 43-44, p. 63-69, 2014.

CAMPOS, Fernanda Lamounier et al. **Causas de insucessos no tratamento endodôntico-análise dos casos de retratamento atendidos no projeto de extensão da faculdade de odontologia da UFMG.** Arquivos em Odontologia, 2017.

CHANDRA, Akhil. **Discuss the factors that affect the outcome of endodontic treatment.** Australian Endodontic Journal, v. 35, n. 2, p. 98-107, 2009.

DESHPANDE, P. M.; NAIK, R. R. **Comprehensive review on recent root canal filling materials and techniques–An update.** Int J Appl Dent Sci, v. 1, p. 30-4, 2015.

DE MELO, Tiago André Fontoura et al. **Desobturação e repreparo do canal radicular: análise da eficácia de duas técnicas preconizadas**. Revista Odontológica do Brasil Central, v. 23, n. 64, 2014.

DE MACEDO, Itaercio Lima; NETO, Iussif Mamede. **Retratamento endodôntico: opção terapêutica do insucesso endodôntico**. Brazilian Journal of Health Review, v. 1, n. 2, p. 421-431, 2018.ESTRELA, C. Ciência Endodôntica. Artes Médicas, São Paulo, v.2, 2004.

ESTRELA, Carlos et al. **Characterization of successful root canal treatment.** Brazilian dental journal, v. 25, p. 3-11, 2014.

KALED, Gislaine Hoog et al. **Retratamento endodôntico: análise comparativa da efetividade da remoção da obturação dos canais radiculares realizada por três métodos.** RGO. Revista Gaúcha de Odontologia (Online), v. 59, n. 1, p. 103-108, 2011.

LICCIARDI, Renata Vargas et al. **Acidentes e complicações na abertura coronária.** REVISTA FAIPE, v. 2, n. 2, p. 18-31, 2017.

NG, Y.-L.; MANN, V.; GULABIVALA, K. **Outcome of secondary root canal treatment: a systematic review of the literature.** International endodontic journal, v. 41, n. 12, p. 1026-1046, 2008.

OCCHI, INGRID GOMES PEREZ et al. **Avaliação de sucesso e insucesso dos tratamentos endodônticos realizados na clínica odontológica da UNIPAR.** UNINGÁ review, v. 8, n. 2, p. 11-11, 2011.

PEREIRA, Andréa Cardoso; NISHIYAMA, Celso Kenji; DE CASTRO PINTO, Lidiane. **Single-cone obturation technique: a literature review.** RSBO Revista sul-brasileira de odontologia, v. 9, n. 4, p. 442-447, 2012.

REE, Marga; SCHWARTZ, Richard S. **The endo-restorative interface: current concepts.** Dental Clinics, v. 54, n. 2, p. 345-374, 2010.

SIQUEIRA JR, Jose F. et al. **Causes and management of post-treatment apical periodontitis.** British dental journal, v. 216, n. 6, p. 305-312, 2014.

EUROPEAN SOCIETY OF ENDODONTOLOGY. **Quality guidelines for endodontic treatment: consensus report of the European Society of Endodontology.** International endodontic journal, v. 39, n. 12, p. 921-930, 2006.

SOUZA-JÚNIOR, Eduardo José et al. **Pino anatômico com resina composta: relato de caso.** Revista Odontológica do Brasil Central, v. 21, n. 58, 2012.

SOARES, Ilson José; GOLDBERG, Fernando. **Endodoncia. Técnica y fundamentos**. Ed. Médica Panamericana, 2002.

ANEXO A- TERMO DE CONSETIMENTO LIVRE E ESCLARECIDO

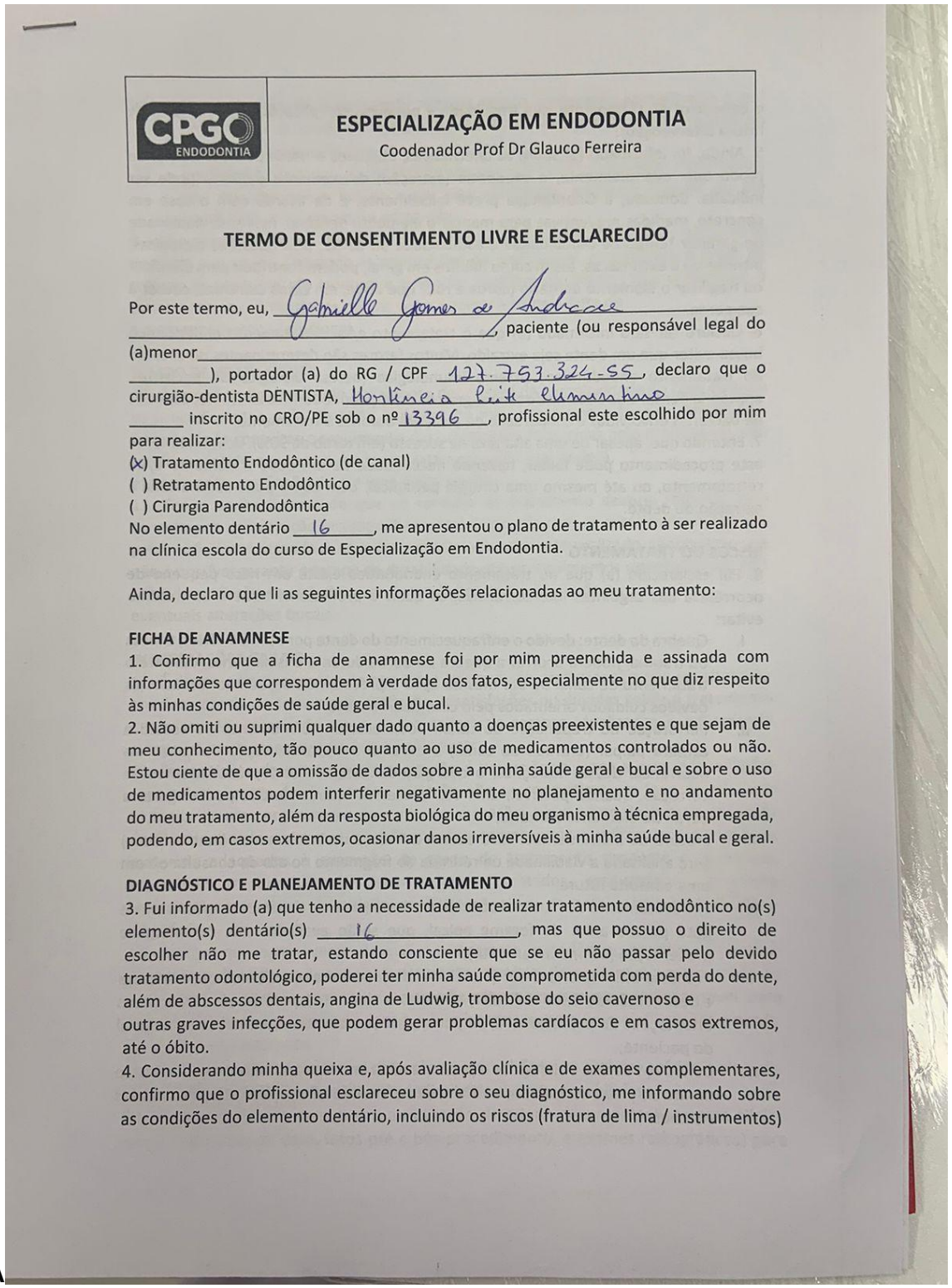

CPGO ENDODONTIA

ESPECIALIZAÇÃO EM ENDODONTIA
Coodenador Prof Dr Glauco Ferreira

TERMO DE CONSENTIMENTO LIVRE E ESCLARECIDO

Por este termo, eu, Gabrielle Gomes de Andrade _____, paciente (ou responsável legal do (a)menor_____ _____), portador (a) do RG / CPF 127.753.324-55, declaro que o cirurgião-dentista DENTISTA, Hortência Reis Clemente _____ inscrito no CRO/PE sob o nº 13396, profissional este escolhido por mim para realizar:

(x) Tratamento Endodôntico (de canal)
( ) Retratamento Endodôntico
( ) Cirurgia Parendodôntica

No elemento dentário 16, me apresentou o plano de tratamento à ser realizado na clínica escola do curso de Especialização em Endodontia.

Ainda, declaro que li as seguintes informações relacionadas ao meu tratamento:

FICHA DE ANAMNESE

1. Confirmo que a ficha de anamnese foi por mim preenchida e assinada com informações que correspondem à verdade dos fatos, especialmente no que diz respeito às minhas condições de saúde geral e bucal.
2. Não omiti ou suprimi qualquer dado quanto a doenças preexistentes e que sejam de meu conhecimento, tão pouco quanto ao uso de medicamentos controlados ou não. Estou ciente de que a omissão de dados sobre a minha saúde geral e bucal e sobre o uso de medicamentos podem interferir negativamente no planejamento e no andamento do meu tratamento, além da resposta biológica do meu organismo à técnica empregada, podendo, em casos extremos, ocasionar danos irreversíveis à minha saúde bucal e geral.

DIAGNÓSTICO E PLANEJAMENTO DE TRATAMENTO

3. Fui informado (a) que tenho a necessidade de realizar tratamento endodôntico no(s) elemento(s) dentário(s) 16, mas que possuo o direito de escolher não me tratar, estando consciente que se eu não passar pelo devido tratamento odontológico, poderei ter minha saúde comprometida com perda do dente, além de abscessos dentais, angina de Ludwig, trombose do seio cavernoso e outras graves infecções, que podem gerar problemas cardíacos e em casos extremos, até o óbito.
4. Considerando minha queixa e, após avaliação clínica e de exames complementares, confirmo que o profissional esclareceu sobre o seu diagnóstico, me informando sobre as condições do elemento dentário, incluindo os riscos (fratura de lima / instrumentos)

A

PACIENTE:	

e benefícios do tratamento, sua fragilidade e possíveis complicações (necessidade de futura intervenção).

5. Ainda, fui informado (a) sobre as alternativas, objetivos e riscos do tratamento, de modo que, eventualmente, a exodontia (extração) do elemento dentário pode ser indicada. Contudo, a Odontologia prevê inicialmente, e de acordo com o caso em concreto, medidas preventivas para manter o elemento dentário, mas sem viabilidade de garantir tempo de durabilidade e estabilidade do dente, pois questões biológicas, intrínsecas e extrínsecas, assim como hábitos em geral, podem contribuir para danificar ou fragilizar o elemento dentário (coroa e raiz) que pode, em casos extremos, causar a sua perda.

6. Declaro ter sido informado (a) que o tratamento e/ou retratamento endodôntico busca evitar que um dente seja extraído. Muitos fatores são determinantes no sucesso do tratamento endodôntico: sistema imunológico (defesa biológica do paciente), anatomia dental e do sistema de canais, grau da doença endodôntica existente, espécies de bactérias envolvidas e cooperação do paciente durante o tratamento.

7. Entendo que, apesar de uma alta taxa de sucesso (em torno de 90%), ocasionalmente este procedimento pode falhar, havendo necessidade de um novo tratamento e/ou retratamento, ou até mesmo uma cirurgia periapical, bem como pode ser indicada a extração do dente.

RISCOS DO TRATAMENTO

8. Fui esclarecido (a) que no tratamento endodôntico existe um risco pequeno de ocorrência das seguintes intercorrências, as quais o profissional tentará ao máximo evitar:

I. Quebra do dente: devido o enfraquecimento do dente por ação de cáries, trincas ou trauma, poderá ocorrer a quebra do dente durante o isolamento, durante o tratamento de canal ou até mesmo após o procedimentos, se não tomados os devidos cuidados orientados pelo cirurgião-dentista;

II. Perfuração ou trepanação do canal: pode ocorrer no momento do acesso à câmara pulpar (entrada do canal) e durante a instrumentação do canal. Na ocorrência dessas situações, o cirurgião-dentista realizará procedimentos de correção, quando possível, uma vez que essas intercorrências podem gerar a perda do elemento dentário;

III. Fratura de instrumentos: caso ocorra a fratura de instrumento (lima e broca) será analisada a viabilidade da retirada do fragmento no ato da consulta ou em uma consulta futura;

IV. Extravasamento de material obturador: deslocamento de cimento e/ou cone de guta percha além do forame apical, que serão avaliados nas consultas de proservação (acompanhamento);

V. Processo inflamatório e dor (Pericementite): pode ser ocasionada pela limpeza e desinfecção do canal radicular, entrada de alimentos, por não observância das orientações do profissional e/ou por questões inerentes ao estado clinico geral do paciente;

VI. Danos aos dentes vizinhos: se o paciente não concluir o tratamento endodôntico dentro do prazo estipulado, a inflamação e/ ou infecção poderá atingir os dentes vizinhos;

CPO – CENTRO DE PÓS GRADUAÇÃO EM ODONTOLOGIA
FICHA CLÍNICA DE ENDODONTIA

ALUNO:
PACIENTE
ENDERE
DATA

VII. Escurecimento do dente: pode ocorrer após o tratamento endodôntico e por decorrência da perda de vitalidade, bem como da ação de medicamentos no interior do canal radicular;

VIII. Calcificação do canal: podem existir um ou mais canais radiculares calcificados; isto significa que a luz do canal está obliterada, podendo impedir ou até inviabilizar um tratamento adequado.

9. Estou ciente de minha responsabilidade em colaborar e contribuir para o tratamento que será executado, seguindo as orientações do profissional, respeitando o prazo de retorno às consultas, de modo que ausências também são fatores que prejudicam o tratamento, causando danos muitas vezes irreversíveis pela falta de acompanhamento profissional.

TEMPO DE TRATAMENTO

10. O tempo de finalização do tratamento dependerá da complexidade do caso durante os procedimentos e da resposta biológica do meu organismo à técnica empregada, frequência às consultas e seguimento das orientações fornecidas pelo profissional, não sendo garantido que todo e qualquer tratamento de canal poderá, efetivamente, ser finalizado em uma única sessão.

11. Tenho conhecimento de que ao término do tratamento deverei retornar para consultas de proservação (acompanhamento) de acordo com os critérios estabelecidos pelo profissional, visando resguardar e manter o tratamento realizado, sendo certo que não é possível garantir o tempo de durabilidade dos procedimentos odontológicos, pois referida avaliação deverá observar as condições de minha saúde e eventuais alterações bucais.

INFORMAÇÕES GERAIS

12. É de meu conhecimento de que devo informar ao profissional qualquer alteração em decorrência do tratamento realizado, insatisfações ou dúvidas sobre o tratamento em execução; mantendo meus dados cadastrais sempre atualizados e informando eventuais mudanças de endereço, telefone, etc.;

13. Estou ciente de que a Odontologia não é uma ciência exata e que os resultados esperados a partir do diagnóstico poderão não se concretizar em face da resposta biológica do meu organismo e de minha colaboração, assim como da própria limitação da Ciência, sendo certo que o profissional se compromete a utilizar as técnicas e os materiais adequados à execução do plano de tratamento proposto e aprovado, assumindo responsabilidade pelos serviços prestados, resguardando a minha privacidade e o necessário sigilo profissional, além de zelar por minha saúde e dignidade;

14. Declaro que estou ciente de que o tratamento endodôntico envolve somente o tratamento do sistema de canais do elemento dentário, de modo que a restauração ou instalação de prótese trata-se de procedimento complementar indispensável para viabilizar o total vedamento do dente, minimizando riscos de microinfiltrações e perda do tratamento realizado.

15. O profissional não se eximirá de avaliar eventual dano ou prejuízo sofrido e alegado, reparando-o, quando o caso, dentro do limite de sua responsabilidade;

16. Abaixo manifesto se autorizo a utilização da minha documentação e caso clínico (incluindo relato de caso, fotos pré e pós-procedimento, e exames radiográficos) para

uso em publicações científicas, com exibição das mesmas com finalidade didático-acadêmica, inclusive em redes sociais - mas sem identificação do paciente – conforme previsto no Código de Ética Odontológica e em acordo com a Res.196/2019 do CFO:

(X) Sim ( ) Não

Por último, afirmo que tive a oportunidade de esclarecer todas as dúvidas e compreender todas as informações constantes neste documento antes de sua assinatura. Apesar de estar plenamente satisfeito(a) com as informações recebidas, reservo-me o direito de apresentar novas dúvidas que surgirem durante o tratamento ao profissional.

Recife, 15 de Janeiro de 2023.

Gabrielle Gomes de Andrade

Assinatura do (a) Paciente ou responsável legal

Monikneia Reis Clementino

Cirurgião-Dentista | CRO-PE