Especialização em Ortodontia

Pamela Xavier Martins

TRATAMENTO ORTODÔNTICO EM PACIENTE COM AGENESIA DE INCISIVO LATERAL E DESVIO DE LINHA MÉDIA SUPERIOR

Relato de Caso

Campo Grande – MS

2024

Pamela Xavier Martins

TRATAMENTO ORTODÔNTICO EM PACIENTE COM AGENESIA DE INCISIVO LATERAL E DESVIO DE LINHA MÉDIA SUPERIOR

Relato de Caso

Monografia apresentada ao curso de especialização Lato Sensu da Faculdade Sete Lagoas - FACSETE, como requisito parcial para obtenção do título de Especialista em Ortodontia.

Orientador: Prof. Me. Fabiano Ferreira Regalado

Área de concentração: Odontologia

Campo Grande – MS

2024

FACSETE

Monografia intitulada: **Tratamento Ortodôntico em Paciente com Agenesia de Incisivo Lateral e Desvio de Linha Média Superior: Relato de caso**, de autoria da aluna: Pamela Xavier Martins, aprovada pela banca examinadora constituída pelos seguintes professores:

Fabiano Ferreira Regalado – orientador
AEPC- Associação de Ensino Pesquisa e Cultura de Mato Grosso do Sul

CD- Ms. Matheus M.Valieri - coorientador
AEPC-Associação de Ensino Pesquisa e Cultura Prof. Sidnei Valieri

Isabela Mascaro Martins.
CD- Ms. Isabela Mascaro Martins - coorientadora
AEPC-Associação de Ensino Pesquisa e Cultura Prof. Sidnei Valieri

Campo Grande –MS, 06 de julho de 2024.

RESUMO

O objetivo deste trabalho foi relatar um caso clínico de tratamento ortodôntico multidisciplinar em uma paciente com agenesia de incisivo lateral e desvio da linha média superior, onde optou-se por manter o espaço utilizando tratamento ortodôntico, visando uma reabilitação oral posterior com implantes. Destacam-se os efeitos alcançados quanto à queixa da paciente na oclusão e no sorriso, além de abordar os fatores indicados em tratamentos dessa tipologia. Conclui-se que o conhecimento sobre agenesia dentária é essencial para a elaboração de um plano de tratamento odontológico eficaz com vistas na prevenção de complicações, visto que esta pode causar problemas de fonação, oclusão, estética influenciando direta e negativamente ao bem-estar do paciente. Evidencia-se estratégias de diagnóstico precoce e o planejamento multidisciplinar, como sendo cruciais para definir o prognóstico e o melhor plano de tratamento de forma individualizada para se obter uma terapêutica com resultados de êxito e de longa duração.

Palavras-chave: Tratamento Ortodôntico. Agenesia dental. Implantodontia.

ABSTRACT

The aim of this study was to report a clinical case of multidisciplinary orthodontic treatment in a patient with lateral incisor agenesis and upper midline deviation, where the decision was made to maintain space using orthodontic treatment, aiming for subsequent oral rehabilitation with implants. The effects achieved regarding the patient's complaint of occlusion and smile are highlighted, as well as addressing the factors indicated in treatments of this type. It is concluded that knowledge about dental agenesis is essential for developing an effective dental treatment plan aimed at preventing complications, as it can cause speech problems, occlusion issues, and aesthetic concerns directly impacting the patient's well-being negatively. Early diagnosis strategies and multidisciplinary planning are shown to be crucial in defining the prognosis and the best individualized treatment plan to achieve successful and long-lasting therapeutic outcomes.

Key Words: Orthodontics; Dental agenesis; Dental Implants.

LISTA DE FIGURAS

Figura 1 - Fotografias extrabucais iniciais: A) Perfil; B) Frontal; C) Sorrindo.....17
Figura 2 - Fotografias intrabucais iniciais: A) Frontal, B) lateral direita, C) lateral esquerda, D) oclusal superior.....18
Figura 3 - Radiografia panorâmica inicial. 19
Figura 4 - Aparelho fixo instalado. A) Frontal, B) lateral direita e C) lateral esquerda 20
Figura 5 - A) Abertura de espaço para colocação de implante do elemento 22; B) instalação do implante e finalização do tratamento ortodôntico. 21
Figura 6 – Fotografias intrabucais após finalização do tratamento ortodôntico e realização de clareamento e restaurações estéticas. A) Frontal, B) lateral direita, C) lateral esquerda, D) oclusal superior, E) oclusal inferior com contenção fixa inferior 3x3 e F) frontal com contenção superior removível (placa de Hawley). 22
Figura 7 - Fotografias extrabucais após finalização do tratamento. A) Perfil, B) frontal, C) sorrindo/perfil e D) sorrindo/frontal. 23

SUMÁRIO

1 INTRODUÇÃO 7
2 PROPOSIÇÃO 9
3 REVISÃO DE LITERATURA 10
3.1 CONCEITUAÇÃO E PREVALÊNCIA 10
3.2 ETIOLOGIA E DIAGNÓSTICO 11
3.3 POSSIBILIDADES DE TERAPÊUTICA 13
3.3.1 FECHAMENTO DE ESPAÇOS 14
3.3.2 ABERTURA DE ESPAÇOS 15
4 RELATO DE CASO 17
5 DISCUSSÃO 24
6 CONCLUSÃO 26
REFERÊNCIAS 27

1 INTRODUÇÃO

Na fase da dentição mista, ocorre a substituição dos dentes de leite pelos permanentes, podendo surgir irregularidades odontogênicas, variando em intensidade, denominadas anomalias dentárias de desenvolvimento. Assim, cita-se a agenesia dentária ou hipodontia como uma anomalia do desenvolvimento caracterizada pela ausência de um ou mais elementos dentários, que pode afetar tanto a dentição decídua quanto a permanente e ocorre devido a distúrbios na proliferação e desenvolvimento da lâmina dentária (PARAVIZO et al., 2021; SILVA et al., 2022).

Schroeder, Schroeder e Vasconcelos (2022) conceituam que a hipodontia de um ou mais dentes permanentes é uma das anomalias de desenvolvimento mais comuns em humanos. Um dente é definido como congenitamente ausente quando não irrompeu na cavidade oral, não foi extraído ou foi perdido acidentalmente e não é visível no exame radiográfico. A etiopatogenia não é totalmente compreendida, mas há evidências de causas ambientais e hereditárias, ou mesmo a interação entre elas. A hipodontia ocorre principalmente em mulheres caucasianas, sendo os terceiros molares são os mais afetados, seguidos pelos segundos pré-molares inferiores, incisivos laterais superiores e segundos pré-molares superiores.

Corrobora-se ainda com relação à etiologia que a agenesia dos incisivos laterais superiores (ILS) está associada a fatores genéticos, por isso é de extrema importância a avaliação da história familiar. Além disso, essa alteração pode estar associada a fatores ambientais como infecções, traumas e exposições a produtos químicos (MAIA et al., 2022).

O tratamento para tal anomalia tem sido um desafio para cirurgiões-dentistas, devido à busca por resultados duradouros. Desde a introdução dos implantes dentários nos anos 60, o fechamento dos espaços já não é a única opção para lidar com essa anomalia, sem a necessidade de preparar dentes saudáveis como suporte. No entanto, como mencionado anteriormente, não há uma abordagem ideal que se aplique a todos os casos, destacando a importância do planejamento multidisciplinar (FRANÇA et al., 2021).

Quando ocorre a ausência congênita dos incisivos laterais, o tratamento pode ser realizado basicamente de duas maneiras: a) utilização de aparelho ortodôntico para abrir espaço e, posteriormente, realizar a reabilitação protética do dente ausente;

b) Utilização de aparelho ortodôntico para fechar o espaço e substituir o incisivo lateral pelo canino. Assim, a escolha entre essas duas abordagens deve levar em consideração diversos fatores importantes, como a idade do paciente, seu perfil socioeconômico e suas expectativas, o tipo de má oclusão, o padrão facial, as características do sorriso, bem como o formato e a coloração dos dentes (ROCHA et al., 2019).

O planejamento do tratamento precisa ser interdisciplinar, levando em consideração a idade do paciente, sua principal queixa e condições econômicas, visando à opção mais conservadora que atenda às necessidades estéticas e funcionais individuais do paciente (SILVA et al., 2022).

O objetivo deste trabalho foi relatar um caso clínico de tratamento ortodôntico multidisciplinar em uma paciente com agenesia de incisivo lateral e desvio da linha média superior.

2 PROPOSIÇÃO

Objetiva-se explorar as opções clínicas na terapêutica da agenesia dentária de ILS relatando um caso clínico aliando à ortodontia o uso de implantes para restaurar funcional e esteticamente um paciente com tal anomalia.

3 REVISÃO DE LITERATURA

3.1 CONCEITUAÇÃO E PREVALÊNCIA

Segundo Jeanin (2021) pode-se dizer que a ausência do incisivo lateral superior é de grande importância, pois pode acarretar diversos problemas, como disfunções funcionais devido à má-oclusões e afetar a articulação temporomandibular. No entanto, o principal desconforto relatado pelos pacientes é de natureza estética. A falta do incisivo lateral superior pode resultar na mesialização dos caninos e, consequentemente, na formação de diastemas. Esses espaços podem ocorrer entre os incisivos centrais superiores ou entre um incisivo central e um canino. Quando a agenesia do incisivo lateral superior é unilateral, pode levar ao desvio da linha média dentária. A hipodontia pode impactar negativamente a qualidade de vida do paciente devido à insatisfação estética mencionada anteriormente ou à consciência da falta de dentes. Pacientes com agenesia dentária frequentemente enfrentam dificuldades para mastigar devido à redução na mordida de oclusão máxima, assim, existe um desafio estético, funcional, psicológico e financeiro significativo. Portanto, as agenesias do incisivo lateral superior têm implicações tanto psicológicas quanto funcionais.

A prevalência de agenesia dentária na dentição decídua é inferior a 0,9%, afetando principalmente o incisivo lateral superior (ILS), incisivo central inferior e incisivo lateral inferior. Na dentição permanente, essa prevalência varia amplamente, de 0,3% a 36,5%. Os terceiros molares são os dentes mais frequentemente afetados, com prevalência variando de 9% a 37%. Diferentes autores discordaram sobre qual dente apresenta a segunda maior prevalência de agenesia, alguns mencionando os segundos pré-molares inferiores. A agenesia de molares, caninos inferiores e incisivos centrais superiores é relativamente rara. Contanto, a dos incisivos laterais superiores é frequentemente unilateral, sendo o lado esquerdo mais comumente afetado. Em geral, pode-se observar uma anomalia de forma (conoidismo) ou tamanho (microdontia) no homólogo (FRANÇA et al., 2021).

Marques (2022) corroborou que cerca de 20% das agenesias congênitas afetam os incisivos laterais superiores, que são os segundos mais comuns em prevalência. A ausência de dentes permanentes pode variar de 2% a 17% na população, podendo ocorrer unilateral ou bilateralmente. Para os incisivos laterais superiores, a frequência bilateral é de aproximadamente 1% a 2%, afetando ambos os sexos, embora estudos indiquem uma maior prevalência no sexo feminino. No

entanto, a prevalência da agenesia dentária entre ambos os sexos não é conclusiva em vários estudos; alguns não encontram diferenças estatisticamente significantes entre homens e mulheres, enquanto outros relatam uma maior predominância de dentes permanentemente ausentes em mulheres. Isso pode ser atribuído à menor dimensão dos maxilares femininos, o que pode interferir na formação do germe dentário.

Quanto à prevalência e à raça foi observada, segundo Amorim e Sobrinho (2023), que houve uma associação significativa entre tais fatores. Em seus resultados, foram analisadas 1002 documentações ortodônticas e fichas clínicas de pacientes que passaram por tratamento ortodôntico em uma escola de pós-graduação, obtendo-se uma prevalência de agenesia de 4,5% entre os indivíduos leucodermas, 8,8% entre os melanodermas e 9,0% entre os faiodermas.

De acordo com Meade e Dreyer (2023), pacientes com um ou mais dentes ausentes no desenvolvimento são rotineiramente encontrados na prática odontológica. A agenesia dentária pode estar associada a problemas funcionais, estéticos e psicossociais significativos, neste sentido ocorre quando há uma ausência de desenvolvimento de um ou mais do complemento “normal” de 20 dentes na dentição decídua e/ou 32 dentes na dentição permanente. É uma aberração dentária relativamente comum que pode variar desde a ausência de um único dente até a falha no desenvolvimento de toda a dentição. A definição do tipo de agenesia é baseada no número de dentes ausentes no desenvolvimento, o que geralmente exclui a consideração dos terceiros molares permanentes. Ainda se menciona que a hipodontia é definida como a ausência de desenvolvimento de um a cinco dentes. Neste âmbito, os termos ‘agenesia’ e ‘hipodontia’ são comumente usados de forma intercambiável na literatura.

3.2 ETIOLOGIA E DIAGNÓSTICO

Capoani e Gonçalvez (2019) citaram que devido à sua etiologia multifatorial, a agenesia dentária geralmente é diagnosticada por um exame radiográfico de rotina, ou até mesmo pode ser descoberta de forma acidental. Estudos sobre essas anormalidades não apresentam alguma semelhança.

Santos e Miguel (2020) relataram que estudos de genética molecular mostraram mutações nos genes das famílias MSX1, PAX9 e AXlN2 causadas por várias agenesias dentárias. Além disso, a agenesia dos incisivos laterais superiores permanentes ou de outros dentes é frequentemente acompanhada por microdontia, ectopismo e outras anomalias dentárias em um mesmo paciente. Portanto, várias anomalias dentárias podem ser resultado de uma mesma mutação genética.

Paravizo et al. (2021) conceituaram a agenesia como uma anomalia de desenvolvimento mais comum na dentição humana, com prevalência aproximada de 25% na população, apresentando como provável fator etiológico, a genética.

Jeanin (2021) mencionou que o diagnóstico de AILS (agenesia de incisivo lateral superior) requer uma abordagem clínica abrangente. Na primeira consulta, inicia-se com uma anamnese completa do paciente. Um diagnóstico requer exames radiográficos, intra-orais e extra-orais. O ortodontista deve examinar a saúde bucal e mental do paciente antes de decidir o tipo de tratamento. Fatores como o crescimento ósseo, o tipo facial, a idade e a perspectiva do paciente determinam o plano de tratamento. Como resultado, o paciente pode escolher entre uma variedade de planos de tratamento. O impacto do tratamento (mais ou menos invasivo), a durabilidade do tratamento, bem como os custos inerentes. Quando o diagnóstico e o plano de tratamento estão prontos, o médico deve informar o paciente sobre as possíveis repercussões oclusal, estética, funcional e periodontal da falta de tratamento.

Assim, o diagnóstico precoce da agenesia do incisivo lateral superior permite ao profissional determinar um plano de tratamento de reabilitação multidisciplinar adequado. Pacientes que apresentam essa condição podem apresentar, além da ausência dentária uni ou bilateral, outro tipo de má oclusão que geralmente se agrava sem intervenção precoce (SILVA et al. 2022).

A etiologia da agenesia dentária é multifatorial, sendo os principais fatores mencionados síndromes genéticas, casos familiares isolados (hereditariedade) e fatores adquiridos como trauma. Contudo, há consenso entre vários autores de que a predominância da agenesia dentária está ligada a causas genéticas. Embora a distribuição por gênero varie de acordo com as regiões geográficas das populações, os casos mais frequentes geralmente são diagnosticados em indivíduos do sexo feminino (ALENCAR; SANTOS; YAMASHITA, 2023).

E neste panorama, a detecção precoce da agenesia é crucial para permitir um planejamento adequado do tratamento e assegurar um prognóstico favorável para o

paciente. As radiografias, especialmente as panorâmicas, são fundamentais para um diagnóstico preciso e podem ajudar na prevenção de problemas oclusais. É essencial que o cirurgião-dentista tenha um conhecimento aprofundado sobre a odontogênese e a cronologia da irrupção dentária para realizar um diagnóstico correto e preciso. Em crianças, o diagnóstico deve ser feito em idade precoce, considerando diversos fatores como exames radiográficos, tomografias, oclusão, tipo de dentição, cronologia de irrupção e relação dos dentes anteriores. A realização de um exame clínico meticuloso é indispensável (ALENCAR; SANTOS; YAMASHITA, 2023).

3.3 POSSIBILIDADES DE TERAPÊUTICA

É cabível dizer que as opções de tratamento não são adequadas para todos os pacientes, e um plano de tratamento adequado deve ser formulado em cada caso. As características individuais dos dentes, a má oclusão, as características faciais e as expectativas e objetivos do paciente precisam ser considerados. Além disso, antes de iniciar o tratamento, o dentista deve conhecer o resultado e explicar ao paciente (e/ou aos seus pais) as diferentes alternativas de tratamento, com as vantagens e desvantagens de cada uma, para que possa ser tomada uma decisão informada. Para integrar e coordenar um plano de tratamento abrangente e não limitar o tratamento a uma especialidade isolada, deve-se adotar uma abordagem multidisciplinar. Além disso, a consideração cuidadosa das expectativas dos pacientes pode levar a um resultado bem-sucedido e à satisfação deste (ABDULRAHMAN.; KHALIFA; ALHAJJ; 2019).

Corrobora-se que para o tratamento das más oclusões que envolvem agenesia dos incisivos laterais superiores (ILS), é necessário um planejamento detalhado que permita a obtenção de resultados funcionais e estéticos satisfatórios, tanto imediatos quanto a longo prazo. No entanto, as alternativas de tratamento apresentam dificuldades, vantagens e desvantagens a médio e longo prazo. O número de pacientes adultos em tratamento ortodôntico aumentou substancialmente nas últimas décadas. Devido a isso, há uma tendência de que implantes precocemente posicionados na região dos incisivos laterais ausentes possam dificultar tratamentos ortodônticos futuros, que estão se tornando cada vez mais frequentes. Portanto, na reabilitação com implantes osseointegrados, deve-se considerar a idade do paciente (FRANÇA et al., 2021).

É importante diagnosticar a presença de outras más oclusões, apinhamento dentário, diastemas, necessidade de extrações, avaliar o padrão de oclusão do paciente, o padrão esquelético maxilo-mandibular e a inclinação dos dentes anteriores. Características dentárias como a coloração dos elementos, as proporções entre incisivos centrais, caninos e pré-molares e suas interações espaciais com o periodonto e a altura da linha do sorriso também devem ser observadas (SILVA et al., 2022).

Existem diferentes possibilidades de tratamento ortodôntico para casos com ausência congênita unilateral ou bilateral dos incisivos laterais superiores. Este assunto divide a opinião de ortodontistas e reabilitadores orais, pelas vantagens e desvantagens de cada opção de tratamento, que pode incluir a abertura de espaços para futuros implantes e/ou restaurações protéticas, ou o fechamento de espaços posicionando os caninos superiores no lugar dos incisivos laterais (SCHROEDER; SCHROEDER; VASCONCELOS, 2022).

3.3.1 FECHAMENTO DE ESPAÇOS

A abordagem de fechamento de espaço pode ser feita precocemente, pois as mudanças de crescimento acontecerão simultaneamente com as mudanças de posição dos dentes. Os resultados também tendem a ser mais favoráveis na saúde periodontal. Cita-se que o cirurgião-dentista pode usar métodos cirúrgicos como gengivectomia e aumento de coroa clínica para alcançar uma aparência harmoniosa (ROCHA et al., 2019).

Santos e Miguel (2020) mencionaram que o profissional deve ter em mente que, caso o fechamento de espaço pelos caninos seja a opção, será necessário extruí-los e introduzir os primeiros pré-molares.

O incisivo lateral superior é muito importante para a aparência do sorriso. O dismorfismo de sua coroa permite uma transição harmoniosa entre os dentes caninos e incisivos centrais, que são muito diferentes uns dos outros. O deslocamento mesial do canino superior é resultado do fechamento do espaço ortodôntico e, portanto, da manutenção do déficit dentário. O canino altera o suporte do lábio superior, remove o sulco labial e altera a aparência da gengiva neste nível. Este tende a abrir o ângulo nasolabial e tornar o perfil mais retrusivo (JEANIN, 2021).

Olher (2021) defendeu que, para a agenesia dos incisivos laterais superiores, o fechamento do espaço com aparelho ortodôntico é um tratamento mais eficaz; no entanto, uma variedade de fatores, incluindo o perfil facial, a quantidade de exposição gengival no sorriso e o tamanho, forma e cor dos caninos que ocuparão o lugar dos incisivos laterais, podem afetar a escolha do plano de tratamento. Após o fechamento dos espaços, os caninos e o clareamento dessas partes são necessários. Isso ocorre porque esses dentes são naturalmente mais amarelados, evitando que os dentes centrais superiores tenham outra coloração.

Em casos de substituição do incisivo lateral pelo canino, a movimentação ortodôntica canina é necessária para a posição do incisivo lateral e os dentes caninos e adjacentes reanatomizados, devolvendo a proporção estética dentária (SILVA et al., 2022).

3.3.2 ABERTURA DE ESPAÇOS

O paciente com agenesia dos incisivos laterais do maxilar pode obter uma oclusão dentária de ângulo de classe I por meio da abertura ortodôntica de espaços. A vantagem de recuperar a coincidência entre as linhas médias superior e inferior é mencionada na literatura. A abertura de espaços não altera o plano oclusal e mantém a inclinação ideal dos incisivos centrais superiores (CYRILLO, 2019).

Rocha et al. (2019) relataram que a abertura de espaço para substituição protética dos incisivos laterais ausentes melhora o perfil do paciente com maxila retruída e ângulo nasolabial aumentado. No entanto, as desvantagens da instalação de implantes incluem o alto custo e a necessidade de um procedimento cirúrgico mais invasivo.

Consoante Jeanin (2021) observou-se que toda a terapêutica de abertura é, em síntese, a separação dos dentes adjacentes para uma prótese fixa, removível ou implante. O objetivo é substituir dentes perdidos e obter uma classe I molar e canina. Durante o tratamento ortodôntico, a relação entre o ortodontista e o especialista em implantodontia deve ser estreita. Algumas coisas devem ser consideradas durante os exames são o eixo dos dentes, a oclusão, a organização entre a remoção do aparelho ortodôntico, a prótese e a contenção. Assim, a fase ortodôntica consiste em abrir o

espaço e mantê-lo aberto para reabilitação posterior. Além disso, deve-se normalizar o overjet e o overbite dos incisivos, bem como fechar qualquer diastema que possa surgir entre o incisivo central e o canino para se obter um espaço favorável à reabilitação.

Silva et al. (2022) referenciaram que os implantes dentários ditarão a quantidade de espaço necessária para sua instalação, e o ortodontista avaliará viabilidade de realização de movimentações ortodônticas para promover a abertura deste espaço. Normalmente, um implante dentário indicado para a reabilitação dos incisivos laterais pode variar de 2,35mm a 3,75 mm de diâmetro e até 13 mm de altura. O implante requer, em média, um espaço de 1 a 2 mm mesial e distal entre a plataforma e o dente adjacente para facilitar cicatrização adequada e o desenvolvimento de uma papila interdental pós-operatória. Totalizando pelo menos 7mm de espaço entre coroas. A idade do paciente é um dos fatores determinantes na indicação desse tratamento, pois o período de crescimento ósseo vertical se estabiliza em média aos 18 anos. Caso os implantes sejam instalados antes deste período, os dentes continuarão a erupcionar e serão perceptíveis discrepâncias entre as alturas dos dentes e da gengiva, uma vez que o implante impactará à aparência durante este período. A abertura de espaço através do tratamento ortodôntico corretivo está preferencialmente indicada em pacientes com intercuspidação normal dos dentes posteriores ou quando há má oclusão de classe III que requer tratamento ortodôntico compensatório, presença de diastemas generalizados na arcada superior e grande discrepância de tamanho entre os dentes caninos e primeiros pré-molares.

4 RELATO DE CASO

Paciente D.S.S, sexo feminino, 28 anos e 5 meses, chegou com aparelho ortodôntico por abandono anterior do tratamento, mas buscou terapêutica odontológica apresentando insatisfação com sua mordida. No exame clínico, a paciente apresentava estruturas faciais assimétricas, perfil reto e selamento labial (figura 1). Foi verificado que a paciente possui classe I na relação molar direita e esquerda. Havia agenesia do elemento 22 e a linha média dentária superior estava desviada para o lado esquerdo e a linha média inferior correta (figura 2).

Figura 1 - Fotografias extrabucais iniciais: A) Perfil; B) Frontal; C) Sorrindo



Fonte: da autora

Figura 2 - Fotografias intrabucais iniciais: A) Frontal, B) lateral direita, C) lateral esquerda, D) oclusal superior

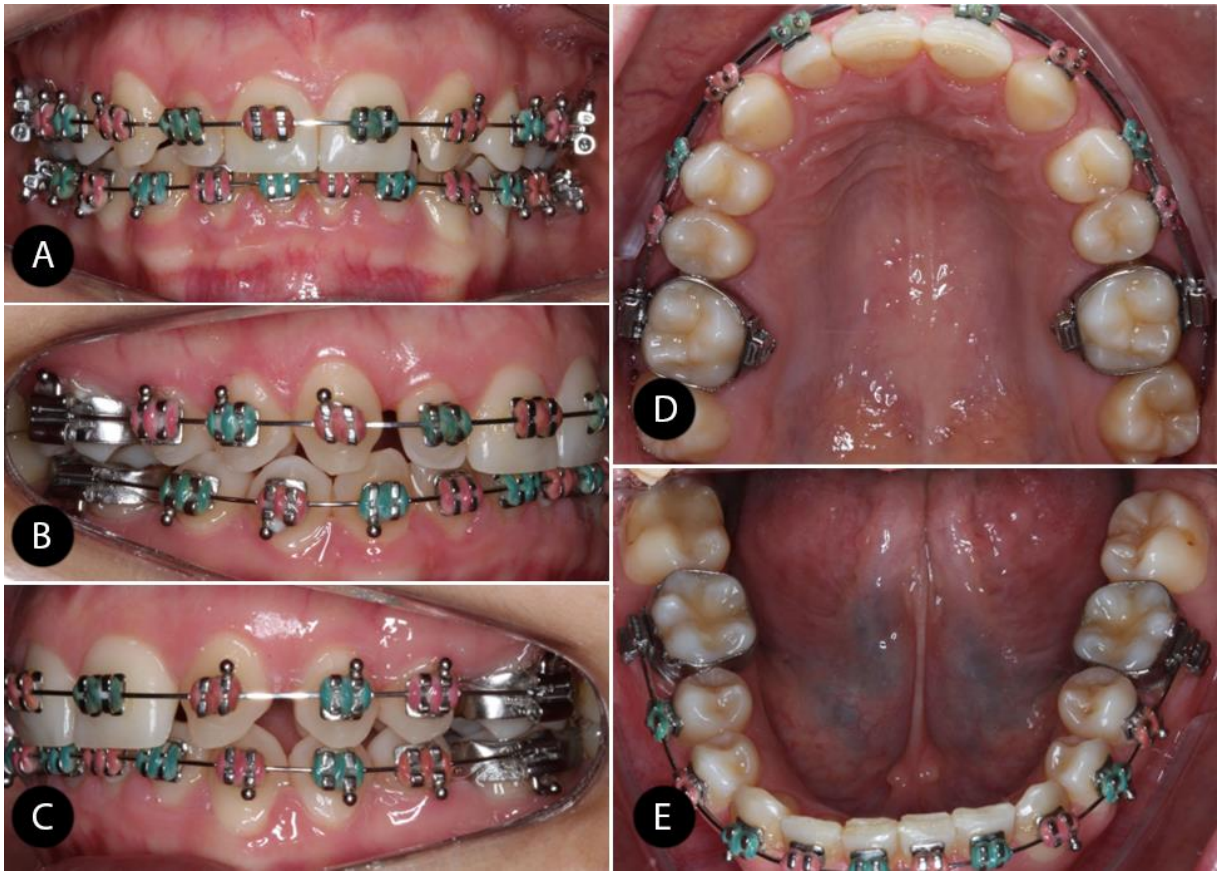

Fonte: da autora

Na radiografia panorâmica (figura 3), observou-se que além da agenesia, os dentes 18, 38 e 48 estavam ausentes. As demais estruturas apresentavam normalidade.

Figura 3 - Radiografia panorâmica inicial.

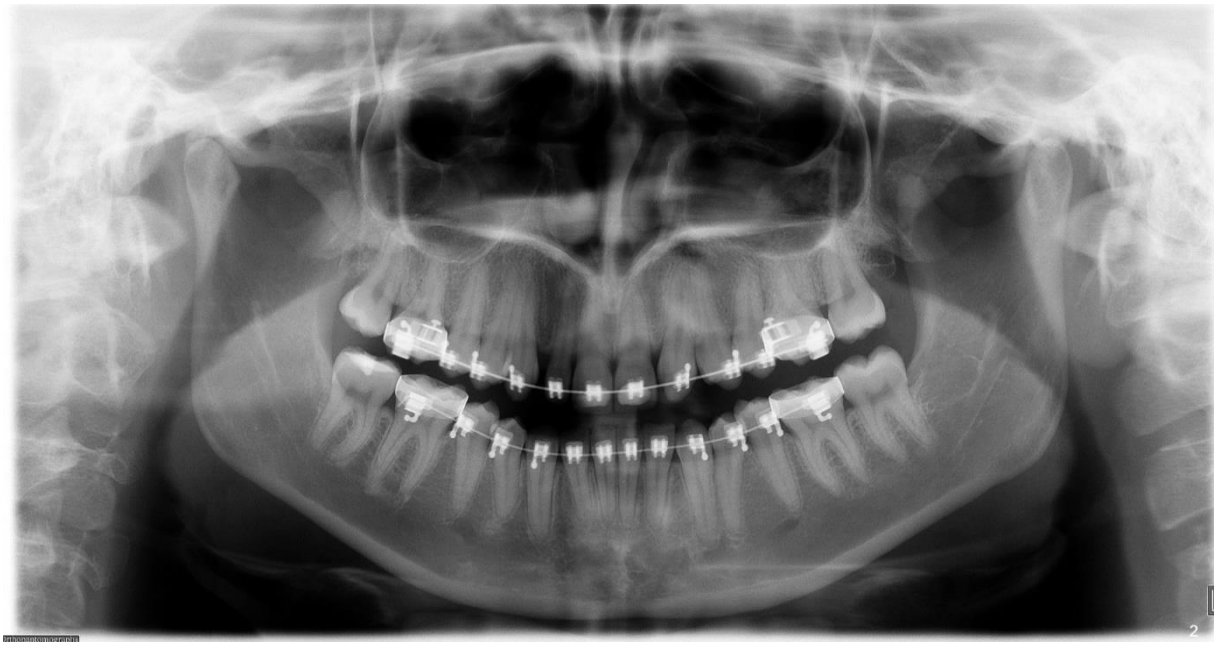

Fonte: da autora

O protocolo de escolha foi intervenção ortodôntica para abrir o espaço correspondente ao incisivo lateral superior ausente, garantindo assim espaços adequados para futura reabilitação com implantes, dado esta opção foi bem aceita pela paciente.

O tratamento descrito neste caso foi dividido em três fases: a primeira fase teve como objetivo principal o alinhamento e nivelamento dos arcos dentários, instalação de implante e a correção final seguido de terapêutica estética.

Foi instalado o aparelho ortodôntico fixo com arco CD superior e tubo colado 16 e 26 e arco CD inferior e tubo colado 36 e 46 (figura 4); 0.14'' e 0.16'' Nitinol 0.16'' x 0.22'' TA, seguido por 0.18'' e 0.20'' Austr. E, por fim 0.19'' x 0.25'' Aço. Lançou-se mão ainda de elástico intermaxilar para correção da linha média e, também ainda definir espaços (molas ortodônticas) para implante do elemento 22.

Figura 4 - Aparelho fixo instalado. A) Frontal, B) lateral direita e C) lateral esquerda

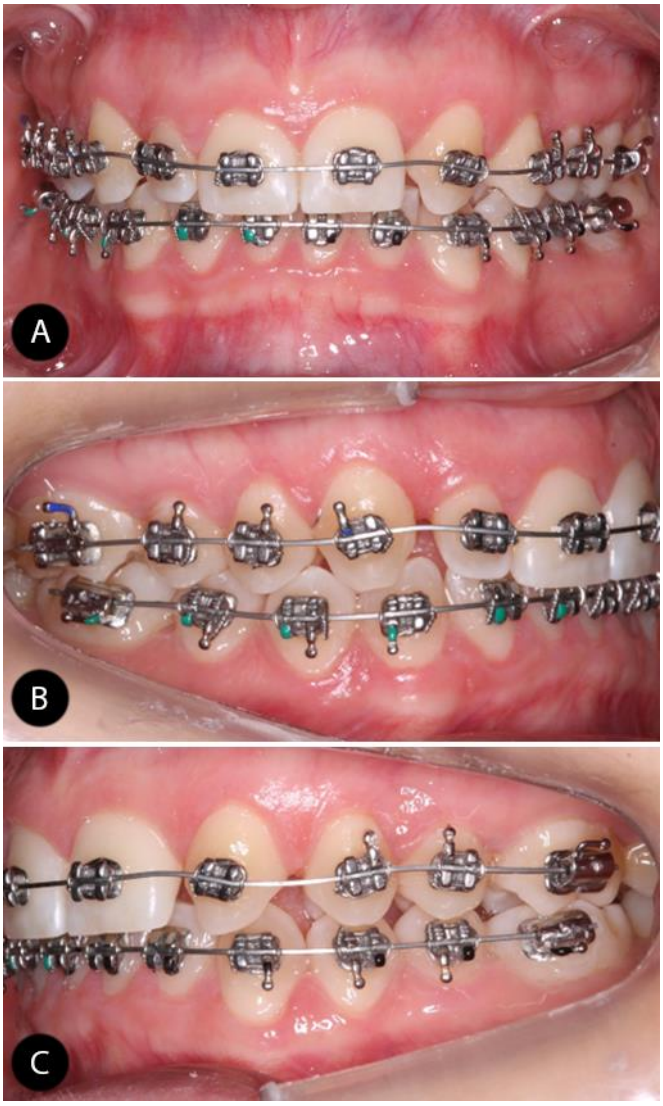

Fonte: da autora.

Após 2 meses e 14 dias de tratamento ortodôntico/ganho de espaço para implante do dente 22 (figura 5), para assim dar prosseguimento ao ajuste oclusão e fechamento de espaços, finalizando-se a terapêutica ortodôntica em 3 anos, 2 meses e 29 dias. Com este quadro, foi realizada a remoção e contenção sendo placa de Hawley e contenção fixa inferior (3x3), seguidos de ajustes estéticos (dentística) (figura 6).

Figura 5 - A) Abertura de espaço para colocação de implante do elemento 22; B) instalação do implante e finalização do tratamento ortodôntico.

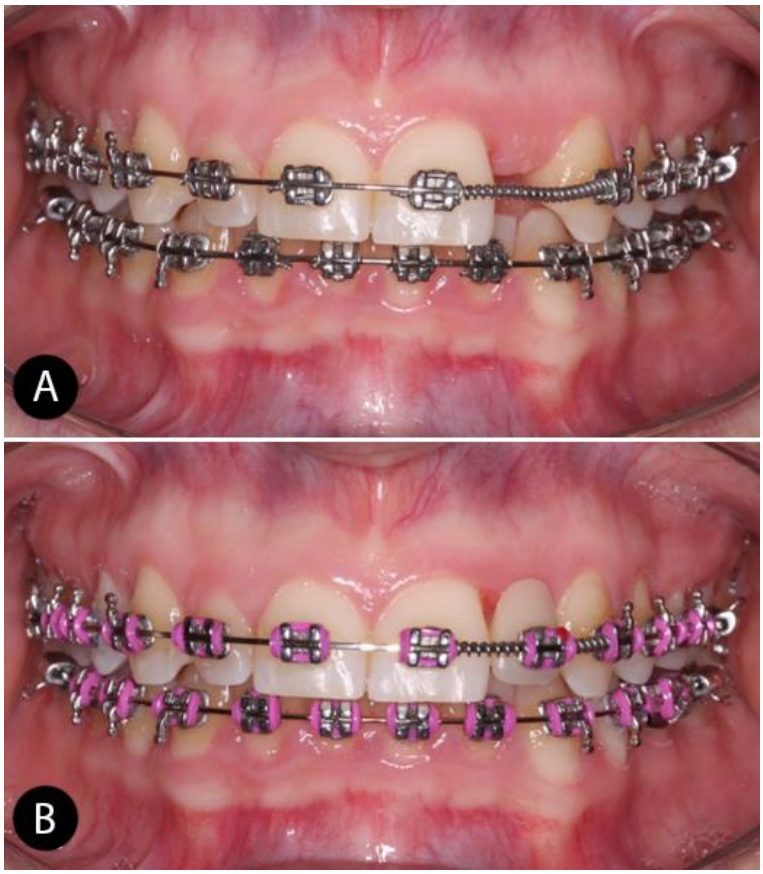

Fonte: da autora.

Figura 6 – Fotografias intrabucais após finalização do tratamento ortodôntico e realização de clareamento e restaurações estéticas. A) Frontal, B) lateral direita, C) lateral esquerda, D) oclusal superior, E) oclusal inferior com contenção fixa inferior 3x3 e F) frontal com contenção superior removível (placa de Hawley).

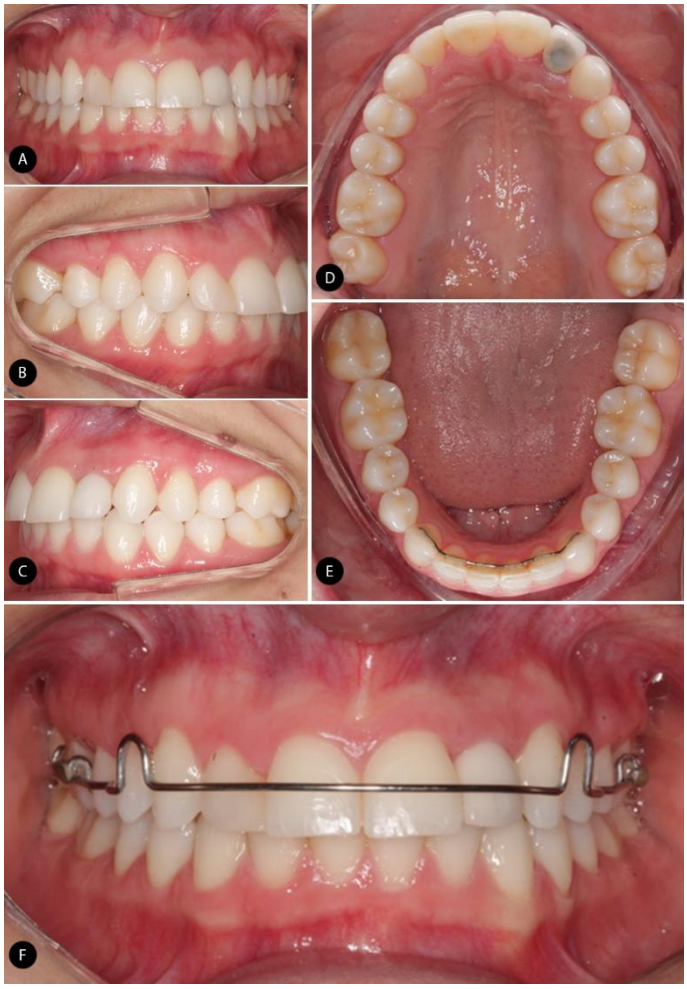

Fonte: da autora.

Após a finalização do tratamento ortodôntico a paciente realizou clareamento dentário. A documentação final mostrou melhora na oclusão, no sorriso e no perfil facial (figura 7).

Figura 7 - Fotografias extrabucais após finalização do tratamento. A) Perfil, B) frontal, C) sorrindo/perfil e D) sorrindo/frontal.

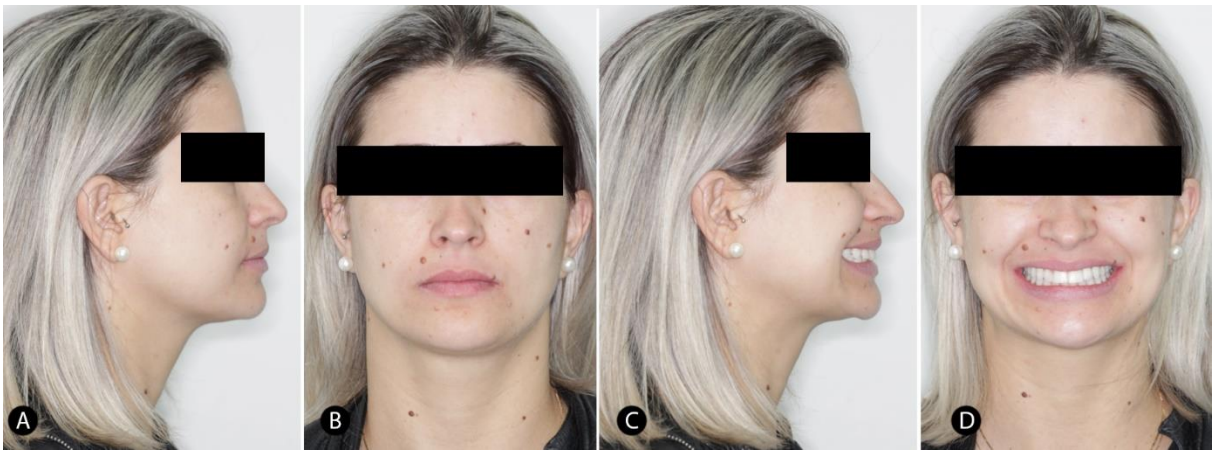

Fonte: da autora

5 DISCUSSÃO

A documentação final permitiu verificar melhorias na oclusão, no sorriso e no perfil facial, assim evidenciando um sorriso esteticamente agradável, com bom alinhamento dos dentes, oclusão adequada, bem como posicionamento da linha média e melhoria na linha queixo-pescoço.

Abdulrahman, Khalifa e Alhajj (2019) afirmaram que a agenesia dos incisivos laterais superiores é uma das anomalias mais comumente tratadas, provavelmente porque a ausência desses dentes cria problemas estéticos e funcionais. Como o incisivo lateral superior está na zona estética anterior, apresenta desafios aos dentistas em termos de planejamento de tratamento e mecanoterapia. E nesta mesma tangente, Paravizo et al. (2021) e Maia et al. (2020) relataram que a agenesia dentária é a anomalia dentária de desenvolvimento mais comum na dentição humana, que pode acontecer em dentições permanentes e decíduas, estando os incisivos laterais superiores entre casos de maior incidência.

Quanto ao diagnóstico, Maia et al. (2020) ressaltaram que o diagnóstico precoce auxilia nas possibilidades de tratamento. Porém, o profissional deve ficar atento, pois alguns fatores podem impedir esse diagnóstico, como a idade do paciente.

Assim, Capoani e Gonçalvez (2019) mencionaram que o diagnóstico ocorre por exame radiográfico de rotina, ou até mesmo pode ser descoberta de forma acidental, citando Jeanin (2021) neste mesmo universo, diagnóstico requer exames radiográficos, intra-orais e extra-orais.

Silva et al. (2022) apresentaram que o tratamento da agenesia do incisivo lateral superior tem diversas possibilidades de reabilitação com excelente prognóstico para os pacientes. Durante o exame clínico, esquelético, os parâmetros dentários e periodontais devem ser cuidadosamente observados.

Santos et al. (2020), Jeanin (2021) e Maia et al. (2020) validaram que as anomalias relacionadas à quantidade de dentes podem alterar as funções de mastigação, fala e estética do paciente, afetando sua vida pessoal. Portanto, as soluções clínicas para agenesia dentária são variadas e fundamentais para o tratamento multidisciplinar.

Santos et al. (2020) retratam que dependendo das necessidades e desejos do paciente, são recomendados diversos tratamentos para a reabilitação de dentes ausentes, como o tratamento ortodôntico, implantes e restaurações fixas. Neste mesmo panorama, Rocha et al. (2019) foram enfáticos que das opções terapêuticas,

duas abordagens principais podem ser implementadas em casos de agenesias dos incisivos laterais superiores. Uma delas é o fechamento do espaço, no qual o incisivo lateral é substituído pelo canino e o canino pelo primeiro pré-molar; a outra é a abertura do espaço, no qual o implante é usado para substituir o incisivo ausente.

França et al. (2021) já corroboraram que para o tratamento das más oclusões que envolvem agenesia dos incisivos laterais superiores (ILS), é necessário um planejamento detalhado que permita a obtenção de resultados funcionais e estéticos satisfatórios, tanto imediatos quanto a longo prazo. No entanto, as alternativas de tratamento apresentam dificuldades, vantagens e desvantagens a médio e longo prazo. O número de pacientes adultos em tratamento ortodôntico aumentou substancialmente nas últimas décadas. Devido a isso, há uma tendência de que implantes precocemente posicionados na região dos incisivos laterais ausentes possam dificultar tratamentos ortodônticos futuros, que estão se tornando cada vez mais frequentes. Portanto, na reabilitação com implantes osseointegrados, deve-se considerar a idade do paciente.

6 CONCLUSÃO

Conclui-se que o conhecimento sobre agenesia dentária é essencial para a elaboração de um plano de tratamento odontológico eficaz com vistas na prevenção de complicações, visto que esta pode causar problemas de fonação, oclusão, estética influenciando direta e negativamente ao bem-estar do paciente. Evidencia-se estratégias de diagnóstico precoce e o planejamento multidisciplinar, como sendo cruciais para definir o prognóstico e o melhor plano de tratamento de forma individualizada para se obter uma terapêutica com resultados de êxito e de longa duração.

REFERÊNCIAS

ABDULRAHMAN, N. A. M.; KHALIFA, N.; ALHAJJ, M. N. Dentists' Preferences in the Treatment of Congenitally Missing Maxillary Lateral Incisors. **Brazilian Dental Science**, v. 22, n. 2, p. 243–251, 30 abr. 2019.

ALENCAR, M.V.D.; SANTOS, R.M.; YAMASHITA, R.K. Agenesia na odontologia e os problemas abordados dentro da estética. **Ciências da Saúde,** v. 27, n. 122, maio 2023.

AMORIM, A. V. do; SOBRINHO, S. I. Avaliação da prevalência de agenesia dentária. **Seven Editora**, *[S. l.]*, p. 1397–1407, 2023. Disponível em: https://sevenpublicacoes.com.br/index.php/editora/article/view/1547. Acesso em: 25 jun. 2024.

CAPOANI, V.; GONÇALVES, A.L.C.A. Avaliação da prevalência de agenesia de incisivos laterais superiores dos pacientes da Faculdade de Odontologia do Centro Universitário da Serra Gaúcha. **Journal of Oral Investigations**, Passo Fundo, vol. 8, n. 1, p. 57-68, janeiro-junho, 2019.

CYRILLO, C.C**. Agenesia de Incisivos Laterais Superiores:** abrir ou fechar espaço - revisão de literatura. Monografia em Especialização em Ortodontia - Faculdade Sete Lagoas – FACSETE / CPGO, RECIFE, 2019

FRANÇA, F.; BOTTON, L. M. S.; JUNQUEIRA-MENDES, C. H. Z.; MENDES, L. M.; MENDES, L. M.; ZARONI, F. M.; VALERIO, M. V. Tratamento da agenesia bilateral de incisivos laterais superiores com fechamento dos espaços: uma revisão de literatura. **Journal of Multidisciplinary Dentistry**, *[S. l.]*, v. 11, n. 2, p. 86–91, 2023. Disponível em: https://jmd.emnuvens.com.br/jmd/article/view/771. Acesso em: 8 jun. 2024.

JEANNIN, S.H. **Tratamento ortodôntico da agenesia dos incisivos laterais superiores.** Dissertação de Mestrado em Medicina Dentária – CESPU**,** Gandra, 2021.

MAIA, G. A. et al. Upper lateral incisor agenesis in deciduous and permanent dentition: case study. **Revista Odontológica do Brasil Central**, v. 31, n. 90, p. 180–191, 20 out. 2022.

MARQUES, M.D. **Tratamento da agenesia do incisivo lateral superior – revisão sistemática.** Dissertação de Mestrado em Medicina Dentária - Universidade Católica Portuguesa, Viseu, 2022. 92p.

MEADE, M. J.; DREYER, C. W. Tooth agenesis: An overview of diagnosis, aetiology and management. **Japanese Dental Science Review**, v. 59, p. 209–218, dez. 2023.

OLHER, L.D. **Fechamento de espaço em pacientes com agenesia do incisivo lateral superior: revisão da literatura**. Monografia (especialização) – Faculdade de Tecnologia de Sete Lagoas, 2021

PARAVIZO, C. A.; PINTO, M. S.; CAETANO, R. M.; GASPARINI NETTO, A.; CASSAB, M. T. F. Prevalência de agenesia dentária em pacientes submetidos a tratamento ortodôntico: um estudo radiográfico. **Revista Uningá,** [S. l.], v. 58, p. eUJ3643, 2021. Disponível em: https://revista.uninga.br/uninga/article/view/3643. Acesso em: 9 jun. 2024.

ROCHA, D.T.B; GAIA, P.B.R.; TOPOLSKI, F.M.; MATTOS; C.F.P.; BORGES, S.W.; MORO, A. Tratamento ortodôntico em paciente com agenesia de incisivos laterais e desvio de linha média superior e inferior: relato de caso. **Orthod. Sci. Pract**.; v. 12, n. 48, p. 76-85, 2019.

SANTOS, D. J. S.; MIGUEL, J. A. M. Determinando diâmetro mésio-distal de dentes anteriores em paciente com agenesia dentária. **Orthod. Sci. Pract.,** v.13, n. 51, p.10-19, 2020.

SCHROEDER, D. K.; SCHROEDER, M. A.; VASCONCELOS, V. Agenesis of maxillary lateral incisors: diagnosis and treatment options. **Dental Press Journal of Orthodontics**, v. 27, n. 1, p. e22spe1, 2022.

SILVA, J. M. C. et al. Therapeutic Possibilities for Maxillary Lateral Incisor Agenesis: a Literature Review. **Journal of Health Sciences**, v. 24, n. 2, p. 119–122, 30 jun. 2022.