FACULDADE SETE LAGOAS – FACSETE

Pós-graduação em Odontologia

Larissa Valéria dos Santos

Vitória Gomes

TRATAMENTO DE MORDIDA ABERTA ANTERIOR COM ESPORÕES FIXOS:

relato de caso

São José dos Campos - SP

2020

LARISSA VALÉRIA DOS SANTOS
VITÓRIA GOMES

TRATAMENTO DE MORDIDA ABERTA ANTERIOR COM ESPORÕES FIXOS:
relato de caso

Monografia apresentada ao Programa de pós-graduação em Odontologia da Faculdade Sete Lagoas - FACSETE, como requisito parcial para obtenção do título de especialista em Ortodontia.

Orientador: Prof. Dr. José Alexandre Kozel
Área de concentração: Ortodontia.

São José dos Campos - SP
2020

Larissa Valéria dos Santos

Vitória Gomes

TRATAMENTO DE MORDIDA ABERTA ANTERIOR COM ESPORÕES FIXOS:

relato de caso

Monografia apresentada ao curso de Pós-Graduação em Ortodontia da Faculdade Sete Lagoas – FACSETE, como requisito parcial para obtenção do título de Especialista em Ortondontia.

Área de concentração: Ortodontia.

Aprovada em ___/___/___ pela banca constituída dos seguintes professores:

_____

Prof. Dr. – SIGLA INSTITUIÇÃO

_____

Prof. Dr. José Alexandre Kozel - FACSETE

_____

Prof. Dr. - SIGLA INSTITUIÇÃO

São José dos Campos, 00 de setembro de 2020

AGRADECIMENTOS

A Deus, que nos deu energia e benefícios para concluir este trabalho.

À nossa família, por todo apoio, paciência e compreensão.

Aos professores, que contribuíram com nossa formação, principalmente ao orientador Professor Alexandre Kozel.

Agradecemos a todas as pessoas que fizeram parte dessa etapa de nossa vida.

LISTA DE ILUSTRAÇÕES

Figura 1 - Fotografias iniciais..... 12
Figura 2 - Fotografias intrabucais iniciais..... 12
Figura 3 - Radiografia panorâmica inicial..... 13
Figura 4 - Fotografias intrabucais com a PLA e Hyrax invertido..... 13
Figura 5 - Fotografias intrabucais com acessórios e esporões fixos, arcos .018 Sentalloy..... 14
Figura 6 - Fotografias intrabucais após 2 anos de tratamento, arcos 0.19 x .025 Sentalloy..... 15
Figura 7 - Fotografias intrabucais em fase de finalização com elástico intermaxilar 1/8 pesado e arcos 0.19 x .025 ss..... 15
Figura 8 - Finalização do caso com remoção do levante e amarrilhos..... 16

RESUMO

A mordida aberta anterior é uma má oclusão caracterizada por um trespasse vertical negativo entre os dentes anteriores quando os dentes posteriores estão em oclusão. O presente estudo descreve o caso de uma paciente com dez anos de idade, portadora de má oclusão classe III, com discrepância anteroposterior e vertical, em fase de crescimento. O tratamento inicial consistiu de expansão anteroposterior com disjuntor Hyrax superior, e placa lábio ativa inferior juntamente com elástico intermaxilar, por no mínimo 16 horas por dia. No tratamento corretivo, foi instalado o aparelho fixo (prescrição CCO) e elásticos para intercuspidação. O uso do esporão para tratamento de mordida aberta anterior mostra-se muito eficiente por ser um dispositivo fixo, proporcionando resultados clínicos satisfatórios, reeducando a postura da língua e diminuindo gradativamente os hábitos deletérios que a paciente apresentava. Além disso, o uso do GAP III auxiliou na correção dentoalveolar da Classe III e redirecionamento maxilomandibular, beneficiando, inclusive, o perfil facial da paciente.

Palavras-chave: mordida aberta anterior; má oclusão; ortodontia corretiva.

ABSTRACT

The anterior open bite is a malocclusion characterized by a negative vertical overlap between the anterior teeth when the posterior teeth are in occlusion. The present study describes the case of a ten-year-old patient with class III malocclusion, with anteroposterior and vertical discrepancy, in the growth phase. The initial treatment consisted of anteroposterior expansion with an upper Hyrax circuit breaker and a lower active lip plate associated with an intermaxillary elastic band for at least 16 hours a day. In the corrective treatment, the fixed apparatus (CCO prescription) and elastics for intercuspation were installed. The use of the spur for the treatment of anterior open bite is very efficient because it is a fixed device, providing satisfactory clinical results, reeducating the posture of the tongue and gradually reducing the harmful habits that a patient presented. In addition, the use of GAP III helped in Class III dentoalveolar correction and maxillomandibular redirection, also benefiting the patient's facial profile.

Key Words: anterior open bite; malocclusion; corrective orthodontics.

SUMÁRIO

RESUMO

1 INTRODUÇÃO.....08

2 DESENVOLVIMENTO.....12

2.1 Relato de Caso Clínico.....12

3 DISCUSSÃO.....17

4 CONCLUSÃO.....20

REFERÊNCIAS.....21

1 INTRODUÇÃO

A mordida aberta é definida como uma deficiência no contato vertical normal entre os dentes antagonistas, podendo manifestar-se em uma região limitada ou, mais raramente, em todo o arco dentário. Se a falta de contato entre os dentes localiza-se na região de incisivos e/ou caninos quando a oclusão está em relação cêntrica, esta passa a ser denominada de mordida aberta anterior (LIMA *et al.*, 2010).

A mordida aberta anterior (MAA) é uma das más oclusões de maior comprometimento estético-funcional, além das alterações dentárias e esqueléticas. Ela pode se desenvolver a partir de diversos fatores etiológicos, tais como os hábitos bucais deletérios (sucção de polegar ou chupeta), amigdalas hipertróficas, respiração bucal, deglutição atípica, anquilose dentária e anormalidades no processo de erupção. Estes fatores interferem no crescimento e desenvolvimento normais das estruturas faciais, modificando não somente a morfologia, mas também a função do sistema estomatognático (HENRIQUES *et al.*, 2000).

Existem dois tipos de MAA, sendo elas esquelética ou dentária. O diagnóstico diferencial pode ser feito a partir das medidas cefalométricas com alto grau de confiança (ALIMERE; THOMAZINHO; FELÍCIO, 2005).

Há uma relação etiológica da MAA com hábitos orais deletérios e alguma alteração das funções orofaciais, como o histórico de hábitos parafuncionais e a ocorrência de interposição lingual em deglutição e a deficiência fonoarticulatoria. A postura lingual está intimamente ligada ao desenvolvimento das maloclusões, podendo influenciar na oclusão, nos planos de espaço sagital e vertical. A amamentação também tem relação com a maloclusão, e deve ser incentivada por todos os profissionais da saúde, assim promovendo a prevenção da mordida aberta (MACIEL, 2015; COSTA, 2017).

Hábitos como sucção digital surgem por menor tempo de aleitamento materno e, além de causar mordida aberta, faz com que o arco superior tenha um formato ogival. Além da sucção digital há também o hábito do uso de chupeta, que está associada à forma da arcada inferior arredondada. O uso de chupeta e mamadeira fazem com que a língua permaneça em posição inadequada, favorecendo o aparecimento destas alterações, assim, na maioria das vezes surgindo a MAA. A deglutição atípica nas fases normais da evolução da deglutição estão presentes em

grande maioria de crianças na faixa etária de 6 a 8 anos, o que pode causar a MAA. Neste sentido, cuidados devem ser tomados para evitar esse problema (TURRA; GIACHINI, 2011; MACIEL, 2015).

É possível a autocorreção da má oclusão, desde que o hábito oral seja removido até a idade de três anos a três anos e seis meses e se a criança possuir um padrão de crescimento facial favorável (LIMA *et al.*, 2010).

Existem diversas opções de tratamentos para a MAA, tais como grade palatina, esporões linguais, aparelho extrabucal conjugado, *bite block*, bionator, barra transplatina, mecânicas com extrações dentárias e uso de dispositivos temporários de ancoragem. O uso de mini placas de titânio para ancoragem, proporciona uma ancoragem estável para intrusão de dentes posteriores e também proporciona rotação anti-horária da mandíbula, promovendo a diminuição da altura facial inferior e fechamento da mordida (FABER *et al.*, 2004; MACIEL, 2015).

Em meio ao contexto do tratamento da mordida aberta anterior, é prudente afirmar que o uso dos aparelhos autoligados é uma opção viável. Os braquetes autoligados têm sido apresentados como um diferencial para o ortodontista clínico que procura se desdobrar na tentativa de oferecer um tratamento de excelência no menor tempo possível e com número mínimo de consultas. Dentre as vantagens primárias destes braquetes, podem ser citadas a eliminação dos módulos elastoméricos, pois traz pontos favoráveis ao tratamento, como a eliminação da potencial contaminação cruzada, ocasionada pelas ligaduras, a inexistência da degradação das forças elásticas, a diminuição do risco de desmineralização do esmalte pela eliminação dos locais retentivos para acúmulo de placa, a hipotética redução de atrito nas mecânicas de deslizamento e a aplicação de forças mais leves, resultando em menores efeitos colaterais (CASTRO, 2009; ESTEL *et al.*, 2016).

O uso de esporões também é uma opção para o tratamento de MAA, pois causa uma menor atividade protrusiva da língua durante a deglutição. Dentre os esporões, um dos tipos de tratamento disponíveis é o esporão lingual colado Nogueira®, o qual, baseado nos princípios terapêuticos dos esporões tradicionais, tem a vantagem de ser um método rápido e de baixo custo, que pode ser utilizado em larga escala, além do pequeno tamanho (aproximadamente 3 mm), que promove maior liberdade para a língua, não limitando excessivamente o espaço bucal para realização de suas funções. Realizado o diagnóstico da posição da língua na

deglutição atípica, o esporão pode ser colado diretamente na superfície lingual dos incisivos superiores e ou inferiores em aproximadamente 2 minutos. O esporão lingual colado Nogueira® pode ser usado também no tratamento de sucção digital crônica e em casos cirúrgicos alterando a postura e função lingual minimizando as recidivas (NOGUEIRA *et al.*, 2005).

O uso dos esporões é reeducador pelo seu próprio fundamento de arco-reflexo. Há elevação da ponta e posteriorização da língua, mantendo-se a função. Produz-se um reflexo mais adequado, revertendo o hábito deletério. O paciente automatiza a postura correta da língua com mais rapidez e com consequente fechamento mais rápido da mordida. Os esporões são mais efetivos em impedir o hábito de sucção digital e corrigir a mordida aberta anterior do que apenas uma grade palatina, uma vez que a grade impede somente o hábito em si, enquanto os esporões desencorajam a língua de repousar sobre eles. É discutível a aceitação dos pacientes, mas geralmente ela é positiva, dependendo do emocional dos mesmos. Contudo, sendo realizada uma boa orientação, o aparato é bem aceito. Antes da instalação do mesmo, os pais tem que ser orientados sobre a conduta do uso do aparelho, como é feito, para que é utilizado e seus benefícios. São vistas algumas desvantagens em relação ao aparelho, como o período de adaptação, dificuldade ao falar, dificuldade ao comer, dificuldade para dormir. Porém, todas estas alterações são passageiras, não oferecendo dano ao paciente e não sobrepujando os benefícios do tratamento (BERTONE *et al.*, 2017).

Além do uso de aparelhos para o fechamento da mordida aberta, a participação da fonoaudiologia é indispensável para que haja estabilidade no tratamento da mordida aberta, também promovendo a estabilidade da oclusão e retorno das funções musculares à normalidade. Assim sendo, é notória a necessidade da interação entre ortodontistas e fonoaudiólogos no atendimento integral do paciente portador de mordida aberta anterior. Ressalta-se o papel reabilitador da terapia fonoaudiológica através da terapia miofuncional oral, enfatizando o posicionamento da língua, durante a deglutição, a fala e quando em posição habitual. É de extrema importância o tratamento multidisciplinar. Além do fonoaudiólogo, o ortodontista deve estar trabalhando juntamente com cirurgiões e otorrinolaringologistas, visto que a função dos aparelhos ortodônticos é limitada. Em muitos casos há instabilidade pós-tratamento por não existir um consenso sobre a

etiologia da mordida aberta anterior, originando tratamentos diversificados (ARTESE, *et al.*, 2011; MACIEL, 2015).

O principal objetivo desse trabalho é relatar um caso de tratamento de mordida aberta anterior causada por interposição lingual com o uso de esporões fixos.

2 DESENVOLVIMENTO

2.1 Relato de caso clínico

Paciente L. V. M., gênero feminino, 10 anos de idade, juntamente com seu responsável, procurou tratamento ortodôntico apresentando mordida aberta anterior decorrente de sucção digital e interposição lingual (Figura 1).

Nas imagens extrabucais notou-se a mordida aberta anterior, perfil reto e ausência de selamento labial (Figura 2).

Figura 1 - Fotografias iniciais.

.



A: Frontal



B: Perfil lateral



C: Sorriso

Fonte: Acervo próprio.

A paciente apresentava linhas médias não coincidentes e mordida aberta anterior (Figura 2).

Figura 2 – Fotografias intrabucais iniciais.







Fonte: Acervo próprio.

Através da análise da radiografia panorâmica, foi possível observar a presença de todos os dentes permanentes (Figura 3).

Figura 3 – Radiografia panorâmica inicial



Fonte: Acervo próprio.

O plano de tratamento inicial foi a utilização de um Hyrax invertido na arcada superior e PLA na arcada inferior (Figura 4), associados com elástico de classe III 5/16 pesado, direito e esquerdo.

Figura 4 – Fotografias intrabucais com a PLA e Hyrax invertido.



Fonte: Acervo próprio.

A paciente foi encaminhada para acompanhamento com fonoaudiólogo, contudo, o mesmo não foi continuado.

Posteriormente, foi programada a instalação do aparelho fixo para alinhamento e nivelamento dos dentes, juntamente com esporão lingual dos incisivos inferiores (Figura 5). Além disso, optou-se, também, pela realização de levante nos dentes 36 e 46, uma vez que a paciente apresentou uma frequente perda dos tubos nos molares.

Figura 5 - Fotografias intrabucais com acessórios e esporões fixos, arcos .018 Sentalloy.



Fonte: acervo próprio.

Foram utilizados braquetes prescrição CCO, arcos contínuos. A movimentação foi iniciada pelo alinhamento dos dentes com arco .014” Sentalloy, .018” Sentalloy (Figura 5), .020 x .020 BioForce, .019 x .025 BioForce (Figura 6) e .019 x .025 ss (Figura 7).

Figura 6 – Fotografias intrabucais após 2 anos de tratamento, arcos 0.19 x .025 Sentalloy.

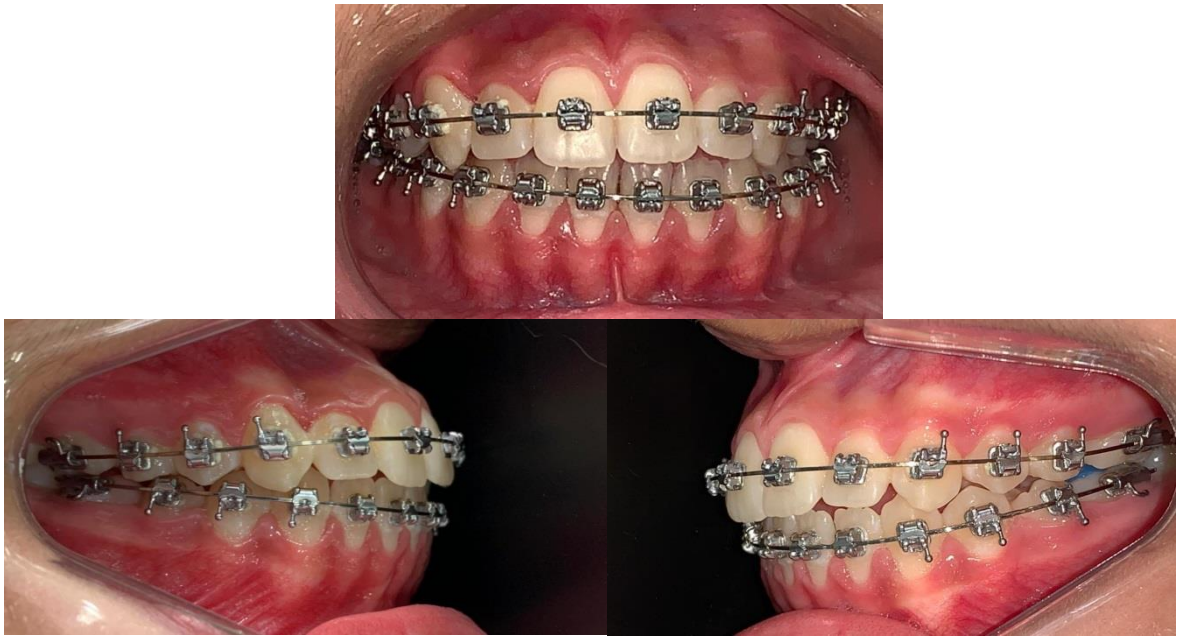

Fonte: Acervo próprio.

Figura 7 - Fotografias intrabucais em fase de finalização com elástico intermaxilar 1/8 pesado e arcos 0.19 x .025 ss.



Fonte: Acervo próprio.

Após essa etapa, foi realizada a remoção do levante nos dentes 36 e 46, bem como amarrilho dos dentes 12 a 22 e elástico 1/8 pesado dos dentes 12 a 43 e 22 a 33 (Figura 8).

Figura 8 – Finalização do caso com remoção do levante e amarrilhos.



Fonte: Acervo próprio.

3 DISCUSSÃO

A mordida aberta anterior está relacionada a hábitos orais deletérios e algumas alterações das funções orofaciais. Comparando a literatura com o presente caso clínico, foram identificadas associações entre o histórico de hábitos parafuncionais e a ocorrência de interposição lingual em deglutição e deficiência fonoarticulatória (BERTONE *et al.*, 2017; LIMA *et al.*, 2010). Segundo Turra e Giachini (2011), a mordida aberta anterior está relacionada a hábitos bucais deletérios e as anormalidades do padrão de crescimento e que o tratamento de mordida aberta anterior deve ser tratada com uma equipe multidisciplinar. É notória a necessidade da interação entre ortodontista e fonoaudiólogo no atendimento integral do paciente portador de mordida aberta (VERRI et al., 2017). Ressalta-se o papel reabilitador da terapia fonoaudiológica, através da terapia miofuncional oral, enfatizando o posicionamento da língua durante a deglutição, a fala e quando a posição habitual (MACIEL, 2015). Perante a história clínica da paciente em questão, o surgimento da mordida aberta anterior está diretamente relacionado com hábito bucal de sucção digital durante oito anos e também interposição lingual (HENRIOQUES et al., 2000). Assim, foi decidido que a paciente seria encaminhada para tratamento concomitante com fonoaudiólogo, porém, a mesma iniciou o tratamento, mas não deu continuidade.

O uso de esporão para tratamento de mordida aberta anterior mostra-se muito eficiente ao paciente não colaborador, por ser um dispositivo fixo, proporcionando resultados clínicos satisfatórios, reeducando a postura da língua e diminuindo gradativamente os hábitos deletérios que a paciente apresentava (NOGUEIRA *et al.*, 2005; BERTONE, 2017). O esporão lingual resulta em uma melhora clínica do pressionamento lingual atípico, uma vez que os relatos da literatura apontam que os pacientes apresentaram boa aceitação ao esporão e relataram que o desconforto inicial é tolerável, o que coincidiu com o relato da paciente do caso clínico aqui apresentado. Após a instalação do esporão lingual, obtivemos um bom resultado na manutenção seguinte, pois, foi possível o fechamento de cerca de 50% da mordida aberta. Contudo, a má oclusão em questão se estacionou em 50% sem mais nenhum resultado nas manutenções seguintes (NOGUEIRA *et al.*, 2005).

Segundo Silva *et al.* (2017), o uso do GAP III é um sistema eficiente, pois promove excelentes resultados clínicos, tais como uma melhora no perfil facial,

correção dento alveolar Classe III e redirecionamento do crescimento maxilo mandibular em diversos casos tratados. Uma segunda opção de tratamento é o uso de disjuntor e tração reversa da maxila. A literatura aponta esse método como eficaz para a correção de classe III, sendo considerada uma boa estratégia terapêutica para pacientes em crescimento, principalmente quando associado ao uso de ortodontia fixa para melhor alinhamento e nivelamento ao final do tratamento (AZZI, 2018).

No presente caso optou-se pela utilização do Hyrax invertido para auxílio na correção da mordida aberta anterior, o qual proporcionou o estímulo de crescimento do palato. O protocolo utilizado foi de ¼ de volta por semana, sendo realizadas as voltas durante um período de 6 meses, em um total de 7 meses de sua utilização – primeiro mês inativo e 6 meses seguintes com ativação. A utilização de disjuntores palatinos, tais como o Hyrax, é mencionada na literatura para tratamento da Classe III, como é o caso de Verri et al. (2017) e Arruda (2017). Contudo, sua utilização pode se dar de forma diferente. No caso de Verri et al. (2017) o protocolo utilizado foi de 2/4 de volta por dia durante 15 dias.

Optamos por usar o GAP III, o qual se mostrou realmente eficiente, proporcionando um resultado positivo com a correção dento alveolar Classe III e o redirecionamento do crescimento maxilo mandibular, oferecendo uma melhora no perfil da paciente. Silva *et al.* (2017) ressaltaram também que, além de todas as melhoras obtidas com o uso do aparelho, outra vantagem a ser considerada é o baixo custo, além do fato de apresentar uma mecânica ortopédica/ortodôntica simples, que o torna de fácil entendimento e domínio profissional durante sua aplicação. Todavia, apesar da descrição da literatura como sendo um aparelho de fácil manutenção, nossa experiência clínica nos mostrou o oposto, o que se deu pela necessidade de força para realização das dobras no fio da PLA, as quais tinham por objetivo se encaixar corretamente no tubo. Além disso, a utilização da banda também se mostrou um empecilho, pois, foi recimentada por diversas vezes.

O uso do PLA se deu para obter a vestibularização dos dentes anteroinferiores, a expansão do arco dentário e o aumento do perímetro e comprimento do arco inferior. Conforme citam Almeida et al. (2006), a placa lábio ativa, também conhecida por PLA, é um aparelho removível, miofuncional, que repassa as forças geradas pela musculatura peribucal aos dentes de ancoragem

(geralmente os primeiros molares inferiores), eliminando a ação dessas forças nos dentes anteriores, permitindo ao mesmo tempo uma maior ação da língua.

Outro ponto importante a ser discutido é a utilização do aparelho autoligado para finalização do caso. Conforme Prieto et al. (2016), os braquetes autoligados têm sido apresentados como diferencial para o ortodontista clínico que procura se desdobrar na tentativa de oferecer um tratamento de excelência no menor tempo possível e com número mínimo de consultas. Muitas são as vantagens desses aparelhos, tais como menor acúmulo de placa, maior eficiência, menor tempo de tratamento, redução do atrito, dentre outros (SATHLER *et al.*, 2011; MARTINS NETO *et al.*, 2013; MALTAGLIATI, 2010). Em relação ao caso aqui apresentado, foi possível obter um resultado semelhante aos da literatura, uma vez que a paciente relatou conforto em sua utilização e o tempo de tratamento até em então se mostrou reduzido em relação a outros casos utilizando os braquetes convencionais.

4 CONCLUSÃO

Foi possível concluir que o uso do esporão para tratamento de mordida aberta anterior mostra-se muito eficiente por ser um dispositivo fixo, proporcionando resultados clínicos satisfatórios, reeducando a postura da língua e diminuindo gradativamente os hábitos deletérios que a paciente apresentava. Considerando não somente seus resultados clínicos, mas, também, a experiência do paciente, percebemos que o esporão se mostra um aparelho relativamente confortável e de fácil aceitação do paciente. Isso proporciona melhores resultados, principalmente quando se tratando de crianças, como no caso clínico aqui descrito.

Além disso, o uso do GAP III auxiliou muito na correção dentoalveolar da Classe III e redirecionamento maxilomandibular, beneficiando, inclusive, o perfil facial da paciente. Esse sistema pode ser considerado eficiente e de baixo custo, porém, obtivemos problema em relação à cimentação, tanto do Hyrax quanto da PLA. Foram recimentados várias vezes.

O uso dos braquetes autoligados também se mostrou eficiente, proporcionando um resultado satisfatório ao final do caso.

REFERÊNCIAS

ALIMERE, H. C.; THOMAZINHO, A.; FELÍCIO, C. M. Mordida aberta anterior: uma fórmula para o diagnóstico diferencial. **Pró-Fono Revista de Atualização Científica**, Barueri (SP), v. 17, n. 3, p. 367-374, set./dez. 2005.

ALMEIDA, M. R. et al. Placa Lábio Ativa: versatilidade e simplicidade no tratamento Ortodôntico. **Rev. Clín. Ortodon. Dental Press**, Maringá, v. 5, n. 3, jun./jul. 2006.

ARRUDA, M. B. P. Angle Class III malocclusion with anteroposterior and vertical discrepancy in the final stage of growth. **Dental Press J Orthod**., v. 22, n. 3, p. 109-118, maio/jun. 2017.

ARTESI, A. *et al.* Critérios para o diagnóstico e tratamento estável da mordida aberta anterior. **Dental Press J Orthod**, v. 16, n. 3, p.136-61, 2011.

BERTONE, E. M. et al. O tratamento da mordida aberta anterior com esporão. **Revista UNINGÁ Review**, v. 29, n. 1, p. 99-102, jan./mar. 2017.

CASTRO, R. Braquetes autoligados: eficiência x evidências científicas. **R Dental Press Ortodon Ortop Facial**, v. 14, n. 4, p. 20-24, jul./ago. 2009.

COSTA, M. I. **O tratamento multidisciplinar da mordida aberta**. 2017. 36 f. Trabalho de Conclusão de Curso (Graduação em Odontologia) – Universidade de Santa Cruz do Sul, Santa Cruz do Sul.

ESTEL, A. I. et al. Autoligado: a eficiência do tratamento ortodôntico. **Revista UNINGÁ Review**, v. 25, n. 1, p. 56-58, jan./mar. 2016.

FABER, J. *et al.* Tratamento de mordida aberta anterior com ancoragem em miniplacas de titânio. **R Dental Press Estet**., v.1, n.1, p. 87-100, out./nov./dez. 2004.

HENRIQUES, J. F. C. et al. Mordida aberta anterior: a importância da abordagem multidisciplinar e considerações sobre etiologia, diagnóstico e tratamento. Apresentação de um caso clínico. **Revista Dental Press de Ortodontia e Ortopedia Facial**, Maringá, v. 5, n. maio/jun 2000, p. 29-36, 2000.

LIMA, G. N. et al. Mordida aberta anterior e hábitos orais em crianças. **Rev Soc Bras Fonoaudiol**., v. 15, n. 3, p. 369-375, 2010.

MACIEL, F. F. **Tratamento da mordida aberta anterior com uso de miniimplantes**. 2015. 50 f. Monografia de Especialização (Especialista em Ortodontia) – Faculdade de Pindamonhangaba, Pindamonhangaba.

MALTAGLIATI, L. A. Braquetes autoligados ativos x passivos. **Rev. Clín. Ortodon. Dental Press**, Maringá, v. 9, n. 2, abr./maio 2010

MARTINS NETO, E. E. et al. Braquetes autoligáveis: vantagens do baixo atrito. **Revista Amazônia**, v. 2, n. 1, p. 28-34, 2014.

NOGUEIRA, F. F. et al. Esporão lingual colado Nogueira®: tratamento coadjuvante da deglutição atípica por pressionamento lingual. **R Dental Press Ortodon Ortop Facial**, Maringá, v. 10, n. 2, p. 129-156, mar./abr. 2005.

PRIETO, L. A. et al. O uso do aparelho autoligado no dia a dia do consultório - revisão de literatura. **Rev. Odontol. Univ. Cid. São Paulo**, v. 28, n. 3, p. 230-239, set./dez. 2016.

SATHLER, R. et al. Desmistificando os braquetes autoligáveis. **Dental Press J Orthod**, v. 16, n. 2, p. 1-8, mar./abr. 2011.

SILVA, E. et al. Correção da classe III esquelética em pacientes jovens – Ertty GAP III. **Orthod. Sci. Pract**. v. 10, n. 39, p. 244-264, 2017.

TURRA, C. C.; GIACHINI, M. K. **Ocorrência e fatores de risco da mordida aberta anterior em pacientes de 6 a 12 anos do setor de Ortodontia da Faculdade de Odontologia da Universidade Federal do Rio Grande do Sul** (FO-UFRS). 2011. 30 f. Trabalho de Conclusão de Curso (Grau de Cirurgião-Dentista) – Faculdade de Odontologia da Universidade Federal do Rio Grande do Sul, Porto Alegre.