ELLYDA CAMILLA BOSSA

TRATAMENTO DA MORDIDA ABERTA ANTERIOR COM MESIALIZAÇÃO DE MOLARES

PORTO VELHO

2017

ELLYDA CAMILLA BOSSA

TRATAMENTO DA MORDIDA ABERTA ANTERIOR COM MESIALIZAÇÃO DE MOLARES

Artigo apresentado ao curso de Especialização Lato Sensu da Faculdade Sete Lagoas - FACSETE, como requisito parcial para obtenção do título de especialista em Ortodontia.

Área de concentração: Ortodontia.

Orientador: Prof. Hediberton Aguiar

Co-orientador (a): Prof. Leonardo Castro

PORTO VELHO

2017

Artigo intitulado “TRATAMENTO DA MORDIDA ABERTA ANTERIOR COM MESIALIZAÇÃO DE MOLARES – RELATO DE UM CASO” de autoria da aluna Éllyda Camilla Bossa, aprovado pela banca examinadora constituída pelos seguintes professores:

BANCA EXAMINADORA:

Prof. Dr. Dino Lopes de Almeida

Centro Universitário São Lucas - Ro

MEMBRO DA BANCA EXAMINADORA

Prof. Dra Juliana Volpato Curi Paccini

Facsete – Soep – Pvh-Ro

MEMBRO DA BANCA EXAMINADORA

Prof. Dr Fabricio Valarelli

Facsete – Soep – Pvh-Ro

MEMBRODA BANCA EXAMINADORA

Porto Velho/RO, de de 2017.

AGRADECIMENTOS

Primeiramente a Deus, que esteve comigo ao longo da minha vida, permitindo a realização de mais um sonho, por ter me dado saúde e força para superar as dificuldades.

A toda minha família, meus Pais Maria e Francisco e também ao meu irmão Éverson pelo amor, incentivo e apoio incondicional.

Ao meu amado filho Gabriel, pela compreensão que sempre tivera nos momentos que precisei me ausentar para a realização deste curso.

Ao meu irmão Dinho Martins (em memória), a quem tenho todo amor e gratidão, pelo grande exemplo de ser humano, irmão, filho, amigo, profissional que sempre foi, elevo a ti meus agradecimentos repletos de Saudades.

Aos amigos que estiveram ao meu lado em muitos momentos, sendo eles alegres ou tristes, agradeço pelo companheirismo, carinho e amizade, vocês fizeram parte da minha formação e vão continuar presentes em minha vida.

Ao Prof. Dr. Fabricio Valarelli, pelo exemplo de profissional e por todo ensinamento concedido ao longo deste tempo.

Aos professores orientadores Hediberton Aguiar e Leonardo de Castro, pela paciência e dedicação prestada.

A todos que direta ou indiretamente fizeram parte da minha formação, o meu muito obrigado.

RESUMO

A mordida aberta anterior é uma das má oclusões da Ortodontia com grande comprometimento estético-funcional, além de alterações dentárias e esqueléticas, sendo facilmente percebida pelo paciente e seus familiares. A prevalência ocorre em maior número em pessoas na fase de dentadura decídua, acompanhado das fases de dentadura mista e permanente. A etiologia da mordida aberta anterior é multifatorial e muitas vezes associada a hábitos deletérios. O objetivo deste estudo é relatar um caso clínico de tratamento de mordida aberta anterior através do uso de elástico intermaxilares e mesialização dos molares inferiores através do uso de mini Implantes e com posterior encaminhamento para acabamento estético dos elementos 41,42,43, resultando em um resultado estético e funcional satisfatório ao final do tratamento.

Palavras-chave: Ortodontia; Má Oclusão; Mordida Aberta Anterior.

ABSTRACT

The anterior open bite is one of the malocclusions of Orthodontics with great aesthetic-functional impairment, besides dental and skeletal alterations, being easily perceived by the patient and his relatives. The prevalence occurs in a greater number in people in the deciduous dentition phase, accompanied by the phases of mixed and permanent dentures. The etiology of anterior open bite is multifactorial and often associated with deleterious habits. The purpose of this study is to report a clinical case of anterior open bite treatment through the use of intermaxillary elastic and mesialization of the lower molars through the use of mini implants and with subsequent referral to aesthetic finish of the elements 41,42,43, resulting in a Satisfactory aesthetic and functional result at the end of treatment.

Keywords: Orthodontics; Malocclusion; Anterior Open Bite.

LISTA DE FIGURAS

Figura 1 - Fotografias extrabucais iniciais…….....…….....9

Figura 2 – Fotografias intrabucais iniciais.....10

Figura 3 – Radiografia panorâmica inicial.....10

Figura 4 – Telerradiografia inicial.....11

Figura 5 – Fotografias iniciais da instalação do aparelho.....12

Figura 6 – Fotografias intrabucais fase de alinhamento e nivelamento.....12

Figura 7– Fotografias Intrabucais com os mini implantes instalados.....13

Figura 8 – Fotografias intrabucaiscom elásticos classe II e elásticos de intercuspidação.....13

Figura 9 – Fotografias intrabucais finais.....14

Figura 10 – Fotografias extrabucais finais.....15

Figura 11 – Radiografia panorâmica final.....15

Figura 12 – Telerradiografia final.....16

Figura 13 – Sobreposição de imagem dos perfis inicial e final.....18

LISTA DE TABELAS

Tabela 1 – Variáveis Cefalométricas.....17

SUMÁRIO

1. INTRODUÇÃO 8

2. DESCRIÇÃO DE CASO CLÍNICO 9

3. OPÇÕES DE TRATAMENTO 11

4. TRATAMENTO 12

5. RESULTADOS 16

6. DISCUSSÃO 18

6. CONCLUSÃO 20

7. BIBLIOGRAFIA 21

1. INTRODUÇÃO

A mordida aberta anterior é uma má oclusão, sendo de simples diagnóstico e que origina amplas dificuldades estéticas e funcionais a pessoa. Podendo ser determinada como a manifestação de uma dimensão vertical negativa entre as bordas incisais dos dentes anteriores superiores e inferiores[1]. A prevalência ocorre na fase de dentadura decídua, acompanhado das fases de dentadura mista e permanente, isto é, reduz com o avanço da idade. Essa propriedade advém pelo amadurecimento e desenvolvimento da pessoa, que tende à diminuição fisiológica da dimensão das adenóides juntada a abdicação de hábitos prejudiciais adquiridos na infância[2,3].

A etiologia da mordida aberta anterior é multifatorial, constituindo como fundamentais: as circunstâncias ambientais e a hereditariedade[4,5]. Contudo, o modelo de desenvolvimento facial e a influência ocasionada por hábitos deletérios podem ter desempenho acentuado em relação à etiologia da citada má oclusão[3,6,7].

Quando à má oclusão é esquelética, especialmente em adultos, o tratamento configura um amplo desafio para o ortodontista, bem como para o fechamento da mordida aberta anterior como também para a permanência dos efeitos ao fim do tratamento. Nesses casos os pacientes passam por um tratamento ortopédico que exibe uma considerável barreira em virtude da falha do potencial de desenvolvimento, sendo recomendado, desta forma, que o tratamento seja concretizado especialmente com a assistência da cirurgia ortognática[8-10].

Muitos pacientes recusam o tratamento que o leve a cirurgia, as causas são múltiplas. Os mesmos optam pelo tratamento compensatório, isto é, através da camuflagem ortodôntica, que dispensa qualquer interferência cirúrgica[5,11-14]. Tendo em vista uma presente alteração esquelética das bases ósseas, considerada como leve a moderada, neste caso clinico optou-se pelo tratamento ortodôntico compensatório, sem cirurgia ortognática.

O presente caso clínico relata o tratamento de uma paciente com uma mordida aberta dentária anterior associada à ausência dos quatros primeiros molares. Onde o tratamento compensatório mostrou-se eficiente e estável.

2. DESCRIÇÃO DE CASO CLÍNICO

Paciente M.A.S. F, 17 anos, gênero feminino, apresentou-se para tratamento na clínica ortodôntica com queixa principal “mordida não fechava”. No exame extrabucal inicial observou-se a presença de assimetria facial dentro dos padrões de normalidade, padrão mesocefálico, face retangular, boa harmonia dos terços faciais com suave aumento do terço inferior, perfil facial reto suavemente convexo e selamento labial passivo. (Fig.1A-C).



Figura 1A Figura 1B Figura 1C

Figura1 (A-C) – Fotografias Extrabucais Iniciais. A) Frontal; B) Perfil; C) Frontal sorrindo.

Na análise intrabucal inicial, diagnosticou-se uma má oclusão de ½ Classe II do lado direito e ¼ de Classe III do lado esquerdo, trespasse vertical de -4mm, trespasse horizontal de 2mm, tecidos bucais com aspecto de normalidade e ausência dos dentes permanentes 16,27,36 e 46, a linha média dentaria superior esta desviada para esquerda, e a linha média dentária inferior coincidente ao plano sagital mediano. A Curva de Spee apresentava-se moderada com ausência de apinhamentos dentários. Observou-se também, uma mesoinclinação associado a uma mesialização dos elementos 37 e 47. (Fig. 2A-E).



Figura 2A Figura 2B Figura 2C



Figura 2D Figura 2E

Figura 2 (A-E) – Fotografias Intrabucais Iniciais: A) Direita; B) Frontal; C) Esquerda; D) Oclusal Superior; E) Oclusal Inferior.

Na radiografia panorâmica inicial podem-se observar características de normalidade das estruturas dento alveolares em ambas as arcadas, como também a ausência dos dentes permanentes 16, 27, 36 e 46. Observou-se também, mesioinclinação e mesialização dos dentes 37 e 47 e a presença do germe dental do elemento 38. (Fig. 3).

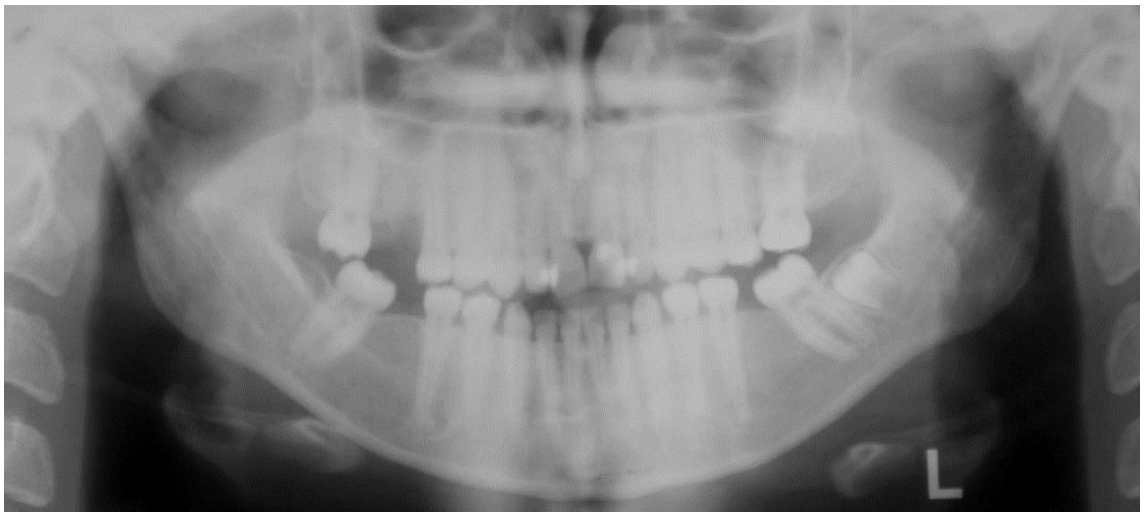

Figura 3 - Radiografia Panorâmica inicial.

Na Telerradiografia observou-se um perfil reto, suavemente convexo e um trespasse vertical negativo. (Fig. 4).



Figura 4 - Telerradiografia em norma lateral inicial.

3. OPÇÕES DE TRATAMENTO

Na anamnese a paciente relatou hábitos de sucção polegar até o início da adolescência por volta dos 12 anos de idade, portanto a má oclusão da paciente foi classificada como mordida aberta anterior dentária ou dentoalveolar, sem alterações nas bases ósseas. Frente ao quadro clínico apresentado, algumas possibilidades terapêuticas poderiam ser seguidas para tratar a paciente.

Após as avaliações clínicas e radiográficas para definir o plano de tratamento, foi proposto como primeira opção de tratamento o alinhamento e Nivelamento dos arcos dentários, e posteriormente reabilitação com 3 implantes osteointegrados nos espaços dos dentes faltantes 36, 46 e 16, considerado um tratamento não muito complexo e com prognostico favorável, entretanto por motivos financeiros a paciente não aceitou a opção de tratamento.

Mediante a situação foi proposto uma segunda opção de tratamento a paciente onde se faz necessário a instalação de mini-implantes ortodônticos como recurso de ancoragem, a fim de mesializar todos os dentes posteriores para os locais edêntulos, associados ainda a usos contínuos de elásticos

intermaxilares para o fechamento da mordida. Os mini-implantes foram utilizados de forma que não houvesse retração dos dentes anteriores para não comprometer o perfil da paciente no final do tratamento. A paciente concordou com essa segunda opção e assim deu-se início ao tratamento ortodôntico.

4. TRATAMENTO

Iniciamos o tratamento ortodôntico com a colagem diferenciada superior e inferior dos acessórios ortodonticos pré-ajustados da prescrição Roth, com slot 022”x.028”. Os acessorios dos dentes posteriores foram colados mais para oclusal e os dos dentes anteriores foram colados mais para cervical, objetivando assim um intrusão dos dentes posteriores e uma extrusão dos dentes anterioes, contribuindo desta forma para o fechamento da mordida aberta.Nas fases de alinhamento e nivelamento foi utilizado a seguinte sequência de fios de níquel-titânio (NiTi) .014”, .016”, .018” e .019”x.025”.(Fig. 5A-C)



Figura 5A Figura 5B Figura 5C

Figura 5 (A-C) – Fotos Intrabucais após a instalação dos acessórios ortodônticos: A) Direita; B) Frontal; C) Esquerda.

Durante a fase do alinhamento e nivelamento, observou-se uma significativa melhora no fechamento da mordida aberta anterior. (Fig. 6A-C).



Figura 6A Figura 6B Figura 6C

Figura 6 (A-C) – Fotos Intrabucais, fase de alinhamento e nivelamento: A) Direita; B) Frontal; C) Esquerda.

Na fase de alinhamento, ao chegar no arco retangular 0.17 x 0.25 Niti, foram instalados os mini implantes entre os dentes 34/35, 44/45 e mesial do 16 dando início a mesialização dos elementos, com auxílio do elástico em cadeia de força média do mini implante ao dentes posteriores. (Fig. 7A-E).



Figura 7A



Figura 7B



Figura 7C



Figura 7D



Figura 7E

Figura 7 (A-E) – Fotos Intrabucais, com os mini implantes instalados. A) Direita; B) Frontal; C) Esquerda; D) Oclusal Superior; E) Oclusal Inferior.

Após um ano de tratamento com o arco já alinhado, deu-se início ao uso de elástico intermaxilares de Classe II 3/16 de força mediano lado direito, como também elástico de intercuspidação bilateral, associado a um cantilever de verticalização de molar superior. O elástico de intercuspidação foi utilizado de forma triangular bilateralmente, o que facilitou a intercuspidação dos caninos e pré-molares(Fig. 8A-C).

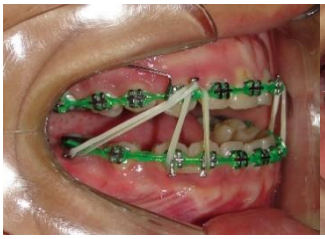

Figura 8A



Figura 8B



Figura 8C

Figura8 (A-C) – Fotos Intrabucais, paciente na fase do uso de elásticos classe II e Intercuspidação: A) Direita; B) Frontal; C) Esquerda.

Na finalização do tratamento com a remoção do aparelho, as contenções foram instaladas, sendo a placa de Hawley (removível) no arco superior e contenção fixa 3x3 no arco inferior, foi encaminhado para reabilitação estética dos elementos (41, 42, 43). (Fig. 9A-F)



Figura 9A Figura 9B Figura 9C



Figura 9D Figura 9E Figura 9F

Figura 9 (A-F) – Fotografias Intrabucais Finais: A) Direita; B) Frontal; C) Esquerda; D) Oclusal Superior; E) Oclusal Inferior; F) Frontal com Hawley.

Com a mesialização dos dentes posteriores, houve o fechamento dos espaços existentes antes ao tratamento ortodôntico, sem grandes alterações em relação ao perfil facial. A associação das mecânicas, atendeu os anseios da paciente, com resultados satisfatórios e estáveis. (Fig. 10A-C)



Figura 10A Figura 10B Figura 10C

Figura 10 (A-C) – Fotografias Extrabucais Finais: A) Frontal; B) Frontal Sorrindo; C) Perfil.

Na radiografia panorâmica final observa-se o bom posicionamento das raízes, bem como o fechamento dos espaços. (Fig. 11).

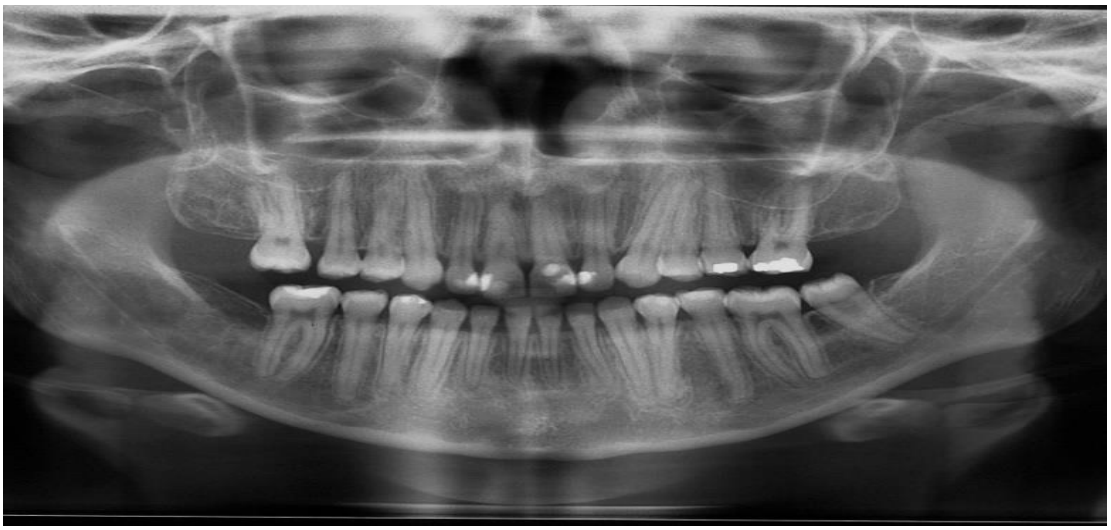

Figura 11 – Panorâmica final

Na Telerradiografia lateral final, observa-se a melhora da inclinação dos incisivos e o fechamento da mordida aberta anterior. (Fig. 12).



Figura 12 – Telerradiografia lateral final

5. RESULTADOS

Para obtenção dos resultados, utilizou-se o programa Dolphim®, comparando as telerradiografias inicial e final (Tabela 1).

Houve importantes alterações nos componentes dentários em especial nos molares superiores e inferiores que mesioangularam respectivamente 6,5º e 9,9ºIntruiram respectivamente 7,5mm e 7,2mm. É possível perceber ainda uma inclinação lingual importante nos incisivos superiores e inferiores de respectivamente 7,6º e 2,7º como resultado do drawbridg eeffect ou “efeito ponte levadiça”. Os incisivos superiores e inferiores extraíram 1,3mm e 1,8mm respectivamente.

Devido às modificações dentárias pode-se perceber que a sobressaliência aumentou em 0,5mm e a sobremordida aumentou em 4,7mm, havendo uma melhora da relação inter-arcos (tabela 1) e um consequente fechamento da mordida aberta anterior.

Em relação ao componente vertical teve um pequeno giro do plano oclusal (1,1º) e uma pequena diminuição da AFAI (1,5mm).

O perfil tegumentar manteve-se praticamente inalterado com uma leve retrusão do lábio inferior (0,2mm) e lábio superior (0,8mm). E como consequência da retrusão labial teve-se uma pequena abertura do ângulo nasolabialde 0,7º.

Variáveis		Inicial	Final
Componente Maxilar	SNA (º)	80,4	80.6
	Co-A (mm)	79.4	79.5
Componente Mandibular	SNB (º)	78.2	78.4
	Co-Gn (mm)	106.4	106.7
Relação entre Maxila e Mandíbula	ANB (º)	2.2	2.2
	WITS (mm)	-3.5	-1.3
Componente Vertical	FMA (º)	33.2	31.9
	SN.GoGn (º)	36.1	36.5
	Sn.ocl (º)	19.5	18.4
	AFAI (mm)	63.3	61.8
Componente dentoalveolar Superior	IS.NA (º)	21.5	13.9
	IS-NA (mm)	3.2	1.6
	IS-PP (mm)	26.3	27.6
	MS-PTV (mm)	6.3	13.8
	MS-PP (mm)	20.1	21.8
	MS-SN (º)	74.9	81.6
Componente Dentoalveolar Inferior	II.NB (º)	23.0	20.3
	II-NB (mm)	3.5	3.5
	II-GoMe(mm)	32.8	34.6
	MI-Sínfise (mm)	25.3	18.1
	MI-GoMe (mm)	23.6	24.4
	MI.GoMe (º)	67.2	57.1
Relações Dentárias	Sobressaliência (mm)	2.1	2.2
	Sobremordida (mm)	-2.5	1.6
Perfil Tegumentar	ANL (º)	111.6	112.3
	Li-Plano E (mm)	-1.3	-1.1
	Ls-Plano E (mm)	-6.0	-5.2

Tabela 1- Variáveis Cefalométricas.

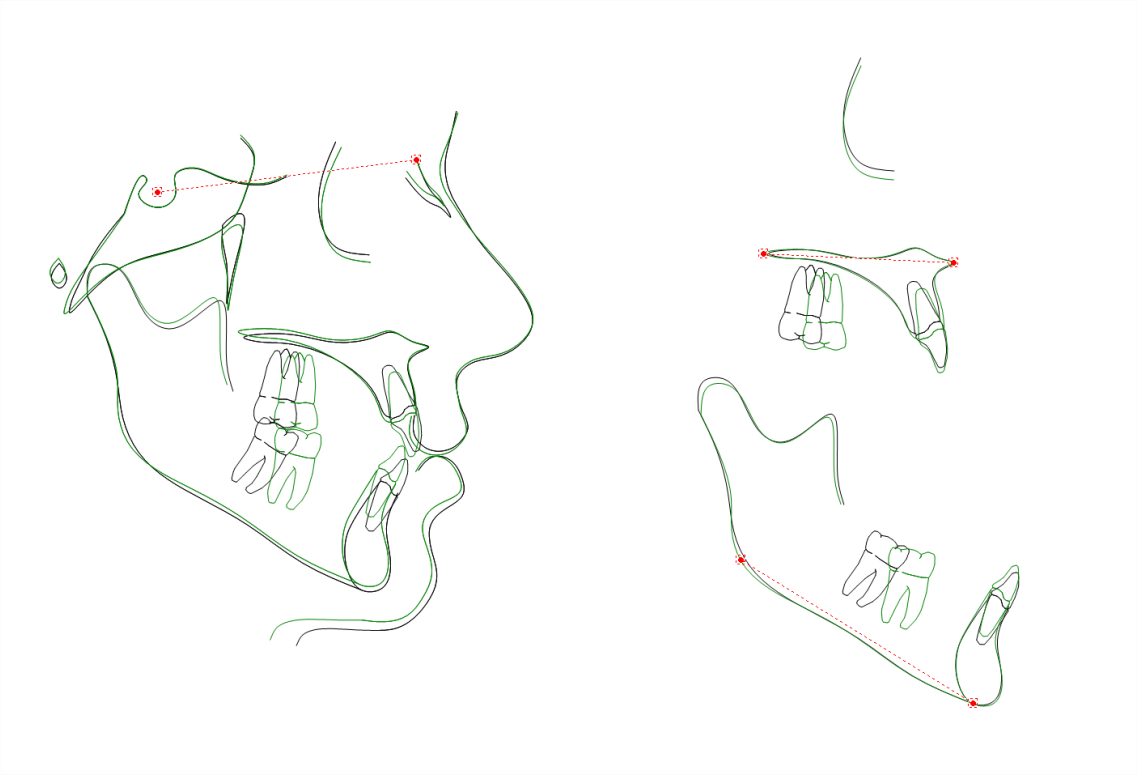

Figura 13– (A) Sobreposições craniofaciais dos traçados inicial e final.

6. DISCUSSÃO

O tratamento da mordida aberta anterior por meio de extrações dos primeiros molares permanentes vem sendo uma alternativa bastante utilizada para solucionar casos de pacientes com mordida aberta anterior. Porém, pacientes com perfil facial reto ou suavemente convexo as extrações são contra indicadas para não comprometer o suporte labial no final do tratamento[15,16.]

A paciente estudada perdeu precocemente os primeiros molares e rejeitou, por motivos financeiros, a opção de tratamento com reabilitação protética com implante dos dentes ausentes, dificultando assim o tratamento a ser realizado. Em virtude do perfil reto da paciente optou-se pelo tratamento com mini-implantes para mesializar os dentes posteriores e fechar os espaços presente, evitando assim a retração da bateria dos dentes anteriores, para não causar alterações ao perfil. O tratamento em si, consiste na mesialização dos molares, esse foi o foco desde o início do tratamento, então os mini-implantes foram utilizados como forma de ancoragem absoluta para a realização da tal

mesialização, de forma que não houvesse retração dos dentes anteriores, pois não era a intenção trabalhar na região anterior e sim na mesialização dos posteriores como dito anteriormente. Segundo[13] a mesialização de molares com ancoragem esquelética consiste no movimento mesial destes dentes sem que haja reações nos segmentos mais anteriores do arco. O fechamento dos espaços de primeiros molares perdidos precocemente deve ser realizado com movimento de corpo dos segundos molares e, às vezes, também dos terceiros, o que significa deslocamento anterior que varia de 12 a 15 mm.

Vários fatores auxiliam no tratamento do fechamento da mordida aberta anterior, dentre eles a colagem diferenciada dos acessórios favorece a mecânica ortodôntica para a correção da má oclusão, pois há uma extrusão dos dentes anteriores, propiciando a sobrecorreção do trespasse vertical, garantindo uma maior estabilidade em longo prazo[15].

Comumente, este modelo de movimento dirige ao fechamento de espaços anteriores aos molares, advindos de múltiplos fatores e que, para não comprometer o perfil ou devido ao posicionamento geométrico dos demais dentes, não podem ser fechados da maneira convencional, ou seja, com a retração dos dentes anteriores[13].

De acordo com Valarelli[15] a intrusão de dentes posteriores no paciente é um procedimento com resultado bastante satisfatório para o tratamento da mordida aberta anterior, e com o advento dos dispositivos de ancoragem temporária, como mini implantes e mini placas, a intrusão dos dentes posteriores tornou-se viável[16].

O uso do elástico inter maxilar na região anterior é de grande importância para o fechamento da mordida aberta e tem como objetivo a extrusão dos incisivos, a correção da inclinação do plano oclusal, o alinhamento dos incisivos superiores em relação à linha do lábio e a verticalização dos dentes posteriores que se encontravam angulados para a mesial no início do tratamento [17].

Diante os resultados cefalométricos finais houve intrusão e mesioangulação dos molares superiores e inferiores.[15] relata que a intrusão de dentes posteriores no paciente é um procedimento com resultado bastante satisfatório para o tratamento da mordida aberta anterior.

Para que o tratamento ortodôntico seja efetivo e estável, é importante uma abordagem interdisciplinar, como da psicologia, fonoaudiologia e otorrinolaringologia que reeduca os padrões funcionais dos músculos, pois não basta apenas à correção do problema morfológico, e sim uma intervenção conjunta com as demais especialidades [18].

6. CONCLUSÃO

Neste trabalho, pode-se concluir que ao término do tratamento, com o fechamento da mordida aberta e com a mesialização dos molares, sem grandes alterações na região anterior e consequentemente no perfil da paciente, verificou-se uma melhora significativa da estética do sorriso bem como da função mastigatória.

7. BIBLIOGRAFIA

1. Almeida RRea. Mordida aberta anterior: considerações e apresentação de um caso clínico. . Rev Dental Press Ortodon. 1998;3(2):17-30.
2. Silva Filho OG, Freitas S, Cavassan A. Prevalência de oclusão normal e má oclusão na dentadura mista em escolares da cidade de Bauru Rev Assoc Paul Cir Dent. 1989;43(6):287-90.
3. Ngan P, Fields HW. Open bite: a review of etiology and management. Pediatric dentistry. 1997 Mar-Apr;19(2):91-8.
4. Suguino Rea. Utilização e confecção do “Bite Block”. Rev Dental Press Ortodon Ortop facial. 1997;2(1):89-116.
5. Henriques JFC, Cruz KS, Janson G. Sucção digital: implicações ortodônticas e estabilidade de um caso tratado precocemente. . Rev clin Ortodon Dental Press, Maringá. 2003;2(2):37-50.
6. Angheben CZ, Valarelli FP, Freitas KMS, Cançado RH. Tratamento compensatório da má oclusão de Classe III esquelética com a técnica Biofuncional. Rev Clín Ortod Dental Press. 2013;12(2):42-8.
7. Subtelny JD, M S. Open bite: diagnosis and treatment. Am J Orthod. 1964;50(5):337-58.
8. Kim YH, Han UK, Lim DD, Serraon ML. Stability of anterior openbite correction with multiloop edgewise archwire therapy: A cephalometric follow-up study. American journal of orthodontics and dentofacial orthopedics : official publication of the American Association of Orthodontists, its constituent societies, and the American Board of Orthodontics. 2000 Jul;118(1):43-54.
9. Nemeth RB, Isaacson RJ. Vertical anterior relapse. American journal of orthodontics. 1974 Jun;65(6):565-85.
10. Epker BN, Fish L. Surgical-orthodontic correction of open-bite deformity. American journal of orthodontics. 1977 Mar;71(3):278-99.
11. Enacar A, Ugur T, Toroglu S. A method for correction of open bite. Journal of clinical orthodontics : JCO. 1996 Jan;30(1):43-8.
12. de Freitas MR, Beltrao RT, Janson G, Henriques JF, Cancado RH. Long-term stability of anterior open bite extraction treatment in the permanent dentition. American journal of orthodontics and dentofacial orthopedics : official publication of the American Association of Orthodontists, its constituent societies, and the American Board of Orthodontics. 2004 Jan;125(1):78-87.
13. Janson G, Crepaldi MV, de Freitas KM, de Freitas MR, Janson W. Evaluation of anterior open-bite treatment with occlusal adjustment. American journal of orthodontics and dentofacial orthopedics : official publication of the American Association of Orthodontists, its constituent societies, and the American Board of Orthodontics. 2008 Jul;134(1):10-1.
14. Kim YH. Anterior openbite and its treatment with multiloop edgewise archwire. The Angle orthodontist. 1987 Oct;57(4):290-321.
15. Valarelli FP, G. J. O tratamento não cirúrgico da mordida aberta anterior no paciente adulto. Orthod Sci Pract 2014;7(27):252-70.
16. Umemori M, Sugawara J, Mitani H, Nagasaka H, H. K. Skeletal anchorage system for open-bite correction. . Am J Orthod Dentofacial Orthop. 1999;115(2):166-74.

17. R VFDFCH. Tratamento compensatorio da mordida aberta anterior em adultos. PRO-odonto ORTODONTIA. 2011;5((1)):77-139.
18. Pereira CRFMC. Os distúrbios miofuncionais orofaciais na literatura

odontológica: revisão crítica. R Dental Press Ortodon Ortop Facial. 2005;v. 10(4,):134-42.
19. Diaz MCA, Pinzan A, Freitas MR. Extração de primeiros molares permanentes: apresentação de um caso clínico. Ortodontia, São Paulo. 1992;25(1):47-53.
20. Ellis E, 3rd, McNamara JA, Jr., Lawrence TM. Components of adult Class II open-bite malocclusion. Journal of oral and maxillofacial surgery : official journal of the American Association of Oral and Maxillofacial Surgeons. 1985 Feb;43(2):92-105.
21. Feres MAL. Tratamento ortodôntico com extração de primeiros molares. . Ortodontia, São Paulo. 1986;19(1/2):34-43.
22. Janson G, Valarelli FP, Beltrao RT, de Freitas MR, Henriques JF. Stability of anterior open-bite extraction and nonextraction treatment in the permanent dentition. American journal of orthodontics and dentofacial orthopedics : official publication of the American Association of Orthodontists, its constituent societies, and the American Board of Orthodontics. 2006 Jun;129(6):768-74.
23. Janson G, Valarelli FP, Henriques JF, de Freitas MR, Cancado RH. Stability of anterior open bite nonextraction treatment in the permanent dentition. American journal of orthodontics and dentofacial orthopedics : official publication of the American Association of Orthodontists, its constituent societies, and the American Board of Orthodontics. 2003 Sep;124(3):265-76; quiz 340.
24. Kim YH. Overbite depth indicator with particular reference to anterior open-bite. American journal of orthodontics. 1974 Jun;65(6):586-611.
25. Lopez L. Fifty years of caring. Kaiser Permanente turns 50 this year. Hmo. 1995 May-Jun;36(3):92-8.
26. Nahoum HI. Anterior open-bite: a cephalometric analysis and suggested treatment procedures. American journal of orthodontics. 1975 May;67(5):523-21.
27. Nahoum HI. Vertical proportions: a guide for prognosis and treatment in anterior open-bite. American journal of orthodontics. 1977 Aug;72(2):128-46.
28. Proffit WR, White RP, Jr. Who needs surgical-orthodontic treatment? The International journal of adult orthodontics and orthognathic surgery. 1990;5(2):81-9.
29. Souza Junior E, Freitas K, Valarelli F, Cançado R, R O. Prevalência e correlação entre padrão facial, mordida aberta anterior e mordida cruzada posterior. . Rev Clín Ortod Dental Press. 2013;12(3):88-94.
30. Ursi WJS, Almeida RR. Mordida aberta anterior: conceito, etiologia, características, classificação e casos clínicos. RGO, Porto Alegre,. 1990;38(3):211-8.

1-5,7-16,19-30