VIVIANE MIWAKO INOUE

TRATAMENTO ORTODÔNTICO EM PACIENTE ADULTO COM COMPROMETIMENTO PERIODONTAL: Relato de Caso

CAMPO GRANDE - MS

2024

TRATAMENTO ORTODÔNTICO EM PACIENTE ADULTO COM COMPROMETIMENTO PERIODONTAL: Relato de Caso

Artigo apresentado ao Curso de Especialização da FACSETE - Unidade Avançada Campo Grande - MS como requisito parcial para conclusão do Curso de Ortodontia.

Orientador: Prof. Fabiano Ferreira Regalado

CAMPO GRANDE - MS

2024

FACSETE

Monografia intitulada: **Tratamento Ortodôntico em Paciente Adulto com Comprometimento Periodontal: Relato de Caso**, de autoria da aluna: Viviane Miwako Inoue, aprovada pela banca examinadora constituída pelos seguintes professores:

Fabiano Ferreira Regalado – orientador
AEPC- Associação de Ensino Pesquisa e Cultura de Mato Grosso do Sul

CD- Ms. Matheus M. Valieri- orientador
AEPC-Associação de Ensino Pesquisa e Cultura Prof. Sidnei Valieri

CD- Ms. Isabela Mascaro Martins - coorientadora
AEPC-Associação de Ensino Pesquisa e Cultura Prof. Sidnei Valieri

Campo Grande –MS, 06 de julho de 2024.

RESUMO

A movimentação ortodôntica em pacientes com problemas periodontais indaga muitos profissionais sobre como é possível realizar o tratamento destes pacientes, quais os cuidados que se deve ter durante o tratamento e quais as vantagens e desvantagens desse tratamento. Este trabalho teve como objetivo apresentar um relato de caso clínico relacionando o tratamento ortodôntico em uma paciente com comprometimento periodontal. O movimento ortodôntico pode ser realizado em pacientes com periodonto comprometido desde que, haja inatividade da doença, controle da higienização e planejamento adequado do ortodontista. Além disso, a movimentação ortodôntica pode trazer alguns benefícios à saúde bucal como uma singela melhora de inserção do periodonto, melhora da oclusão e estética aumentando assim, a autoestima deste paciente, isso é possível através de um bom planejamento ortodôntico utilizando forças leves e contínuas e controle da higiene bucal para que a doença periodontal permaneça inativa. Pode-se concluir que a terapia ortodôntica resultou na melhora da oclusão da paciente com minimização de traumas oclusais causado pelo mal posicionamento dentário, estética favorável e uma melhora no periodonto de inserção.

Palavras-chave: Tratamento Ortodôntico; Periodontia; Ortodontia

ABSTRACT

The orthodontic movement in patients with periodontal problems asks many professionals about how it is possible to treat these patients, what care should be taken during treatment and what are the advantages and disadvantages of this treatment. The objective of this study was to present a clinical case report relating orthodontic treatment in a patient with periodontal problems. Orthodontic movement can be performed in patients with compromised periodontium as long as there is disease inactivity, hygiene control and adequate planning by the orthodontist. In addition, orthodontic movement can bring some benefits to oral health such as a simple improvement in periodontal insertion, improved occlusion and aesthetics, thus increasing the self-esteem of this patient, this is possible through good orthodontic planning using light and continuous forces and control of oral hygiene so that periodontal disease remains inactive. It can be concluded that orthodontic therapy resulted in improved patient occlusion with minimization of occlusal trauma caused by dental malposition, favorable aesthetics and an improvement in the insertion periodontium.

Keywords: Orthodontic Treatment; Periodontics; Orthodontics

SUMÁRIO

INTRODUÇÃO 6
RELATO DE CASO CLÍNICO 8
DISCUSSÃO 22
CONSIDERAÇÕES FINAIS 23
REFERÊNCIAS 24

INTRODUÇÃO

Atualmente as exigências estéticas têm sido frequentes nos consultórios odontológicos o que tem feito crescer a procura da ortodontia por pacientes adultos, os quais chegam nessa fase da vida com periodonto de sustentação afetado pela doença periodontal. O tratamento ortodôntico em pacientes acometidos por essa doença ainda gera dúvidas em muitos profissionais. Muitas vezes, os problemas periodontais estão associados a uma higienização deficiente e ao mal posicionamento dentário, que dificulta o controle da placa bacteriana pelo paciente (SILVA et al., 2022).

A ortodontia é uma especialidade odontológica que propicia a correção de más oclusões e a estética do sorriso através de técnicas que tratam o mal posicionamento dentário melhorando a função mastigatória e autoestima do paciente. A periodontia é a especialidade que trata o tecido de sustentação do elemento dentário. É necessário que para se ter êxito no tratamento ortodôntico de pacientes com periodonto comprometido haja a inter-relação destas duas especialidades (RIBEIRO et al., 2023).

É possível indicar tratamento ortodôntico em pacientes com problemas periodontais desde que a doença periodontal esteja inativa, contribuindo na melhora do periodonto e resultando em efeitos positivos da função e estética bucal. Os casos que não lograram sucesso no tratamento integrado entre ortodontia e periodontia ocorrem em virtude de falhas no planejamento do tratamento ortodôntico e instabilidade da saúde periodontal devido à falta de controle de higiene do paciente (ANTONI e COUTINHO, 2023).

Pacientes adultos com problemas periodontais podem ser submetidos a tratamento ortodôntico desde que não apresentem sinais clínicos inflamatórios e utilizem forças leves durante o tratamento ortodôntico, fatores que quando associados levam ao sucesso da indicação da terapia ortodôntica nos pacientes com problemas periodontais. Periodonto reduzido não pode ser fator de obstáculo ou que impeça a indicação de tratamento ortodôntico. É possível tratar esses pacientes, porém é necessário ter uma boa condição de saúde periodontal para se ter sucesso no tratamento ortodôntico. Para tanto, é imprescindível os conhecimentos da periodontia no tratamento ortodôntico (SÁ et al., 2020).

Indivíduos com história de doença periodontal, pode ser submetido a terapia ortodôntica, desde que estes não apresentem sinais clínicos de inflamação. O

tratamento ortodôntico em pacientes com periodonto comprometido pode ser realizado, utilizando forças leves e com a doença periodontal inativada. Uma boa condição periodontal e a interação entre os profissionais inseridos nas duas áreas de conhecimento, periodontia e ortodontia torna-se fundamental para o sucesso do tratamento ortodôntico (PADRO e ALVES, 2021).

O tratamento ortodôntico de paciente com periodonto comprometido se torna restrito e requer maior atenção, devido ao suporte ósseo reduzido, ancoragem deficiente e ausência dentária. Assim, o acompanhamento multidisciplinar entre as especialidades periodontia e ortodontia se tornam imprescindíveis no tratamento trazendo melhores condições e prognóstico ao paciente (DIAS e TIAGO, 2019).

Utilizando de intervalos mais longos para ativação do aparelho ortodôntico em pacientes com problemas periodontais e um bom controle do biofilme realizado pelo paciente e periodontista pode resultar na estabilidade dos tecidos periodontais durante a terapia ortodôntica e uma melhora do nível de inserção e redução da profundidade de sondagem (CARVALHO et al., 2018).

O conhecimento da mecânica e tipo de aparelho a ser escolhido durante a terapia ortodôntica pode colaborar para o sucesso do tratamento destes pacientes, sabido que os aparelhos metálicos auto ligáveis ou metálicos utilizados com amarrilho metálico, uma vez que acumulam menor quantidade de biofilme dental e possibilitam forças leves e contínuas sem agredir o periodonto (ALMOSA, N.A et al., 2019).

É possível observar vantagens no tratamento ortodôntico em pacientes com problemas periodontais, pois durante a movimentação dentária ocorre uma resposta biológica do osso onde acontece reabsorção e aposição de tecido ósseo podendo ocasionar uma melhora da inserção do ligamento periodontal. Porém, é necessário realizar primeiramente o tratamento da doença periodontal cessando os sinais clínicos inflamatórios e conscientizando o paciente em relação a higiene e controle da saúde do periodonto, além de uma responsável movimentação ortodôntica pelo profissional evitando lesões ou agressão ao tecido de suporte, resultando assim no correto posicionamento dentário, corrigindo a má oclusão e restabelecendo as funções orais, favorecendo a estética e controle da doença periodontal (LUNA e CARDOSO, 2022).

O uso da contenção após a finalização da terapia ortodôntica é uma outra etapa de grande importância e deve ser levada em consideração, serve para manter o posicionamento dos dentes, já que os dentes com periodonto comprometido têm perda de suporte ósseo interferindo em sua estabilidade no alvéolo, ficando suscetível

a possíveis inclinações no arco, isso ocorre devido seu centro de resistência estar localizado mais para a região apical pois, quando o periodonto esta íntegro o centro de resistência do dente está localizado entre o terço oclusal e o terço médio da raiz e como o centro de resistência está relacionado diretamente com o nível de inserção óssea, a reabsorção pode alterar o centro de resistência fazendo com que vá mais para apical, sendo assim, quanto maior for a distância entre o ponto de aplicação de forca e o centro de resistência do dente, maior a tendência a inclinação do dente (FERNANDES et al., 2011).

Diante do exposto, este trabalho teve como objetivo apresentar um relato de caso clínico relacionando o tratamento ortodôntico em uma paciente com comprometimento periodontal.

RELATO DE CASO

A paciente V.C.G.F, sexo feminino, 55 anos e 6 meses, foi encaminhada a Associação de Ensino Pesquisa e Cultura (AEPC) na cidade de Campo Grande, Mato Grosso do Sul, pelo periodontista que realizou a terapia periodontal na paciente e quando observou a estabilidade da doença periodontal orientou a mesma a procurar a instituição para tratamento ortodôntico. Durante a anamnese, relatou que havia sido encaminhada pelo especialista periodontista à AEPC devido a presença de diastema ente 21 e 22 além de trauma oclusal podendo evoluir para uma possível perda, comprometendo assim a estética e a função mastigatória da paciente (figura 3). No exame clínico constatou-se a presença de doença periodontal, a qual causou destruição dos tecidos de suporte dentário, osso alveolar e gengiva (figura 1), porém se encontrava controlada pois a mesma se submetia as consultas periódicas da terapia periodontal a cada 120 dias realizada pelo periodontista. Foi observado ausência de bolsa periodontal ativa, gengivite e tártaro. Notou-se grande destruição coronária do elemento 16, a qual foi encaminhado para extração (figura 2). Posições inadequadas de alguns elementos dentários necessitando correção ortodôntica o que favoreceria a função mastigatória e facilitaria a higiene pela paciente resultando em menor acúmulo de biofilme dental.

Figura 1 – Fotografia frontal da paciente



Fonte: Arquivo curso especialização de ortodontia – FACSETE
Campo Grande - MS

Figura 2 – Fotografia lateral direita da paciente



Fonte: Arquivo curso especialização de ortodontia – FACSETE Campo Grande - MS

Figura 3 – Fotografia lateral esquerda da paciente



Fonte: Arquivo curso especialização de ortodontia – FACSETE Campo Grande - MS

Figura 4 – Fotografia oclusal superior da paciente



Fonte: Arquivo curso especialização de ortodontia – FACSETE Campo Grande – MS

Figura 5 – Fotografia oclusal inferior da paciente



Fonte: Arquivo curso especialização de ortodontia – FACSETE
Campo Grande - MS

Avaliação para planejamento ortodôntico da paciente apresentou conforme as figuras 6 e 7, bom vedamento labial, linha do sorriso baixa (considerado para o sexo feminino), corredor bucal inconclusivo (devido a paciente não ter sorrido como habitual na foto), linha média superior centralizada, assimetria facial, perfil reto, ângulo naso labial aberto, linha queixo pescoço curta (devido a flacidez da pele decorrente da idade da paciente), sínfise que permite uma certa movimentação dentro do alvéolo.

Figura 6- Fotografia frontal do rosto da paciente



Fonte: Arquivo curso especialização de ortodontia – FACSETE
Campo Grande – MS

Figura 7 – fotografia rosto lateral direito e radiografia lateral direita da paciente

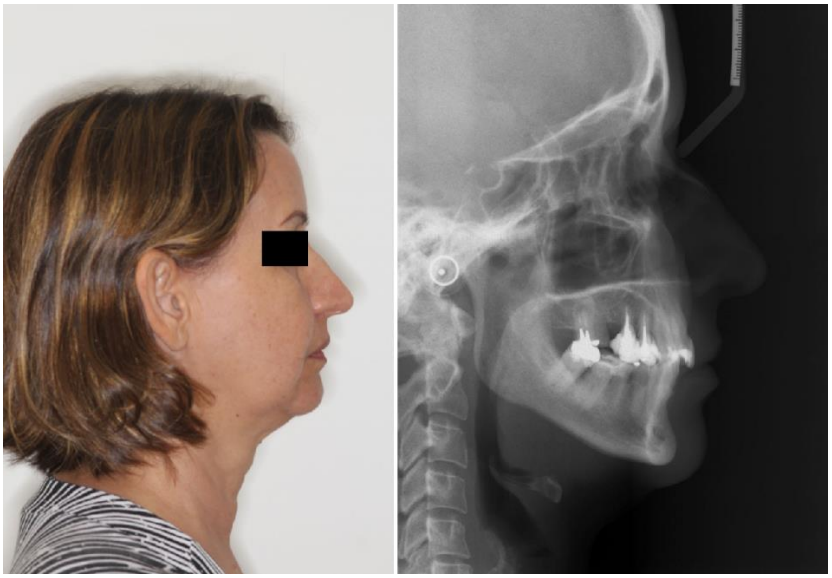

Fonte: Arquivo curso especialização de ortodontia – FACSETE Campo Grande - MS

Ao exame radiográfico figura 8, apresentou perda óssea horizontal generalizada, raiz residual do elemento 16.

Figura 8 – Fotografia da radiografia frontal da paciente

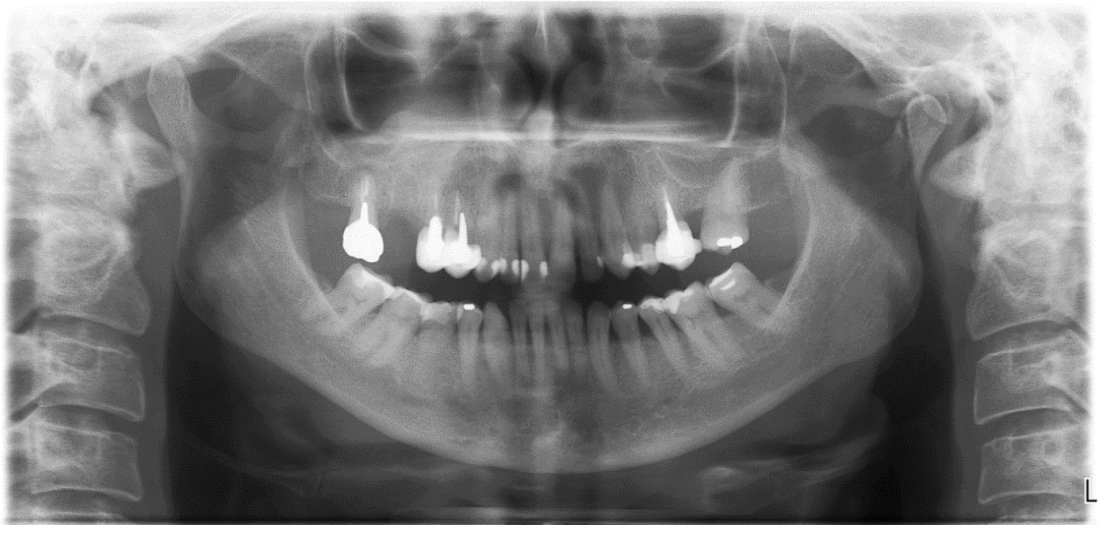

Fonte: Arquivo curso especialização de ortodontia – FACSETE Campo Grande - MS

O aparelho de escolha para tratar a paciente com o comprometimento do periodonto foi o aparelho metálico auto ligado passivo conforme as figuras 9, 10 e 11

onde notou-se algumas vantagens por ter um menor acúmulo de biofilme dental e uma intensidade de força mais leve e continua para não agredir o periodonto durante a movimentação dentária. Iniciando em 11/04/2011 a instalação na arcada superior com fio niti 012.

Figura 9 – Fotografia frontal da paciente após instalação do aparelho ortodôntico



Fonte: Arquivo curso especialização de ortodontia – FACSETE Campo Grande - MS

Figura 10 – Fotografia lateral direita da paciente após instalação do aparelho ortodôntico



Fonte: Arquivo curso especialização de ortodontia – FACSETE Campo Grande – MS

Figura 11 – Fotografia lateral esquerda da paciente após instalação de aparelho ortodôntico



Fonte: Arquivo curso especialização de ortodontia – FACSETE Campo Grande - MS

O tratamento ortodôntico consistiu nas fases de alinhamento e nivelamento e uso de elástico de classe II, como podemos observar nas figuras 12 e13.

Figura 12 – Fotografia frontal da paciente com uso de elástico de classe II



Fonte: Arquivo curso especialização de ortodontia – FACSETE Campo Grande – MS

Figura 13 – Fotografia laterais direita e esquerda da paciente com uso de elástico



Fonte: Arquivo curso especialização de ortodontia – FACSETE Campo Grande - MS

Sempre tendo a devida atenção nas forças inseridas sobre os elementos dentários, o tratamento teve uma duração de 1 ano e 5 meses finalizado em 20/09/2012. Obteve-se uma oclusão funcional satisfatória, uma melhora da estética do sorriso e principalmente a preservação dos elementos 21 e 22 retirando-os do trauma fazendo com que aumente o tempo de vida util. Dissolução do leve apinhamento que existia antes do início do tratamento ortodôntico facilitando o menor acúmulo de biofilme dental na região dos antero inferiores e a preservação do periodonto onde em algumas regiões pode se observar melhora, principalmente nos elementos que foram submetidos a intrusão dentária, figura 14.

Figura 14 – Fotografia frontal e laterais direita e esquerda da paciente após remoção do aparelho ortodôntico



Fonte: Arquivo curso especialização de ortodontia – FACSETE Campo Grande - MS

Após o término da terapia ortodôntica a paciente fez uso das contenções: na região antero inferior o uso de contenção fixa, conforme observamos na figura 15 e na região superior uma placa de acetato removível com uso de 12 horas por dia, como vemos na figura 16.

Figura 15 – Fotografia parte inferior com uso de contenção fixa



Fonte: Arquivo curso especialização de ortodontia – FACSETE
Campo Grande - MS

Figura 16 – Fotografia frontal e laterais direita da paciente



Fonte: Arquivo curso especialização de ortodontia – FACSETE
Campo Grande - MS

É de fundamental importância para que se alcance sucesso do tratamento ortodôntico de pacientes com periodonto comprometido haja comunicação entre as duas especialidades ortodontia e periodontia bem como orientação do paciente sobre os cuidados de higiene e uso das contenções, além de uma consulta rotineira de controle e proservação conforme apresentado nas figuras 17 a 23.

Figura 17 – Fotografia do controle periódico (30/04/2013)



Fonte: Arquivo curso especialização de ortodontia – FACSETE
Campo Grande - MS

Figura 18: Fotografia do controle periódico (03/12/2014)



Fonte: Arquivo curso especialização de ortodontia – FACSETE
Campo Grande – MS

Figura 19: Fotografia do controle periódico (09/06/2015)



Fonte: Arquivo curso especialização de ortodontia – FACSETE

Campo Grande - MS

Figura 20: Fotografia do controle de rotina em (02/06/2016)



Fonte: Arquivo curso especialização de ortodontia – FACSETE

Campo Grande – MS

Figura 21: Fotografia do controle periódico em (06/12/2017)



Fonte: Arquivo curso especialização de ortodontia – FACSETE

Campo Grande - MS

Figura 22: Fotografia do controle periódico em (11/09/2018)



Fonte: Arquivo curso especialização de ortodontia – FACSETE

Campo Grande - MS

Figura 23: controle periódico (29/11/2023)



Fonte: Arquivo curso especialização de ortodontia – FACSETE

Campo Grande - MS

DISCUSSÃO

Com a grande procura dos pacientes em busca de uma estética do sorriso fez com que a procura por tratamento ortodôntico na fase adulta sobressaísse, porém já nessa fase da vida muitos pacientes apresentavam sinais de destruição do periodonto, isso criava uma grande indagação nos ortodontistas, como tratar esses pacientes que necessitam de tratamento ortodôntico, mas é portador de doença periodontal (SILVA et al., 2022). No caso clinico apresentado, paciente adulta com problemas periodontais foi encaminhada para tratamento ortodôntico pois devido ao mal posicionamento alguns elementos dentários estavam sob trauma oclusal que poderiam interferir em sua longevidade funcional.

Conforme observado no caso clinico foi possível tratar paciente ortodonticamente com comprometimento periodontal, trazendo benefícios a função e estética do paciente, melhorando a sua autoestima (ANTONI e COUTINHO, 2023).

Porém cuidados especiais foram realizados para tratar essa paciente como uma boa comunicação entre as duas especialidades, ortodontia e periodontia, pois foi uma paciente que precisava estar bem orientada sobre o controle de placa bacteriana para o sucesso do seu tratamento (RIBEIRO et al., 2023).

Exigiu um bom planejamento a ser executado pelo curso, utilizando de aparelhos que reteram a menor quantidade possível de biofilme dental como os metálicos auto ligáveis, a utilização de forças leves e continuas (ALMOSA, N.A et al., 2019) e principalmente iniciou-se a terapia ortodôntica quando a doença periodontal estivava estabilizada (ANTONI e COUTINHO, 2023; PADRO e ALVES, 2021 e SÁ et al., 2020).

Com o controle após tratamento pode-se observar conforme Luna e Cardoso (2002) que seguindo os cuidados foram alcançados resultados benéficos e satisfatórios para o paciente, podendo aumentar a vida útil de elementos dentários que poderiam ter menor tempo de função na boca devido a traumas de oclusão, posição inadequada dificultando a higienização pelo paciente, gerando assim, uma interferência na sua autoestima.

O tecido de inserção periodontal manteve satisfatório em todo o tratamento, foi possível observar no relato do caso a manutenção do periodonto da paciente colaborando no ganho de inserção gengival, isso devido a terapia periodontal combinada com o tratamento ortodôntico A escolha do aparelho ortodôntico adequado

que atuou com forças leves e contínuas, acumularam menor quantidade de placa, interferindo diretamente na manutenção da doença periodontal. Bom planejamento pelo ortodontista, uso da contenção e integração do tratamento periódico com periodontista, juntos formam fatores essenciais para o sucesso do tratamento ortodôntico em pacientes com periodonto comprometido (FERNANDES et al., 2011; CARVALHO et al., 2018; DIAS e TIAGO, 2019).

CONSIDERAÇÃO FINAL

Com base no relado de caso clínico é possível tratar Ortodonticamente pacientes adultos com comprometimento periodontal, foi possível observar que, houve melhora na oclusão do paciente, refletindo na qualidade da mastigação, controle do biofilme dental e a estética do sorriso. Para proservação e manutenção do caso foi fundamental o uso de contenção e acompanhamento periódico com periodontista e ortodontista.

REFERÊNCIAS

ALMOSA, N.A. et al. Enamel demineralization around metal and ceramic brackets: an in vitro study. Clin Cosmet Investig Dent. 2019 Feb. 28; 11:37-43.

ANTONI, A.J.L. e COUTINHO, B.G. Contribuições do tratamento ortodôntico em pacientes com doenças periodontais. Revista Pub Saúde 12.a414 - p 1-8. Ano 2023 DOI: https://dx.doi.org/10.31533/pubsaude12.a414.

CARVALHO, C.V. et al. Orthodontic treatment in patients with aggressive periodontitis. American Journal of Orthodontics and Dentofacial Orthopedics, v. 153, n. 4, p. 550-557, 2018.

DIAS, J.G. e TIAGO, C.M. Movimentação ortodôntica em dentes com comprometimento periodontal: relato de caso clínico. Journal of Orofacial Investigation, v.5, n.3, p. 44-60, 2019.

FERNANDES L.D. et al. Tratamento ortodôntico em pacientes com comprometimento periodontal. Revista.uninga.br, 2011.

LUNA, A.S.P. e CARDOSO, R.L.C. Inter-relação do tratamento ortodôntico com a doença periodontal. Brazilian Journal Of Implantology And Health Sciences. Volume 4, Issue 5 (2022) Page 29-41. ISNN 2674-8169.

PRADO, R.S. e ALVES, T.S. A Importância Da Periodontia E Sua Relação Com O Tratamento Ortodôntico. Monografia (graduação) – Universidade Taubaté, departamento de odontologia, 2021.

RIBEIRO, A.D.Z. et al. Paciente com problema periodontal na ortodontia. Revista Faipe, v.13, n.2, p.49-64, jul./dez. 2023 – ISSN2179-9660.

SÁ, H.C. et al. Benefícios da combinação dos tratamentos periodontal e ortodôntico em pacientes com comprometimento periodontal. Braz. J. of Develop., Curitiba, v. 6, n. 7, p. 42313-42323, jul. 2020. ISSN 2525-8761. DOI: 10.34117/bjdv6n7-008.

SILVA, I. S. et al. Terapêutica ortodôntica em pacientes adultos com doença periodontal. Patologia oral e maxilofacial: tratamento das complicações em pesquisa – ISBN 978-65-5360-187-1 vol 1 – Ano 2022 – Editora Científica Digital – www.editoracientifica.org