FACULDADE SETE LAGOAS - FACSETE

Natalia Oliveira Santos

IMPLANTE IMEDIATO EM ZONA ESTÉTICA

Goiânia - GO

2021

Natalia Oliveira Santos

IMPLANTE IMEDIATO EM ZONA ESTÉTICA

Monografia apresentada ao curso de especialização Lato Sensu da Faculdade Sete Lagoas - FACSETE, como requisito parcial para obtenção do título de Especialista em Implantodontia.

Orientador: Professor Marcus Fernandes S. Jesus

Goiânia - GO

2021

Natalia Oliveira Santos

IMPLANTE IMEDIATO EM ZONA ESTÉTICA

Monografia apresentada ao curso de especialização Lato Sensu da Faculdade Sete Lagoas - FACSETE, como requisito parcial para obtenção do título de Especialista em Implantodontia.

Aprovada em ___/___/___ pela banca constituída dos seguintes professores:

_____

_____

_____

Goiânia – GO

2021

RESUMO

Introdução: Cada dia mais os pacientes anseiam por tratamentos rápidos e de qualidade, considerando isto, o tratamento de implantes imediatos tem sido preferível no âmbito odontológico. O objetivo deste presente estudo é analisar, a partir de uma revisão de literatura, as vantagens da instalação dos implantes imediatos em regiões estéticas e quais os manejos necessários para obtenção de um resultado estético satisfatório ao final do tratamento.

Metodologia: Foi realizada uma pesquisa bibliográfica no PubMed, onde as seguintes combinações de palavras foram utilizadas: (Dental extraction) AND (Dental implants) AND (aesthetics); (Dental implants) AND (aesthetics) AND (immediate implant); (Dental implants) AND (white and red aesthetics); (dental implant) AND (aesthetic zone). Os critérios de inclusão envolveram artigos publicados de 2003 até 2020, nos idiomas inglês e português, que incluíam informações pertinentes sobre o assunto de implantação imediatamente após extrações dentárias e abordagens adequadas para manutenção de uma boa saúde gengival. Dos 2638 artigos compilados pelo PubMed, apenas 26 artigos foram selecionados para este trabalho.

Resultados: Os resultados obtidos nesta revisão de literatura foram que os implantes imediatos têm chances de sucesso muito parecidas com implantes instalados em alvéolos cicatrizados. E quando são realizados junto com enxertos ósseos ou gengivais, cirurgia sem retalhos e confecção de restaurações provisórias sem cargas oclusais os resultados são ainda melhores.

Conclusões: As informações deste presente estudo sugerem que a instalação de implantes dentários imediatamente após extrações em região anterior de maxila, através de estratégias bem executadas são uma opção de tratamento valiosa para um ótimo resultado.

Palavras-chaves: implante imediato; carga imediata; implante em zona estética.

ABSTRACT

Introduction: Every day more patients crave quick and quality treatments, considering this, the treatment of immediate implants has been preferable in the dental field. The aim of this study is to analyze, from a literature review, the advantages of installing immediate implants in aesthetic regions and what managements are necessary to obtain a satisfactory aesthetic result at the end of the treatment.

Methodology: A bibliographic search was performed at PubMed, where the following word combinations were used: (Dental extraction) AND (Dental implants) AND (aesthetics); (Dental implants) AND (aesthetics) AND (immediate implant); (Dental implants) AND (white and red aesthetics); (dental implant) AND (aesthetic zone). The inclusion criteria involved articles published from 2003 to 2020, in English and Portuguese, which included pertinent information on the subject of implantation immediately after tooth extractions and appropriate approaches for maintaining good gingival health. Of the 2638 articles compiled by PubMed, only 26 articles were selected for this work.

Results: The results obtained in this literature review were that immediate implants have a chance of success very similar to implants installed in healed alveoli. And when they are performed together with bone or gingival grafts, surgery without flaps and making provisional restorations without occlusal loads, the results are even better.

Conclusions: The information in this study suggests that the installation of dental implants immediately after extractions in the anterior region of the maxilla, through well-executed strategies, is a valuable treatment option for an optimal result.

Keywords: immediate implant; immediate loading; cosmetic implant.

SUMÁRIO

1 INTRODUÇÃO 7
2 DESENVOLVIMENTO 9
2.1 MATERIAIS E MÉTODOS 9
2.1.1 Critérios de elegibilidade 9
2.1.1.1 Busca nas bases de dados 9
2.1.1.1.1 Seleção dos estudos 10
2.2 RESULTADOS 10
2.2.1 Fluxograma de resultado de busca 11
2.2.1.1 Tabela de resultados ..... **Erro! Indicador não definido.**
3 DISCUSSÃO 18
3.1 A busca pela estética ideal 18
3.2 Desafios na reabilitação em zonas estéticas 22
3.3 Implante imediato e seus desafios 24
3.4 O posicionamento do implante e sua relação com a estética 26
3.5 Carga imediata e estética 27
4 CONCLUSÃO 28
REFERÊNCIAS 29

1 INTRODUÇÃO

Uma das especialidades da odontologia que mais vem crescendo é a implantodontia, isso porque cada vez mais os pacientes procuram por opções estéticas e confortáveis, principalmente em região anterior de maxila. Inicialmente os implantes dentários eram colocados em regiões onde houvesse osso, sem planejamento reverso (onde a prótese é planejada antes do implante), com o passar do tempo essa prática se tornou inaceitável por trazer grandes prejuízos estéticos.(Amaral, 2009)

Na implantodontia osseointegrável estabelecida por Branemark, tinha-se como padrão que os implantes colocados deveriam ficar submersos por um determinado tempo, o qual variava com o tipo ósseo. Hoje sabemos que a colocação de implantes imediatos com carga imediata pode ser realizada com sucesso quando há boa estabilidade primária.(Imperial, 2008; Silva, 2017)

Os implantes imediatos são uma alternativa viável por diversos fatores, incluindo a otimização do tempo total do tratamento. Esta técnica é utilizada desde de 1994, e pode ser realizada desde que a extração dentária seja atraumática e o implante recém instalado tenha estabilidade primária.(Silva, 2017)

Para melhor prognóstico dos casos é indicado que o implante imediato seja inserido no osso sem realização de retalhos nos tecidos moles adjacentes, o que é conhecida como técnica de flapless.(Covani *et al.*, 2014) Esse cuidado está diretamente relacionado aos resultados estéticos esperados, sendo que favorece a manutenção da margem gengival, ou seja, impede sua retração. Porém é um fator que depende também do biotipo gengival, onde biótipos mais espessos tiveram menos recessões comparados a biótipos finos.(Chen *et al.*, 2009; Kan *et al.*, 2003)

No entanto para o sucesso de um implante imediato é necessário avaliar fatores como a qualidade e quantidade óssea existente no leito receptor, e também as características geométricas do implante como diâmetro, comprimento e formato.(Silva, 2017)

Para conseguir uma boa estética final é levado em consideração o conceito da estética rosa e branca, onde a estética rosa inclui nível, contorno, cor e textura dos tecidos moles, como a papila mesial e distal; além da deficiência do processo alveolar. E a estética branca baseia-se na coroa protética: forma do dente, volume e contorno, cor do dente, textura superficial, translucidez e caracterização. Os fatores de risco gengivais incluem a linha do sorriso do paciente e a qualidade da gengiva e das papilas adjacentes ao implante. (Homi, 2010)

Relacionado a implantes imediatos, é concreta a ideia de que implantes instalados em alvéolos frescos simultaneamente à inserção de biomaterial de enxerto reabsorvível lentamente melhoram significativamente o resultado final. (Covani *et al.*, 2014)

Um bom perfil de emergência é criado através de uma escolha cuidadosa quando se trata da seleção do implante, do pilar protético e da coroa provisória; estes fatores serão determinantes para a estética final. (Homi, 2010)

A utilização de provisórios imediatos é relevante em casos de implantes dentários por conseguir melhorar a morfologia dos tecidos, além de condicionar o paciente ao tratamento. Deve ficar claro que só pode ser realizado caso o implante tenha estabilidade primária. (Homi, 2010) A função da prótese provisória unitária é apenas estética, não devendo estar em oclusão. (Imperial, 2008)

O objetivo deste presente trabalho foi realizar uma revisão sistemática integrativa da literatura sobre a instalação de implantes imediatos em regiões estéticas e discutir sobre os manejos utilizados para obtenção de um resultado estético satisfatório ao final do tratamento.

2 DESENVOLVIMENTO

2.1 MATERIAIS E MÉTODOS

Antes do início do trabalho de busca na literatura, foi elaborado um protocolo, com o objetivo de responder à seguinte questão focada:

- Quais as vantagens dos implantes imediatos em regiões estéticas e quais os manejos para obtenção de um resultado estético satisfatório ao final do tratamento?

2.1.1 Critérios de elegibilidade

Critérios de exclusão

2.1.1.1 Busca nas bases de dados

Uma pesquisa bibliográfica foi realizada no PubMed (via National Library of Medicine), usando as seguintes combinações de palavras chaves no Pubmed: (Dental extraction) AND (Dental implants) AND (aesthetics); (Dental implants) AND (aesthetics) AND (immediate implant); (Dental implants) AND (white and red aesthetics); (dental implant) AND (aesthetic zone). Os critérios de inclusão envolveram artigos publicados de 2003 até 2020, nos idiomas inglês e português, que incluíam informações pertinentes sobre o assunto de implantação imediatamente após extrações dentárias e abordagens adequadas para manutenção de uma boa saúde gengival. O total de artigos foi compilado para cada combinação de palavras-chave citadas acima, os duplicados foram removidos usando o Mendeley® Citation Manager, e uma primeira avaliação foi feita com base nos títulos e resumos, seguido pela leitura completa dos artigos mais relevantes, os quais

foram selecionados de acordo com o objetivo deste trabalho. As seguintes informações foram retiradas para esta revisão: autores, tipo de estudo, objetivo, metodologia e resultados.

2.1.1.1.1 Seleção dos estudos

A elegibilidade foi realizada por meio da triagem de títulos e resumos e uma análise minuciosa dos textos completos selecionados. Os resumos foram excluídos se não preenchessem os critérios de inclusão.

Os artigos encontrados na busca foram inseridos no programa gerenciador de referência (Mendeley®) onde foram retiradas as duplicatas.

Os artigos relevantes foram selecionados por título e resumo e os artigos selecionados foram lidos na íntegra.

2.2 RESULTADOS

A partir da busca no PubMed 2638 artigos foram encontrados. Após avaliação dos títulos e resumos apenas 26 foram selecionados para este trabalho, os outros foram excluídos com o critério de não se relacionarem diretamente ao tema deste trabalho. Os 26 artigos considerados potencialmente relevantes para o objetivo deste trabalho foram avaliados e lidos na sua totalidade, sendo cuidadosamente selecionados conforme ilustra a tabela abaixo:

2.2.1 Fluxograma de resultado de busca

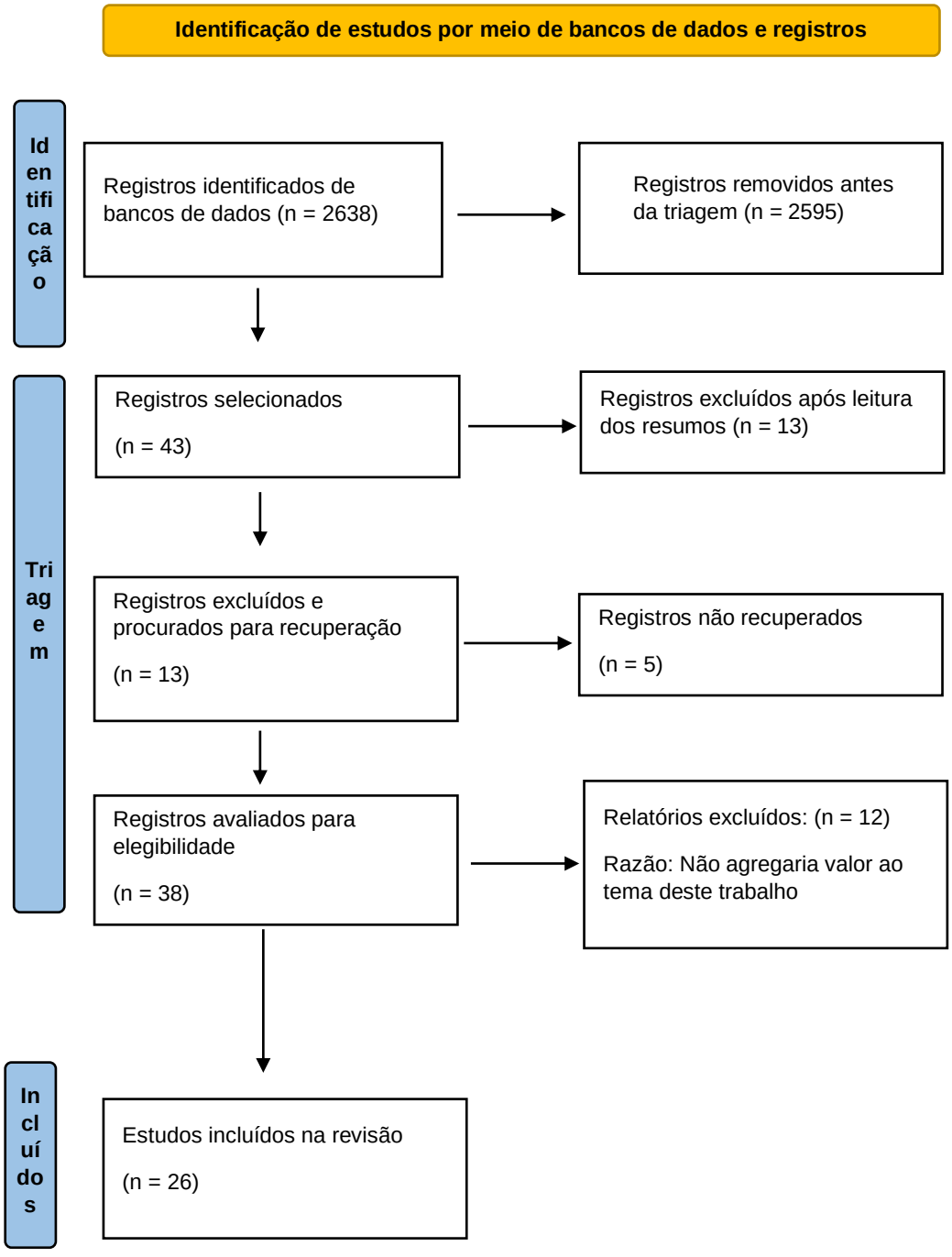

Os resultados mais relevantes deste presente estudo são em relação as vantagens dos implantes imediatos, quando bem indicados e bem instalados esse tipo de tratamento só tem benefícios a proporcionar aos pacientes que necessitam deste tipo de reabilitação,(Covani *et al.*, 2014) tais como preservação das estruturas ósseas e gengivais ao redor do implante, menor quantidade de cirurgias realizadas,

e o menor tempo de execução do trabalho. Ao passo que a instalação imediata dos implantes dentários em alvéolos frescos, tem chances de sucesso muito parecidas aos implantes instalados em ossos cicatrizados.(Blanco *et al.*, 2019; Buser *et al.*, 2017; Cabello, Rioboo e Fábrega, 2013; Chappuis, Araújo e Buser, 2017; Chen e Buser, 2014)

Para que haja um bom resultado estético final é notório que as estruturas adjacentes ao implante precisem estar saudáveis e as mais naturais possíveis.(González-Martín *et al.*, 2020) Para conseguir esse benefício alguns manejos são indicados no momento cirúrgico, como realizações de extrações atraumáticas, preservação da tábua óssea vestibular, cirurgias sem retalhos e inserção de biomateriais para preenchimento da lacuna existente entre o implante e o osso após a instalação do implante.(Amaral, 2009; Blanco *et al.*, 2019; Buser *et al.*, 2017; Chappuis, Araújo e Buser, 2017; Chen e Buser, 2014; Grizas, Kourtis e Andrikopoulou, 2018; Silva, 2017) Cuidados com os tecidos moles são de extrema importância para um bom resultado final, desde a manipulação dos tecidos até a necessidade de enxertos de tecido conjuntivo são estratégias relevantes para serem utilizadas.(Chappuis, Araújo e Buser, 2017; González-Martín *et al.*, 2020) Caso o cirurgião-dentista não realize essas abordagens o resultado final pode ser bem insatisfatório tanto para o paciente quanto para o profissional, grandes recessões de margens ósseas ou gengivais podem acontecer, assim como exposição de espiras dos implantes, péssimas condições para realização das próteses implanto suportadas, entre outros problemas. (Attar, El *et al.*, 2006; Buser *et al.*, 2017; Cabello, Rioboo e Fábrega, 2013; Chappuis, Araújo e Buser, 2017; Chen e Buser, 2014; Chen *et al.*, 2009; Kan *et al.*, 2003)

Os autores deste estudo concordam na ideia de que o uso de restaurações provisórias imediatas agrega resultados enriquecedores na conclusão do tratamento, o ajuste dessas restaurações forma um bom perfil de emergência trazendo êxito no trabalho protético final. Além de proporcionar qualidade das margens gengivais este manejo traz conforto ao paciente durante a fase de osseointegração. No entanto, esse procedimento só é recomendado em casos onde exista bom travamento primário do implante, e desde que a restauração provisória não tenha cargas oclusais, contribuindo para o sucesso da osseointegração. (Blanco *et al.*, 2019; Buser *et al.*, 2017; Cabello, Rioboo e Fábrega, 2013; Chen e Buser, 2014; Clauser *et*

al., 2020; González-Martín *et al.*, 2020; Homi, 2010; Imperial, 2008; Jung *et al.*, 2018; Kan *et al.*, 2018)

Autor (ANO)	Tipo de estudo	Objetivos	Resultados	Conclusões
(Blanco *et al.*, 2019)	Randomizado	Comparação de instalação de implantes em 4 momentos: alvéolos frescos, após 4 a 8 semanas da exodontia, após 12 semanas (com parcial cicatrização óssea) e após 16 semanas (com osso totalmente cicatrizado).	A seleção de casos é crucial para o sucesso dos resultados. Para o tratamento com implantes, as doenças primárias dos tecidos moles e duros devem estar sob controle e os fatores de risco sistêmicos, como tabagismo ou diabetes mal controlado, devem ser abordados. É claro que a decisão de realizar um implante imediato deve ser considerada com o paciente, ponderando os potenciais benefícios e desvantagens.	Quando o procedimento respeita os limites da técnica e é feito de maneira correta, a técnica de instalação em alvéolos frescos tem a mesma chance de sucesso de quando instalado em osso cicatrizado.
(Buser *et al.*, 2017)	Revisão sistemática	Apresentar uma análise histórica da instalação de implantes unitários em zona estética e quais são as técnicas indicadas atualmente.	O cirurgião hoje tem a possibilidade de escolher entre quatro opções de tratamento diferentes para a colocação de implantes pós-extração. Com base em um conhecimento muito aprimorado sobre biologia de tecidos em locais de pós-extração, critérios de seleção exigidos estão disponíveis hoje, para selecionar a opção de tratamento mais apropriada.	Por inúmeras vantagens o método mais indicado é a instalação de implante imediatamente após a extração.

(Cabello, Rioboo e Fábrega, 2013)	Randomizado	Avaliar as alterações dos tecidos moles ao redor dos implantes na zona estética, colocados sob uma abordagem trimodal (colocação pós-extração imediata, flapless e restauração provisória imediata) e sua relação com o biótipo gengival / periodontal do paciente.	Dentro de um ano foi registrada uma média de 0,45mm de recessão da margem vestibular.	Comprovou-se usando a abordagem trimodal em casos de implantes em zona estética, ser uma técnica confiável e simples. Porém não foi possível através deste estudo estabelecer correlação entre o biotipo gengival e as alterações do tecido mole.
(Chappuis, Araújo e Buser, 2017)	Revisão sistemática	Resumir o grau de alterações teciduais em locais de extração unitária da maxila anterior e identificar fatores moduladores associados, a fim de auxiliar o clínico na seleção dos protocolos de tratamento mais adequados para facilitar resultados de tratamento estético agradáveis.	Os locais associados a defeitos extensos de tecidos moles podem exigir enxerto de tecidos moles para melhorar a queratinização e / ou o volume dos tecidos moles antes da colocação do implante.	A colocação do implante imediato por si só não impede a reabsorção óssea e deve ser utilizada apenas quando houver mais de 1mm de osso vestibular e biotipo gengival espesso. Deve-se saber no momento da extração que a remodelação óssea fisiológica irá ocorrer de qualquer forma, havendo redução do rebordo, e por este motivo abordagens compensatórias deverão ser pensadas.

(Kan *et al.*, 2003)	Randomizado	Avaliar as dimensões da mucosa peri-implantar ao redor dos implantes unitários instalados em região anterior de maxila após 1 ano em função. E a influência do biotipo peri-implantar.	Foi sugerido que o biotipo (fino ou grosso) afeta a dimensão do tecido periodontal. O biotipo grosso é mais resiliente, portanto mais propenso a formar bolsas. Já o biotipo fino é mais frágil e, portanto, frequentemente sujeita a recessão gengival após manipulação mecânica e cirúrgica.	O nível da papila interproximal não depende da altura óssea próxima ao implante, e sim do nível do osso do dente adjacente próximo ao implante. As maiores medidas de mucosa peri-implantar foram notadas nos pacientes com biotipos grossos, quando comparados aos biotipos finos.
(Clauser *et al.*, 2020)	Randomizado	Identificar os fatores de risco para a sobrevida do implante, complicações e resultados centrados no paciente após a colocação imediata do implante em um único dente e carregamento nas áreas estéticas.	Altos escores de satisfação (pontuação média de 9,47 /10 e 9,55 /10 para estética e função, respectivamente.	As falhas eram frequentes antes da restauração definitiva e não podiam ser explicadas por fatores de risco específicos. Os tecidos pareciam estáveis após a restauração definitiva. Os pacientes ficaram muito satisfeitos durante o acompanhamento.

(Amaral, 2009)	Revisão sistemática	Abordar o planejamento e os procedimentos cirúrgicos e protéticos mais indicados para a colocação de implantes imediatos unitários após exodontia em área estética anterior de maxila.	A colocação de implantes imediatos é positiva, principalmente em casos onde a parede óssea é preservada. Quando há comprometimento das paredes é indicado a colocação de enxertos e aguardar a recuperação para instalar implantes.	A colocação de implantes imediatos é positiva, principalmente em casos onde a parede óssea é preservada. Quando há comprometimento das paredes é indicado a colocação de enxertos e aguardar a recuperação para instalar implantes.
(Wennström, Ekestubbe e Munksgaard, 2004)	Randomizado	Para determinar, em um ensaio clínico prospectivo, randomizado e controlado, o resultado da terapia restauradora em pacientes suscetíveis à periodontite que, após a terapia periodontal básica, foram restaurados com implantes com topografia de superfície usinada ou rugosa.	A taxa geral de falha em 5 anos foi de 5,3% (nível de próteses parciais fixas) e 2,7% (nível de implante). Sinais radiográficos de perda de osseointegração não foram encontrados em nenhum dos implantes durante o período de observação de 5 anos. Durante o primeiro ano em função, houve em média 0,33 (DP, 0,61) mm de perda de osso marginal peri-implantar no sujeito e níveis de FPD e 0,31 (0,81) mm no nível do implante. Durante os 4 anos subsequentes, as alterações ao nível do osso peri-implantar foram pequenas.	O presente ensaio clínico randomizado e controlado que incluiu indivíduos parcialmente edêntulos suscetíveis à periodontite demonstrou que a perda óssea durante o primeiro ano de função, bem como anualmente depois disso, foi pequena e não variou entre implantes com usinagem ou designs de superfície áspera.

3 DISCUSSÃO

3.1 A busca pela estética ideal

A busca pela estética é um verdadeiro desafio e há muitos fatores determinantes para o sucesso final. (Homi, 2010) No passado as pesquisas se concentravam em avaliar os quesitos relacionados a osseointegração, o que fez evoluir muito os materiais usados atualmente.(Chappuis, Araújo e Buser, 2017) Os implantes atuais permitem uma redução considerável no tempo de osseointegração, tanto pelo tratamento de superfície que eles recebem, favorecendo a osseointegração, quanto pela macro geometria que possuem; entre outros fatores.(Blanco *et al.*, 2019)

Alguns autores defendem a ideia de que implantes de superfície tratada ou de superfície lisa se comportam de forma muito parecida na longevidade do implante. A perda óssea marginal pode ocorrer igualmente entre implantes com textura de superfícies diferentes.(Wennström, Ekestubbe e Munksgaard, 2004) Já é concreta a ideia de que a reabsorção e a modelagem da crista alveolar em locais pós-extração têm o potencial de influenciar os resultados estéticos. O uso de biomateriais de lenta reabsorção para enxertos ósseos tem a capacidade de reduzir essas alterações dimensionais. (Amaral, 2009; Blanco *et al.*, 2019; Buser *et al.*, 2017; Chen e Buser, 2014; Grizas, Kourtis e Andrikopoulou, 2018) Para que ocorra uma boa osseointegração é desejável uma altura mínima de 4 a 5 mm apical ao alvéolo da extração propiciando um bom travamento primário. (Chen e Buser, 2014) Outros fatores também influenciam na recessão da margem, incluindo um biótipo de tecido gengival fino, mau posicionamento do implante e tábua óssea vestibular fina ou danificada no momento da exodontia.(Buser *et al.*, 2017; Cabello, Rioboo e Fábrega, 2013; Chappuis, Araújo e Buser, 2017; Chen e Buser, 2014; Chen *et al.*, 2009; Kan *et al.*, 2003)

Um dos fatores críticos que influenciam na recessão da mucosa é a posição tridimensional do implante dentro do alvéolo da extração. Independente do

sistema de implantes, os pinos posicionados mais em sentido vestibular são mais prejudiciais principalmente esteticamente. Alguns autores consideram que implantes de maiores diâmetros são mais fáceis de instalar em posição orofacial ideal. (Cabello, Rioboo e Fábrega, 2013; Chen *et al.*, 2019; Chen e Buser, 2014; Clauser *et al.*, 2020; Homi, 2010)

Pensando no anseio dos pacientes de obter uma restauração que seja a cópia perfeita do dente natural e no menor tempo possível, os implantes imediatos ganharam espaço nos tratamentos como uma solução viável em muitos casos. Quando trabalhamos com a técnica convencional de instalação de implantes em osso cicatrizado, o procedimento é considerado altamente previsível e bem sucedido, em termos de sobrevivência do implante e remodelação dos tecidos duro e gengival. Já os casos de implantação imediata em região estética pode ser um procedimento arriscado em termos de estabilidade do tecido mole. Por isso alguns manejos cirúrgicos são indicados, como extração o mais atraumática possível, após elevação mínima ou sem elevação de retalho; visando preservação da tábua óssea vestibular. Caso esta seja mantida intacta, a colocação de implante imediata é indicada juntamente com o preenchimento do gap existente entre implante e alvéolo por enxerto ósseo.(Amaral, 2009; Blanco *et al.*, 2019; Buser *et al.*, 2017; Chen e Buser, 2014; Grizas, Kourtis e Andrikopoulou, 2018) Para manutenção da margem gengival e criação do perfil de emergência é indicada a colocação do provisório imediato, o qual deve ser ajustado para liberar quaisquer contatos oclusais. (Blanco *et al.*, 2019; Buser *et al.*, 2017; Chen e Buser, 2014; Clauser *et al.*, 2020; Cosyn *et al.*, 2011; Grizas, Kourtis e Andrikopoulou, 2018)

A colocação de provisórios imediatos sobre implantes imediatos vem sendo cada vez mais defendida. Isso porque o desenvolvimento da macrogeometria dos implantes tem melhorado muito comparando com técnicas cirúrgicas mais antigas, os implantes comercializados hoje tem melhores chances de obter travamento primário por conta de seus designs criados especialmente para estes fins, implantes cônicos são os mais escolhidos nestes casos. Tornando possível a função imediata do implante recém instalado.(Clauser *et al.*, 2020; González-Martín *et al.*, 2020) Quando pensamos em estética rosa e branca, é imprescindível que os tecidos moles tenham naturalidade, e junto com o

trabalho laboratorial traga satisfação no resultado final.(Awadalkreem *et al.*, 2020) Em relação ao perfil de emergência podemos citar alguns cuidados para a excelência da estética rosa, como por exemplo criar o espaço para regeneração tecidual, este espaço deve ser criado entre a superfície da restauração e o complexo gengival supracrestal, com o intuito de formação de um coágulo de sangue estabilizado sozinho ou em combinação com enxertos ósseos e/ou conjuntivos.(González-Martín *et al.*, 2020)

Experimentos realizados em humanos mostrou que a colocação de implante em alvéolos frescos por si só não preserva as estruturas ósseas e gengivais. Para que haja um bom prognóstico das estruturas peri-implantares alguns cuidados são fundamentais, como a escolha do implante, cirurgia sem retalhos, utilização de enxertos ósseos e gengivais, emprego de prótese provisória.(Blanco *et al.*, 2019; Buser *et al.*, 2017; Cabello, Rioboo e Fábrega, 2013; Chen e Buser, 2014; Jung *et al.*, 2018) Visto que o biótipo gengival e tamanho do alvéolo também são importantes de serem avaliados.(Blanco *et al.*, 2019) Estudos concretizam a técnica de implante imediato, visto que a longevidade deste tipo de trabalho pode ser plausível, desde que siga a técnica de execução correta. Em revisões de 5 anos em função, as mudanças no nível ósseo foram mínimas.(Covani *et al.*, 2014) Como em qualquer técnica, se os fundamentos não forem seguidos complicações decorrentes do manuseio inadequado dos tecidos moles, principalmente durante a exposição de vários implantes, podem levar a resultados estéticos e / ou funcionais insatisfatórios.(Attar, El *et al.*, 2006)

Os implantes de plataforma hexagonal externa, muito conhecidos na implantodontia, estão sendo cada vez mais substituídos pelos implantes de conexão hexagonal interna e conexão cone morse.(Macedo *et al.*, 2016) Isso porque os hexágonos externos causam perda óssea, chamada de saucerização. Os implantes do tipo cone morse possuem a plataforma switching, que é uma plataforma de diâmetro reduzido quando comparada a plataforma do implante, de modo a formar um degrau entre o implante e o componente protético. Esse tipo de plataforma tem ótima aceitação por parte dos tecidos duros e moles, pois favorece a distribuição de cargas, que são

todas direcionadas para a porção mais central do implante.(Noelken *et al.*, 2018; Rocha, Asm e Jlm, 2015)

Em locais onde houve perda óssea, é natural que o tecido mole se regenere espontaneamente e proteja a região com tecido queratinizado. Isso reduz a necessidade de enxertos de tecidos moles, mas precisa de atenção especial porque pode enganar o profissional no exame clínico mascarando a verdadeira extensão do tecido ósseo.(Chappuis, Araújo e Buser, 2017) Para conseguir uma boa estética final é levado em consideração o conceito da estética rosa e branca, onde a estética rosa inclui nível, contorno, cor e textura dos tecidos moles, como a papila mesial e distal; além da deficiência do processo alveolar. E a estética branca baseia-se na coroa protética: forma do dente, volume e contorno, cor do dente, textura superficial, translucidez e caracterização. Os fatores de risco gengivais incluem a linha do sorriso do paciente, a qualidade da gengiva e das papilas adjacentes ao implante e a tábua óssea vestibular.(Homi, 2010; Kan *et al.*, 2018)

Hoje os estudos são profundamente voltados a obtenção de uma estética agradável, a qual consiste em muitos parâmetros, incluindo a arquitetura gengival peri-implantar e a comparação com os dentes adjacentes.(Chappuis, Araújo e Buser, 2017) Os tecidos moles são tão importantes para o resultado final, quanto o implante e a coroa protética. Deve ser levada em consideração a saúde dos tecidos peri-implantares, presença de papilas interproximais e a quantidade de suporte ósseo vestibular.(Imperial, 2008) Vale lembrar que para obtenção de papila dentária é preciso uma distância de 5mm da crista óssea até o ponto de contato.(Amaral, 2009; Homi, 2010)

A textura, cor e aparência dos tecidos moles desempenham um papel fundamental na estética peri-implantar. É importante avaliar o biotipo gengival, visto que espessuras maiores possuem maior quantidade de matriz extracelular e colágeno, além de fornecer maior irrigação; fatores estes que auxiliam na depuração de produtos tóxicos e favorecem a cicatrização.(Chappuis, Araújo e Buser, 2017)

As condições gerais dos tecidos moles, a quantidade óssea e a localização e inclinação do implante colocado são os fatores principais para o sucesso final

do implante. Além da posição do dente adjacente, distância dente-implante, relação com a harmonia facial e linha do sorriso, e formação de um bom perfil de emergência por exemplo. (Homi, 2010; Kan *et al.*, 2018)

3.2 Desafios na reabilitação em zonas estéticas

Para ser classificado como bem sucedido o implante precisa ter ausência de complicações biológicas, técnicas e estéticas. Os tecidos ao redor do implante precisam ter suporte ósseo adequado combinado com um bom posicionamento tridimensional do implante.(Blanco *et al.*, 2019)

Um dos principais fatores para obtenção de uma estética ideal é a região trans gengival, a qual precisa ter bons contornos das regiões crítica e subcrítica para um bom resultado final da prótese implanto suportada.(González-Martín *et al.*, 2020) Sabemos que um biótipo gengival fino é mais propicio a formar recessões gengivais do que um biótipo gengival espesso. (Blanco *et al.*, 2019; Chen *et al.*, 2009) Já são conhecidas duas zonas distintas ao redor da coroa do implante, zona crítica e zona subcrítica. Estes contornos trans gengivais precisam ser muito bem trabalhados para obtenção de um perfil de emergência satisfatório. A zona crítica é a região mais superficial, ela irá determinar o nível gengival e o posicionamento do zênite. Já a zona subcrítica é a região mais profunda e influenciará nos suportes periimplantares e consequentemente na cor gengival. Essas duas regiões estão intimamente ligadas, já que o deslocamento apical ou coronal do contorno crítico terá alteração direta no comprimento da zona subcrítica.(González-Martín *et al.*, 2020)

Após a perda dentária existe a perda do osso fascicular, que é uma estrutura dependente do dente. (Chen *et al.*, 2009) Possui, em média, de 0,1 a 0,4mm de espessura e quando o dente é extraído essa estrutura normalmente é perdida. Diferente do que acontece nas faces linguais e palatinas, onde não há essa perda óssea considerável devido a maior espessura óssea dessas paredes. Em contrapartida, em pacientes com espessura da parede vestibular maior que 1mm, esse osso fascicular quase não é perdido. Tendo em consideração que

estes casos são raros. Isso também acontece nas faces linguais e palatinas, onde não há essa perda óssea considerável devido a maior espessura óssea dessas paredes. Dessa forma é importante ressaltar que a parede vestibular é a mais afetada, visto que as paredes proximais continuam tendo o ligamento periodontal dos dentes vizinhos para irrigar o osso proximal.(Blanco *et al.*, 2019)

Na fase cirúrgica da instalação dos implantes imediatos, sabemos da importância de preservação da tabua óssea vestibular para um resultado final favorável. (Chen e Buser, 2014) Tão importante quanto a fase cirúrgica, é a fase protética. Neste momento tem sido bastante recomendada a técnica de provisionalização do dente a ser reabilitado. O intuito é que os tecidos moles periimplantares fiquem tão naturais que a prótese implanto suportada fique imperceptivelmente integrada aos dentes naturais.(González-Martín *et al.*, 2020)

A instalação de implante imediato não impede essa reabsorção de acontecer, visto que o osso fascicular é irrigado também pelo ligamento periodontal do dente natural que foi perdido. Porém quando um enxerto ósseo é associado existe a possibilidade de neutralizar essa reabsorção óssea que ocorre após a extração.(Blanco *et al.*, 2019) O preenchimento da lacuna entre o osso e o implante com uso de enxerto ósseo protegido por osso fascicular ou membranas de proteção é um dos meios mais recomendados para evitar este problema.(González-Martín *et al.*, 2020)

É evidente que após 8 semanas da exodontia, a atividade osteoclástica é diminuída e a osteoblástica é acelerada, com isso a parede vestibular pode ser reparada após esse período de tempo, sendo difícil ainda assim retornar a sua espessura inicial.(Blanco *et al.*, 2019)

Para preservação óssea vestibular a literatura abrange uma técnica conhecida como socket-shield, a qual consiste na manutenção da raiz e consequentemente ligamento periodontal e osso fascicular, onde um escudo vestibular de raiz residual é mantido no alvéolo e em seguida é instalado o implante imediato. Porém alguns autores renegam essa abordagem, pelo risco de infecção, fratura ou cárie que o resto radicular pode ocasionar.(Chappuis,

Araújo e Buser, 2017) Para contornar o problema de perca de papila, existe uma modificação dessa técnica, chamada socket-shield proximal, onde a raiz é mantida na distal ou na mesial do alvéolo, para evitar a remodelação óssea que resultada no “buraco negro” insatisfatório na região das papilas.(“Leandro Bortolotti Scarpato TÉCNICA SOCKET SHIELD: uma revisão de literatura VITÓRIA – ES 2019”, 2019)

Um dos artifícios mais recomendados de manutenção ou reconstrução da crista óssea abaixo do nível gengival é confeccionar uma restauração super concava no nível da zona subcrítica, para que permita espaço suficiente para inserção e estabilização do coágulo e do material de enxerto utilizado na região. A superfície dessa restauração deve ser lisa e polida para facilitar a transição e diminuir os riscos de contaminação e acumulo de placa bacteriana. (González-Martín *et al.*, 2020)

As restaurações provisórias são essenciais para definir o perfil de emergência, esse período de provisionalização pode variar entre os pacientes, isso porquê depende da qualidade do tecido mole e da extensão do condicionamento gengival.(Kan *et al.*, 2018) Por precisar de uma sequência de ajustes um bom material para ser utilizado é a resina composta, pois permite adição e subtração de forma facilitada. Estes ajustes devem ser feitos em um intervalo de tempo recomendado de 15 dias, para que haja a revascularização e cicatrização da mucosa. (González-Martín *et al.*, 2020)

3.3 Implante imediato e seus desafios

É evidente que os pacientes preferem tratamentos curtos do que tratamentos a longo prazo. (Blanco *et al.*, 2019)

Para isso é comumente usada a técnica de implante imediato. Neste tipo de abordagem é endossado o conceito flapless, cirurgia sem retalho, a fim de evitar a perda óssea. (Chappuis, Araújo e Buser, 2017; Clauser *et al.*, 2020) Seguindo essa lógica, no que se diz respeito a extração dentária faz-se necessário evitar forças contrárias ao osso. Os instrumentos recomendados

são periótomos, extratores de raízes residuais, piezo e a clássica odontosecção para remoção dos fragmentos radiculares e conseguir esta preservação óssea.(Chappuis, Araújo e Buser, 2017)

Estudos clínicos mostraram que a colocação de implantes imediatos em zonas estéticas não afeta a remodelação óssea fisiológica. Visto que o processo de reabsorção do osso fasciculado ocorre de qualquer forma após a extração dentária, quando a parede vestibular é composta exclusivamente por este osso.(Kan *et al.*, 2018) Reforçando o que foi discutido anteriormente sobre flapless, outros estudos também comprovam que abordagens cirúrgicas sem retalhos são mais previsíveis, prevenindo a reabsorção dos tecidos duros e moles, já que a atividade osteoclástica na região é diminuída devido a um menor trauma cirúrgico.(Cabello, Rioboo e Fábrega, 2013)

São diversas as vantagens da colocação de implantes em alvéolos frescos. Entre elas estão: diminuição do tempo de tratamento e quantidade de cirurgias necessárias, preservação óssea na região da extração, e preservação da qualidade dos tecidos moles. As chances de sucesso de implantes imediatos, são praticamente as mesmas de quando o implante é instalado em alvéolos cicatrizados. (Blanco *et al.*, 2019; Buser *et al.*, 2017; Cabello, Rioboo e Fábrega, 2013; Chappuis, Araújo e Buser, 2017; Chen e Buser, 2014)

No entanto vários artigos relatam um risco de cicatrização imprevisível, podendo ter de 0,5 a 1mm de recessão tecidual.(Clauser *et al.*, 2020)

As condições ideais para instalação de um implante imediato com maior previsibilidade são: parede vestibular íntegra e maior que 1mm, biótipo gengival espesso(Buser *et al.*, 2017; Chappuis, Araújo e Buser, 2017; Cosyn *et al.*, 2011; Grizas, Kourtis e Andrikopoulou, 2018), nenhuma infecção aguda no local da extração(Amaral, 2009; Buser *et al.*, 2017; Cabello, Rioboo e Fábrega, 2013; Chen e Buser, 2014; Cosyn *et al.*, 2011; Covani *et al.*, 2014; Kan *et al.*, 2018), osso apical e palatino com volume suficiente para o implante ter estabilidade primária e ideal posicionamento tridimensional. Quando a instalação do implante é realizada imediatamente após a extração, o risco de recessão da mucosa é relativamente menor do que quando comparado a instalação precoce do implante: quando é realizada após 4 a 8 semanas da

exodontia e apresenta vantagens como baixo risco de recessão da mucosa, ótimos resultados estéticos e manutenção de uma boa espessura da tábua óssea vestibular a longos prazos. (Buser *et al.*, 2017)

3.4 O posicionamento do implante e sua relação com a estética

A definição do perfil de emergência da coroa protética é estabelecida de acordo com a instalação do implante(González-Martín *et al.*, 2020). O nível ideal para a plataforma protética é de 2mm abaixo da junção cemento esmalte do dente adjacente. Implantes instalados com mais de 2mm causam um perfil de emergência mais bonito, porém a sondagem peri-implantar é mais profunda, ocasionando acúmulo de bactérias anaeróbicas. Por outro lado, implantes colocados superficialmente provocam perfil de emergência com ângulos agudos e assim, um comprometimento estético.(Amaral, 2009) Implantes instalados 2mm para palatina, permitem uma remodelação do perfil gengival mais grossa, tornando um biotipo delgado em biotipo espesso. (Cabello, Rioboo e Fábrega, 2013)sw

Para o implante em região anterior ficar em posição ideal é necessário haver pelo menos 1mm de crista óssea maior que a plataforma do implante. O espaço que deve ter entre dois implantes é de 3mm. E entre implante e dente adjacente é de 1,5mm, para conseguir manutenção da crista óssea e da papila interdental.(Amaral, 2009) Se houver perda óssea interproximal, consequentemente há perda de papila, influenciando na estética final(“Leandro Bortolotti Scarpato TÉCNICA SOCKET SHIELD: uma revisão de literatura VITÓRIA – ES 2019”, 2019). O autor relata ainda que para criar papila entre dois implantes é mais difícil quando comparado a situação entre implantes e dentes adjacentes. Em áreas estéticas a distância de 3mm entre implantes deve ser respeitada, aumentando assim as chances de formação papilas.(Amaral, 2009)

A angulação vestibulopalatina mais indicada para regiões de maxila anterior é sobre o cíngulo da restauração protética, pois possui vantagens como uma

melhora do ângulo da carga sobre o implante, que permite menor estresse sobre as cristas ósseas e parafusos protéticos. Esta posição também permite melhor higienização do paciente, já que não possui sobre contorno vestibular. (Amaral, 2009; González-Martín *et al.*, 2020)

No plano vestíbulo palatino o implante posicionado em sentido suavemente mais palatinizado tem maiores chances de travamento primário, além de evitar perfuração da tábua óssea vestibular que é muito delgada na maioria dos casos, fator que também interfere na estética final do implante. (Amaral, 2009; Silva, 2017)

3.5 Carga imediata e estética

Um travamento primário de qualidade permite a instalação de próteses provisórias fixas, chamadas de cargas imediatas, e podem ser realizadas com sucesso desde que o torque do implante exceda 40N/cm. (Imperial, 2008)

Para casos de carga imediata é imprescindível que haja estabilidade primária (Blanco *et al.*, 2019), a qual está relacionada com a geometria do implante(Amaral, 2009; González-Martín *et al.*, 2020), a densidade óssea e a técnica cirúrgica. Para Mish et. al, 2004, o torque propício para instalação de carga imediata é de 45 a 60 Ncm, e um torque abaixo de 20 Ncm pode levar a perda de implante. (Amaral, 2009)

A função da prótese provisória unitária é apenas estética, não devendo estar em oclusão. Segundo Imperial, se houver cargas precoces sobre o implante durante a fase inicial de osseointegração o implante pode ser encapsulado por um tecido fibroso. (Imperial, 2008)

Um dos benefícios deste tipo de carga é a manutenção da papila e contorno gengival, fator este, que influenciará na estética final. (Amaral, 2009) Além de proporcionar estética para o paciente, a carga imediata possui outras vantagens, bem como a redução do número de consultas, eliminando um segundo estágio cirúrgico; ajuda na manutenção da arquitetura dos tecidos ósseos e gengivais; minimiza o mau posicionamento da prótese definitiva, bem

como do implante, o qual pode ter sua angulação corrigida antes que haja a osseointegração. (Imperial, 2008)

Alcançar uma ótima estética gengival ao redor dos implantes unitários anteriores é um desafio. E manter o sucesso do resultado a longo prazo também é uma tarefa desafiadora. (Kan *et al.*, 2003)

4 CONCLUSÃO

Ao final deste trabalho foi concluído que os autores concordam com a ideia de que os implantes imediatos em zona estética são uma ótima opção de tratamento, principalmente quando há presença de osso vestibular maior que 1mm, quando esse osso for inexistente os autores também concordam em indicar enxertos ósseos para melhorar o resultado final estético e funcional da prótese.

Autores também garantem que a utilização de restaurações provisórias de carga imediata traz vários benefícios para o tratamento, tanto conforto para o paciente durante o período de osseointegração, quanto manutenção das margens gengivais, desde que fiquem sem cargas oclusais.

REFERÊNCIAS

AMARAL, L. M. Condutas de planejamento em área estética na região anterior da maxila associada à carga imediata para implantes unitários imediatamente após extração: revisão de literatura. 2009.

ATTAR, M. S. EL *et al.* Early osteotomy with delayed implant placement: A step further for immediate loading. **Implant Dentistry**, v. 15, n. 1, p. 18–23, 2006.

AWADALKREEM, F. *et al.* Artigo de Pesquisa A influência do tratamento com implante Basal imediatamente carregado na satisfação do paciente. v. 2020, 2020.

BLANCO, J. *et al.* Implant placement in fresh extraction sockets. **Periodontology 2000**, v. 79, n. 1, p. 151–167, 2019.

BUSER, D. *et al.* Implant placement post extraction in esthetic single tooth sites: when immediate, when early, when late? **Periodontology 2000**, v. 73, n. 1, p. 84–102, 2017.

CABELLO, G.; RIOBOO, M.; FÁBREGA, J. G. Immediate placement and restoration of implants in the aesthetic zone with a trimodal approach: Soft tissue alterations and its relation to gingival biotype. **Clinical Oral Implants Research**, v. 24, n. 10, p. 1094–1100, 2013.

CHAPPUIS, V.; ARAÚJO, M. G.; BUSER, D. Clinical relevance of dimensional bone and soft tissue alterations post-extraction in esthetic sites. **Periodontology 2000**, v. 73, n. 1, p. 73–83, 2017.

CHEN, J. *et al.* Immediate versus early or conventional loading dental implants with fixed prostheses: A systematic review and meta-analysis of randomized controlled clinical trials. **Journal of Prosthetic Dentistry**, v. 122, n. 6, p. 516–536, 2019.

CHEN, S.; BUSER, D. Esthetic Outcomes Following Immediate and Early Implant Placement in the Anterior Maxilla—A Systematic Review. **The International Journal of Oral & Maxillofacial Implants**, v. 29, n. Supplement, p. 186–215, 2014.

CHEN, S. T. *et al.* Immediate Implant Placement Postextraction Without Flap Elevation. **Journal of Periodontology**, v. 80, n. 1, p. 163–172, 2009.

CLAUSER, C. *et al.* Implantes de dente único de pós-extração imediata e Coroas Provisórias na Área Estética: p. 833–840, 2020.

COSYN, J. *et al.* Immediate single-tooth implants in the anterior maxilla: 3-year results of a case series on hard and soft tissue response and aesthetics. **Journal of Clinical Periodontology**, v. 38, n. 8, p. 746–753, 2011.

COVANI, U. *et al.* Tissue Stability of Implants Placed in Fresh Extraction Sockets: A 5-Year Prospective Single-Cohort Study. **Journal of Periodontology**, v. 85, n. 9, p. e323–e332, 2014.

GONZÁLEZ-MARTÍN, O. *et al.* Contour Management of Implant Restorations for Optimal Emergence Profiles: Guidelines for Immediate and Delayed Provisional Restorations. **The International Journal of Periodontics & Restorative Dentistry**, v. 40, n. 1, p. 61–70, 2020.

GRIZAS, E.; KOURTIS, S.; ANDRIKOPOULOU, O. E. usando abutments personalizados. v. 49, p. 349–364, 2018.

HOMI, E. A. Fatores de risco estéticos em implantes unitários anteriores. 2010.

IMPERIAL, T. R. Carga imediata unitária sobre implantes em área estética. 2008.

JUNG, R. E. *et al.* Alveolar ridge preservation in the esthetic zone. **Periodontology 2000**, v. 77, n. 1, p. 165–175, 2018.

KAN, J. Y. K. *et al.* Dimensions of Peri-Implant Mucosa: An Evaluation of Maxillary Anterior Single Implants in Humans. **Journal of Periodontology**, v. 74, n. 4, p. 557–562, 2003.

KAN, J. Y. K. *et al.* Immediate implant placement and provisionalization of maxillary anterior single implants. **Periodontology 2000**, v. 77, n. 1, p. 197–212, 2018.

Leandro Bortolotti Scarpato TÉCNICA SOCKET SHIELD: uma revisão de literatura VITÓRIA – ES 2019. 2019.

MACEDO, J. P. *et al.* Morse taper dental implants and platform switching: The new paradigm in oral implantology. **European Journal of Dentistry**, v. 10, n. 1, p. 148–154, 2016.

NOELKEN, R. *et al.* Immediate and flapless implant insertion and provisionalization using autogenous bone grafts in the esthetic zone: 5-year results. **Clinical Oral Implants Research**, v. 29, n. 3, p. 320–327, 2018.

ROCHA, C. S.; ASM, L.; JLM, F. Plataforma Switching : Considerações Atuais Platform Switching : an Update. v. 27, n. 1, 2015.

SILVA, R. J. DA ET AL. Implante imediato em área estética. **Dental Press Implantol. Maringá.**, v. 7, n. 2, p. 67–72, 2017.

WENNSTRÖM, J. L.; EKESTUBBE, A.; MUNKSGAARD, B. Reabilitação oral com próteses parciais fixas suportadas por sujeitos suscetíveis à periodontite. **J Clin Periodontol 2004;**, v. 31, n. i, p. 713–724, 2004.