FACULDADE SETE LAGOAS

REINALDO SOARES

COMPARAÇÃO CLÍNICA E TOMOGRÁFICA DE IMPLANTES DENTÁRIOS REALIZADOS CONVENCIONALMENTE E GUIADOS

ALFENAS
2017

REINALDO SOARES

COMPARAÇÃO CLÍNICA E TOMOGRÁFICA DE IMPLANTES DENTÁRIOS REALIZADOS CONVENCIONALMENTE E GUIADOS

Monografia apresentada ao curso de Especialização *Lato Sensu* da Faculdade Sete Lagoas, núcleo Alfenas, como requisito parcial para conclusão do Curso de Implantodontia.
Orientadora: Profa. Esp. Sheila Maria Fernandes de Oliveira Santos Mendes

ALFENAS
2017

FOLHA DE APROVAÇÃO

Dedico esta conquista a toda minha família, por estarem sempre ao meu lado e que, de algum forma, fizeram parte disto. Também a meus amigos, pelo apoio de sempre e por compartilharem comigo deste momento de alegria.

AGRADECIMENTOS

Ao Criador **Deus** que nos presenteou com o bem mais precioso que poderíamos receber um dia, a vida, e com ela a capacidade para pensarmos, amarmos e lutarmos pela conquista de nossos ideais.

A **Instituto Marcelo Pedreira** por todo suporte científico, nos capacitando a ir além das técnicas, tornando-nos profissionais com formação ética e humanista para solucionar, com critério reflexivo e preventivo, os diversos problemas na área da Implantodontia.

Aos professores de clínica, **Alcides, Hermano, João Carlos** e demais professores, pela paciência, incentivo e dedicação ao nosso trabalho, transformando nossas ideias em realidade, permitindo-nos o aprendizado e o crescimento na Implantodontia.

Enfim, obrigado a todos que de alguma forma nos incentivaram a decolar. É chegada a hora de voar mais alto.

"A persistência é o menor caminho para o êxito”.

Charles Chaplin

RESUMO

A reabilitação oral dos pacientes edêntulos totais por meio da Implantodontia e da prótese vem evoluindo com o avanço das técnicas cirúrgicas, protéticas e imaginológicas. Com o avanço da tecnologia empregada nos aparelhos de aquisições de imagens, é uma realidade a realização de cirurgias para fixação de implantes dentários com o auxílio da tomografia computadorizada, convertendo as imagens através de softwares específicos, possibilitando a obtenção de protótipos e guias cirúrgicos previamente planejados, tornando menos traumáticos e mais previsíveis os procedimentos cirúrgicos para reabilitações protéticas. O objetivo desta revisão de literatura foi expor relatos atuais sobre a instalação de implantes dentários com e sem guias cirúrgicos, avaliando suas vantagens e desvantagens em relação a técnica cirúrgica e angulação dos implantes dentários.

Palavras-chave: Tomografia Computadorizada por Feixe Cônico. Reabilitação Bucal. Implantes Dentários.

ABSTRACT

The oral rehabilitation of the total edentulous patients through Implantology and the prosthesis has been evolving with the advancement of surgical, prosthetic and imaging techniques. With the advancement of technology used in imaging devices, it is a reality to perform dental implant fixation surgeries with the aid of computed tomography, converting the images through specific software, enabling the obtainment of previously planned surgical prototypes and guides, making surgical procedures for prosthetic rehabilitation less traumatic and more predictable. The objective of this literature review was to present current reports on the installation of dental implants with and without surgical guides, evaluating their advantages and disadvantages in relation to the surgical technique and angulation of dental implants.

Keywords: Mouth Rehabilitation. Dental Implants.

LISTA DE FIGURAS

Figura 1 - Tratamento de edentulismo mandibular 13

Figura 2 - Tratamento com guias de instalação 15

SUMÁRIO

1	**INTRODUÇÃO**	10
2	**PROPOSIÇÃO**	11
3	**REVISÃO DE LITERATURA**	12
3.1	ABORDAGEM CIRÚRGICA	
3.2	PLANEJAMENTO	
3.3	TRANSFERÊNCIA DO PLANEJAMENTO PARA O ATO CIRÚRGICO	
3.3.1	**Biossegurança em Implantodontia**	
3.3.2	**Técnica cirúrgica**	
4	**DISCUSSÃO**	26
5	**CONCLUSÃO**	27
	REFERÊNCIAS BIBLIOGRÁFICAS	28

1 INTRODUÇÃO

Os implantes podem ser a melhor ou a pior escolha para o paciente, dependendo dos cuidados no planejamento, que deve seguir a clássica rotina: história médica e odontológica do paciente, exame clínico, modelos de estudo, enceramento de diagnóstico, diagnóstico por imagem e avaliação da relação ósseo-alveolar remanescente e reabilitação protética (DINATO, 2005).

O tratamento reabilitador por meio de implantes osseointegráveis objetiva preservar a integridade das estruturas nobres intrabucais, recuperando a estética e a funcionalidade do sistema estomatognático e fonético, possibilitando uma melhor qualidade de vida aos pacientes (VIANA NETO et al., 2009).

Pacientes que necessitam a colocação de implantes simples podem se beneficiar de radiografias 2D (duas dimensões) em conjunto com o guia cirúrgico tradicional. Esta abordagem simples é a mais adequada para pacientes sem limitações anatômicas em relação à altura e densidade óssea, a patologias, a arranjos espaciais e/ou qualquer outra restrição anatômica que comprometa a colocação adequada do implante. No entanto, a representação 2D é um fator limitante para a interpretação anatômica e para o planejamento cirúrgico de casos avançados de implantes que podem se beneficiar com a tecnologia computadorizada, prototipagem rápida do modelo ou perfurações informatizadas. Estes avanços têm dado aos dentistas sofisticadas ferramentas para melhorar o desafio da colocação de implantes em casos complexos (JABERO; SARMENT; 2006).

O princípio básico da cirurgia virtual guiada consiste em realizar uma tomografia computadorizada no paciente, tendo pontos de referência, como a própria prótese, para a captura de imagens em um computador. Essas imagens são manipuladas em um programa específico que permite não só a colocação dos implantes no programa, mas, a partir disso, a confecção de um guia cirúrgico de alta precisão, levando à possibilidade de realizar cirurgias sem retalhos, para a colocação dos implantes e da prótese em carga imediata nos pacientes (POLIDO, 2007). Embora, Nigro; Francischone; Francischone Junior (2010) destacaram que é necessário se avaliar sobre a precisão dessas transferências.

Antes da utilização da tomografia computadorizada, as informações sobre o osso da mandíbula foram obtidas a partir de panorâmicas, radiografias intra-orais e cefalométricas. Embora sejam úteis, elas não podem ser usadas para determinar a largura vestíbulo-lingual do osso maxilar com precisão, e o dentista deve se basear principalmente no exame clínico para determinar se o processo alveolar era espesso o suficiente para colocar um implante (OZAN; TURKYILMAZ; YILMAZ, 2007).

As imagens radiográficas primeiramente empregadas para o planejamento cirúrgico envolvendo implantes eram bidimensionais, não favorecendo a determinação precisa da espessura óssea. A utilização de recursos tecnológicos consagrados, como a tomografia computadorizada, na obtenção dessas informações do detalhamento do leito cirúrgico vêm sendo cada vez mais relevantes (MENEZES; SARMENTO; LAMBERTI, 2008; SANTOS, 2011).

Há alguns anos, a área da saúde vem sofrendo importantes transformações no que diz respeito a diagnóstico, prevenção e tratamento das mais diversas doenças devido ao uso da informática e da evolução nos exames de imagens (THOMÉ et al., 2009; NETO et al., 2012; AIMI, 2014).

Na Implantodontia atual, com novos conceitos e tendências, a exatidão do planejamento pré-operatório, tanto durante a instalação dos implantes quanto no momento da restauração protética, é um pré-requisito fundamental para o sucesso da reabilitação do complexo maxilomandibular, assim como na previsibilidade deste sucesso (TRENTO et al., 2009; NUSS et al., 2016).

2 PROPOSIÇÃO

O objetivo desta revisão de literatura foi expor relatos atuais sobre a instalação de implantes dentários com e sem guias cirúrgicos, avaliando suas vantagens e desvantagens em relação à técnica cirúrgica e à angulação dos implantes dentários.

3 REVISÃO DE LITERATURA

As imagens bidimensionais como radiografias periapicais, oclusais e panorâmicas não são suficientes para visualizar as estruturas anatômicas e a qualidade óssea dos locais em que se pretende instalar implantes. Em virtude disso, passou-se a utilizar tomografias computadorizadas (TC), nas quais se obtém imagens tridimensionais que são muito mais confiáveis. A TC tem sido amplamente indicada para planejamentos em Implantodontia. Semelhante à tomografia convencional, permite uma avaliação tridimensional da anatomia individual dos pacientes e acesso à quantidade e qualidade das áreas propostas para receber implantes, resultando em um planejamento muito mais seguro e confiável. Além disso, possui custo mais acessível e uma dose de radiação consideravelmente menor do que a tomografia convencional, tornando-se a técnica de escolha dos cirurgiões dentistas (ASSCHE et al, 2007).

A cirurgia virtual guiada utiliza recursos digitais avançados para coordenar todos os aspectos do tratamento cirúrgico com implantes a partir de imagens tridimensionais geradas pelas tomografias computadorizadas e guiadas pelo planejamento protético (AZARI; NIKSAD, 2008).

3.1 ABORDAGEM CIRÚRGICA

A abordagem em duas fases cirúrgicas utilizando implantes submersos foi sugerida com o conceito de um período de cicatrização sem carga por pelo menos 3-4 meses para mandíbulas e 6-8 meses para maxilares. No entanto, tratamento com implantes utilizando o protocolo de um estágio cirúrgico estão também disponíveis e estudos clínicos anteriores indicaram bons resultados e com a previsível abordagem cirúrgica (OZAN, 2007).

Thomé et al. (2009) afirmaram que apesar de a técnica guiada com prototipagem facilitar o posicionamento ideal dos implantes e permitir o planejamento protético, ou seja, partindo da prótese para o implante, ainda havia a necessidade de se obter uma cirurgia que oferecesse um maior conforto para os

pacientes, sendo, recentemente, propostas as cirurgias virtuais guiadas. A utilização de um software permite o planejamento guiado em três dimensões, partindo-se da tomografia. Neste programa, realiza-se o planejamento cirúrgico em três dimensões, possibilitando a inserção dos implantes com exatidão. Com essa nova técnica, é possível a instalação imediata de uma prótese provisória implanto-suportada, na região maxilar e/ou mandibular, tornando possível a realização da cirurgia com incisões mínimas, proporcionando ao paciente um trauma cirúrgico menor, e, por conseguinte, um pós-operatório mais confortável, com menos dor e edema.

3.2 PLANEJAMENTO

As informações reveladas por um bom enceramento, associadas ao diagnóstico por imagem permitem ao profissional chegar a conclusões relativas ao tipo de prótese final a ser colocada e ao tipo de implante em que essa prótese ficará mais bem adaptada (BIANCHINI, 2008).

Os guias surgiram a partir da necessidade de transferir informações do planejamento protético para o meio intrabucal. Apesar de o cirurgião e o protesista planejarem juntos, o responsável pela confecção dos enceramentos e, consequentemente, dos guias, é o protesista, assegurando que o posicionamento dos implantes não comprometerá o resultado final da prótese. Assim, um guia deve apresentar todas as funções necessárias à realização das etapas da reabilitação por implantes. As funções esperadas em um guia devem ser definidas e associadas para a confecção de um guia multifuncional. Esse dispositivo – por contemplar a maior parte das fases do tratamento – facilita os procedimentos protéticos e permite a realização de casos de carga imediata, já que a partir dele se consegue visualizar a prótese previamente ao momento cirúrgico (ELIAN et al., 2008).

Nos casos de planejamento digital e cirurgias guiadas por computador, os guias multifuncionais podem ser confeccionados a partir da tecnologia de prototipagem, tornando os procedimentos cirúrgicos ainda mais seguros, aumentando a previsibilidade do tratamento com implantes e respeitando estruturas anatômicas nobres e aspectos relacionados à prótese final (OZAN et al, 2009).

Diagnóstico preciso é essencial a um correto planejamento. Exames de imagem adequados, modelos de estudo, guias cirúrgicos e fundamentalmente o exame físico assim como a integração entre cirurgião/protesista são fundamentais para obtenção dos melhores resultados clínicos. A confiança apenas em alguns exames complementares, como modelos diagnósticos e radiografias ortopantomográficas, eleva a imprevisibilidade dos resultados. O correto posicionamento dos implantes permite a facilidade nos procedimentos protéticos como também a axialidade das forças mecânicas. Para isso, deve-se realizar um planejamento minucioso dos sítios ósseos e das angulações das implantações, sendo necessária a utilização de um dispositivo de transferência, como um guia cirúrgico confeccionado em acrílico, devendo este ser estável e rígido. Exames de imagens através da TC tornaram possível o desenvolvimento de softwares específicos, para o estudo detalhado da anatomia esquelética facial, permitindo excelente demonstração imaginológica da medular e cortical óssea, de seus rebordos alveolares e da relação das raízes dentárias com estruturas adjacentes (TAVARES et al., 2009).

O sucesso no tratamento com implantes está diretamente relacionado a um bom planejamento, sendo o uso de guia cirúrgico uma ferramenta inestimável a este. O guia tomográfico da técnica da cirurgia virtual guiada é feito a partir da duplicação da montagem de diagnóstico seja da prótese total, parcial ou unitária. Como o paciente fará um exame tomográfico com o guia em boca e outro obtido do guia, há necessidade de demarcações que permitam a sobreposição das imagens obtidas. Estas marcas servirão de referência para o alinhamento das imagens tomográficas do guia e da maxila/mandíbula no momento da conversão das imagens. Os guias tomográficos orientam a localização para instalação do implante em função do máximo aproveitamento ósseo e da posição protética favorável. Depois que o planejamento da posição final dos implantes for executado pelo profissional no programa de computador, o arquivo deve ser encaminhado a um centro de prototipagem para que seja confeccionado o guia cirúrgico, que será gerado através de um processo de estereolitografia (THOMÉ et al., 2009).

O correto posicionamento dos implantes permite a facilidade nos procedimentos protéticos como também a axialidade das forças mecânicas. As etapas preliminares à cirurgia para instalação de implantes dentários são tão importantes quanto o ato operatório propriamente dito (MORESCHI et al., 2011).

3.3 TRANSFERÊNCIA DO PLANEJAMENTO PARA O ATO CIRÚRGICO

3.3.1 Biossegurança em Implantodontia

Se tratando de segurança no momento da técnica, torna-se importante também levar em consideração o controle da infecção cruzada, pois quando negligenciado, implica em risco de infecção aos pacientes. Com base nisso, surge a preocupação de como proporcionar esse controle quando da utilização dos guias cirúrgicos, ou seja, a total eliminação de microrganismos da superfície do mesmo, mantendo assim, a cadeia asséptica. Tendo o conhecimento da importância de manter a assepsia em todos os passos de uma cirurgia para colocação de implantes dentários e da necessidade de manter a dimensão exata do guia cirúrgico, torna-se a esterilização por calor úmido o método mais indicado e seguro de esterilização. Após a autoclavagem, tanto o guia inferior quanto o superior apresentaram alteração de coloração que segundo o fabricante é normal, porém, não houve alteração dimensional significativa nos guias cirúrgicos prototipados após a autoclavagem, garantindo assim, maior segurança para o profissional e para o paciente (GABRIEL et al., 2011).

3.3.2 Técnica cirúrgica

A cirurgia guiada tem evoluído para facilitar os procedimentos minimamente invasivos, o padrão-ouro da cirurgia. Embora a cirurgia de implante sem retalho seja clinicamente benéfica, tem sido geralmente considerada como um processo “as cegas”, limitado a casos simples que não representem um risco de fenestração da tábua óssea (CASAP et al., 2004).

Para minimizar as chances de falhas, deve-se fazer uso de recursos como modelos de gesso, enceramento diagnóstico, montagem em articulador semiajustável e exames de imagem. O enceramento diagnóstico ainda é parte fundamental do planejamento para reabilitações protéticas. É por meio dele que

informações sobre forma, contorno e posição da prótese final e dos implantes podem ser antecipadas. Pode-se também perceber a necessidade de reconstruções teciduais e cirurgias corretivas. Além disso, é uma ferramenta útil para a comunicação entre o dentista e o paciente, por permitir a visualização das etapas da reabilitação e do provável resultado final (HOFFMANN et al., 2005).

A precisão dos sistemas de imagem guiada para cirurgias de implantes orais depende de todos os erros cumulativos e sinérgicos, a partir do conjunto de aquisição de dados ao procedimento cirúrgico. Comparado com a técnica convencional, a cirurgia virtual guiada requer um investimento consideravelmente maior e esforço, mas parece ser superior devido ao seu potencial em eliminar o erro e sistematizar o sucesso do tratamento, comparadas à técnica tradicional, a colocação do implante com auxílio do computador requer um investimento e esforço substancialmente maiores, mas parece propiciar um bom resultado, no sentido de eliminar erros e sistematizar a reprodução de tratamentos com sucesso. Também permite a proteção de estruturas anatômicas críticas, bem como vantagens estéticas e funcionais que advém da colocação do implante no local determinado pela prótese. Baseado em dados clínicos, a cirurgia virtual não é indicada em casos fáceis, com suficiente orientação anatômica e volume ósseo. Entretanto, pode ser indicada em casos onde uma tomografia computadorizada esteja recomendada como meio diagnóstico, quando a colocação precisa do implante for imperativa, e quando implantes com comprimentos mais longos forem desejados para o uso otimizado do osso disponível. Todavia, estudos clínicos prospectivos ainda são necessários para examinar mais aspectos do sucesso do tratamento e confirmar o valor dessa estratégia, justificando a dose de radiação adicional e os custos dessa tecnologia (WIDMANN; BALE, 2006).

Estudos demonstraram que procedimentos minimamente invasivos diminuíram a dor sentida pelos pacientes quando comparados com procedimentos convencionais, podendo dizer que eles irão sentir menos dor, que a dor vai ser de duração mais curta, e que a probabilidade de viver sem dor, sem medicação é alta (43%). No caso de dor, o paciente na cirurgia guiada tomou menos analgésico e o tempo da dor foi reduzido. Procedimentos minimamente invasivos podem diminuir a ansiedade e a 21 experiência de dor, o que aumenta a aceitação do tratamento. Pacientes que passaram pelo procedimento de implante sem retalho acusaram dor

menos intensa e por menos tempo, comparados aos pacientes que passaram pelo método convencional com retalho (FORTIN et al., 2006).

Na técnica convencional, durante a colocação de implantes dentários, um retalho é tradicionalmente feito para visualizar melhor o sítio receptor do implante e a elevação do retalho prevê também que alguns marcos anatômicos (ou seja, forames, seios maxilares), sejam claramente identificados e protegidos. Quando há um número limitado de ossos disponíveis, a elevação do retalho pode ajudar na colocação de implantes para reduzir o risco de fenestrações ósseas ou perfurações (OZAN, 2007).

Vantagens desse método incluem uma cirurgia menos traumática, uma operação mais rápida, maior rapidez na cicatrização pós-cirúrgica e menos complicações pós-operatórias, além de um maior conforto do paciente. Outra vantagem da cirurgia de implante sem retalho é a preservação da margem gengival dos dentes adjacentes e papilas interdentais (OH, 2007).

Bezerra et al. (2008) discutiram as principais indicações clínicas, vantagens e limitações da utilização de elementos diagnóstico e planejamento tridimensional em Implantodontia, além disso, descreveram a sequência do planejamento, cirurgia e prótese para tratamento do edentulismo mandibular com o sistema guiado Easy Guide – SIN (FIGURA 1). Concluíram que o estabelecimento de um plano de tratamento para mandíbula edêntula com a utilização de tomografias computadorizadas, mapeadas através de programas computadorizados tridimensionais, torna mais objetivas as mensurações ósseas e suas correlações com a prótese antes do procedimento cirúrgico de instalação de implantes. Esta tecnologia evita ou minimiza intercorrências não previstas por exames bidimensionais.





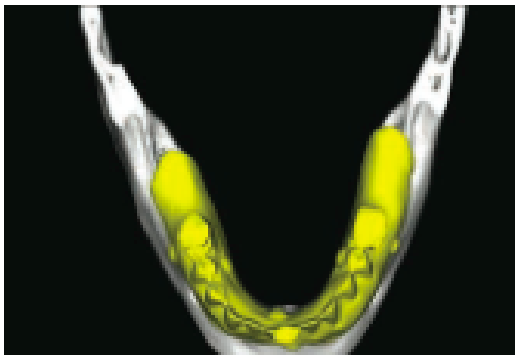











FIGURA 1 – Tratamento de edentulismo mandibular.
Fonte: Bezerra et al. (2008)

Na técnica virtual guiada, o guia deve ser estabilizado para possibilitar a sua fixação na posição planejada, pois este contém anilhas metálicas inseridas para transferir com precisão a posição e inclinação dos implantes de acordo com o planejamento preestabelecido (THOMÉ et al., 2009).

Vieira (2009) comparou o grau de precisão da técnica de cirurgia guiada para a instalação de implantes em maxilas e mandíbulas totalmente desdentadas utilizando o software Dental Slice. Para tal, cinco maxilas e cinco mandíbulas foram comparadas nesse estudo, verificando-se a dispersão linear e angular dos implantes instalados. Os pacientes apresentavam os seguintes requisitos necessários para o presente estudo: maxilas e/ou mandíbulas totalmente desdentadas, abertura bucal de pelo menos 50mm, condição satisfatória de saúde, rebordo alveolar com espessura mínima de 5mm e altura de 10mm. Após triagem, exames clínicos, radiográficos panorâmicos e tomográficos, moldagens foram realizados para obtenção dos modelos para a montagem no articulador semi-ajustável (Bio Art). Após a montagem dos dentes em cera, foram feitos provas e ajustes na boca. A seguir, foi realizada a duplicação do enceramento com resina incolor autopolimerizável para a confecção do guia tomográfico. Com o guia tomográfico confeccionado, foram realizadas seis perfurações com broca esférica nº 8 de no máximo 1mm de diâmetro por 1mm de profundidade, acrescentando guta-percha. Obteve-se um registro oclusal com silicona de condensação. Foram realizadas duas tomografias com cortes de 0,2mm de espessura: uma com o registro oclusal e o guia tomográfico em posição e a outra somente com o guia tomográfico, sobrepondo-se em seguida as duas imagens. Os dados obtidos foram armazenados em extensão DICOM e gravados em CD. Após a conversão para o software específico, foi realizado o planejamento virtual cirúrgico e protético. Resultados: Verificou-se que as maiores discrepâncias se localizaram no terço apical dos implantes. Essas discrepâncias apresentaram valores intermediários no terço médio e menores no terço coronal. As discrepâncias angulares e lineares foram maiores na maxila quando comparadas à mandíbula, nos três terços analisados. Concluiu-se que os desvios obtidos na maxila e mandíbula são considerados mínimos, comparando os implantes posicionados no modelo virtual e os executados clinicamente. Os desvios angulares e lineares foram menores na mandíbula do que na maxila. As discrepâncias angulares e lineares foram menores no terço coronal, em relação aos

terço médio e apical. A cirurgia de instalação de implantes guiada por computador sem retalho mostrou-se através desse trabalho ser uma técnica viável e segura.

Alguns estudos laboratoriais demonstram que a média de erro desta técnica ocorre em no máximo 1 mm na posição do implante e em cinco graus em sua inclinação. No entanto, este erro não comprometeu a adequada realização da técnica cirúrgica (MORESCHI et al., 2011).

Borges et al. (2013) avaliaram a precisão de instalação de 23 implantes sem retalhos empregando guias cirúrgicos obtidos por estereolitografia em quatro pacientes com maxilas totalmente desdentadas. Após duplo escaneamento com tomografia computadorizada tipo cone-beam, o planejamento pré-cirúrgico foi realizado com o programa Procera. Depois da cirurgia, realizou-se a comparação entre as posições dos implantes planejados e executados através de tomografia computadorizada pós-operatória. Para comparação da posição e dos longos eixos das imagens dos implantes foram eleitos três pontos em cada implante planejado e executado. Concluiu-se que houve desempenho adequado para a utilização de protocolos de cirurgia guiada baseados no método empregado em associação com guias cirúrgicos produzidos pelo processo de estereolitografia. A transferência do planejamento protético-cirúrgico para o campo operatório foi considerada satisfatória, visto que viabilizou a instalação de implantes dentários nas situações propostas.

A diferença entre a cirurgia tradicional e a guiada está no planejamento minucioso que é realizado antes da cirurgia. Imagens de tomografia computadorizada em três dimensões permitem que o cirurgião-dentista planeje os implantes de uma forma virtual, escolhendo a posição e inclinação mais adequada, bem como a quantidade de implantes a serem utilizados, levando em consideração as restrições do paciente. Este implante, feito de uma liga de titânio, substitui a raiz do dente ausente e é inserido no osso, que deve ter altura e largura suficiente para tal, sendo este procedimento um dos mais avançados dentro da odontologia contemporânea. Essa técnica possibilita ao paciente uma recuperação mais rápida, que a convencional, pelo fato de realizar pequenas perfurações na gengiva, somente no local do implante, diferente da comum, onde é necessário um grande corte para a colocação dos implantes. Com os dados em mãos, o cirurgião analisa a anatomia óssea da boca, e define o local ideal de fixação dos implantes. A partir daí, uma máquina de prototipagem gera um guia cirúrgico de resina, especifico para o

paciente, que define o ponto exato da fixação dos implantes. A grande vantagem é que a intervenção é toda definida e planejada virtualmente com a precisão do computador. “Esse planejamento prévio faz com que o procedimento minimamente invasivo, tanto para o profissional quanto para o paciente. Outra vantagem é que, sabendo antes onde estarão os implantes, a prótese provisória pode ser confeccionada antecipadamente, podendo ser instalada momentos após a cirurgia (UHLENDORF et al., 2014).

Guimarães et al. (2014) consideraram uma nova proposta de cirurgia assistida por computador, utilizando o planejamento virtual realizado através de imagens tomográficas computadorizadas e de um dispositivo posicionador de tubos (DPT). Uma paciente de 31 anos de idade apresentou-se com fratura do incisivo central superior esquerdo. Após o exame por tomografia computadorizada feixe cônico, no modelo de trabalho foi confeccionado um guia de poliuretano e acoplado um suporte tomográfico com três referências metálicas; em seguida, foi certificada a estabilidade deste guia tomográfico na arcada do paciente. Através do guia, imagens tomográficas foram captadas em ambiente tridimensional virtual computadorizado. O planejamento foi realizado no programa KEA-tech. Um implante cone-morse e um sistema específico de cirurgia guiada foram utilizados, um biomaterial foi colocado na região vestibular e a paciente recebeu uma coroa provisória em resina acrílica. Novas imagens tomográficas foram geradas para comparação. A maior diferença observada foi no ângulo mesiodistal e a menor na medida vestibulolingual. As outras medidas tiveram diferenças menores de 1 mm ou 1º. Considerando-se os limites do caso, os dados demonstraram a acurácia do programa computacional e da técnica. Entretanto, os autores sugerem que mais ensaios clínicos com amostras maiores devem ratificar os dados obtidos neste caso clínico relatado.

Nuss et al. (2016) relataram que as guias cirúrgicas para instalação dos implantes tornaram-se uma ferramenta valiosa para a transferência precisa do planejamento da posição dos implantes para o leito cirúrgico. A instalação de implantes por meio de cirurgias guiadas por guias prototipados apresenta elevadas taxas de sucesso, tendo como característica principal a redução do tempo operatório devido ao planejamento e à cirurgia virtual prévia. Os autores descreveram as etapas técnicas de uma cirurgia guiada sem retalho em maxila edêntula de paciente, relatando um caso clínico em que se comparou o planejamento virtual com o posicionamento final dos implantes instalados por meio de tomografias de feixe

cônico. A paciente era do gênero feminino, 64 anos, que apresentava com desejo de realizar implantes em maxila edêntula, tendo indicação e disponibilidade óssea para realização de cirurgia guiada (FIGURA 2). Concluíram que esta técnica cirúrgica permite um melhor planejamento dos implantes, torna o procedimento cirúrgico mais preciso e rápido, como também aumenta a previsibilidade dos resultados.

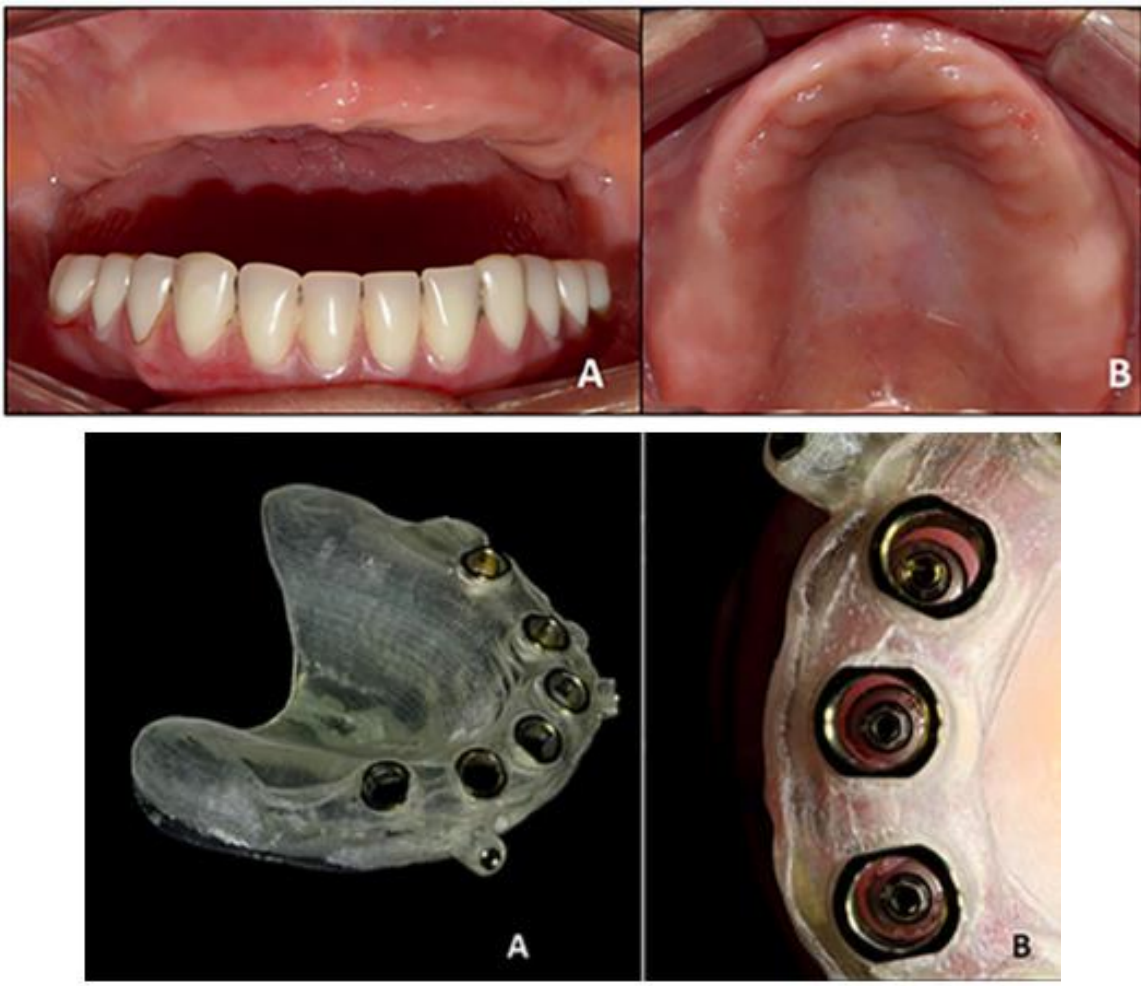


A
B

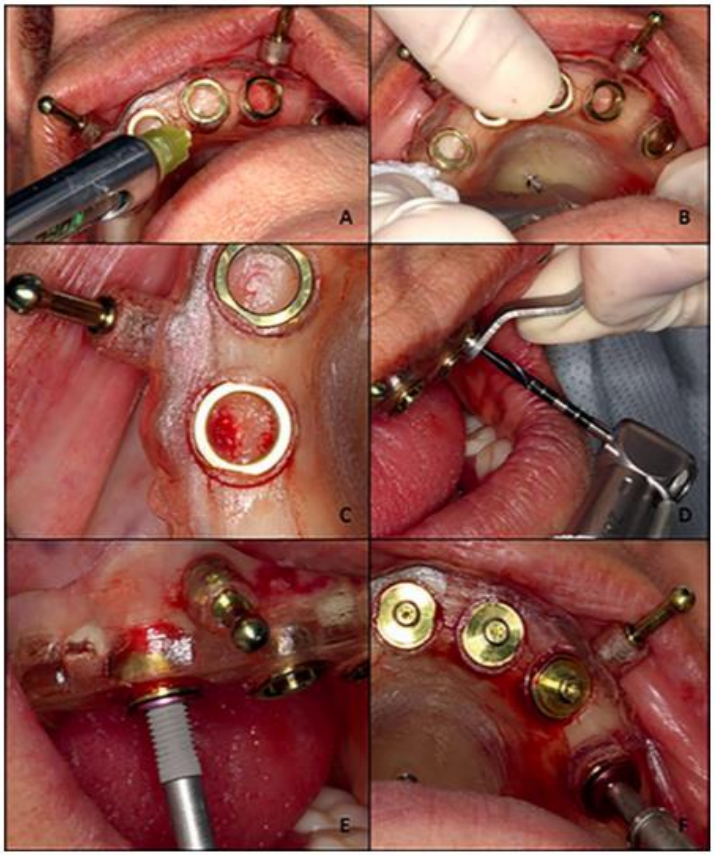
A
B
C
D
E
F

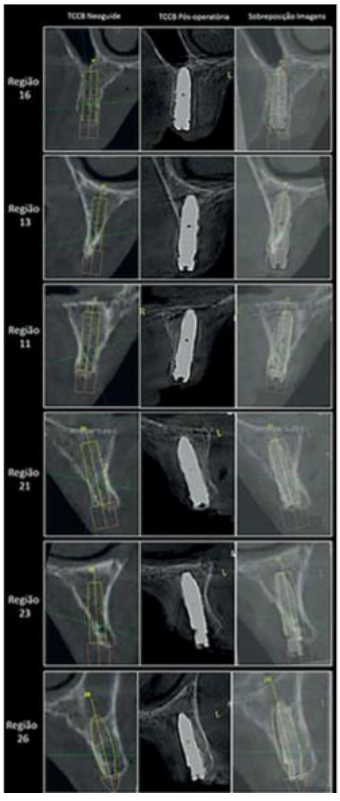
TCCB Navguide
TCCB Pós-operatória
Sobreposição Imagens
Região 16
Região 13
Região 11
Região 21
Região 23
Região 26

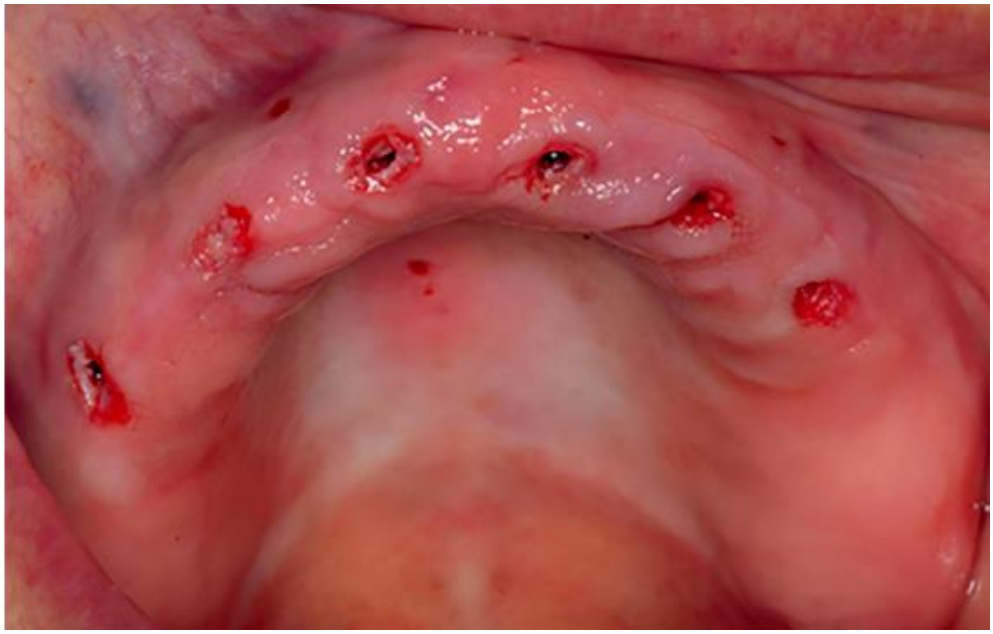

FIGURA 2 – Tratamento com guias de instalação.
Fonte: Nuss et al. (2016)

4 DISCUSSÃO

É inevitável e de extrema importância que o cirurgião-dentista fique atento às inovações tecnológicas a fim de que estas sejam úteis na prática diária, assim como tragam mais conforto ao paciente. Atualmente, a tomografia computadorizada constitui-se um exame fundamental para a realização da cirurgia virtual guiada tão relatada na literatura (ASSCHE et al, 2007; AZARI; NIKSAD, 2008; GUIMARÃES et al., 2014).

A diferença entre a cirurgia tradicional e a guiada está no planejamento minucioso que é realizado antes da cirurgia. A ampla vantagem da cirurgia guiada é que a intervenção é toda definida e planejada virtualmente com a precisão do computador (UHLENDORF et al., 2014).

A utilização de guias cirúrgicos parece se tornar uma prática comum quando na instalação de implantes dentários com vantagens já definidas e conhecidas (CASAP et al., 2004; ELIAN et al., 2008; THOMÉ et al., 2009; VIEIRA, 2009; BORGES et al., 2013). Embora exija um investimento financeiro considerável (WIDMANN; BALE, 2006). Por outro lado, a técnica convencional de instalação de implantes dentários ainda estabelece um protocolo seguro (OZAN, 2007).

Thomé et al. (2009); Ozan et al. (2009); Fortin et al. (2006) destacaram o valor da prototipagem na Implantodontia porque torna possível a realização da cirurgia com incisões mínimas, proporciona ao paciente um trauma cirúrgico menor com menos dor e edema. Já Oh (2007) revelou que outra vantagem da cirurgia de implante sem retalho é a preservação da margem gengival dos dentes adjacentes e papilas interdentais.

Diagnóstico preciso é essencial para um correto planejamento e, assim, para o sucesso no procedimento executado (THOMÉ et al., 2009; MORESCHI et al., 2011). Sendo que o controle de infecção cruzada também deve ser considerado (GABRIEL et al., 2011).

Dentre os relatos da utilização de cirurgia guiada, Bezerra et al. (2008) relataram sucesso em uma cirurgia em mandíbula edêntula. E Nuss et al. (2016), em cirurgia guiada por guias prototipados em maxila edêntula.

5 CONCLUSÃO

Após o exposto, pode-se concluir que a cirurgia guiada virtual sem retalho proporciona a realização de uma cirurgia com menor trauma e maior previsibilidade, reduzindo a possibilidade de erros. Os guias multifuncionais podem ser confeccionados a partir da tecnologia de prototipagem, tornando os procedimentos cirúrgicos ainda mais seguros, aumentando a previsibilidade do tratamento com implantes e respeitando estruturas anatômicas nobres e aspectos relacionados à prótese final. Para que a prótese final corresponda às expectativas do paciente, as reabilitações com implantes devem ter um planejamento cuidadoso, baseadas em parâmetros funcionais, fonéticos e estéticos. Lançar mão do uso dos guias é uma estratégia importante para obter segurança no tratamento com implantes. Eles auxiliam em todas as fases do tratamento e, mesmo em casos mais complexos, permitem maior previsibilidade dos resultados, aumentando substancialmente a qualidade e a longevidade das reabilitações protéticas implanto suportadas.

REFERÊNCIAS BIBLIOGRÁFICAS

AIMI, F. **Reabilitação em Implantodontia através de cirurgia guiada e carga imediata: uma revisão de literatura**. 2014. 57 f. Trabalho de Conclusão de Curso (Graduação em Odontologia) – Universidade Federal de Santa Catarina, Florianópolis, 2014.

ASSCHE, N. V. et al. Accuracy of implant placement. **J Clin Periodontol**, v. 34, n. 9, p. 816-821, Sep. 2007.

AZARI, A.; NIKSAD, S. Flapless implant surgery: 10. review of the literature and report of two cases with computer-guided surgical approach. **Int J Oral Maxillofac Surg**, v. 5, n. 1, p. 1015-1021, 2008.

BEZERRA, F. et al. Tratamento do edentulismo total mandibular com a técnica de cirurgia guiada sem retalho. **Innov. implant. j., biomater. esthet.**, v. 3, n. 6, p. 13-16, set./dez. 2008.

BIANCHINI, M. A. **O passo-a-passo Cirúrgico na Implantodontia da Instalação à prótese.** São Paulo: Santos, 2008.

BORGES, M. G. et al. Precisão da instalação de implantes com guias cirúrgicos obtidos por estereolitografia. **ImplantNews**, v. 10, n. 6, p. 179-184, 2013.

CASAP, N. et al. Navigation surgery for dental implants: assessment of accuracy of the image guided implantology system. **Journal of Oral and Maxillofacial Surgery**, v. 62, n. 2, p.116-119, Sep. 2004.

DINATO, J. C. **Do planejamento virtual à precisão real.** Revista ABO Nacional. 83. Ed. - v. 15, n. 2, abr./maio 2007.

ELIAN, N. et al. Precision of flapless implant placement using. **The International Journal of Oral & Maxillofacial Implants**, v. 23, n. 6, p. 1123-1127, Jan. 2008.

FORTIN, T. et al. Effect of flapless surgery on pain experienced in implant placement using an image-guided system. **International Journal of Oral and Maxillofacial Implants**, v. 21, n. 2, p. 298-304, 2006.

GABRIEL, A. et al. Avaliação da alteração dimensional de guias cirúrgicos prototipados após autoclavagem. **Implant News**, v. 8, n. 1, p.103-110, jan. 2011.

GUIMARÃES, C. M. et al. Um novo sistema simplificado para cirurgia virtual guiada com implantes dentários relato de caso clínico com acompanhamento clínico e tomográfico de 11 meses. **ImplantNews**, v. 11, n. 6. p. 803-811, 2014.

HOFFMANN, J. et al. Accuracy assessment of image-guided implant surgery: an experimental study. **International Journal of Oral and Maxillofacial Implants**, v. 20, n. 3, p. 382-386, May/Jun. 2005.

JABERO, M.; SARMENT, D. P. Advanced surgical guidance technology. **Implant Dentistry**, v. 15, n. 2, p. 135-141, Jun. 2006.

MENEZES, P. D. F.; SARMENTO, V.; LAMBERTI, P. Aplicação da prototipagem rápida em implantodontia. **Innovations Imp J – Biomaterials and Esthetics**, v. 3, n. 6, p. 1-12, 2008.

MORESCHI, E. et al. Cirurgia guiada por computador associada a função imediata: análise de um ano de acompanhamento clínico. **Implant News**, v. 8, n. 1, p. 20-24, jan. 2011.

NETO, M. D. E. H. et al. Planejamento virtual e cirurgia guiada na reabilitação de maxila edêntula. **Researchgate**, v. 6, n. 4, p. 181-188, 2012.

NIGRO, F.; FRANCISCHONE, C. E.; FRANCISCHONE JUNIOR, C. E. Confiabilidade, precisão e limitações das cirurgias guiadas por imagem na Implantodontia. **ImplantNews**, v. 7, n. 5, p. 685-693, 2010.

NUSS, K. C. B. et al. Grau de confiabilidade na reprodução do planejamento virtual para o posicionamento final de implantes por meio de cirurgia guiada: relato de caso. **Revista da Faculdade de Odontologia-UPF**, v. 21, n. 1, p. 102-108, jan./abr. 2016.

OZAN, O. et al. Clinical accuracy of 3 different types of computed tomography-derived stereolithographic surgical guides in implant placement. **J Oral Maxillofac Surg**, v. 67, n. 2, p. 394-401. Feb. 2009.

OZAN, O.; TURKYILMAZ, I .; YILMAZ, B. A preliminary report of patients treated with early loaded. **Journal of Oral Rehabilitation**, v. 34, n. 11, p. 836-840, Nov. 2007.

POLIDO, W. D. Cirurgias de implantes guiadas por computador podem se tornar progressivamente mais freqüentes e precisas. **Rev. Dent. Press Ortodon. Ortop. Facial** (Versão on-line), v. 12, n. 5, Sept./Oct. 2007.

SANTOS, G. S. **Avaliação da precisão de uma técnica de planejamento virtual e cirurgia guiada em Implantodontia**. 2011. 54 f. Dissertação (Mestrado em Ciências da Saúde) - Universidade Federal de Uberlândia, Uberlândia, 2011.

TAVARES, S. S. S. et al. Angina de Ludwig: revisão de literatura e relato de caso. **Rev. Cir. Traumatol. Buco-Maxilo-fac**., v. 9, n. 3, p. 09-14, jul./set. 2009.

THOMÉ, G. et al. **Manual Clínico para Cirurgia Guiada.** São Paulo: Santos, 2009.

TRENTO, C. L. et al. Cirurgia guiada por computador: uma alteração de técnica. **Rev. dental press periodontia implantol,** v. 3, n. 2, p. 101-110, abr./jun. 2009.

UHLENDORF, J. et al. Reabilitação de maxila em carga imediata utilizando técnica guiada flapless, baseada em planejamento virtual pré-cirúrgico: relato de caso clínico. **Dent. press implantol**, v. 8, n. 3, p. 66-75, Jul./Sep. 2014.

VIANA NETO, A. et al. Cirurgia guiada virtual para reabilitação oral. **Cirurgia, Traumatologia Buco-maxilo-facial**, v. 9, n. 2, p. 45-52, abr./jun. 2009.

VIEIRA, D. M. **Study of accuracy of the technique of keyhole surgery to install implants in edentulous jaws and jaws**. 2009. 44 f. Dissertação (Mestrado em Biologia Oral - Implantologia) - IASCJ - Universidade Sagrado Coração, Bauru, 2009.

WIDMANN, G.; BALE, R. J. Accuracy in computer-aided implant surgery. **The International Journal of Oral & Maxillofacial Implants**, v. 21, n. 2, p. 305-313, Mar./Apr. 2006.