Leandro Bortolotti Scarpato

TÉCNICA SOCKET SHIELD: uma revisão de literatura

VITÓRIA – ES
2019

Leandro Bortolotti Scarpato

TÉCNICA SOCKET SHIELD: uma revisão de literatura

Monografia apresentada ao Programa de Pós-Graduação em Odontologia da Faculdade Sete Lagoas - FACSETE, como requisito parcial a obtenção do título de especialista em Implantodontia.

Orientador: Prof. Dr. Levingstom Rubens Sousa Rocha.

VITÓRIA – ES

2019

Monografia intitulada “**TÉCNICA SOCKET SHIELD**: **uma revisão de literatura**” de autoria do aluno **Leandro Bortolotti Scarpato**.

Aprovada em 29/03/2019 pela banca constituída pelos seguintes professores:

_____

Prof. Dr. Levingstom Rubens Sousa Rocha – FACSETE

_____

Prof. Dr. Felipe Assis Rocha – FACSETE

_____

Profª. Drª. Júlia Rocha Moraes – FACSETE

Vitória – ES, 29 de março de 2019.

Faculdade Sete Lagoas – FACSETE

Rua Ítalo Pontelo, 50, 35.700-170, Sete Lagoas, MG

Telefone (31) 3773 3268 - www.facsete.edu.br

AGRADECIMENTOS

A Deus por ter me dado sabedoria e proteção, a minha esposa Emanuelle pelo amor e apoio, a minha filha Mariah fonte de inspiração, aos meus pais sempre ao meu lado. Ao Mestre Livingston que brilhantemente coordenou esse curso e aos professores Felipe, Diogo, Alexandre, Hugo e Renato. Vocês foram determinantes e imprescindíveis para que eu pudesse escrever esse novo capítulo na minha história, obrigado!

RESUMO

A perda de um dente desencadeia uma reação de remodelagem como parte do processo de cicatrização envolvendo vários graus de reabsorção do osso alveolar, que é altamente variável e nem sempre previsível. Espera-se um maior grau de reabsorção na presença de confecção de retalho, biotipo gengival fino e raízes proeminentes, principalmente na região anterior da maxila. Esses processos reabsortivos impactam negativamente sobre a reabilitação com implantes. A instalação imediata de implante não necessariamente previne a reabsorção do rebordo alveolar. Durante muitos anos várias técnicas têm sido tentadas para preservar o rebordo alveolar; no entanto, a abordagem mais simples e fisiológica é preservar naturalmente a raiz dentária livre de inflamação, se possível. Atualmente, a preservação intencional de uma parte radicular vestibular coronal pode ajudar a garantir a manutenção das estruturas ósseas palatinas/linguais e vestibulares se o implante for colocado em contato com este fragmento dentário natural (shield). Esta abordagem é chamada de socket shield e têm apresentado resultados altamente satisfatórios. O objetivo do presente estudo é, por meio de uma revisão de literatura, mostrar as principais características associadas a técnica socket shield, seus fundamentos biológicos, impactos sobre os tecidos peri-implantares, vantagens, complicações e limitações.

Palavras-chave: socket shield; fragmento dentário vestibular; preservação do alvéolo de extração.

ABSTRACT

The loss of a tooth triggers a remodeling reaction as part of the healing process, involving various degrees of alveolar bone resorption, which is highly variable and not fully predictable. A higher degree of resorption is to be expected in the presence of flap formation, thin soft tissue biotype and prominent roots, especially in anterior maxillary region. These resorption processes have a negative impact on the subsequent implant-based rehabilitation Immediate implant placement does not necessarily prevent resorption of the alveolar ridge. For many years, several techniques, including guide bone regeneration, have been attempted to preserve the alveolar ridge in all its dimensions. However, the most simple and physiological approach to the prevention of alveolar ridge resorption is to naturally preserve the inflammation-free dental root—if possible. Currently, the intentional preservation of the coronal buccal root portion can help to ensure the physiological preservation of labial and buccal bone structures if the implant is placed in contact to this natural tooth fragment (shield). This approach is called socket shield, with promissing outcomes. The purpose of the present study is, through a literature review, to show the main features associated with the socket shield tecnhique, such as rationale, impact on hard and soft tissues, advantages, complications and limitations.

Keywords: socket-shield; buccal tooth fragment; extraction socket preservation.

LISTA DE ILUSTRAÇÕES

Figura 1 - Vista oclusal do fragmento radicular mantido na parede óssea vestibular..... 17

Figura 2 - Vista oclusal mostrando o fragmento radicular em contato com o implante..... 17

Figura 3 - Protocolo de realização da técnica socket-shield proximal..... 20

Figura 4 - Ilustração de um caso da técnica pontic-shield..... 21

Figura 5 - Exposição interna com inflamação (A) e sem inflamação (B)..... 26

Figura 6 - Exposição externa na região do 33..... 27

Figura 7 - Infecção do sítio cirúrgico e insucesso do implante..... 27

Figura 8 - Migração do fragmento radicular..... 27

Figura 9 - Esquema proximal de um fragmento retido para uma técnica de socket-shield. A seta mostra o chanfro de 2 mm, bem como a redução da altura do fragmento radicular na altura da crista óssea..... 28

Tabela 1 - Medidas radiográficas da perda óssea em diferentes momentos de avaliação em função da técnica de instalação de implante..... 23

Tabela 2 - Avaliação do score estético rosa em diferentes momentos de acordo com a técnica de instalação de implante..... 23

SUMÁRIO

1 INTRODUÇÃO..... 8
2 OBJETIVO..... 9
3 REVISÃO DE LITERATURA..... 10
3.1 Anatomia, histologia e fisiologia dos alvéolos dentários..... 10
3.1.1 Anatomia..... 10
3.1.2 Histologia..... 10
3.1.3 Fisiologia..... 11
3.1.4 Particularidades do osso alveolar na região anterior da maxila..... 12
3.2 Alterações nos alvéolos dentários após exodontia..... 13
3.3 Os primórdios da técnica socket shield..... 15
3.4 Técnica socket shield..... 16
3.5 Modificações da técnica socket shield..... 19
3.5.1 Técnica socket shield proximal..... 19
3.5.2 Técnica socket shield "Root T-Belt"..... 20
3.5.3 Técnica pontic-shield..... 20
3.6 Efeitos da técnica socket shield no volume do rebordo e tecidos peri-implantares..... 21
3.7 Complicações e limites da técnica socket shield..... 24
4 DISCUSSÃO..... 29
5 CONCLUSÃO..... 32
REFERÊNCIAS..... 33

1 INTRODUÇÃO

As restaurações implanto suportadas, principalmente na região anterior da maxila, onde a estética é crucial, são um desafio para a Implantodontia devido à diminuição do volume ósseo resultante do processo fisiológico de reabsorção alveolar após a perda ou extração de elementos dentários (SCHROOP, 2003; ARAÚJO, LINDHE, 2005). Para que o tratamento seja exitoso, a reabilitação com implantes osseointegrados devem preservar ou recuperar os tecidos duros e moles no sítio restaurador e coexistir em perfeita harmonia com todos os elementos dentários e mucosos em seu entorno.

A fim de superar o fenômeno da reabsorção óssea, em alvéolos com implantação imediata após exodontia, muitas estratégias têm sido desenvolvidas, por exemplo, o uso de biomateriais de preenchimento ósseo, sejam eles humanos, de origem animal ou sintéticos, utilizados muitas vezes em conjunto com enxertos de tecido conjuntivo, que visam melhorar a integração do implante ao osso circunjacente e proporcionar um resultado estético o mais semelhante possível ao dente natural. Embora os avanços obtidos nessa área, nenhuma dessas técnicas demonstrou uma perfeita preservação e/ou regeneração do alvéolo pós-extração.

Uma luz sobre esse problema parece ter sido lançada com o “novo” conceito que abrange a exodontia parcial do elemento dentário seguida pela instalação imediata do implante, a chamada técnica *socket shield*, onde um fragmento radicular coincidente com a parede vestibular do alvéolo é mantida, sustentando o desmodonto, que por sua vez irá nutrir a lamina óssea evitando assim a sua reabsorção. Estudos realizados em humanos e animais apontam resultados promissores, uma vez que a arquitetura e morfologia óssea da região que recebe o implante tem sido preservada, indicando o êxito da técnica (HÜRZELER *et al.*, 2010; SIORMPAS *et al.*, 2014; BÄUMER *et al.*, 2017).

Torna-se, portanto, imperioso ao implantodontista conhecer essa modalidade de tratamento, suas aplicações, benefícios e possíveis complicações, permitindo-lhe ampliar o leque de opções terapêuticas para o paciente que busca a reabilitação com próteses implantossuportadas, em regiões onde a estética é fator determinante para o sucesso da restauração.

2 OBJETIVO

O presente estudo tem por objetivo apresentar uma revisão literatura sobre a técnica *socket shield*, abordando seus fundamentos biológicos, a técnica propriamente dita, seus impactos sobre os tecidos peri-implantares (moles e duros), complicações e limitações.

3 REVISÃO DE LITERATURA

3.1 Anatomia, histologia e fisiologia dos alvéolos dentários

3.1.1 Anatomia

Berkovitz *et al.* (2009) definem o osso alveolar como o tecido ósseo que circunda e protege as raízes dentárias, sendo elemento constituinte do periodonto e, portanto, participa da ancoragem radicular dos dentes. É a extensão do osso basal no nível maxilar e mandibular. O osso alveolar é um osso esponjoso e liso envolvido por uma cortical de osso basal compacto. A região óssea mais próxima da raiz dentária é a lâmina dura, perfurada por inúmeras aberturas, permitindo que os vasos, nervos e linfáticos acessem o desmodonto. Consiste em osso fasciculado e representa o osso alveolar propriamente dito. Em contato com este último há uma linha de cemento, formada por uma substância básica na qual se inserem projeções ligamentares do desmodonto. A vascularização do osso alveolar é proveniente das seguintes fontes: a) plexo vascular subperiosteal, adjacente à cortical óssea externa; b) vasos intracristais internos ao osso; c) vascularização desmodontal que irriga tanto o ligamento dental quanto o osso alveolar na vizinhança. Assim, durante uma exodontia na região anterior da maxila, uma cortical óssea externa, fina e persistente torna-se desprovida da vascularização desmodontal, como da vascularização periosteal se for levantado um retalho. A consequência desta perda de vascularização é a reabsorção de uma parte da cortical externa.

3.1.2 Histologia

De acordo com Stevens e Lowe (2006), o tecido ósseo é constituído por vários tipos de células ósseas, principalmente osteoblastos, osteócitos e osteoclastos. Os osteoblastos são células de origem mesenquimal que foram a matriz osteóide, a qual será mineralizada após a liberação de proteínas iniciadoras da mineralização óssea. Os osteócitos, por sua vez, são células terminais do processo evolutivo da linhagem osteoblástica. São menos ativos que os osteoblastos, cabendo-lhes as funções de nutrição e manutenção da mineralização óssea. Já os osteoclastos são

células de origem hematopoiética derivadas da linhagem monocítica, são volumosos e exercem o papel essencial na reabsorção óssea. São encontrados em áreas de remodelação óssea. A ativação dessas células se dá por um mecanismo hormonal sistêmico (liberação do paratormônio da glândula tireóide, responsável pela atividade osteoclástica) ou por meio de sinais locais cuja origem é variável (modificação de proteínas matriciais, variação da composição iônica do meio ou mudanças nas cargas superficiais).

Do ponto de vista histológico, Berkovitz *et al.* (2009) descreveram que o osso alveolar apresenta uma estrutura que se assemelha ao osso compacto, composta por ósteons ou sistemas de Harvers medindo aproximadamente 50 µ de diâmetro e que constituem a unidade arquitetônica do tecido ósseo adulto. Apresenta diversas lamelas concêntricas de tecido calcificado centrado em um canal (canal de Havers) ou circundada por capilares sanguíneos. As lamelas são rodeadas por uma substância fundamental composta em grande parte de colágeno (em aproximadamente 90%) e proteína não colagenosa (cerca de 10%) envolvida na fisiologia do tecido ósseo. A peculiaridade do osso alveolar reside em sua natureza, preenchida basicamente por osso esponjoso, organizado em trabéculas ósseas mais ou menos extensas. Desta forma, os sistemas Havers completos são raros e somente presentes ao nível das trabéculas maiores. A orientação dessas trabéculas depende das forças oclusais que incidem no osso alveolar. A medula hematopoiética preenche as cavidades medulares do trabeculado ósseo.

3.1.3 Fisiologia

Segundo Mace (2008), em termos fisiológicos, o osso é um tecido que se renova constantemente, passando pelas fases de modelagem e remodelação. Assim, cada osso do organismo sofre uma fase de modelagem que se estende principalmente do período embrionário até o final do crescimento. Esta fase corresponde ao estabelecimento de partes ósseas que são determinadas pelo código genético do indivíduo e que também se adaptam a fatores ambientais. O resultado desse processo é a forte predominância das fases de aposição óssea em relação às fases de reabsorção óssea. Na idade adulta, o osso está longe de ser um tecido inerte, estando sujeito às fases sequencias de remodelação, o que permite a renovação do volume

ósseo e a transformação do osso imaturo em osso maduro. Esta fase alterna momentos de destruição e aposição óssea de forma proporcional e na dependência de sinais hormonais ou loco-regionais.

Além disso, Stevens e Lowe (2006) mencionaram que em traumas envolvendo o tecido ósseo, o osso fibrilar imaturo é sintetizado rapidamente e de forma desordenada a fim de restaurar a integridade tecidual. Em um segundo momento, este osso fibrilar é remodelado em um osso lamelar maduro com propriedades mecânicas superiores.

3.1.4 Particularidades do osso alveolar na região anterior da maxila.

Braut *et al.* (2011), por meio de um estudo com imagens de tomografia computadorizada de feixe cônico (*cone beam*), relataram que o osso alveolar não é distribuído de forma homogênea em torno dos diversos órgãos dentários. A análise radiográfica da espessura alveolar anterior e parte da posterior da maxila em 498 dentes (incisivos, caninos e pré-molares) revelou que 95,4% dos incisivos centrais, 88,5% dos incisivos laterais e 91,4% dos caninos possuem uma espessura da tábua óssea alveolar vestibular inferior a 1 mm, no sentido corono-apical. A espessura aumenta em direção à região posterior da maxila.

Vera *et al.* (2012) também utilizaram imagens de tomografia computadorizada *cone beam* para avaliar a espessura da tábua óssea vestibular da região anterior da maxila. Constataram um valor médio de 0,88 mm de espessura no sentido corono-apical de todos os dentes anteriores da maxila.

Araújo *et al.* (2015) observaram que o osso alveolar propriamente dito na região vestibular dos dentes anterior pode se apresentar com espessuras mais delgadas do que qualquer outro osso do corpo. Segundo os autores, isso se deve ao fato de que o osso nessa região está intimamente relacionado com o ligamento periodontal do elemento dentário vizinho, o qual fornece estímulos funcionais e também, por meio da vascularização dos desmodontos, células e fatores nutricionais para sua manutenção.

3.2 Alterações nos alvéolos dentários após exodontias

Schroop (2003) enfatizou em seu estudo que o fenômeno da cicatrização do osso alveolar após exodontias ocorre simultaneamente à reabsorção óssea, proporcionando ganhos e perdas nas dimensões do alvéolo dentário principalmente nos primeiros 3 meses após a exodontia.

Um dos mais relevantes estudos sobre as alterações sofridas pelos alvéolos dentários após a perda do elemento dentário foi apresentado por Araújo e Lindhe (2005), cujos resultados têm implicações clínicas significativas para a Implantodontia. Os autores relataram que o osso alveolar, cuja estrutura integral depende da presença do dente, centraliza a atenção dos implantodontistas durante a fase de cicatrização após a perda dentária. No contexto da cicatrização óssea, o osso sempre perderá parte de seu volume ao longo de várias semanas:

a) **1ª semana após a extração**: osteoclastos são encontrados na cortical externa da crista óssea (lingual e vestibular), o coágulo se dirige para o centro do alvéolo e sua lise é acelerada, surgindo então um tecido osteóide ao redor do coágulo, composto por fibroblastos, vasos neoformados e fibras colágenas. O tecido de granulação ocupa a posição mais cristal, enriquecido em células inflamatórias, novos vasos e fibroblastos. Na porção apical, nascem ilhotas de osso não-lamelar, neo-formado em contato com o osso;
b) **2ª semana após a extração**: os osteoclastos são notados mais apicalmente na cortical externa do osso cristal. Osso fibrilar pode ser visto na apical e na lateral do alvéolo, em continuidade com o osso alveolar remanescente e com elevada concentração de osteoblastos em sua superfície. A matriz osteóide ainda ocupa o centro e parte cristal da cavidade alveolar;
c) **4ª semana após a extração**: osteoclastos são encontrados no mesmo nível das semanas anteriores. Há o desaparecimento do osso lamelar maduro na crista óssea, sendo substituído por osso fibrilar imaturo, indicando a remodelação óssea nesta área. A matriz de osteóide ocupa cada vez mais o centro da cavidade, enquanto as demais partes ficam

ocupadas pela medula óssea (primitiva ou madura) e o tecido mineralizado (osso não-lamelar);

d) **8ª semana após a extração**: osteoclastos presentes na cortical externa do osso cristal, principalmente no lado vestibular. A cavidade alveolar torna-se hermeticamente fechada por uma ponte de tecidos mineralizados que se une a dois cumes formados por ossos não-lamelar e lamelar. O interior da cavidade contém medula óssea, trabeculados ósseos lamelares e não-lamelares.

Ao longo dessas 8 semanas houve uma notória atividade osteoclástica que resultou na reabsorção da região de crista óssea, especificamente em suas paredes vestibular e lingual, provocando redução em suas alturas, a qual foi mais acentuada na parede vestibular do alvéolo dentário (ARAÚJO; LINDHE, 2005).

Tan *et al.* (2012) destacaram como efeitos da cicatrização pós-exodontia sobre os alvéolos dentários a perda óssea no sentido horizontal, que pode variar de 29% a 63% do valor inicial, totalizando uma redução média de 3,79 mm de espessura ao longo de 6 meses após a exodontia. Esta perda é mais significativa na região vestibular. Quanto à perda óssea vertical, os mesmos autores descreveram uma perda média de 1,24 mm ao longo de 6 meses de cicatrização, representando uma redução de 11% a 22% do volume ósseo inicial.

Farmer e Darby (2014) mencionaram que nos casos afetados por reabsorção óssea mais grave pode ocorrer a formação de um defeito ósseo em forma de V investido na parte vestibular do alvéolo dentário.

Chappuis *et al.* (2017) compararam a espessura da parede alveolar anterior original com a espessura da mesma parede após exodontias e observaram uma diferença entre os fenótipos de espessura fina e grossa. Para um paciente com uma parede alveolar fina (menos de 1 mm), a perda óssea vertical pode ser de até 7 mm após a cicatrização, ao passo que um paciente com processo alveolar espesso (maior de 1mm) terá uma perda de somente 1,1mm, em média. Segundo os autores, a perda óssea vestibular é mais observada na parte central da parede alveolar do que nas regiões proximais após a cicatrização. Isto se deve ao fato de o septo proximal ser sempre vascularizado pelo ligamento periodontal do dente adjacente. Quanto aos tecidos moles, a espessura aumenta em até 7 vezes a dimensão original em fenótipos

de cortical alveolar fina, enquanto os fenótipos mais grossos mantêm inalterada a espessura alveolar após a cicatrização.

3.3 Os primórdios da técnica socket-shield

Büser *et al.* (1991) destacaram que o profissional deve, a princípio, retornar ao conceito de osseointegração, já consolidado cientificamente na Implantodontia. A osseointegração consiste no estabelecimento de uma interface de conexão entre o implante e osso alveolar. Diferentemente de um dente saudável, o implante dentário se integra ao osso sem a presença de ligamento periodontal, o que resulta numa importante diferença na amortização das forças oclusais e na propriocepção do paciente. Esses autores são alguns dos pioneiros a se interessar pela integração do implante ao órgão dental e os tecidos adjacentes. Por meio de um estudo realizado em macacos, os autores notaram a formação de ligamento no cemento radicular em contato direto com o implante instalado. Desta forma, demonstraram que capacidade proliferativa desses tecidos contribuiu para a colonização de células formadoras de tecido ligamentoso sobre a superfície do implante, permitindo a chamada dentointegração, além da osseointegração já esperada.

Filippi, Pohl e Arx (2001) apresentaram um caso em que descreveram um exemplo da técnica de remoção da coroa dentária de um dente anquilosado na região anterior da maxila. Após 9 meses, notaram a manutenção da espessura do processo alveolar anterior na região do dente cuja coroa foi removida, com largura total (incluindo a mucosa) medindo 12,5 mm, dos quais 8,7 mm foram apenas de osso. Tal resultado levaram os autores a afirmar que a condição encontrada facilita uma futura restauração com implante.

Gray e Vermino (2004) realizaram um estudo com macacos a fim de estudar a integração dos implantes aos fragmentos radiculares preservados após a remoção de suas coroas dentárias. Nas análises histológicas, encontraram que os tecidos de origem periodontal, como o ligamento periodontal e o tecido que se assemelha ao cemento radicular, estavam integrados aos implantes, sem nenhum sinal histológico adverso.

Salama *et al.* (2004) publicaram um estudo sobre a técnica de imersão radicular (técnica de submersão radicular ou TSR) pelo qual demonstraram que a

manutenção de um remanescente radicular em sítio de pôntico na região anterior é preferível à extração porque o órgão dentário sob a mucosa preserva a convexidade da arcada e melhora o prognóstico da presença das papilas interdentais. Com esta técnica uma quantidade muito maior de tecido adjacente pode ser preservada do que com a técnica de preservação do alvéolo comumente utilizada, o que quase sempre resulta na reabsorção da crista óssea e, por conseguinte, nas reduções da altura das papilas interdentárias e largura do rebordo edêntulo. A TSR mantém o aparato de inserção natural do dente na região de pôntico, o que por sua vez permite a preservação completa da arquitetura óssea alveolar e auxilia na criação de um resultado estético nos casos de reposição de múltiplos dentes.

3.4 Técnica *socket-shield*

Hürzeler *et al.* (2010) descreveram a técnica *socket-shield* como um procedimento cujo fundamento é preservar a estrutura vestibular da raiz de um incisivo central superior cujo prognóstico seja desfavorável devido à fratura radicular. Consiste em realizar a remoção da coroa dentária e perfuração da raiz em seu longo eixo, removendo-se o fragmento palatino e retendo-se apenas o fragmento vestibular contra a parede óssea do alvéolo (figura 1). Isto permite a preservação da vascularização e, por conseguinte, o fornecimento de nutrientes à estrutura radicular remanescente. Em seguida, o implante dentário é inserido no alvéolo, mantendo contato direto com o fragmento radicular vestibular (figura 2). Com essa técnica, busca-se eliminar os fenômenos reabsortivos inerentes à avulsão dentária na região anterior da maxila, o que poderia comprometer a estética das restaurações implantossuportadas no referido setor. Esta manobra mantém a estabilidade do volume ósseo da parede alveolar anterior e do tecido gengival, proporcionando ao implante duas interfaces de conexão: em dentina (vestibular) e osso (mesial, distal e palatino) (figura 2).

Figura 1 - Vista oclusal do fragmento radicular mantido na parede óssea vestibular



Fonte: HÜZELER *et al.*, 2010.

Figura 2 - Vista oclusal mostrando o fragmento radicular em contato com o implante



Fonte: HÜZELER et al, 2010.

O protocolo original da técnica *socket-shield* descrita por Hüzeler *et al.* (2010) segue a seguinte sequência clínica:

- Remoção da coroa dentária com broca diamantada, respeitando-se o limite de 1 mm apical à margem gengival;
- Com brocas de osteotomia inseridas através do orifício por palatina, realizam-se as secções dos fragmentos radiculares mesial, distal e palatino;
- Avulsão dos fragmentos radiculares mesial, distal e palatino;
- Aplicação do derivado de matriz de esmalte (Emdogain®, Straumann) no fragmento radicular remanescente;

- Posicionamento do implante ligeiramente apical ao fragmento radicular preservado;
- Realização dos procedimentos restauradores para instalação imediata de prótese provisória, sem contatos oclusais;
- Instalação da prótese definitiva após 6 meses de cicatrização.

Siormpas *et al.* (2014) utilizaram a mesma técnica em 46 pacientes, tendo cada paciente recebido 1 implante, o qual foi instalado no mesmo nível do dente anterior da maxila (canino ou incisivo central/lateral). Os dentes apresentavam vitalidade ou tinham sido tratados endodonticamente, mas nenhum era propenso à infecção periapical. Nenhum biomaterial de preenchimento ou fator biológico foi utilizado na lacuna peri-implantar. No ano seguinte, os autores propuseram um protocolo para a técnica socket shield, que consistiu em:

- Anestesia local;
- Remoção da coroa dentária com broca de alta rotação sob irrigação abundante, entre 0,5 mm a 1 mm acima da crista óssea;
- Perfuração para instalação do implante seguindo o eixo longitudinal do dente e as instruções do fabricante.
- Preservação do fragmento radicular vestibular com uma espessura dentinária entre 1 mm e 1,5 mm. No momento da instalação do implante, é utilizada uma broca carbide para separar o fragmento radicular vestibular dos demais fragmentos, os quais são removidos com um periótomo.
- Instalação do implante com diâmetro que permita a retenção do fragmento radicular de pelo menos 1 mm para evitar sua fratura. O implante deve ocupar 2/3 da cavidade alveolar por palatino.
- Instalação imediata do pilar protético definitivo e confecção de coroa provisória, que deve ser instalada e mantida sem nenhum contato oclusal.
- Prescrição de antibióticos e/ou analgésico de acordo com a história médica do paciente, assim como prescrição de enxaguante bucal a base de clorexidina 0,12%.

- Recomendações pós-operatórias: não permitir o trauma da região cirúrgica; orientar a escovação ativa e eficiente ao longo de 2 semanas.
- Controle pós-operatório em 2 semanas, 4 semanas e 3 meses.

3.5 Modificações da técnica *socket-shield*

3.5.1 Técnica socket-shield proximal

Kan *et al.* (2013) empregaram uma versão modificada da técnica socket-shield, a chamada técnica socket-shield proximal, com o intuito de melhorar a preservação das papilas interimplantares nas restaurações com implante dentário na zona estética da maxila. O procedimento consiste em separar a raiz de um incisivo central superior no sentido vestíbulo-palatino, preservando-se somente um dos fragmentos proximais, o distal ou o mesial. Isto é para evitar a remodelação óssea que resulta no surgimento dos indesejáveis e desagradáveis “buracos negros”.

Cherel e Etienne (2014), por meio de um caso clínico, ilustraram o conceito modificado da técnica *socket-shield* na região anterior da maxila, envolvendo dois dentes adjacentes (11 e 21), cada um com necessidade de restauração implantossuportada. Devido à proximidade dos sítios de implante (menos de 3 mm), pode ocorrer uma reabsorção óssea, diminuindo o prognóstico da preservação papilar. Assim, o fragmento de raiz mesial de cada um dos incisivos centrais superiores é mantido para preservar as papilas entre os implantes. Osso bovino liofilizado foi usado para preencher o gap entre o implante e as demais paredes do alvéolo. Após 1 ano de observação, os autores constataram que a anatomia das papilas permaneceu inalterada em relação às condições pré-operatórias iniciais. O protocolo do procedimento consiste em:

- Separação das raízes (figura 3A);
- Avulsão dos fragmentos distovestibulares e distopalatinos (figura 3B);
- Preservação dos demais fragmentos mesiais radiculares (figura 3B);
- Instalação dos implantes (figura 3C).

Figura 3 - Protocolo de realização da técnica socket-shield proximal.

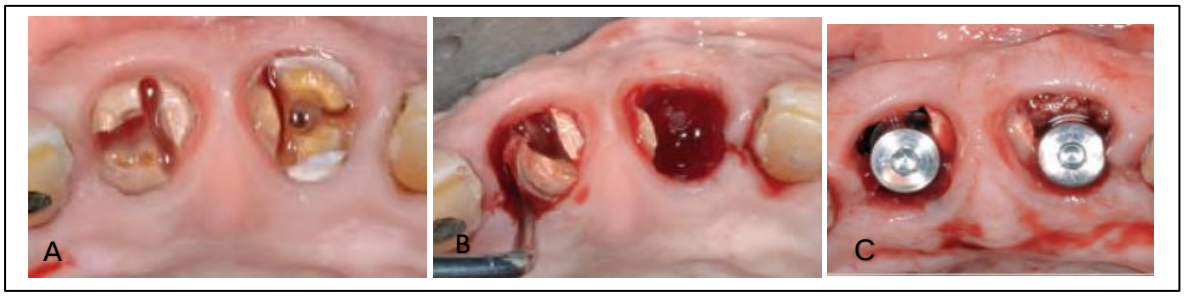

Fonte: CHEREL; ETIENNE, 2013.

3.5.2 Técnica socket-shield "Root-T-Belt"

Calvo-Guirado *et al.* (2016) realizaram um estudo sobre uma derivação da técnica socket-shield: a técnica "Root-T-Belt", que traduzida livremente pode ser entendida como a técnica do "Cinto radicular em forma de T". Esta técnica permite que o implante fique em contato com a dentina em 360º, isto é, no momento da instalação, o implante faz contato com a estrutura radicular em todo o seu perímetro. Isso não impediu a formação de um coágulo sanguíneo entre o implante as paredes dentinárias, que posteriormente deu lugar ao tecido ósseo durante a cicatrização. Os autores denominaram esse fenômeno de osseointegração implantável, apesar da proximidade das interfaces do implante e dentina. De acordo com as análises histológicas da interface dente-implante, a espessura do cinto radicular remanescente influenciou a integração do implante. Com efeito, os melhores percentuais de osseointegração foram obtidos com fragmentos de espessuras inferiores a 2 mm. Com fragmentos radiculares de espessura maior houve fenômenos de reabsorção e diminuição da superfície de contato entre o implante e o osso. Os autores argumentaram que uma espessura óssea vestibular mínima de 3 mm é um fator favorável na preservação do tecido mole peri-implantar.

3.5.3 Técnica "pontic-shield"

Gluckman, Du Toit e Salama (2016) publicaram uma série de 10 casos em que descreveram uma derivação da técnica *socket-shield*, a técnica "*pontic-shield*",

cujo protocolo de perfuração é o mesmo, preservando-se o fragmento radicular vestibular (figura 4A), porém com a diferença de que a cavidade é preenchida com um substituto ósseo xenógeno (figura 4B). A intenção da técnica é praticamente a mesma da socket-shield, ou seja, preservar a arquitetura alvéolo-gengival com relação a um pôntico implantossuportado. Os autores notaram uma melhor cicatrização dos sítios cirúrgicos preenchidos que foram cobertos com enxerto de tecido conjuntivo (figura 4C), em comparação com os sítios cirúrgicos deixados abertos. A cicatrização da região dura 90 dias, e o pôntico da prótese provisória deve exercer pressão moderada sobre o topo gengival mais 90 dias (figura 4D) a fim de obter uma anatomia gengival capaz de receber satisfatoriamente uma prótese definitiva (figura 4E).

Figura 4 - Ilustração de um caso da técnica *pontic-shield*

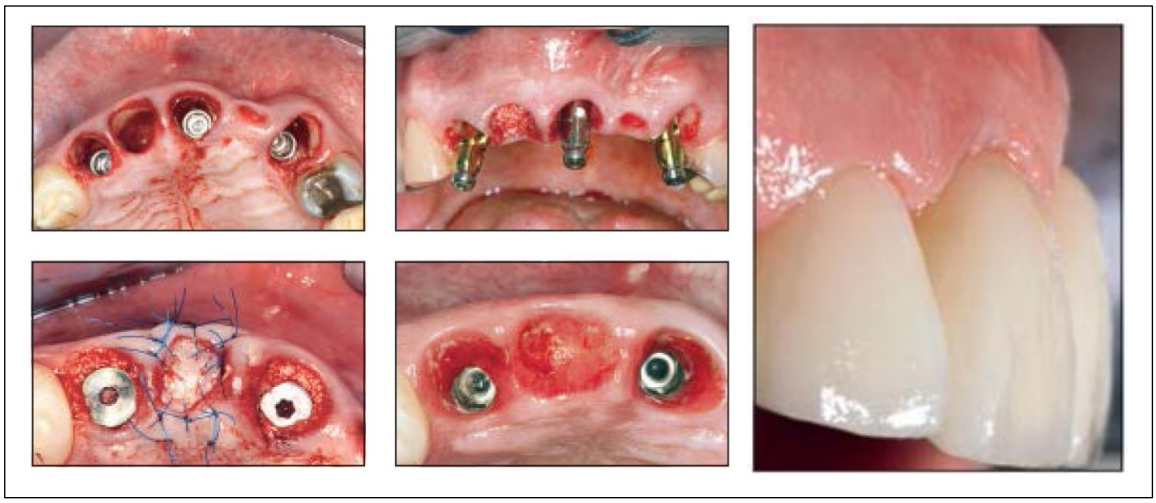

Legenda: A. Sítios 12, 11, 21 e 23 preparados com a técnica socket-shield e implantes inseridos imediatamente (12, 21 e 23). B. O alvéolo no 11 recebeu enxerto ósseo xenógeno particulado e foi fechado como um pontic-shield. C. Enxerto de tecido conjuntivo na entrada do alvéolo do elemento 11. D. Ausência total de colapso na região do 11 após 90 dias de cicatrização + 90 dias de pressão do pôntico. E. Visão oblíqua da região anterior da maxila após 1 ano.

Fonte: GLUCKMAN; DU TOIT; SALAMA, 2016.

3.6 Efeitos da técnica socket-shield no volume do rebordo e tecidos peri-implantares

Abadzhiev, Nenkov e Velcheva (2014) realizaram um estudo caso-controle onde 26 implantes foram instalados em 25 pacientes, sendo 16 pela técnica convencional e 10 pela técnica socket-shield. Um acompanhamento radiográfico imediato e a 6 meses até completar 2 anos foi realizado. Numa comparação com a técnica convencional, a técnica socket shield apresentou um resultado estético

significativamente melhor, tendo preservado a arquitetura da crista óssea alveolar na região vestibular dos dentes anteriores e a morfologia do tecido gengival peri-implantar.

Petsch, Spies e Kohal (2017) relataram um caso clínico de uma paciente de 47 anos de idade com incisivo central superior fraturado que foi tratado pela técnica socket-shield em conjunto com a instalação imediata de implante. Os autores compararam os dados volumétricos pré e pós-operatórios imediatos a instalação de implante e após 6 meses. Foram sobrepostas as imagens obtidas por tomografia computadorizada *cone beam* nos referidos períodos, tendo revelado que não houve alterações significativas no volume vestibular do sítio cirúrgico.

Bäumer *et al.* (2017) realizaram um estudo retrospectivo com 10 pacientes submetidos a técnica socket-shield que foram acompanhados ao longo de 5 anos. Os implantes foram instalados na região anterior da maxila e na região de primeiros pré-molares (dentes 14 e 24). Foram avaliadas as alterações volumétricas e perda óssea nas áreas peri-implantares. Os dados do início do estudo foram comparados com os dados obtidos após 5 anos, e revelaram médias de perda óssea marginal de 0,33 mm ± 0,43 mm na mesial dos implantes e de 0,17 mm ± 0,36 mm na área distal. A comparação das imagens radiográficas demonstrou remodelação óssea fisiológica nos ombros dos implantes. Na direção vestíbulo-palatina, a média de perda de volume foi de 0,37 mm ± 0,18 mm. A média de perda tecidual na vestibular, no sentido orofacial, foi de 0,21 mm ± 0,18 mm. Em média, a recessão gengival nos implantes foi de 0,33 mm ± 0,23 mm e nos dentes vizinhos foi de 0,38 mm ± 0,27 mm.

Bramanti *et al.* (2018) compararam radiograficamente a preservação da crista óssea marginal com a técnica socket-shield e a técnica padrão de instalação imediata de implante em uma amostra de 40 indivíduos que necessitavam de exodontia e instalação imediata de implantes. Os pacientes foram distribuídos uniformemente (n = 20, cada) em dois grupos: a) grupo socket-shield; b) grupo controle (técnica padrão). Foram realizadas avaliações radiográficas em 3 momentos após a instalação dos implantes: 3 meses, 6 meses (instalação das próteses) e 3 anos. Não foram encontradas complicações durante as análises clínicas. A análise estatística dos dados obtidos nesses períodos revelou superioridade técnica socket-shield na preservação da crista óssea peri-implantar em relação à técnica convencional (tabela 1). Os autores também utilizaram o score estético rosa (PES, sigla em inglês) para analisar a estética clínica dos pacientes envolvidos no estudo, e

os resultados também demonstraram superioridade da técnica socket-shield (tabela 2).

Tabela 1 - Medidas radiográficas da perda óssea em diferentes momentos de avaliação em função da técnica de instalação de implante.

	Perda Óssea		
	3 meses	6 meses	3 anos
Grupo Socket-Shield	0,31 mm ± 0,04 mm	0,54 mm ± 0,05 mm	0,60 mm ± 0,06mm
Grupo Controle	0,79 mm ± 0,08 mm	1,01 mm ± 0,09 mm	1,11 mm ± 0,13 mm

Fonte: BRAMANTI *et al.* (2018).

Tabela 2. Avaliação do score estético rosa em diferentes momentos de acordo com a técnica de instalação de implante.

	Score Estético Rosa (PES)		
	3 meses	6 meses	3 anos
Grupo Socket-Shield	12,5 ± 0,94	12,3 ± 0,74	12,15 ± 0,76
Grupo Controle	11,45 ± 2,57	11,05 ± 2,36	10,3 ± 2,53

Fonte: BRAMANTI *et al.* (2018).

Schwimer *et al.* (2018) analisaram histologicamente os efeitos da técnica socket-shield sobre os tecidos duros ao redor de um implante instalado na região de primeiro pré-molar superior esquerdo (dente 24) mediante a referida técnica. Dois anos após a instalação do implante, verificou-se que o fragmento dentário estava integrado ao implante, o que levou os autores a analisarem as características histológicas da interface dentina-implante. Constatou-se que o tecido ósseo colonizava as lacunas entre as roscas do implante e se relacionava com o fragmento radicular. Esse osso é vivo com a presença de lacunas de osteócitos e sistemas de Havers cujas lamelas são sinais concêntricos de que o osso madura e é remodelado. O tecido ósseo neoformado preenche com perfeição a lacuna (gap) entre as roscas do implante e entre o implante e o fragmento radicular preservado, estando em íntimo contato com cada elemento da interface.

Tan *et al.* (2018), por meio de um experimento em cães, avaliaram o efeito de diferentes alturas e espessuras dos segmentos radiculares remanescentes sobre a reabsorção óssea vestibular com a técnica *socket-shield*. Em ambos os lados da mandíbula, os terceiros e quartos pré-molares foram seccionados no sentido vestíbulo-lingual e a coroa clínica da raiz distal foi removida. Dos quatro dentes, um foi incluído no grupo controle, que teve a raiz distal removida, e os demais nos grupos teste, nos quais a altura das raízes foi desgastada no sentido apical até que o topo dos fragmentos estivesse localizado no nível da crista vestibular (grupo A) ou 1 mm acima desse nível (grupo B). Os leitos cirúrgicos foram preparados e neles inseridos implantes (3,3 mm x 10 mm, MegaGen EZ Plus, MegaGen Implant Co., Ltd., Corea do Sul) no nível do osso vestibular. Após a implantação foram conectados os pilares de cicatrização (4 mm de altura). Após 3 meses de cicatrização, as análises radiográficas e histológicas evidenciaram poucas diferenças entre os grupos de teste, com o fragmento radicular intacto em todos os espécimes e em contato com o implante, osso recém-formado entre o fragmento radicular e o implante, tecidos conjuntivos anexados ao fragmento radicular e osso alveolar. Esses resultados foram melhores em relação ao grupo controle. A altura dos segmentos radiculares teve pouco efeito sobre a reabsorção óssea alveolar, porém a espessura influenciou significativamente o processo de reabsorção óssea. Os autores concluíram que a reabsorção pode diminuir na medida em que a espessura do fragmento radicular aumenta (variação de 0,5 mm a 1,5 mm de espessura).

3.7 Complicações e limites da técnica socket-shield

Embora os inúmeros relatos de êxito da técnica socket-shield apresentados na literatura científica, é importante listar as complicações envolvidas no procedimento a fim de se ter uma visão objetiva da técnica.

Por meio de uma revisão sistemática, Gharpure e Bhatavadekar (2017) analisaram 23 artigos sobre a técnica socket-shield (1 estudo clínico de caso-controle, 4 estudos histológicos em animais e 19 estudos clínicos, sendo 2 clínicos/histológicos). 18 dos 23 estudos tiveram uma duração de no máximo 12 meses. Os estudos histológicos exibiram efeitos adversos e/ou complicações que envolveram 58 implantes (82.86%) de um total de 70 implantes, dos quais:

a) 54,55% apresentaram média de perda de altura da crista óssea entre 3,13 mm e 6,01 mm após 4 meses da instalação dos implantes;
b) 27,27% tiveram falha da osseointegração devido à fibrose do implante;
c) 6,6% demonstraram a presença de tecido cementóide na superfície do implante;
d) 3,03% demonstraram a presença de ligamento periodontal na superfície do implante.
e) 7,58% exibiram inflamação, mucosite ou peri-implantite;
f) 1,52% tiveram exposição das roscas do implante.

Esses resultados indicam uma alta taxa de complicações afetando a altura vertical dos tecidos peri-implantares. Os estudos clínicos, por sua vez, descreveram efeitos adversos em 33 implantes (24.26%) de um total de 136 implantes, distribuídos assim:

a) 78,78% tiveram perda tecidual, sendo de 0,72 mm a 0,88 mm na área vestibular (3 a 12 meses pós-operatórios), e de 0,8 mm a 1,3 mm na altura vertical (6 a 24 meses pós-operatórios);
b) 15,15% apresentaram exposição ou o fracasso do fragmento radicular vestibular (*shield*);
c) 6,6% das complicações referiram-se à reabsorção do rebordo alveolar anterior ou a bolsa periodontal profunda à sondagem na região do fragmento radicular vestibular.

A maioria dos efeitos adversos apresentados nos estudos clínicos são mínimas perdas teciduais que são comumente encontradas em implantes instalados pela técnica convencional.

Gluckman, Salama e Du Toit (2017) avaliaram retrospectivamente 128 casos submetidos à técnica socket-shield a partir de uma base de dados obtidos em clínicas particulares. Os casos foram acompanhados entre 1 e 4 anos após a instalação do implante. Verificaram que 25 implantes exibiram complicações, dos quais 5 tiveram de ser removidos devido à falha na osseointegração, o que resultou

numa taxa de sobrevivência do implante igual a 96,1%. Desses 5 casos malsucedidos, em dois o fragmento radicular vestibular permaneceu intacto e um implante foi reposicionado pela técnica socket-shield. As complicações clínicas observadas foram:

a) exposição interna do fragmento radicular (figura 5), complicação mais comum que ocorre ao lado da restauração protética. Soluciona-se pela simples redução da parte visível do fragmento com instrumento rotatório; porém na maioria dos casos a complicação é controlada sem nenhuma manobra clínica particular;
b) exposição externa do fragmento radicular (figura 6), complicação mais difícil de lidar, pois desafia a estética da restauração. O fragmento radicular é exposto vestibularmente. É controlada pela redução da parte exposta usando instrumentos rotatórios (broca diamantada), e em alguns casos, um enxerto de tecido conjuntivo foi necessário para recuperar a estética desejada;
c) Infecção do sítio cirúrgico (figura 7), que exigiu a retirada do fragmento radicular. Posteriormente foram realizados enxertos ósseos e instalação de implante pela técnica convencional;
d) Migração do fragmento radicular (figura 8), que não resultou em insucesso da restauração.

Figura 5 - Exposição interna com inflamação (A) e sem inflamação (B)

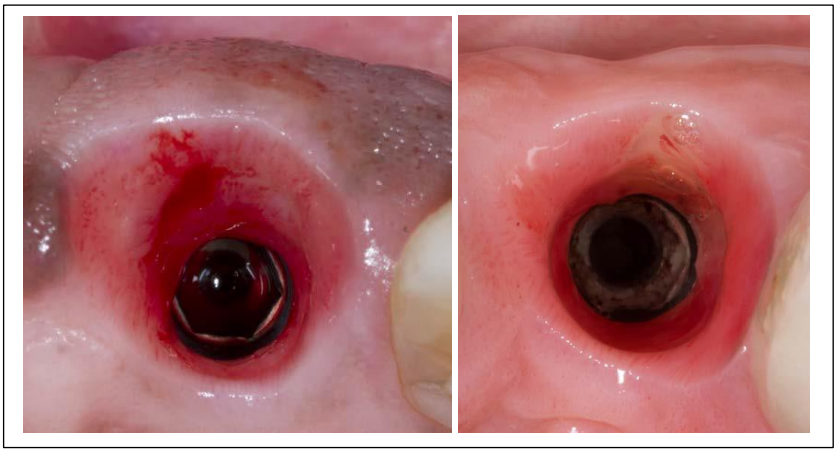

Fonte: GLUCKMAN; SALAMA; DU TOIT, 2017.

Figura 6 - Exposição externa na região do 33



Fonte: GLUCKMAN; SALAMA; DU TOIT, 2017.

Figura 7 - Infecção do sítio cirúrgico e insucesso do implante

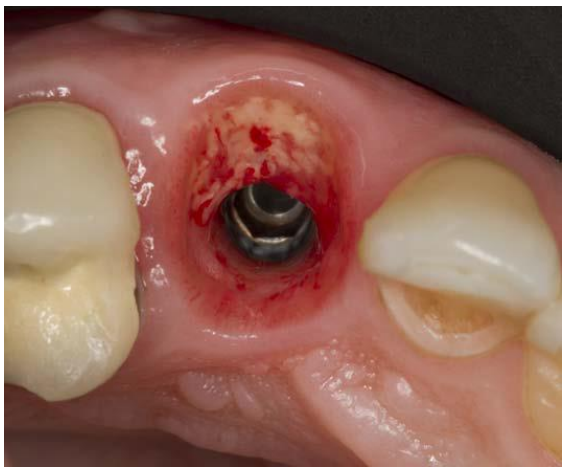

Fonte: GLUCKMAN; SALAMA; DU TOIT, 2017.

Figura 8 - Migração do fragmento radicular

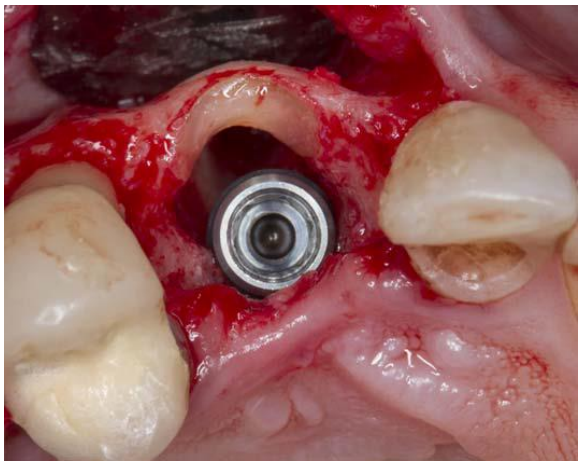

Fonte: GLUCKMAN; SALAMA; DU TOIT, 2017.

Os autores estimulam a criação de um chanfro de 2 mm na porção cristal do fragmento ao lado do implante (figura 9), permitindo uma abertura entre o fragmento radicular e a parte subgengival da coroa, o que proporciona a colonização de tecidos moles e a criação de um espaço saudável do sulco, limitando assim o risco de exposição interna. Os autores também relataram que o fragmento radicular deve ser reduzido ao mesmo nível que a altura da crista vestibular, não mais a 1 mm da crista como é visto nos protocolos iniciais.

Figura 9. Esquema proximal de um fragmento retido para uma técnica de socket-shield. A seta mostra o chanfro de 2 mm, bem como a redução da altura do fragmento radicular na altura da crista óssea.

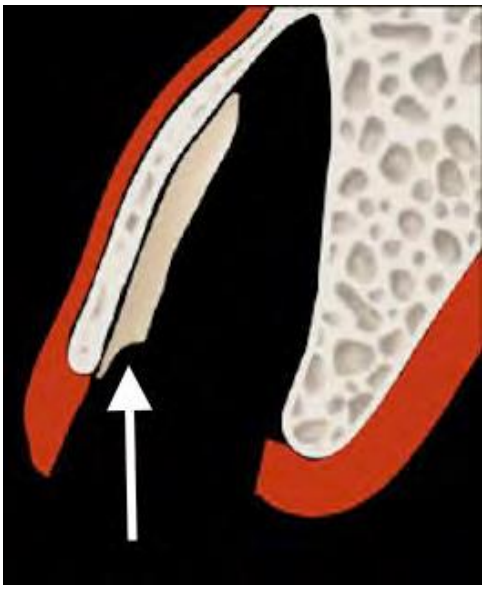

Fonte: GLUCKMAN; SALAMA; DU TOIT, 2017.

4 DISCUSSÃO

O sucesso da terapia restauradora com implantes osseointegrados unitários depende da presença de volume ósseo suficiente no sítio receptor e da manutenção da arquitetura óssea e dos tecidos moles circunvizinhos ao alvéolo dentário a ser reabilitado. Portanto, é prudente evitar a destruição da crista óssea alveolar e o implantodontista deve se esforçar para preservá-la durante a exodontia. A manutenção integral do volume alveolar após exodontia com implantação imediata, mesmo utilizando os diversos biomateriais para preenchimento de gaps e estabilização dos tecidos moles, ainda não são suficientes. Uma alternativa viável é a manutenção de um fragmento radicular funcionando como um “escudo” e mantendo a originalidade anatômica e fisiológica da parede vestibular do alvéolo. O implante seria instalado às expensas da parede palatina e iria se integrar perfeitamente ao osso alveolar, resto radicular e componentes ligamentares, promovendo uma dentointegração em conjunto com a osseointegração (BÜSER *et al*., 1991).

A reabsorção do alvéolo dentário após exodontia é o resultado direto de um trauma ao complexo osso-ligamento periodontal-dente. A lâmina dura que se forma a partir de um ligamento periodontal que recebe cargas funcionais é perdida após a extração dentária, e o que se vê é uma certa recessão dos tecidos residuais vestíbulo-faciais. Durante a cicatrização do osso alveolar pós-extração, haverá sempre perda do volume ósseo ao longo de várias semanas, principalmente na altura das paredes vestibular e lingual da crista óssea (ARAÚJO; LINDHE, 2005; TAN *et al.*, 2012) e na espessura, atingindo valores de redução de até 63% (sentido horizontal) e 22% (sentido vertical) ao longo de 6 meses de cicatrização (TAN *et al.*, 2012). Se o paciente tiver uma parede alveolar anterior com fenótipo de espessura fina (< 1 mm) a perda óssea no sentido vertical pode ser bem maior após a cicatrização (CHAPPUIS *et al.*, 2017).

Essas alterações importantes que ocorrem após a extração dentária têm sido atribuídas a perda do ligamento periodontal e aos constantes traumas a que a tábua óssea vestibular é submetida (ARAÚJO; LINDHE, 2005). Admite-se, portanto, que a retenção da raiz no processo alveolar pode influenciar o processo de reabsorção óssea (HÜRZELER *et al.*, 2010).

Para corrigir o alvéolo dentário com defeitos ósseos resultantes de um processo de reabsorção óssea após a perda dentária ou exodontia, a implantodontia

tem usualmente optado por utilizar duas abordagens, das quais uma é o protocolo de instalação imediata do implante com preenchimento da lacuna defeituosa com biomateriais substitutivos ósseos (autógenos, homogenos ou xenógenos), acompanhada ou não de aumento do volume dos tecidos moles vestibulares por meio de enxertos conjuntivos. A outra é a chamada abordagem adiada com intervenção cirúrgica adicional para corrigir o defeito do rebordo alveolar (BÄUMER *et al.*, 2015). Todavia, reconstruir o rebordo vestibular utilizando regeneração óssea guiada, aumento do volume ósseo e correção gengival pode compensar o problema apenas parcialmente no decorrer dos anos (GLUCKMAN; DU TOIT; SALAMA, 2016; GLUCKMAN; SALAMA; DU TOIT, 2017).

O uso da técnica socket shield tem sido uma solução bastante viável para lidar com o rebordo alveolar após exodontia e as complicações provenientes da instalação imediata de implantes. Sucintamente, com a retenção do fragmento radicular vestibular na instalação imediata do implante é obtida a osseointegração sem resposta reabsortiva do rebordo alveolar vestibular ao implante (HÜRZELER *et al.*, 2010). A retenção de fragmentos radiculares no processo alveolar pode preservar os tecidos do rebordo alveolar (HÜRZELER *et al.*, 2010; BÄUMER *et al.*, 2015; PETSCH; SPIES; KOHAL, 2017).

Dentre as muitas vantagens da técnica socket shield, destaca-se que ela atende às exigências de ser um procedimento minimamente invasivo, capaz de preservar os tecidos e sem necessidade de se utilizar materiais substitutos de osso. Além disso, pode ser aplicada não apenas para manter o contorno vestibular de um rebordo edêntulo, mas também para preservar os tecidos moles e duros entre os implantes osseointegrados, ou seja, preservação da crista óssea e das papilas interproximais, quando utilizada de uma forma alternativa, chamada socket shield proximal, em conjunto da instalação imediata de implante e colocação de coroa provisória na restauração (KAN *et al.*, 2013; CHEREL; ETIENNE, 2014).

Com relação aos possíveis insucessos da técnica socket shield, Gharpure e Bhatavadekar (2017) demonstraram em uma revisão sistemática da literatura, que do ponto de vista histológico (em animais) várias complicações foram relatadas, porém não levaram a perda dos implantes, e que do ponto de vista clínico essas complicações são significativamente menos notadas e que também não levaram a perda do implante. Todavia, esses autores recomendam prudência no uso desta técnica. Já GLUCKMAN; SALAMA; DU TOIT (2017) em outro estudo observaram que

o índice de sobrevida dos implantes instalados pela técnica socket shield foi de 96,1% e que as demais complicações podem ser resolvidas com manobras clínicas sem prejuízos para a manutenção dos implantes, dentro do tempo de avaliação do estudo (4 anos). Houve exposição interna ou externa do fragmento radicular e infecção do sítio cirúrgico nos casos de insucesso. Em um caso foi notada a migração do fragmento radicular, sem resultar no insucesso da restauração. Os autores sugerem uma mudança no protocolo da técnica, onde o fragmento radicular deve ser desgastado até a altura da crista óssea e um chanfro de até 2 mm no sentido apical da porção coronal do fragmento deve ser confeccionado, as expensas da parede que ficará em contato com o implante, melhorando a adaptação do componente protético/restauração e permitindo a proliferação de tecido gengival entre os dois.

5 CONCLUSÃO

Com base nas informações disponibilizadas na presente revisão de literatura sobre o uso da técnica socket shield no tratamento reabilitador com implantes osseointegrados na região estética da maxila, pode-se concluir:

- O fundamento biológico desta técnica repousa no fato de que a preservação de parte da raiz vestibular de um dente, com seu aparato periodontal, no alvéolo de exodontia, em conjunto com a instalação imediata de um implante, previne significativamente a reabsorção óssea decorrente do processo de remodelagem óssea. A manutenção do fragmento radicular vestibular ajuda a manter intactos a espessura original da parede óssea vestibular remanescente e toda a estrutura periodontal, que são perdidos após a extração de um dente.
- O impacto da técnica socket shield nos tecidos peri-implantares é altamente positivo. Há uma integração do implante com o fragmento radicular, por meio de neoformação óssea na interface. A presença de cemento e ligamento periodontal sobre a superfície do implante na zona de interseção osso alveolar/remanescente radicular não interferem na sobrevida do implante, mantendo o volume e a arquitetura óssea e gengival.
- A técnica socket shield pode ser considerada uma opção de tratamento viável para a substituição de dentes perdidos por diversos motivos, inclusive fraturas.
- Novos estudos terão que ser delineados seguindo a modificação na técnica socket shield, especificamente no preparo do fragmento radicular, proposta por GLUCKMAN; SALAMA; DU TOIT (2017), para que as complicações clínicas sejam minimizadas.

REFERÊNCIAS

ABADZHIEV, M.; NENKOV, P.; VELCHEVA, P. Conventional immediate implant placement and immediate placement with socket-shield technique – which is better**.** **Int J Clin Med Res**., v. 1, n. 5, p. 176-180, 2014.

BÄUMER, D. *et al*. Socket shield technique for immediate implant placement – clinical, radiographic and volumetric data after 5 years. **Clin Oral Implants Res**., v. 28, n. 11, p. 1450-1458, 2017

BRAMANTI, E. *et al*. Postextraction dental implant in the aesthetic zone, socket shield technique versus conventional protocol. **J Craniofac Surg**., v. 29, n. 4, p. 1037-1041, 2018.

CALVO-GUIRADO, J. L. *et al.* Different configuration of socket shield technique in peri-implant bone preservation: an experimental study in dog mandible. **Ann Anat**., v. 208, p. 109-115, 2016.

CHEREL, F.; ETIENNE, D. Papilla preservation between two implants: a modified socket-shield technique to maintain the scalloped anatomy? A case report. **Quintessence Int**., v. 45, n. 1, p. 23-30, 2013.

FILIPPI, A.; POHL, Y.; VON ARX, T. Decoronation of an ankylosed tooth for preservation of alveolar bone prior to implant placement. **Dent Traumatol**., v. 17, p. 93-95, 2001.

GHARPURE, A. S.; BHATAVADEKAR, N. B. Current evidence on the socket-shield technique: a systematic review. **J Oral Implantol**., v. 43, n. 5, p. 395-403, 2017.

GLUCKMAN, H.; DU TOIT, J.; SALAMA, M. The pontic-shield: partial extraction therapy for ridge preservation and pontic site development. **Int J Periodontics Restorative Dent**., v. 36, n. 3, p. 417-423, 2016.

GLUCKMAN, H.; SALAMA, M.; DU TOIT, J. Partial extraction therapies (pet) part 2: procedures and technical aspects. **Int J Periodontics Restorative Dent**., v. 37, n. 3, p. 377-385, 2017.

GRAY, J. L.; VERNINO, A. R. The interface between retained roots and dental implants: a histologic study in baboons. **J Periodontol**., v. 75, n. 8, p. 1102-1106, 2004.

HÜRZELER, M. B. *et al.* The socket shield technique: a proof-of-principle report. **J Clin Periodontol**., v. 37, p. 855-862, 2010.

KAN, J. Y.; RUNGCHARASSAENG, K. Proximal socket shield for interimplant papilla preservation in the esthetic zone. **Int J Periodontics Restorative Dent**., v. 31, n. 1, p. e24-31, 2013.

PETSCH, M.; SPIES, B.; KOHAL, R. J. Socket shield technique for implant placement in the esthetic zone: a case report. **Int J Periodontics Restorative Dent**., v. 37, n. 6, p. 853-860, 2017.

SALAMA, M. *et al.* Advantages of the root submergence technique for pontic site development in esthetic implant therapy. **Int J Periodontics Restorative Dent**., v. 27, n. 6, p. 521-527, 2007.

SCHROPP, L. *et al.* Bone healing and soft tissue contour changes following single-tooth extraction: a clinical and radiographic 12-month prospective study. **Int J Periodontics Restorative Dent**., v. 23, n. 4, p. 313-323, 2003.

SCHWIMER, C. *et al*. Human histologic evidence of new bone formation and osseointegration between root dentin (unplanned socket-shield) and dental implant: case report. **Int J Oral Maxillofac Implants**., v. 33, n. 1, p. e19-e23, 2018.

TAN, Z. *et al*. The effect of the heights and thicknesses of the remaining root segments on buccal bone resorption in the socket-shield technique: an experimental study in dogs. **Clin Implant Dent Relat Res**., v. 20, n. 3, p. 352-359, 2018.