FACULDADE SETE LAGOAS - FACSETE

Leandro Corrêa Soares

EXODONTIA COM INSTALAÇÃO IMEDIATA DE IMPLANTE UNITÁRIO E PROVISIONALIZAÇÃO EM ÁREA ESTÉTICA: relato de caso

São Luís

2024

Leandro Corrêa Soares

EXODONTIA COM INSTALAÇÃO IMEDIATA DE IMPLANTE UNITÁRIO E PROVISIONALIZAÇÃO EM ÁREA ESTÉTICA: relato de caso

Artigo científico apresentado ao Curso de Especialização Latu Sensu da Faculdade Sete Lagoas - FACSETE, como requisito parcial para obtenção de grau no curso de especialização em Implantodontia.

Área de concentração: Implantodontia

Orientador (a): Prof. Dr. Alberto Sabin Moura Borba

São Luís

2024



Artigo científico intitulado: **“EXODONTIA COM INSTALAÇÃO IMEDIATA DE IMPLANTE UNITÁRIO E PROVISIONALIZAÇÃO EM ÁREA ESTÉTICA: relato de caso”** de autoria do aluno **Leandro Corrêa Soares.**

Aprovado em_____/____/_____pela banca constituída dos seguintes professores:

_____

Prof. Dr. Alberto Sabin Moura Borba

_____

Examinador (1)

_____

Examinador (1)

São Luís,_____de_____de 2024

Resumo

A perda dentária é um problema que ainda atinge as diversas populações. O implante dentário é uma forma eficiente para a reabilitação de áreas edêntulas. Nesse contexto, a instalação de implantes imediatos após exodontias em áreas estéticas e provisionalização imediata tem mostrado vários benefícios, tais como: única etapa cirúrgica, minimizando desconforto e reduzindo custos e o tempo de tratamento; ajuda a preservar os tecidos circundantes, promovendo melhores resultados estéticos, reduzindo o colapso tecidual natural e a redução de volume dos tecidos moles e duros. Ainda que a indicação seja limitada e o cirurgião-dentista deva possuir expertise para indicar, planejar e executar corretamente, o implante imediato e provisionalização se apresenta como uma alternativa interessante na Implantodontia. O objetivo deste estudo foi relatar um caso de exodontia do elemento 11, com instalação imediata de implante, enxerto de conjuntivo e provisionalização imediata.

Palavras-chave: Implantes dentários; Carga imediata; Implante imediato.

Abstract

Tooth loss is a problem that still affects different populations. The dental implant is an efficient way for the rehabilitation of edentulous areas. In this context, the installation of immediate implants after extractions in aesthetic areas and immediate provisionalization has shown several benefits, such as: single surgical step, minimizing discomfort and reducing costs and treatment time; It helps preserve the surrounding tissues, promoting better aesthetic results by reducing natural tissue collapse and volume reduction of soft and hard tissues. Although the indication is limited and the dentist must have the expertise to indicate, plan and execute correctly, immediate implantation and provisionalization is an interesting alternative in Implant Dentistry. The objective of this study was to report a case of element 11 extraction, with immediate implant placement, connective graft and immediate provisionalization.

Key-words: Dental implants; Immediate loading; Immediate implant.

SUMÁRIO

Introdução **7**
Relato de caso **8**
Discussão **12**
Conclusão **14**
Referências **15**

Introdução

A perda dentária é um problema que atinge e persiste nos mais diversos grupos etários e populacionais. A implantodontia é área da Odontologia que tem o objetivo principal de restabelecer a função e a estética das áreas edêntulas através de restaurações protéticas (RAJ *et al.*, 2024).

Existem vários critérios para a avaliação do sucesso de um implante dentário. Os avanços nas tecnologias relacionadas aos implantes e técnicas cirúrgicas e o aumento no foco na estética criou uma mudança nos resultados desejados na implantodontia de apenas sobrevida do implante para sucesso completo. O sucesso do implante envolve não somente a sobrevida, mas a manutenção da saúde dos tecidos duros e moles periimplantares, especialmente nas áreas estéticas (VAN NIMWEGEN *et al*, 2016).

De acordo com o protocolo convencional, os implantes deveriam ser instalados alguns meses após a exodontia do elemento dentário, permitindo os tecidos duros e moles cicatrizarem (LEE *et al*., 2018).

Implante imediato é definido como a instalação do implante no alvéolo cirúrgico imediatamente após a exodontia do elemento dentário. Essa técnica reduz a morbidade, reduz o tempo de tratamento e pode ter melhores resultados estéticos. Além disso, o implante imediato pode ajudar na manutenção da crista óssea e pode auxiliar no posicionamento protético correto do implante (BERBERI *et al.*, 2014)

Entretanto esse método apresenta alguns desafios, como o de lidar com os diferentes formatos de implantes e raízes, o que pode dificultar a obtenção da estabilidade primária. Além disso, tecidos queratinizados insuficientes para o fechamento adequado da ferida cirúrgica representa outro desafio. Obter sucesso nessa técnica requer um cirurgião habilidoso e a correta seleção do paciente (NASERI *et al*., 2023).

Diante dessas informações, o objetivo desse estudo foi de apresentar um relato de caso no qual foi realizada exodontia com implante imediato e provisionalização em região estética associado com enxerto de tecido conjuntivo, revisando os passos e as vantagens para a obtenção de resultados mais favoráveis na Implantodontia.

Relato de caso

Paciente do sexo feminino, 47 anos e 9 meses, dirigiu-se a consultório particular apresendo quadro clínico de fratura coronária e leão apical do elemento 11. Esse fato foi confirmado através de anamnese, exame clínico e de exame de tomografia computadorizada cone beam (Fig. 1).

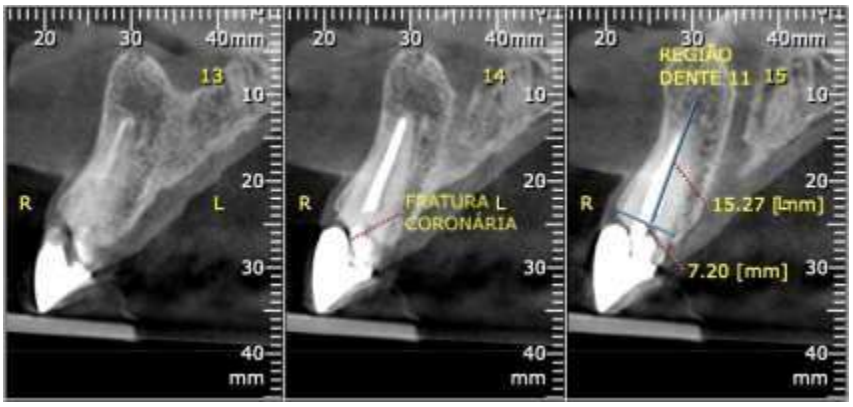

Figura 1 – Cortes de tomografia cone beam mostrando a fratura coronária e lesão apical do elemento 11.

Após remoção do fragmento fraturado (Fig. 2), avaliação e análise clínica e dos exames complementares, foi feito o planejamento de tratamento envolvendo remoção cirúrgica do elemento dental 11 e, caso fosse possível, instalação imediata de implante dentário, provisionalização imediata, preenchimento com biomaterial e enxerto de tecido conjuntivo a ser removido da região palatina.



Figura 2 – Aspecto clínico após a remoção da coroa fraturada.

A cirurgia para remoção do elemento dental foi realizada de forma mais conservadora possível, buscando minimizar danos aos tecidos adjacentes. Para iniciar o procedimento foi realizada anestesia infiltrativa (Alphacaine 100 DFL – Cloridrato de Lidocaína 2% + Epinefrina 1:100.000) na região de fundo de vestíbulo e palato do dente 11. O aspecto inicial do transcirúrgico pode ser observado na Fig 3.



Figura 3 – Registro inicial do transcirúrgico.

Procedeu-se a remoção do elemento 11 de forma mais atraumática possível, utilizando instrumentos cirúrgicos como alavancas e periótomos, visando preservar a estrutura óssea adjacente (Fig. 4).



Figura 4 – Aspecto clínico após a exodontia do elemento 11.

Foi realizada então a sequência de fresagem utilizando o Kit cirúrgico Waze Systhex, iniciando pela broca lança helicoidal 2mm até o comprimento de 15mm. Seguiu-se com a broca cônica 3.5mm até o comprimento de 15mm. Foi realizada então a instalação do implante cone morse Avantt Systhex 3,5mm x 13mm com torque de inserção de 45N.cm, suficiente para seguir com a provisionalização imediata (Fig. 5).



Figura 5 – Aspecto após instalação do implante.

Seguiu-se com o preenchimento com biomaterial (Extra Graft XG-13 0,5g – SILVESTRE LABS) do espaço entre o implante e a tábua óssea vestibular (Fig. 6).



Figura 6 – Aspecto clínico após preenchimento do gap com biomaterial.

Foi confeccionado provisório imediato sobre cilindro provisório de titânio 3,5mm x 1mm da S.I.N. Implantes (CTPMU 3501-H), buscando deixar um perfil de emergência que proporcionasse espaço para acomodação dos tecidos durante o

período de cicatrização. Procedeu-se então para a remoção de pedaço de tecido conjuntivo na região palatina e acomodação no sítio cirúrgico (Fig 7.)



Figura 7 – Inserção do enxerto de tecido conjuntivo.

Procedeu-se então para as manobras de síntese, através da sutura, com fio de sutura agulhado de nylon 5/0 (PROCARE), conforme possível observar na Fig. 8.



Figura 8 – Aspecto após sutura.

Foram indicados ao paciente terapia medicamentosa pós-operatória com 1 cápsula de Amoxicilina 500mg a cada 8 horas, durante 7 dias; 1 comprimido de Nimesulida 100mg a cada 12 horas durante 3 dias; e 1 comprimido de Dipirona Sódica 500mg a cada 6 horas durante 3 dias.



com o provisório durante 4 meses e após esse período rio, foi realizado confecção e instalação da prótese definiti

Figura 9 – Radiografia periapical após 4 meses do procedimento cirúrgico.



Figura 10 – Aspecto após instalação de coroa definitiva.

Discussão

Ainda que alguns estudos e meta-análises encontrem que as taxas de sucesso dos implantes imediatos possam ser menores que os dos implantes instalados em alvéolos cicatrizados (MELLO *et al.,* 2017), outros estudos relatam não haver diferença significante estatisticamente (COOPER *et al.,* 2014). Porém as vantagens do implante imediato com provisionalização estão relacionadas não somente com a sobrevida do implante, mas com o resultado estético mais satisfatórios e previsíveis, através da preservação dos tecidos moles e duros (YAN *et al.,* 2016).

Para alcançar o sucesso cirúrgico e protético é essencial entender os desejos e expectativas do paciente, prestando atenção especialmente nas suas condições psicológicas e socioeconômicas, bem como em sua saúde oral e higienização (SCALA *et al.,* 2012).

O planejamento cuidadoso e a seleção adequada do paciente é essencial para garantir o sucesso do implante e resultados esteticamente satisfatórios. A instalação imediata do implante com provisionalização parece adicionar vantagens significantes na reposição estética de dentes anteriores. Essa técnica ajuda na preservação da arquitetura fisiológica dos tecidos moles e duros. O sucesso a longo prazo dessa abordagem depende de uma boa estabilidade primária do implante e a provisionalização imediata deve ser confeccionada de forma a evitar contatos cêntricos e excêntricos durante o período de cicatrização (MENG *et al.,* 2021).

Uma estabilidade primária adequada deve ser alcançada. Um torque mínimo de inserção de 30N.cm é recomendado, uma vez que, sem a estabilidade adequada, a osseointegração do implante pode ser comprometida (SÁNCHEZ-TORRES *et al*., 2024).

As complicações mais comuns, descritas na revisão sistemática de THANISSORN *et al.* (2022) foram mucosite periimplantar, folga do parafuso de retenção do provisório e fratura do provisório. Segundo essa mesma revisão, a taxa de sucesso dos implantes com provisionalização imediata relatada nos estudos varia entre 96,7% a 100%. As complicações, na maioria das vezes, são de fácil resolução e precisam, muitas vezes, de apenas uma consulta para serem resolvidas (THANISSORN *et al.,* 2022).

As vantagens da instalação do implante no alvéolo cirúrgico pós-exodontia no mesmo momento cirúrgico e a função/carga imediata são muitas. A possibilidade de resolução em um único momento cirúrgico, dando ao paciente um provisório imediato e reduzindo o “encolhimento” dos tecidos duros e moles. É claro que existem riscos, como o risco de recessão dos tecidos moles. Entretanto, esse risco pode ser reduzido, evitando uma posição bucal/vestibularizada do implante (SCALA *et al.,* 2012).

Os implantes devem ser instalados na melhor posição tridimensional possível. Normalmente a 2 ou 3mm abaixo da junção cemento-esmalte dos dentes adjacentes e 1,5-2mm dos dentes adjacentes no sentido mesiodistal. Alguns autores concordam que utilizar o alvéolo existente como referência pode prejudicar a posição tridimensional do implante, que pode resultar em biomecânica desfavorável, perda óssea e, inclusive, falha do implante (KOH *et al.,* 2010).

Conclusão

A instalação de implante imediato após exodontia e provisionalização imediata associada com enxerto de conjuntivo é uma opção viável e vantajosa para o operador e, principalmente para o paciente. Capaz de promover resultados esteticamente superiores, através da manutenção da anatomia dos tecidos circundantes, além de diminuir consideravelmente as intervenções clínicas e cirúrgicas do tratamento. Porém, um planejamento cuidadoso e a seleção adequada do paciente é essencial para garantir o sucesso do implante e resultados esteticamente satisfatórios.

REFERÊNCIAS

BERBERI, Antoine N. et al. A 5-year comparison of marginal bone level following immediate loading of single-tooth implants placed in healed alveolar ridges and extraction sockets in the maxilla. **Frontiers in physiology**, v. 5, p. 29, 2014.

COOPER, Lyndon F. et al. Immediate provisionalization of dental implants placed in healed alveolar ridges and extraction sockets: a 5-year prospective evaluation. **International Journal of Oral & Maxillofacial Implants**, v. 29, n. 3, 2014.

KOH, Richard U.; RUDEK, Ivan; WANG, Hom-Lay. Immediate implant placement: positives and negatives. **Implant dentistry**, v. 19, n. 2, p. 98-108, 2010.

LEE, Jungwon et al. Comparison of immediate implant placement in infected and non-infected extraction sockets: a systematic review and meta-analysis. **Acta Odontologica Scandinavica**, v. 76, n. 5, p. 338-345, 2018.

MELLO, C. C. et al. Immediate implant placement into fresh extraction sockets versus delayed implants into healed sockets: A systematic review and meta-analysis. **International journal of oral and maxillofacial surgery**, v. 46, n. 9, p. 1162-1177, 2017.

MENG, Hsiu-Wan et al. Immediate implant placement and provisionalization in the esthetic zone: a 6.5-year follow-up and literature review. **Case Reports in Dentistry**, v. 2021, 2021.

NASERI, Roohollah et al. Clinical outcomes of dental implants placed in fresh sockets: A five-year retrospective study. **The Saudi Dental Journal**, v. 36, n. 1, p. 146-150, 2024.

RAJ, Akanksha et al. Comparison of crestal bone loss and papilla fill after conventional and immediate implant placement: A 12 month clinical and radiographic prospective study. **F1000Research**, v. 12, 2023.

SÁNCHEZ-TORRES, Alba et al. Early complications and quality of life in patients with immediately loaded implant-supported maxillary partial rehabilitations: A prospective cohort study. **Medicina Oral, Patología Oral y Cirugía Bucal**, v. 29, n. 2, p. e172, 2024.

SCALA, Rudy et al. Postextraction implant placement with immediate provisionalisation and finalisation, using a simplified technique: technical notes and a case report. **The open dentistry journal**, v. 6, p. 164, 2012.

THANISSORN, Charn et al. Success rates and complications associated with single immediate implants: A systematic review. **Dentistry Journal**, v. 10, n. 2, p. 31, 2022.

YAN, Qi et al. Soft and Hard Tissue Changes Following Immediate Placement or Immediate Restoration of Single-Tooth Implants in the Esthetic Zone: A Systematic Review and Meta-Analysis. **International Journal of Oral & Maxillofacial Implants**, v. 31, n. 6, 2016.

VAN NIMWEGEN, W. G. et al. Immediate implant placement and provisionalisation in the aesthetic zone. **Journal of oral rehabilitation**, v. 43, n. 10, p. 745-752, 2016.