USO DE PRF EM CASOS DE REGENERAÇÃO ÓSSEA GUIADA:

Relato de Caso

Maria Fernanda Lopes Fonseca

Sete Lagoas

2023

Maria Fernanda Lopes Fonseca. Especializanda em Implantodontia e Prótese Dentária pela Faculdade de Sete Lagoas-MG. E-mail: lopes.mariaf@gmail.com

FACSETE – Faculdade sete Lagoas

USO DE PRF EM CASOS DE REGENERAÇÃO ÓSSEA GUIADA:

Relato de Caso

Maria Fernanda Lopes Fonseca

Trabalho de conclusão de curso apresentado ao programa de pós-graduação em Implantodontia da Facsete (Faculdade de Sete Lagoas), como pré-requisito parcial para obtenção do título de Especialista em Implantodontia.

Aluna: Maria Fernanda Lopes Fonseca
Orientador: João de Paula Martins Junior

Sete Lagoas

2023

Maria Fernanda Lopes Fonseca. Especializanda em Implantodontia e Prótese Dentária pela Faculdade de Sete Lagoas-MG. E-mail: lopes.mariaf@gmail.com

Resumo

A implantodontia revolucionou a reabilitação oral, devolvendo elementos perdidos e conferindo maior conforto e qualidade de vida aos pacientes. Contudo, alguns casos apresentam limitações, devido a condições sistêmicas do paciente ou causas locais, como a limitação de remanescente ósseo. O objetivo deste trabalho é apresentar um relato de caso de um paciente, do sexo masculino, 61 anos com defeito ósseo posterior, bilateral de maxila, que limitava o processo de reabilitação sobre implante. Diante das opções terapêuticas, técnicas cirúrgicas e disponibilidade de biomateriais, foi proposta a reabilitação sobre implantes, mas com necessidade de ganho ósseo na região. Foi planejado ganho de altura e volume ósseo através da regeneração tecidual guiada com uso de plasma rico em fibrina (PRF). Durante o tratamento houve perda do material enxertado em um dos lados com necessidade de nova intervenção cirúrgica. Apesar da intercorrência, a proposta teve êxito e o paciente pode ser submetido à instalação de implantes e posterior reabilitação protética sobre os mesmos. A literatura mostra resultados positivos no uso do PRF para regenerações teciduais, seja pelo potencial de proliferação e indução celular, seja pelos resultados promissores no processo de cicatrização da ferida cirúrgica. Em consonância com estudos encontrados, o caso apresentado obteve sucesso com uso do PRF, sugerindo mais uma promissora técnica para casos de maxila posterior atrófica.

Palavras-chave: Plasma rico em fibrina; Levantamento de seio maxilar; Enxerto ósseo; Implante dentário.

Maria Fernanda Lopes Fonseca. Especializanda em Implantodontia e Prótese Dentária pela Faculdade de Sete Lagoas-MG. E-mail: lopes.mariaf@gmail.com

Abstract

Implantology has revolutionized oral rehabilitation, restoring lost teeth and providing greater comfort and quality of life to patients. However, some cases face limitations due to systemic conditions or local factors, such as restricted bone availability. The objective of this study is to present a case report of a 61-year-old male patient with bilateral posterior maxillary bone defects, which hindered the implant-based rehabilitation process. Given the therapeutic options, surgical techniques, and the availability of biomaterials, rehabilitation with implants was proposed, but bone augmentation was required in the region. Bone height and volume gain were planned using guided tissue regeneration with the application of platelet-rich fibrin (PRF). During treatment, graft material was lost on one side, requiring a second surgical intervention. Despite this complication, the treatment was successful, and the patient was able to undergo implant placement and subsequent prosthetic rehabilitation. The literature demonstrates positive results in the use of PRF for tissue regeneration, either due to its potential for cell proliferation and induction or its promising results in the wound healing process. In agreement with existing studies, the case reported achieved success with the use of PRF, suggesting another promising technique for cases of atrophic posterior maxilla.

Keywords: Platelet-rich fibrin; Maxillary sinus lift; Bone graft; Dental implant.

Maria Fernanda Lopes Fonseca. Especializanda em Implantodontia e Prótese Dentária pela Faculdade de Sete Lagoas-MG. E-mail: lopes.mariaf@gmail.com

1. Introdução

O edentulismo é uma realidade que impacta diretamente na saúde do indivíduo, tanto nos aspectos estéticos quanto funcionais, sociais e psicológicos. A implantodontia tem se desenvolvido bastante nos últimos anos, o que corrobora para resultados positivos na reabilitação oral, devolvendo os dentes ausentes. Entretanto, do ponto de vista cirúrgico, alguns casos podem apresentar-se como desafio ao cirurgião, devido à quantidade ou qualidade dos tecidos remanescentes, exigindo a necessidade de regeneração desses tecidos.

A implantodontia vem oferecendo soluções funcionais eficientes e avanços estéticos para a substituição de dentes ausentes. O plasma rico em fibrina (PRF) é um biomaterial derivado do próprio sangue do paciente, rico em fatores de crescimento e citocinas que promovem a regeneração tecidual. Para que haja uma boa reparação dos tecidos é fundamental que ocorra hemostasia, inflamação, proliferação/crescimento e maturação. Em cada um desses ciclos são necessários citocinas e fatores de crescimento, e interação das células com toda matriz extracelular (enxerto), e o PRF é um material rico em fatores de crescimento. (CHOUKROUN; MIRON, 2018)

Na implantodontia, o uso de PRF tem sido cada vez mais comum em diferentes etapas do tratamento, como a regeneração óssea guiada, cicatrização pós-cirúrgica e melhora da osteointegração do implante.

O presente estudo tem por objetivo descrever um relato de caso onde o paciente apresentava edentulismo parcial extenso e remanescente ósseo insuficiente para reabilitação sobre implantes, onde foi proposto aumento de estrutura óssea através do levantamento da membrana do seio maxilar e preenchimento da loja cirúrgica com biomaterial associado a PRF.

2. Descrição do Caso

Paciente JLR, sexo masculino, 61 anos, pardo, compareceu ao serviço odontológico portando uma prótese removível superior mal adaptada, que gerava desconforto ao mesmo. Ao exame clínico, notou-se uma maxila atrésica e limitada altura óssea para reabilitação sobre implantes. No exame imaginológico (imagem 1)

observou-se perda óssea na região posterior de maxila bilateral. O paciente não apresentava comorbidades ou uso de medicação sistêmica de uso controlado.

O planejamento cirúrgico consistiu em duas fases, primeiramente a técnica de levantamento de seio maxilar com uso de PRF e osso sintético, constituído por biocerâmica e bioativos. Para obtenção do PRF o sangue do paciente foi coletado em tubos de ensaio, com tampas brancas e vermelhas, os primeiros sem qualquer aditivo e os segundos jateados com sílica. Depois de centrifugados (3300 rpm/10min), os tudo foram cuidadosamente retirados e o material foi preparado para confecção do stick bone, utilizando enxerto biocerâmico e i-prf dos tubos brancos, nesse material também foi inserido uma das membranas obtidas no tudo vermelho. As outras membranas foram cuidadosamente reservadas para cobrir o material enxertado no sítio cirúrgico, com a finalidade de proteger e favorecer no processo de cicatrização.

Previamente a preparação do stick boné, o paciente foi preparado com assepcia da região perioral com sabão iodado e bochecho de clorexidina a 0,12%, por 1 minuto. O anestésico utilizado foi aphacaíne (cloridrato de lidocaína 2% com epinefrina 1:100.000), e realizado um bloqueio de campo, pelo alveolar superior posterior e médio e também anestesia do nervo palatino maior. A incisão realizada foi a supracrestal com relaxante distal, próxima a região dos terceiros molares. Uma janela circular foi aberta por vestibular, utilizando broca própria para levantamento de seio, e com as curetas específicas a membrana do assoalho do seio maxilar foi cuidadosamente descolada, afastada e reposicionada supeiorrmente, dando espaço para inserção do stick-bone, e proteção desse material com as membranas do próprio paciente (L-PRF).

Foi realizada sutura simples e completa coaptação das bordas para que houvesse citarização por primeira intenção. O paciente recebeu prescrição de medicação analgésica para dor, profilaxia antibiótica previamente ao procedimento cirúrgico (2mg amoxicilina) e orientação pós-operatória com repouso e compressas frias. Após 15 dias o paciente retornou para acompanhamento e remoção da sutura sem qualquer relato de intercorrência.

Passados seis meses dessa etapa foi planejada a instalação dos implantes nas regiões dos elementos 14, 15 e 16, 24, 25 e 26. Contudo, do lado direito o paciente teve a perda do material enxertado (imagem 2), possivelmente por contaminação do sítio operado ou desprendimento da sílica do tudo e contaminação da membrana que foi utilizada desse lado. Foram instalados implantes apenas do lado esquerdo (imagem 3) e um novo procedimento de levantamento de seio maxilar do lado direito foi realizado. Após seis meses de controle foi possível observar o ganho de tecido ósseo também do lado direito (imagem 4) e os implantes desse lado foram instalados com sucesso (imagem 5), também do tipo hexágono externo, plataforma regular 4.0. Após o período de osseointegração de seis meses para o lado direito o paciente foi reavaliado e submetido aos procedimentos para confecção das coroas sobre os implantes e reabilitado definitivamente.

3. Discussão

Chitsazi *et al.* (2018) realizaram um estudo comparando a densidade e altura óssea na região posterior de maxila após LSM com e sem PRF. Esses autores perceberam que todos os implantes instalados tiveram estabilidade, contudo, tanto a altura quanto a densidade óssea no grupo PRF foram maiores e estatisticamente significativas quando comparados ao grupo sem PRF. Apesar do *n* na amostra estudada ser relativamente pequeno, apenas 14 pacientes, os resultados são animadores e corroboram com o sucesso obtido no tratamento do caso apresentado.

Ali, X.; Bakry, S.A.; Abd-Elhakam, H., (2015), realizaram uma revisão sistemática, onde buscaram estudos clínicos que usaram PRF para aumento do seio maxilar. Os autores perceberam heterogeneidade em relação à técnica cirúrgica, material de enxerto, tempo de colocação do implante, protocolo, medidas de resultados, tempo de colocação do implante, bem como período de acompanhamento. Entretanto o PRF mostrou resultados promissores como materiais de preenchimento para elevação do seio, e o material indica acelerar a maturação de um aloenxerto.

Estudos recentes verificaram que o tempo e a força empregados na centrifugação impactam na arquitetura do material obtido, e perceberam que quanto maior o tempo de centrifugação e/ou força utilizada, mais densa será a rede de

fibrina e menor será a viabilidade dessas células, sendo o oposto também verdade (DOHAN *et al*., 2018.; KUBESCH *et al*., 2019). Esse achado sugere a sensibilidade na técnica, devendo o profissional observar o tempo de centrifugação, força empregada e até o tipo de tubo que será utilizado.

Vale ressaltar que, no caso apresentado a falha inicial do lado direito pode ter acontecido devido à contaminação do sítio, já que houve sucesso do tratamento no lado esquerdo e o mesmo procedimento fora repetido do lado direito, com sucesso. Há ainda a possibilidade da sílica jateada no tudo ter se desprendido durante a centrifugação e contaminado a membrana, o que interfere nas propriedades da mesma.

Quando falamos no material presente nos tubos de ensaio, o mais comum é a sílica. A sílica amorfa, presente em alguns tubos, apresenta baixa toxicidade, mas também é capaz de causar danos nas membranas celulares e conseqüente apoptose (MASUKI *et al.,* 2020). Quando o tubo é confeccionado em plástico e jateado com sílica e as micropartículas se destacam da superfície dos tubos durante a centrifugaão e são incorporadas à matriz do PRF, comprometem o material ou até inviabiliza-o, uma vez que suas propriedades são perdidas. (TSUJINO *et al.,* 2019) Por esse motivo questiona-se a utilização de tubos plásticos jateados com sílica para produção de PRF e, para tanto, é fundamental que sejam estabelecidas normas e protocolos pelos órgãos de saúde.

Já Otero, A.I.P., *et al.,* (2022) fizeram uma revisão sistemática para analisar a eficiência do PRF em procedimentos de LSM, quanto ao ganho ósseo, eficácia regenerativa, avaliando o uso do material isoladamente ou seu uso coadjuvante a outros biomateriais de enxertia. O resultado de destaque nesse estudo foi em relação ao tempo para instalação dos implantes, onde os autores sugerem um tempo menor quando comparado a outros biomateriais usados para essa finalidade, de 8 para 6 meses de espera.

4. Conclusão

Em conclusão, o uso de PRF na regeneração óssea guiada em implantodontia pode ser uma opção eficaz para promover a regeneração tecidual e melhorar os resultados em pacientes com defeitos ósseos extensos. Sugere-se que

a matriz de fibrina do L-PRF encontra-se relacionada com a maior presença das células brancas, o que leva a acreditar em um maior poder de diferenciação e proliferação celular, contribuindo na neoformação tecidual e cicatrização dos tecidos. No entanto, é importante que os profissionais estejam cientes aos protocolos, em especial de manejo do material e manutenção de bom isolamento do sítio operado para prevenir complicações. Há também uma necessidade de estabelecer protocolos que padronizem as técnicas cirúrgicas para execução de estudos que possam comparar efetivamente os materiais e respectivos resultados.

5. Imagens

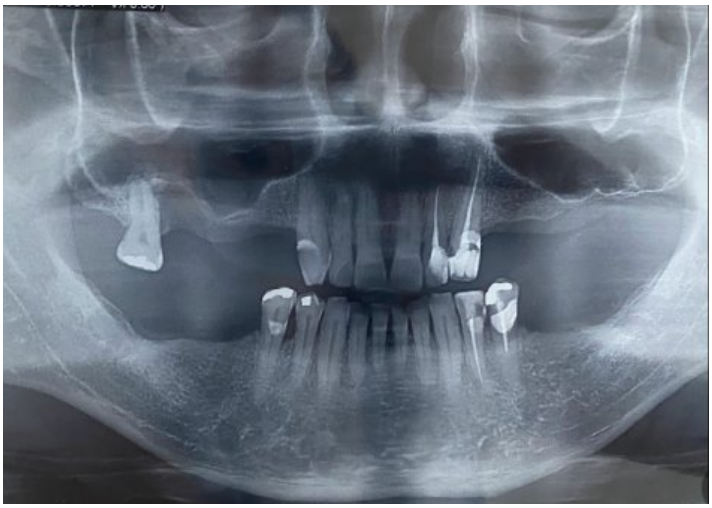

Imagem 1: Exame radiográfico inicial

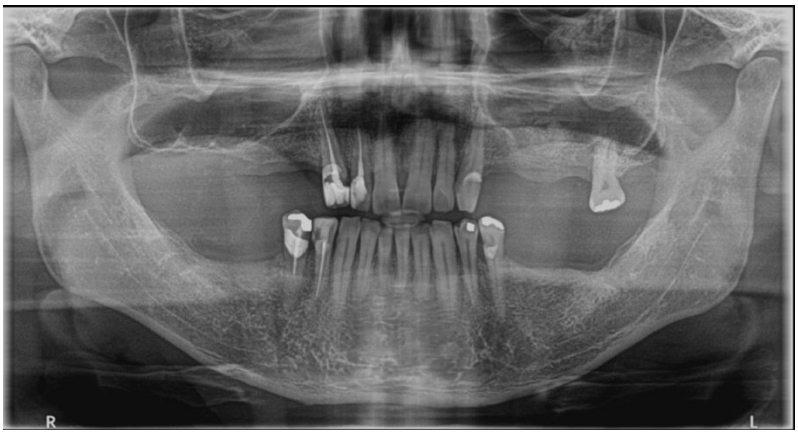

Imagem 2: Exame radiográfico após a primeira intervenção cirúrgica, cm ganho de altura óssea lado esquerdo e perda de material do lado direito.



Imagem 3: Instalação dos implantes do lado esquerdo

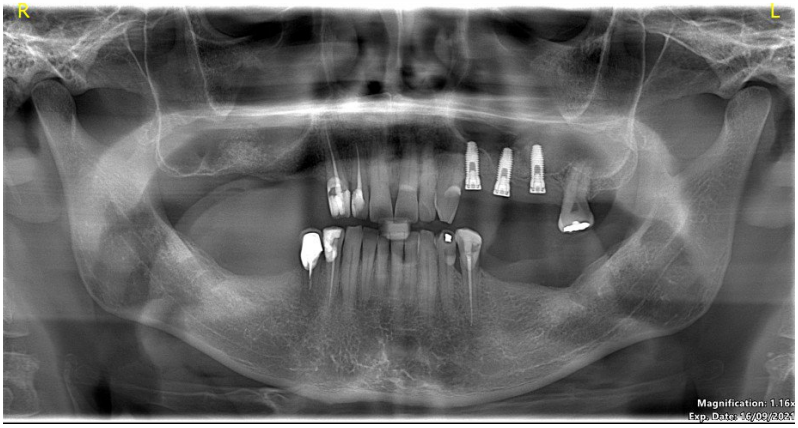

Imagem 4: Imagem para controle do novo levantamento de seio maxilar do lado direito, presença de imagem sugestiva de biomaterial.

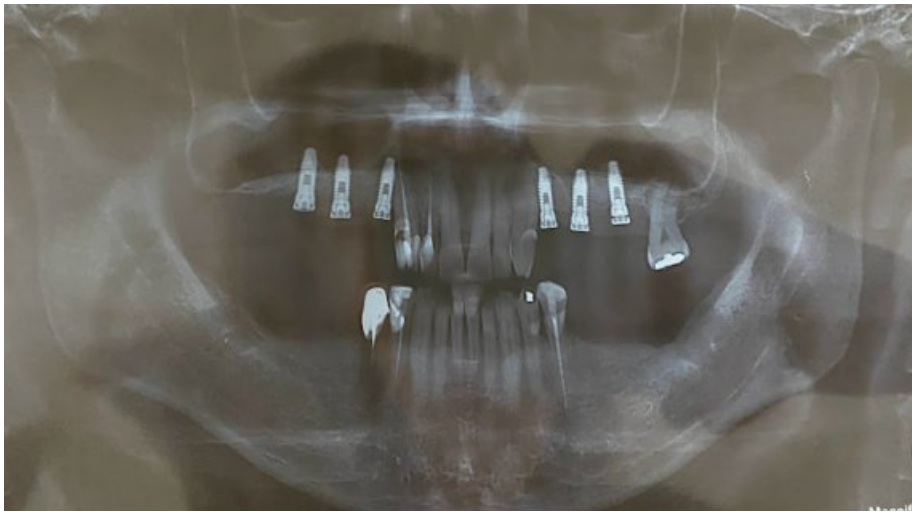

Imagem 5: Instalação de implantes do lado direito.

Referências Bibliográficas

ALI, Sherif; BAKRY, Saleh Ahmed; ABD-ELHAKAM, Hesham. Fibrina rica em plaquetas no aumento do seio maxilar: uma revisão sistemática. **Journal of Oral Implantology** , v. 41, n. 6, pág. 746-753, 2015.

CHITSAZI, Mohamad Taghi et al. Comparação radiográfica da densidade e altura do osso maxilar posterior após cirurgia de levantamento de seio aberto com e sem PRF. **Journal of Advanced Periodontology & Implant Dentistry** , v. 10, n. 2, pág. 43, 2018.

CHOUKROUN, Joseph; GHANAATI, Shahram. A redução da força de centrifugação relativa dentro dos concentrados de fibrina rica em plaquetas (PRF) injetáveis melhora as células inflamatórias, plaquetas e fatores de crescimento dos próprios pacientes: a primeira introdução ao conceito de centrifugação de baixa velocidade. **European Journal of Trauma and Emergency Surgery** , v. 44, p. 87-95, 2018.

DOHAN EHRENFEST, David M. et al. The impact of the centrifuge characteristics and centrifugation protocols on the cells, growth factors, and fibrin architecture of a leukocyte-and platelet-rich fibrin (L-PRF) clot and membrane. **Platelets**, v. 29, n. 2, p. 171-184, 2018.

KUBESCH, Alica et al. A low-speed centrifugation concept leads to cell accumulation and vascularization of solid platelet-rich fibrin: an experimental study in vivo. **Platelets**, v. 30, n. 3, p. 329-340, 2019.

MASUKI, Hideo et al. Acute cytotoxic effects of silica microparticles used for coating of plastic blood-collection tubes on human periosteal cells. **Odontology**, v. 108, n. 4, p. 545-552, 2020.

OTERO, Ada Isis Pelaez et al. Sinus Lift Associated with Leucocyte-Platelet-Rich Fibrin (Second Generation) for Bone Gain: A Systematic Review. **Journal of Clinical Medicine**, v. 11, n. 7, p. 1888, 2022.

TSUJINO, Tetsuhiro et al. Striking differences in platelet distribution between advanced-platelet-rich fibrin and concentrated growth factors: effects of silica-containing plastic tubes. **Journal of functional biomaterials**, v. 10, n. 3, p. 43, 2019.