TRATAMENTO ORTO-CIRÚRGICO EM PACIENTE CLASSE III FISSURADO – Relato de Caso

Raylana Cristina Brito Dias da Costa*
Anderson Kikuchi**

RESUMO

A má oclusão de Classe III é descrita como a discrepância anteroposterior maxilomandíbula podendo ser de forma esquelética, dentária ou funcional, conseguindo ser tratada com uma possível compensação dentária ou cirurgia ortognática, dependendo do grau de severidade. O presente estudo tem como objetivo relatar o caso clínico de um paciente de 15 (quinze) anos de idade com má oclusão de Classe III, sendo realizado diagnóstico, planejamento e tratamento com aparelho ortodôntico fixo e dispositivos biomecânicos, tornando-se o tratamento mais rápido e controlado, e logo após poderá ser associado à cirurgia ortognática para correção sagital das bases ósseas.

Palavra-chave: classe III; tratamento orto-cirúrgico; biomecânica.

* Graduanda do curso de pós-graduação em Ortodontia.
** Prof. Esp. em Ortodontia – Anderson Kikuchi Moares de Oliveira.

1 INTRODUÇÃO

A proveniência da má oclusão é multifatorial, englobando fatores congênitos, adquiridos, ambientais, como também a presença de hábitos bucais que favorece para o surgimento dos diferentes tipos de má oclusão (Bittencourt; Machado, 2010; Campos *et al*., 2013).

Dentre as más oclusões, a de classe III é descrita por uma discrepância anteroposterior. Geralmente essa patologia traz problemas oclusais e estéticos para o paciente. Quando associada a comprometimento esquelético pode estar relacionada a retrusão maxilar, ao excesso mandibular ou a combinação de ambos, que acaba comprometendo a vida social e psicológica (Cardoso; Capelli Júnor; Medeiros, 2004).

A Ortodontia associada à cirurgia tem o objetivo de corrigir as discrepâncias ósseas, proporcionando uma maior estabilidade e impacto positivo na vida do paciente, dividindo-se em duas etapas. Na primeira etapa, tem que descompensar, alinhar e nivelar os dentes. Já na segunda etapa, deve-se ao reposicionamento dos maxilares, corrigindo a má oclusão além de melhorar os resultados estéticos.

Para um tratamento ortodôntico com previsibilidade o conhecimento dos princípios da biomecânica torna-se o tratamento mais rápido e controlado (Burstone; Choy, 2018).

A Técnica do arco segmentado onde inclui força, proporção, momento força e constância da força possibilita a realização de procedimentos lógicos do dia a dia clínico (Burstone, 1962).

O presente estudo tem como objetivo relatar o caso clínico de má oclusão de Classe III, tratada com aparelho ortodôntico fixo, dispositivos biomecânicos associado à cirurgia ortognática.

2 RELATO DE CASO

Paciente R.M.S, 15 anos, sexo masculino, buscou tratamento ortodôntico com o intuito de corrigir sua mordida cruzada. Analisando as fotos iniciais observou-se uma face com perfil reto, dolicofacial, face assimétrica, selamento labial passivo, discrepância esquelética de Classe III entre as bases ósseas, estética facial

desfavorável, ângulo nasolabial 93º está na norma e deficiência de zigomático (Figura 1).



Figura 1 – Fotografia iniciais frontal e perfil

Na análise intrabucal observou-se má oclusão de Classe III, mordida cruzada anterior e posterior bilateral, dentes anteriores girovertido, trespasse horizontal e vertical negativo, curva de Spee alterada, ausência dos dentes 22 e 25, sem desvios de linha média, relação de molar em Classe II no lado direito e esquerdo (Figura 2).



Figura 2 – Fotografia intrabuacais iniciais

De acordo com a análise cefalométrica, foi possível observar que paciente apresentou padrão classe III esquelético (ANB= - 5), bom posicionamento maxilar (SNA = 81) e protrusão mandibular (SNB = 86), incisivo superior vestibularizado e bom posicionamento (1-NA = 2mm; 1.NA = 27°), incisivo inferior lingualizado e retruído (1-NB = -0,35mm e 1. NB = 11º) (Figura 3).



Figura 3 – Telerradiografia em norma latera inicial

2.1 DIAGNÓSTICO MATEMÁTICO

Quadro 1 – Análise do modelo

DADOS	**SUPERIOR**	**INFERIOR**
Espaço presente:	87mm	89mm
Espaço requerido:	98,5	94,6
Discrepância dentaria	-11,5	-5,5

Quadro 2 – Visualizações do tratamento ortodôntico

Arcada superior	**Arcada inferior**
Discrepância dentaria: -11,5 mm	Discrepância dentaria: -5,5m
Curva de Spee: - 0,5 mm	Curva de Spee: - 0,5 mm
Correção cefalometrica: - 4mm	Correção cefalometrica: +8 mm
Total: -16	Total: +2 mm

Análise de Bolton, o paciente apresentou Bolton total de -4,5mm e Bolton anterior de -2,6mm.

2.2 PLANEJAMENTO BIOMECÂNICO

De acordo com o resultado matemático, o planejamento envolveu um tratamento em duas fases. Planejou-se descompensar o paciente com aparelho fixo

superior e inferior para estabelecer uma discrepância sagital compatível com o procedimento cirúrgico, otimizando o resultado facial.

Na arcada superior de acordo com a análise de modelo a discrepância total (DT) = -16 foi sugerida a exodontia de dois pré-molares para eliminar o apinhamento e estabelecer posição adequadas para os dentes anteriores. Dispositivos biomecânicos como cantiléver, será utilizado para retração do elemento 13, e uma barra em forma de arco lingual para corrigir o giro dos dentes anteriores.

Para evitar movimentos indesejados dos dentes e manter o sucesso do tratamento, foi utilizado também barra transpalatina (BTP) e miniparafuso para uma ancoragem máxima. E no inferior proporcionalizar o Bolton.

2.3 EVOLUÇÃO DO TRATAMENTO

Na primeira etapa do tratamento, foi instalado aparelho fixo inferior. Os segmentos inferiores foram alinhados e nivelados com arcos 0,014'' e 0,016" NiTi. Nesse momento, foi solicitada a exodontia dos dentes decíduo 63 e 65 e do primeiro pré-molar (14). Em seguida foi instalado miniparafuso lado direito e confeccionado o dispositivo cantiléver logaritmo para a distalização do canino (13). O cantilever foi confeccionado com fio TMA 0.017'' X 0.025''. Neste mesmo momento foi instalado também a Barra transpalatina (BTP) para ancoragem do molar superior direito e esquerdo, em sequência, depois de alinhado e nivelado o arco dentário inferior foi para arco retangular 17x25 aço (Figura 4).

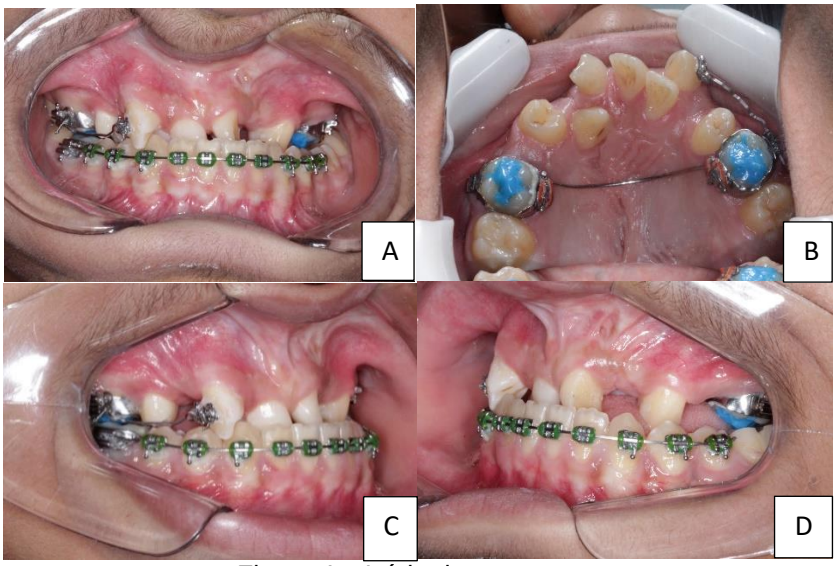

Figura 4 – Início do tratamento

No decorrer do tratamento, o paciente retornou ao consultório para a evolução da mecânica. Foi realizada barra em forma de arco lingual, adaptada com elástico corrente para giro do elemento 21 no sentido horário e ativação do cantiléver para continuidade do movimento de retração (Figura 5).

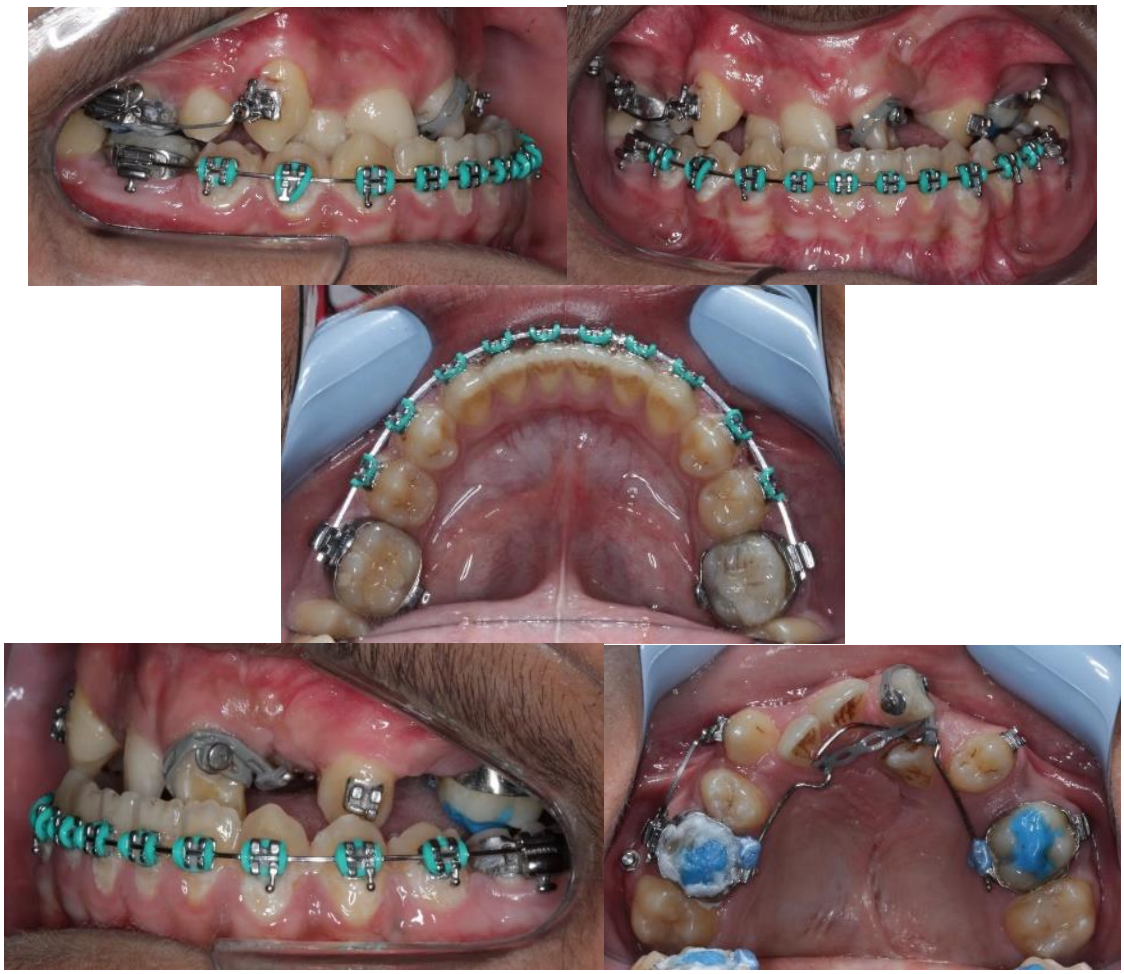

Figura 5 – Tratamento em andamento

Depois de 60 dias de tratamento, houve a correção da giroversão do elemento 21 e a colagem dos braquetes para o alinhamento e nivelamento do arco superior, e em seguida fazer o tracionamento do elemento 23 (Figura 6).

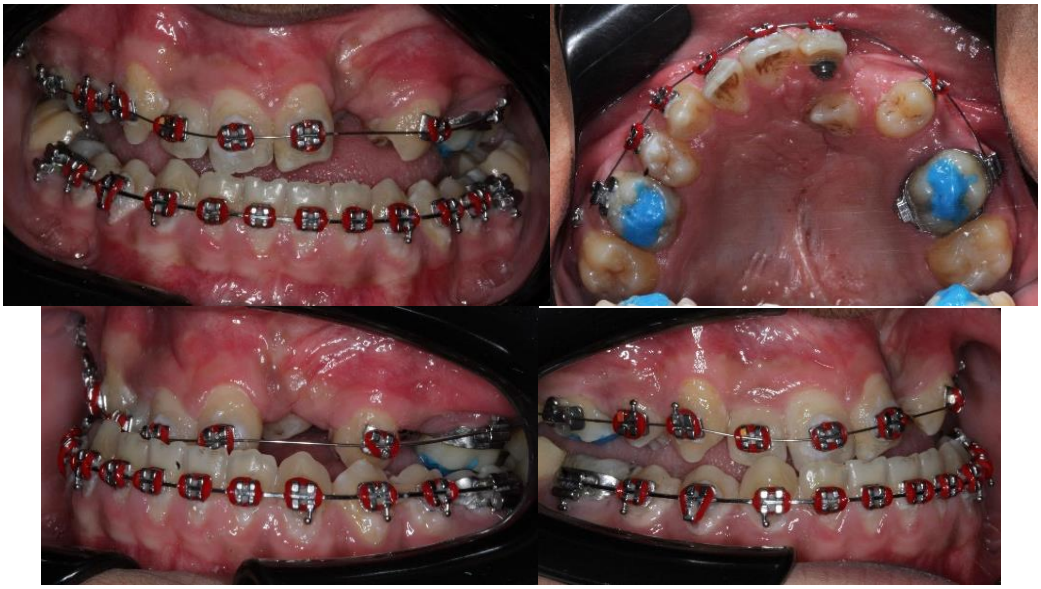

Figura 6 – Tratamento em andamento

3 DISCUSSÃO

A má oclusão é uma relação anormal dos dentes e do arco dentário. Sua origem é multifatorial, provocada por fatores hereditários, congênitos, morfológicos, e ambientais, assim como pela presença de hábitos bucais deletérios (Campos *et al.*, 2013).

Uma vez diagnosticada a Classe III, deve-se considerar a possibilidade de interceptação precoce, possibilitando um bom entrosamento oclusal e facial, permitindo assim o crescimento e o desenvolvimento normal da criança.

No tratamento ortodôntico, é fundamental a utilização dos princípios biomecânicos, pois para o êxito do tratamento é necessário um bom diagnóstico, com plano e aplicação coerente da mecânica. Ademais, um tratamento eficiente e efetivo controlará os efeitos colaterais indesejados.

Marassi *et al*., 2008 afirma que a fase de retração anterior representa uma relevante etapa do tratamento ortodôntico, na qual o ortodontista precisa alcançar objetivos significativos como a chave de caninos, chave de molares, correção da sobremordida e coincidência entre as linhas médias. A retração de dentes anteriores, diga-se de passagem, é a que mais aparece na literatura para o uso de mini-implantes ortodônticos, quando se fala em casos que não ocasione perda de ancoragem.

A ancoragem esquelética não permite a movimentação da unidade de reação, como inclinações e giroversões durante a mecânica ortodôntica (Fonseca Júnior *et al*., 2020). Portanto as possibilidades da ancoragem esquelética aumentaram exponencialmente com o surgimento dos mini-implantes, proporcionando movimentos ortodônticos complexos, como a mesialização, distalização, intrusão e principalmente a perda de ancoragem que em muitos casos possa ser anulada, o que traz benefícios ao paciente (Aidar *et al*., 2018).

Também se tem o cantiléver é um dispositivo mecânico confeccionado com o fio TMA, ancorado em extremidade fixa, que pode ser inserida em um braquete ou tubo, ou em uma outra extremidade que é amarrada no ponto de contato, a qual o ortodontista pode prever com facilidade e precisão o movimento dentário. A aplicação deste dispositivo mecânico ocorre nos três planos: intrusão ou extrusão, verticalizações de molares e retração, controlando e individualizando as forças aplicadas (Caballero *et al*., 2015).

A escolha correta do cantiléver é essencial, pois se almejamos que a intrusão ocorra relacionada a retração, o cantiléver ideal é logaritmo que atende essa finalidade (Fuziy; Kikuchi; Sakima, 2023).

4 CONCLUSÃO

No presente estudo, identificou-se que o tratamento utilizando dispositivos ortodôntico está obtendo bons resultados oclusais, melhorando a autoestima e a qualidade de vida do paciente. Pois pode-se observar que o caso analisado, a biomecânica utilizada no tratamento ortodôntico está obtendo resultados satisfatórios, destarte é possível notar que houve melhoria da relação de classe dentária.

REFERÊNCIAS

AIDAR, L. A. de A. et al. Utilização da ancoragem esquelética no tratamento compensatório da má oclusão de Classe III associada a assimetria facial. **Revista Clínica de Ortodontia Dental Press**, Maringá, v. 17, n. 2, p. 84-99, 2018. Disponível em: https://doi.org/10.14436/1676-6849.17.2.084-099.bbo. Acesso em: dia mês. ano.

BITTENCOURT, M. A. V.; MACHADO, A.W. Prevalência de má oclusão em crianças entre 6 e 10 anos: um panorama brasileiro. **Dental Press Journal of Orthodontics**, Maringá, v. n. 15 6, p. 113-22, 2010. Disponível em: https://doi.org/10.1590/S2176-94512010000600015. Acesso em: dia mês. ano.

BUSTONE, C. J.; CHOY, K. Fundamentos biomecânicos da clínica ortodôntica. São Paulo**: Quintesse Publishing** Brasil, 2018, p. 3-9.

BUSTONE, C.J. Rationale of the segmented arch**. Am J Orthod**. 1962 Nov;48(11):805-22.

CABALLERO, G. M. *et al*. Mandibular canine intrusion with the segmented arch technique: A finite element method study. **American Journal of Orthodontics and Dentofacial Orthopedics**, St. Louis, v. 147, n. 6, p. 691-7, 2015. Disponível em: https://doi.org/10.1016/j.ajodo.2015.01.022. Acesso em: dia mês. ano.

CAMPOS, F. L. de *et al*. A má oclusão e sua associação com variáveis socioeconômicas, hábitos e cuidados em crianças de cinco anos de idade. **Revista Odontológica da UNESP**, São Paulo, v. 42, n. 3, p. 160-166, 2013. Disponível em: https://www.scielo.br/j/rounesp/a/snZ4bn6Lqc89JCrJskx8MSj/?format=pdf&lang=pt. Acesso em: dia mês. ano.

CARDOSO, M. A.; CAPELLI JÚNIOR., J.; MEDEIROS, P. J. Tratamento orto-cirúrgico de pacientes com acentuada displasia esquelética de Classe III. **Dental Press Journal of Orthodontics Facial**, Maringá, v. 9, n. 1, p. 137-144, 2004.

FONSECA JÚNIOR, G. L. da *et al*. Tratamento compensatório da Classe III – Ortodontia Lingual e ancoragem esquelética: relato de caso. **Revista Clínica de Ortodontia Dental Press**, Maringá, v. 19, n. 3, p. 85-94 2020. Disponível em: https://www.researchgate.net/publication/344763354_Tratamento_compensatorio_da_Classe_III_-_Ortodontia_Lingual_e_ancoragem_esqueletica_relato_de_caso. Acesso em: dia mês. ano.

MARASSI, C.; & MARASSI, C. Mini-implantes ortodônticos como auxiliares da fase de retração anterior**. Revista Dental Press de Ortodontia e Ortopedia Facial**, 13(5), p57-75, 2008. doi:10.1590/s1415-54192008000500007.

OLIVEIRA, Anderson Kikuchi Moraes de; SAKIMA, Maurício; FUZIY, Acácio. **Manual da biomecânica racional**. Ribeirão Preto, SP: Livraria e Editora Tota, 2023.