RAQUEL DA SILVA MOURA MEDEIROS

TRATAMENTO DA TRANSPOSIÇÃO DENTÁRIA DO CANINO PERMANENTE SUPERIOR

PORTO VELHO - RO
2017

RAQUEL DA SILVA MOURA MEDEIROS

TRATAMENTO DA TRANSPOSIÇÃO DENTÁRIA DO CANINO PERMANENTE SUPERIOR

Artigo apresentado ao curso deEspecialização da Faculdade FACSETE- Ciodonto, como requisito parcial para obtenção dotítulo de especialista em Ortodontia.

Orientador: Prof. Dr. Dino Lopes de Almeida
Co-orientador: Prof. Esp. Marciano Alves de Medeiros

PORTO VELHO - RO
2017

MOURA, Raquel Tratamento datransposição dentária do canino permanente superior/ Raquel Moura. – Porto Velho: 2017.
18 f.; 30 cm.
Orientação: Prof. Dr. Dino Almeida.
Artigo (Especialização) Departamento de Pós-Graduação em Odontologia – Especialização em Odontologia, Subárea Ortodontia. FACSETE-Ciodonto, 2016.
1. Anormalidades dentárias 2. Erupção ectópica de dente 3. Dente canino.
I.MEDEIROS, Raquel
II. Tratamento da transposição dentária do canino permanente superior
----

Artigo intitulado **“TRATAMENTO DA TRANSPOSIÇÃO DENTÁRIA DO CANINO PERMANENTE SUPERIOR”,** de autoria da aluna Raquel da silva Moura medeiros aprovado pela banca examinadora constituída pelos seguintes professores:

_____

Prof. Dr. Fabrício Pinelli Valarelli- FACSETE - SOEP - PVH - RO

_____

Prof. MS .Juliana Valpato Curi Paccini - FACSETE - SOEP -PVH - RO

_____

Prof. Dr. Dino Lopes de Almeida - Centro Universitário São Lucas -RO

PORTO VELHO
2017

DEDICATÓRIA

Aos meus pais, irmãos, a toda minha familia que, com muito carinho e apoio não mediram esforços para que eu chegasse até aqui. A pessoa no qual compartilho minha vida Marciano Medeiros, que sempre esteve ao meu lado me apoiando, me ensinando. Aos amigos e colegas pelo incetivo e pelo apoio constantes.

AGRADECIMENTOS

Agradeço primeiramente a Deus que iliminou o meu caminho durante esta caminhada. A todos os professores do curso, que foram tão importante na minha vida. Agradeço meus orientadores professores Dino Lopes Almeida e Marciano Alves de Medeiros, que teve paciência e que me ajudou bastante a concluir esse trabalho .

SUMÁRIO

LISTA DE FIGURAS 6

RESUMO..... 7

1 - INTRODUÇÃO 9

2 - RELATO DE CASO..... 10

3 - RESULTADOS..... 13

4- DISCUSSÃO 14

5 - CONCLUSÃO 16

REFERÊNCIAS..... 17

LISTA DE FIGURAS

FIGURA 1 -	Fotografias extrabucais iniciais: A) Frontal; B) Lateral e C) Sorriso.....	10
FIGURA 2 -	Fotografias intrabucais iniciais: A) Direita; B) Esquerda; C) Frontal; D) Oclusal.....	10
FIGURA 3 -	Radiografias iniciais: A – panorâmica; B – telerradiografia....	11
FIGURA 4 -	Alinhamento e nivelamento: A) Direita; B) Esquerda; C) Frontal; D) Oclusal superior e E) Oclusal inferior.....	11
FIGURA 5 -	Mola aberta entre os dentes 22 e 24, e cursor para criação do espaço do dente 23.....	12
FIGURA 6 -	Elásticos de Classe II: A) Direita; B) Esquerda; C) Frontal; D) Oclusal superior e E) Oclusal inferior.....	12
FIGURA 7 -	Fotografias intrabucais e extrabucais finais.....	13
FIGURA 8 -	Fotografias intrabucais de controle: A) Direita; B) Esquerda; C) Frontal; D) Oclusal superior e E) Oclusal inferior.....	13
FIGURA 9 -	Fotografias extrabucais de controle: A) Frontal; B) Lateral e C) Sorriso.....	14
FIGURA 10-	Radiografiasde controle: A – panorâmica; B – telerradiografia.....	14

Tratamento da transposição dentária do canino permanente superior

Raquel da Silva Moura Medeiros[1]
Dino Lopes de Almeida [2]

RESUMO

A transposição dentária é uma forma de erupção ectópica no qual o dente permanente se desenvolve e erupciona na posição normalmente ocupada por outro dente permanente, no mesmo quadrante ou arco dentário, afetando 1% da população em geral. O canino permanente é o dente mais frequentemente acometido, tanto unilateral quanto bilateralmente. O objetivo deste relato de caso foi apresentar o tratamento da transposição dentária do canino e incisivo lateral permanente superior esquerdo com aparelho ortodôntico fixo. O tratamento proposto corrigiu a transposição do canino permanente, alcançando a correção da má oclusão de Classe I, com excelente resultado estético e funcional, com ótimo alinhamento e nivelamento, sem alterações das corticais vestibular do canino permanente superior esquerdo e dos demais dentes anteriores, sem recessão gengival e aumento da coroa clínica do dente transposto.

Palavras-chave: Anormalidades dentárias. Erupção ectópica de dente. Dente canino.

[1]Aluna do Curso de Pós-Graduação em Ortodontia da Faculdade Ciodonto – 2017.
[2]Doutor em Ciência odontológica - FOA/UNESP - 2016. Especialista em ortodontia pela Facsete - Ciodonto - 2013, Porto Velho - RO.

ABSTRACT

Treatment of the maxillary permanent canine transposition

Tooth transposition is a form of ectopic eruption, in which the permanent tooth develops and erupts in the position normally occupied by other permanent tooth, at the same side and dental arch, affecting 1% of the general population. The permanent canine tooth is the most affected tooth, both unilateral and bilaterally. This study aimed to report the treatment of the tooth transposition between the left maxillary permanent canine and lateral incisor with fixed orthodontic appliance. The proposed treatment corrected the transposition, the Class I malocclusion, with excellent esthetic and functional outcome and optimum leveling and aligning, without alterations of the labial bone corticals of the transposed teeth, gingival recession, and increasing of the clinical crown of the permanent canine.

Keywords: Tooth abnormalities, Tooth eruption, Ectopic, Cuspid.

1 – INTRODUÇÃO

A transposição dentária é uma forma de erupção ectópica no qual o dente permanente se desenvolve e erupciona na posição normalmente ocupada por outro dente permanente, no mesmo quadrante ou arco dentário[7,13,15]. Na população em geral, a prevalência desta anomalia varia em torno de 1%[7]. O sexo feminino é mais acometido que o masculino[15]. A transposição unilateral ocorre frequentemente que a bilateral, e o lado esquerdo parece ser mais acometido que o direito[15].

O canino é o dente mais frequentemente acometido, tanto unilateral quanto bilateralmente[7], seguido da transposição do pré-molar e incisivo lateral permanente, onde a coroa do canino erupciona mesialmente ao incisivo lateral[13,15].

Etiologicamente, a literatura aponta que a transposição entre o canino e incisivo lateral permanente superior tem causas multifatoriais como trauma nos dentes decíduos[13]; troca na posição da lamina dentária dos dentes involvidos[15]; retenção do canino decíduo que desvia a trajetória eruptiva do canino permanente[15]. Causas genéticas multifatoriais também tem sido investigadas[7].

O tratamento do dente transposto envolve as seguintes opções: tratamento interceptativo pela extração dos dentes decíduos na tentativa de guiar a erupção do dente transposto para a posição normal; alinhamento dos dentes na posição transposta e posterior correção estética da forma; extração de um dos dentes transpostos, seguido de correção ortodôntica; movimentação ortodôntica para corrigir a posição intra-arco[4,14].

A decisão de tratamento deve se basear na morfologia dentária, oclusão, estética facial, estágio de desenvolvimento e posição das raízes dos dentes transpostos[4,14].De forma geral, é preferível mover os dentes para a posição normal no arco[16].

O objetivo deste relato de caso foi apresentar o tratamento da transposição dentária do canino e incisivo lateral permanente superior esquerdo com aparelho ortodôntico fixo.

2 – RELATO DE CASO

Paciente A.P.R.C., 12 anos, do sexo feminino, procurou tratamento ortodôntico, relatando não gostar da aparência dos dentes, pois os mesmos “pareciam muito tortos”. Analisando as fotos iniciais, observou-se uma face equilibrada, perfil convexo (suave biprotusão), selamento labial passivo, havendo harmonia entre os terços faciais (Figura 1).



Figura 1 (A-C) Fotografias extrabucais iniciais: A) Frontal; B) Lateral e C) Sorriso.

Na análise intrabucal foi constatada uma má oclusão de Classe I com a transposição dental entre o canino superior permanente esquerdo com o incisivo lateral superior esquerdo, mordida cruzada entre os elementos 21 e 31, e grande apinhamento anterior (Figura 2).



Figura 2 (A-E) Fotografias intrabucais iniciais: A) Direita; B) Esquerda; C) Frontal; D) Oclusal superior e E) Oclusal inferior.

A radiografia panorâmica revelou a presença de todos os dentes permanentes, inclusive dos terceiros molares superiores e inferiores (Figura 3A). A radiografia periapical inicial comprovou a presença da transposição

dentária entre o canino superior esquerdo (dentes 23) e incisivo lateral superior esquerdo (dente 22) (Figura 3B) . A telerradiografia em norma lateral confirmou a presença de um perfil suavemente convexo e tegumentar de biprotrusão (Figura 3C).

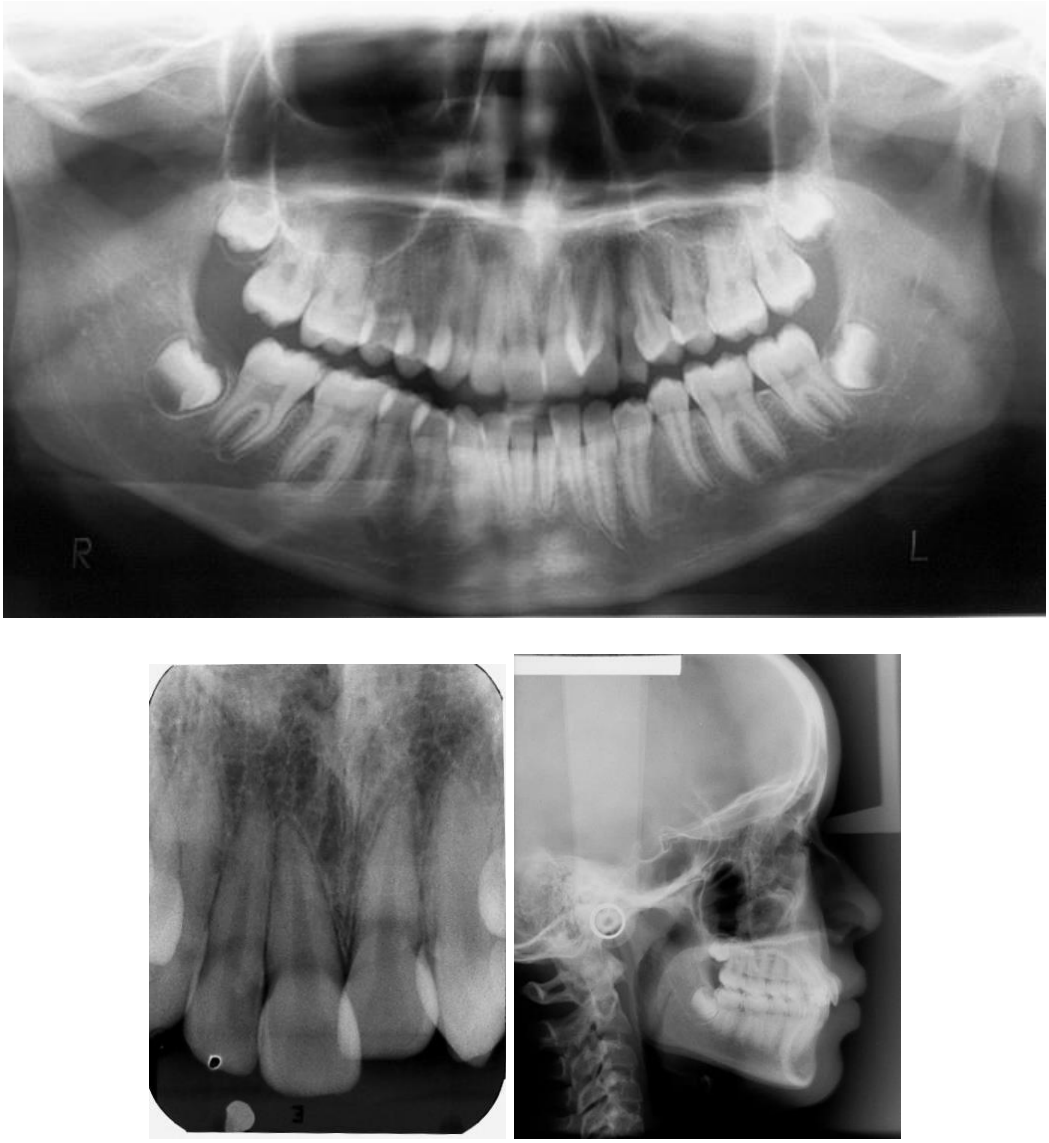

Figura 3 (A-C) Radiografias iniciais: A) Panorâmica; B) Periapical; C) Telerradiografia em norma lateral.

Opções de tratamento:

Foram propostos duas opções de tratamento para a paciente: a primeira opção seria a extração do dente decíduo (Dente 63), seguido do alinhamento do dente na posição transposta no arco e correção estética da forma. A segunda opção de tratamento seria a correção da transposição do dente para a sua posição normal no arco. A segunda opção de tratamento foi a

opção aceita pelos responsáveis, pelo fato do dente transposto está irrompido no arco e poder voltar a opção normal de erupção pelo tracionamento.

Foi instalado um aparelho ortodôntico Abzil Capelozza padrão I com slot .022"x.028". Durante a fase de alinhamento e nivelamento dos elementos com o fio 0.016" NiTi, foi utilizado um arco auxiliar 0.012" NiTi passando sobre os dentes 12, 21 e 23 para tração do dente 23 e nivelamento do dente 21 ,já que o fio principal não passava sobre os dentes 21 e 23 (Figura 4).



Figura 4 (A-E) Alinhamento e nivelamento: A) Direita; B) Esquerda; C) Frontal; D) Oclusal superior e E) Oclusal inferior.

Foi utilizada uma mola aberta de NiTi entre os dentes 22 e 24 para criação de espaço do dente 23, e um cursor com fio.019"x.025" de TMA para distalizar o dente 26 (Figura 5).

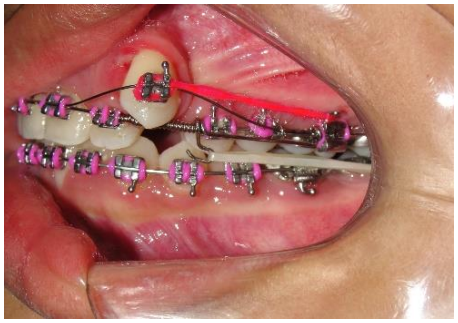

Figura 5 – Mola aberta de níquel titânio entre os dentes 22 e 24 para criação do espaço do dente 23, e cursor com fio de TMA para distalização do molar.

Após 6 meses do início da mecânica, optou-se pelo uso de elástico de classe II bilateral, onde observou uma melhora considerável do caso, e o dente 23 já se encontra em posição mais favorável para classe I (Figura 6).



Figura 6 (A-E) Elásticos de Classe II: A) Direita; B) Esquerda; C) Frontal; D) Oclusal superior e E) Oclusal inferior.

Com a finalização do tratamento e remoção do aparelho pode-se observar que não houve alteração significante no perfil, porém, a má oclusão foi corrigida satisfatória tornando o sorriso harmônico (Figura 7).



Figura 7 (A-E) Fotografias intrabucais e extrabucais finais: A) Direita; B) Esquerda; C) Frontal; D) Oclusal superior; E) Oclusal inferior; F) Frontal; G) Lateral e H) Sorriso.

A correção da má oclusão apresentou excelente resultado estético e funcional, após o alinhamento e nivelamento e não foram observados alterações das corticais vestibular do dente 23 e dos dentes anteriores a paciente ficou satisfeita com resultado de seu sorriso (Figuras 8 e 9).



Figura 8 (A-F) Fotografias intrabucais de controle: A) Direita; B) Esquerda; C) Frontal; D) Oclusal superior; E) Oclusal inferior; F) Radografia periapical final de controle.



Figura 9 (A-C) Fotografias extrabucais de controle: A) Frontal; B) Lateral e C) Sorriso.

As radiografias finais mostraram o correto alinhamento e paralelismo das raízes dos dentes após a mecânica ortodôntica e a manutenção do perfil tegumentar de biprotrusão (Figura 10).

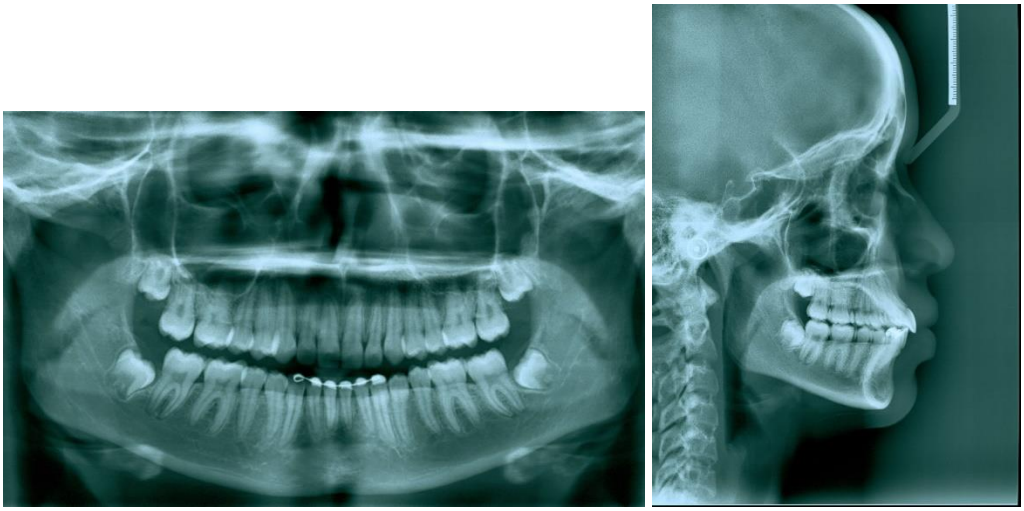

Figura 10(A-B) Radiografias de controle: A) Panorâmica; B) Telerradiografia.

4 - DISCUSSÃO

O tratamento da transposição dentária do canino e incisivo lateral permanente superior esquerdo com aparelho ortodôntico fixo alcançou a correção da má oclusão com excelente resultado estético e funcional, com ótimo alinhamento e nivelamento sem alterações das corticais vestibular do dente 23 e dos dentes anteriores.

Uma recente meta-análise concluiu que a probabilidade da transposição dentária ocorre concomitantemente com a retenção prolongada de dente decíduo é menor que com a presença de agenesia, hipoplasia, ou dentes impactados, respectivamente[12].

Os braquetes Abzil Capelozza apresentam algumas diferenças em relação aos braquetes padrão Andrews para tratamento da má oclusão de Classe I, padrão I. Na prescrição Capelozza, a inclinação e angulação do braquete do canino é de respectivamente 5º e 8º[2], de forma que angulação original (11º) seria excessiva e não permitiria um bom relacionamento final das raízes dos caninos com as dos pré-molares e o torque de -7º não permitiria uma relação vertical e transversa estática e funcionalmente[1,2]. A angulação dos pré-molares superiores,que era de 2º nos valores normais não ortodônticos, foi para 0º por ter demonstrado um bom desempenho no posicionamento nas coroas e raízes destes dentes[1].

No arco inferior, apenas foram diminuídos os torques dos molares, pois baseado em observações clínicas notou-se serem exagerados os torques originais[1]. Para os primeiros molares superiores não há alteração significativa[2]. Já em relação segundo molar superior,a prescrição contra indica um tubo molar que determine a este dente angulação mesial de coroa por não ser a angulação padrão ou mais frequente deste dente[2].

Neste relato de caso, o canino superior permanente estava transposto, mas já irrompido, permitindo a técnica de tracionamento. Assim para um melhor resultado estético e funcional, optou-se pela movimentação do dente transposto[16].Geralmente, devido ao longo caminho percorrido pelo dente

transposto, a literatura tem recomendado ou a extração deste dente, ou sua transformação restauradora[4-6].

Como a opção pela movimentação ortodôntica do dente transposto pode levar à reabsorção radicular[4,11], neste caso clínico foram utilizadas forças leves e com cuidado necessário para não prejudicar as estruturas de suporte dos dentes adjacentes[3].

Outros efeitos colaterais podem ser a desvitalização, descoloração, recessão gengival, e aumento na coroa clínica do dente em questão[9]. Neste relato de caso, a movimentação do canino transposto não resultou nem em inflamação gengival, nem em recessão gengival. O planejamento do movimento ortodôntico deve levar em consideração a ausência de compressão que pode levar a dano aos tecidos periodontais[4]. Outro fator importante, foi o tratamento precoce, o qual minimiza a possibilidade de efeitos adversos[10].

Neste relato de caso, para evitar efeitos adversos durante os movimentos de translação e tração do canino superior, um arco auxiliar 0.012 NiTi sobre os dentes 12, 21 e 23 foi utilizado, já que o fio ortodôntico não passava pelos dentes transpostos. Isto evitou interferências das raízes e perda da ancoragem[8]. Assim, as radiografias finais revelam o bom paralelismo das raízes após a mecanoterapia.

O tratamento de dentes transpostos é desafiador para o ortodontista. O tratamento precoce previne complicações como formação de dilaceração radicular, reabsorção dos dentes adjacentes, e problemas periodontais. O planejamento individual de cada caso minimiza os possíveis efeitos adversos.

5 - CONCLUSÃO

O tratamento proposto corrigiu a transposição do canino permanente, alcançando a correção da má oclusão de Classe I, com excelente resultado estético e funcional, com ótimo alinhamento e nivelamento, sem alterações das corticais vestibular do canino permanente superior esquerdo e dos demais dentes anteriores, sem recessão gengival e aumento da coroa clínica do dente transposto.

REFERÊNCIAS

1. BRITO JÚNIOR, V.S.; URSI, W.J.S. O aparelho pré-ajustado: sua evolução e suas prescrições. **R Dental Press Ortodon Ortop Facial**, v. 11, n. 3, p. 104-156, 2006.

2. CAPELOZZA FILHO, L.; SILVA FILHO, O.G.; OZAWA, T.O.; CAVASSAN, A.O. Individualização de Braquetes na Técnica de Straight-Wire: Revisão de Conceitos e Sugestão de Indicações para Uso. **Revista Dental Press de Ortodontia e Ortopedia Facial**, v. 4, n. 4, p. 87-106, 1999.

3. CHUGH, V.K.; SHARMA, V.P.; TANDON, P.; SINGH, G.P. Management of a transposed maxillary canine and lateral incisor. **J Clin Orthod**, v. 43, n. 11, p. 715-720, 2009.

4. CIARLANTINI, R.; MELSEN, B. Maxillary tooth transposition: Correct or accept? **American Journal of Orthodontics and Dentofacial Orthopedics**, v. 132, n. 3, p. 385-394, 2007.

5. DEEPTI, A.; RAYEN, R.; JEEVARATHAN, J.; MUTHU, M.S.; RATHNA, P.V. Management of an impacted and transposed maxillary canine. **J Indian Soc Pedod Prev Dent**, v. 28, n. 1, p. 38-41, 2010.

6. DI PALMA, E.; DI GIUSEPPE, B.; TEPEDINO, M.; CHIMENTI, C. Orthodontic management of bilateral maxillary canine-first premolar transposition and bilateral agenesis of maxillary lateral incisors: a case report. **Dental Press J Orthod**, v. 20, n. 2, p. 100-109, 2015.

7. ELY, N.J.; SHERRIFF, M.; COBOURNE, M.T. Dental transposition as a disorder of genetic origin. **Eur J Orthod**, v. 28, n. 2, p. 145-151, 2006.

8. FU, P.-S.; WANG, J.-C.; WU, Y.-M.; HUANG, T.-K.; CHEN, W.-C.; TSENG, Y.-C. *et al.* Unilaterally impacted maxillary central incisor and canine with ipsilateral transposed canine-lateral incisor. **The Angle Orthodontist**, v. 83, n. 5, p. 920-926, 2013.

9. GEBERT, T.J.; PALMA, V.C.; BORGES, A.H.; VOLPATO, L.E. Dental transposition of canine and lateral incisor and impacted central incisor treatment: a case report. **Dental Press J Orthod**, v. 19, n. 1, p. 106-112, 2014.

10. MAIA, F.A. Orthodontic Correction of a Transposed Maxillary Canine and Lateral Incisor. **The Angle Orthodontist**, v. 70, n. 4, p. 339-348, 2000.

11. PAIR, J. Transposition of a maxillary canine and a lateral incisor and use of cone-beam computed tomography for treatment planning. **American Journal of Orthodontics and Dentofacial Orthopedics**, v. 139, n. 6, p. 834-844, 2011.

12. PAPADOPOULOS, M.A.; CHATZOUDI, M.; KARAGIANNIS, V. Assessment of characteristic features and dental anomalies accompanying tooth transposition: A meta-analysis. **American Journal of Orthodontics and Dentofacial Orthopedics**, v. 136, n. 3, p. 308.e301-308.e310, 2009.

13. PECK, S.; PECK, L. Classification of maxillary tooth transpositions. **American Journal of Orthodontics and Dentofacial Orthopedics**, v. 107, n. 5, p. 505-517, 1995.

14. SHAPIRA, Y.; KUFTINEC, M.M. Maxillary canine-lateral incisor transposition—Orthodontic management. **American Journal of Orthodontics and Dentofacial Orthopedics**, v. 95, n. 5, p. 439-444, 1989.

15. SHAPIRA, Y.; KUFTINEC, M.M. Maxillary tooth transpositions: Characteristic features and accompanying dental anomalies. **American Journal of Orthodontics and Dentofacial Orthopedics**, v. 119, n. 2, p. 127-134, 2001.

16. SHAPIRA, Y.; KUFTINEC, M.M. A unique treatment approach for maxillary canine-lateral incisor transposition. **American Journal of Orthodontics and Dentofacial Orthopedics**, v. 119, n. 5, p. 540-545, 2001.