FACULDADE SETE LAGOAS - FACSETE

Walbia Porto A. Cavalcanti

VERTICALIZAÇÃO DE MOLAR INFERIOR COM MINI-IMPLANTE

Recife

2017

FACULDADE SETE LAGOAS - FACSETE

Walbia Porto A. Cavalcanti

VERTICALIZAÇÃO DE MOLAR INFERIOR COM MINI-IMPLANTE

Artigo Científico apresentado ao Curso de Especialização *Lato Sensu* da Faculdade Sete Lagoas - FACSETE, como requisito parcial para a conclusão do Curso de Especialização em Ortodontia.

Área de concentração: Ortodontia

Orientador: Profa. Dra. Carmen Zimmer

Recife

2017

Cavalcanti, Walbia Porto A.

Verticalização de molar inferior com mini-implante / Walbia Porto A. Cavalcanti. – 2017.

40 f.; 29 il.

Orientador: Carmen Zimmer

Monografia (especialização) – Faculdade Sete Lagoas – FACSETE, 2017.

1. Verticalização dentária. 2. Implante dentário. 3. Extrusão ortodôntica.

I. Título. II. Carmen Zimmer

FACULDADE SETE LAGOAS - FACSETE

Artigo intitulado "***Verticalização de molar inferior com mini-implante"*** de autoria da aluna Walbia Porto A. Cavalcanti aprovado pela banca examinadora constituída pelos seguintes professores:

Carmen Zimmer - Faculdade Facsete - Orientadora

Guaracy Fonseca Junior - Faculdade Facsete

Recife, 13 de fevereiro de 2017

VERTICALIZAÇÃO DE MOLARES INFERIORES COM MINI-IMPLANTES

Carmen Zimmer[1]

Walbia Porto A. Cavalcanti[2]

---

[1] Mestre em Ortodontia pela Faculdade São Leopoldo

[2] Aluna do Curso de Especialização em Ortodontia do Centro de Pós-graduação em Odontologia – Faculdade FACSETE

DEDICATÓRIA

Dedico esse trabalho ao meu marido Pedro Paulo e às minhas filhas Ana Clara e Lara, que me inspiram todos os dias na busca do meu melhor.

AGRADECIMENTOS

À minha amada mãe, Kátia Porto, por estar sempre presente em todos os momentos da minha vida, e ser minha maior referência de integridade e honestidade.

Ao meu marido, Pedro Paulo, pelo apoio, em todos os aspectos, pela compreensão, assumindo o papel de pai e mãe nos momentos ausentes, e por sempre me encorajar a seguir em frente.... Meu porto seguro!!

Aos professores do CPO pela dedicação e entusiasmo demonstrado ao longo do curso, em especial aos professores Stenyo Tavares e Paula Valença, pela disponibilidade e generosidade em compartilhar seus conhecimentos.

Aos meus colegas de curso: Ceça, Nonô, Giu, Lary, Cata, Iguinho, Chico, Zefra, e principalmente Priu e Debra, pela ajuda e cumplicidade.

E a todos que, de alguma forma, participaram para a conclusão dessa importante etapa da minha vida.

RESUMO

A verticalização de molares inferiores é uma terapia útil e muito utilizada em pacientes adultos, de grande importância para os procedimentos de prótese, periodontia e implante. Há uma diversidade de sistemas desenvolvidos para a realização do movimento, através da mecânica convencional. Realizando o procedimento com o auxílio de mini-implantes ortodônticos possibilita um movimento com mínimo de efeitos colaterais, tornando a mecânica mais simples com maior previsibilidade nos seus resultados. Este trabalho teve o objetivo de apresentar este recurso para a verticalização de molares inferiores, abordando suas indicações, vantagens e desvantagens através de um caso clínico.

Palavras-chave: Verticalização dentária. Implante dentário. Extrusão ortodôntica.

1 INTRODUÇÃO

Durante o processo de desenvolvimento da dentição, o segundo molar inferior normalmente erupciona na cavidade bucal após todos os dentes posicionados da região anterior. Nesse processo, pode haver uma impactação do dente, que impede sua erupção completa (ALLGAYER et al., 2013). Essa impacção não é um problema comum, sendo uma anomalia relativamente rara, com incidência de 3 em 1.000, tornando-se, muitas vezes, um desafio para ortodontistas e cirurgiões bucais (GIANCOTTI; ARCURI; BARLATTONI, 2004; McABOY et al., 2003; MIYAHIRA et al., 2008).

As possíveis causas da impacção do segundo molar incluem atraso na erupção de segundos pré-molares, extração prematura e anquilose de primeiros molares, cistos dentígeros e odontomas e, finalmente, competição de espaço entre terceiros molares (McABOY et al., 2003). Fatores iatrogênicos também podem originar essa impacção, tais como bandas e alças ortodônticas fixadas no primeiro molar inferior (SAWICKA; RACKA-PILSZAK; ROSNOWSKA-MAZURKIEWICZ, 2007).

É comum encontrarmos, clinicamente, inclinações dos dentes posteriores remanescentes, principalmente nos casos de mutilação e agenesia dentária, não permitindo uma adequada distribuição das cargas axiais das forças de oclusão, estando associada ainda a perdas ósseas e problemas periodontais, e impossibilitando ainda, em alguns casos, a reabilitação protética (DI MATTEO; VILLA; SENDYK, 2005).

A inclinação mesial favorece o aparecimento de bolsas na região mesial dos molares, migração distal de pré-molares, extrusão do molar antagonista, contatos prematuros em relação cêntrica, interferências oclusais durante movimentos de lateralidade e protrusão, além da dificuldade na adaptação da prótese quando a inclinação é excessiva (RUELLAS; PITHON; SANTOS, 2013).

Ao verticalizar molares para sua correta posição há uma normalização da oclusão funcional e periodontal, permitindo que as raízes se posicionem perpendicularmente ao plano de oclusão, resistindo mais às forças oclusais (RUELLAS; PITHON; SANTOS, 2013). O sistema de ancoragem esquelética tem contribuído para uma nova perspectiva no tratamento de verticalização de molares (ALLGAYER et al., 2013).

A introdução de ancoragem esquelética se deu nos meados dos anos 80, posteriormente foi alcançado um progresso significante no tratamento ortodôntico (FREIRE-MAIA; PEREIRA; RIBEIRO, 2011).

Durante muito tempo a verticalização de molares foi um verdadeiro problema para os ortodontistas, devido aos vários efeitos adversos com a utilização de fios e técnicas, e sem um eficiente sistema de ancoragem para este fim (FREIRE-MAIA; PEREIRA; RIBEIRO, 2011). O uso de mini-implantes no processo de ancoragem para verticalização de molares tornou essa mecânica mais simples e com resultados mais previsíveis (RUELLAS; PITHON; SANTOS, 2013).

O objetivo trabalho foi relatar através de uma revisão de literatura, a utilização de mini-implante para verticalização de molares, em pacientes adultos e com finalidade de reabilitação protética e funcional, com posterior relato de um caso clínico.

2 REVISÃO DE LITERATURA

Atualmente, há um aumento significativo na procura de tratamentos ortodônticos por parte de pacientes adultos, que buscam, principalmente, estética e melhora no aspecto oclusal. Um dos problemas frequentemente encontrado é a mesialização do segundo molar devido à perda do primeiro molar adjacente (DERTON et al., 2012). Para a sua correção, muitas técnicas têm sido preconizadas, porém, todas necessitam de instalação de uma aparatologia ortodôntica envolvendo um maior conhecimento nesta área (KINA, 2013).

2.1 Fatores Relacionados

Geralmente os molares inclinados apresentam etiologia semelhante, ou seja, em um determinado período o paciente teve um ou mais dentes posteriores extraídos devido a causas diversas, como: doença periodontal, fraturas, cáries extensas, iatrogenias e outros fatores, e o espaço resultante não foi restaurado. Como consequência, os dentes mais posteriores migram para mesial e os dentes mais anteriores migram para distal criando um quadro típico que envolve as seguintes características:

- Modificação da anatomia óssea por mesial dos molares: quando o dente se inclina, leva para um ponto mais apical a sua inserção conjuntiva e está leva consigo a crista óssea e consequentemente a margem gengival, delineando situação anatômica bem particular (Figura 1 e 2).
- Cáries nas superfícies de contato distal do segundo molar: devido à dificuldade de higienização, decorrente do posicionamento dentário (Figura 2).
- Áreas de impacção alimentar na região entre os pré-molares: com a distalização que ocorre nos pré-molares, abrem-se espaços entre estes e os alimentos são impactados entrando assim em contato direto com a região das papilas, podendo acarretar inflamações gengivais e futuras perdas ósseas (JANSON; JANSON; FERREIRA, 2001).

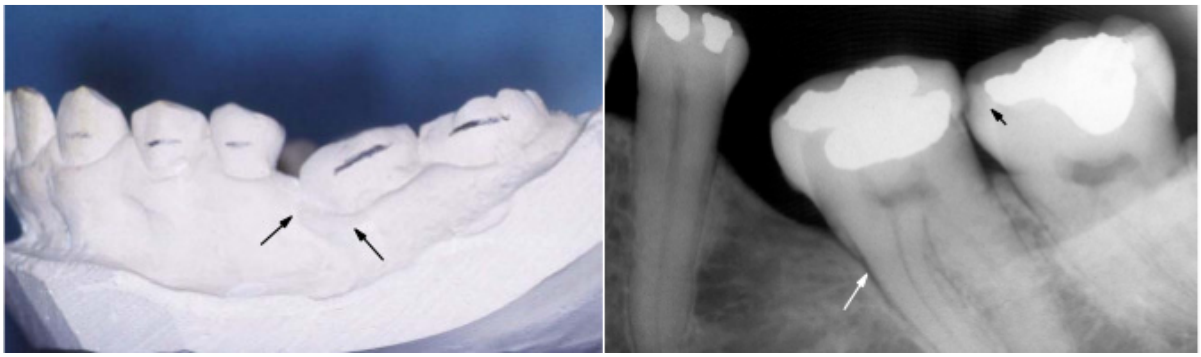

Figuras 1 e 2 - Inclinação dos molares para mesial, com modificação topográfica gengival, que demonstra o conceito de unidade dente-osso-periodonto, ou seja, de acordo com o movimento dentário, o osso e todo o periodonto de sustentação tende a acompanhá-lo. Nota-se que o mesmo desenho delineado no osso (Rx) pode ser visualizado no delineamento das margens gengivais (setas maiores). A seta menor demonstra presença de cárie incipiente nas superfícies distal e mesial do ponto de contato dos molares (JANSON; JANSON; FERREIRA, 2001).

- Extrusão do dente antagonista: os dentes sem contato oclusal tendem a extruir, dificultando a reconstrução protética (Figura 3) (JANSON; JANSON; FERREIRA, 2001).



FIGURA 3 -Extrusão do primeiro molar superior direito, decorrente da ausência do antagonista inferior (JANSON; JANSON; FERREIRA, 2001).

- Alteração do espaço edêntulo: com a mesialização dos molares, obviamente há diminuição do espaço edêntulo, e desde que este não seja reconquistado, as próteses ficarão esteticamente inadequadas (Figuras 4 e 5) (JANSON; JANSON; FERREIRA, 2001).



FIGURAS 4 e 5 - Prótese de tamanho inadequado, deficiente esteticamente e adaptada sobre dentes inclinados. O ideal seria a verticalização dos elementos inclinados, para posteriormente realizar a prótese (JANSON; JANSON; FERREIRA, 2001).

- Colapso oclusal, principalmente quando as perdas são bilaterais, ocasionando trauma na região dos dentes anteriores superiores: Para cada 1mm perdido de contato posterior dá-se, em média, a diminuição de 3 mm na região anterior (BOHANNAN; ABRAMS, 1961); observa-se também que na perda bilateral, os contatos dentários migram para mesial, ocasionando toque dos dentes anteriores inferiores com os dentes anteriores superiores, determinando situação de trauma oclusal primário com risco potencial de causar perdas ósseas na região anterior se este persistir por períodos de tempo prolongados (Figuras 6 e 7) (JANSON; JANSON; FERREIRA, 2001).



FIGURAS 6 e 7 - As perdas múltiplas bilaterais posteriores ocasionaram a migração do contato oclusal para a região anterior, causando trauma de oclusão nos dentes anteriores superiores e abertura de espaços entre eles (JANSON; JANSON; FERREIRA, 2001).

Quanto maior o tempo decorrido após a extração, maiores são as sequelas, exigindo cautela do ortodontista. Os molares podem ser movimentados através de áreas edêntulas, porém, deve-se observar a quantidade de osso remanescente. As dimensões alveolares ideais para se ter sucesso no fechamento de espaço do

primeiro molar inferior são de 6mm ou menos no sentido mésio-distal e 7mm no sentido vestíbulo-lingual (HOM; TURLEY, 1984; STEPOVICH, 1979).

A movimentação nos adultos, em comparação com os adultos jovens, oferece mais resistência e apresenta maior probabilidade de perda de altura da crista óssea alveolar, recessão gengival e reabsorção radicular, além de maior dificuldade de se manter o espaço fechado, ou seja, menor estabilidade (KESSLER, 1976).

Conhecendo as consequências trazidas por esse procedimento, o ortodontista deve considerar outras alternativas, como a verticalização dos molares, com abertura de espaço, quando a movimentação para mesial coloca em risco sua manutenção na arcada dentária (SHROEDER et al., 2011).

2.2 Benefícios da verticalização dos molares inferiores

A verticalização dos molares produz redução significativa na profundidade dos defeitos periodontais existentes, com mudanças altamente desejáveis na arquitetura gengival, abertura de espaço adequado para o implante ou elemento protético e paralelismo dos dentes pilares, para uma melhor distribuição das forças mastigatórias sobre os elementos pônticos (FENG et al., 2005; KESSLER, 1976; ROBERTS; CHACKER; BURSTONE, 1982).

De acordo com Sawicka; Racka-Pilszak; Rosnowska-Mazurkiewicz (2007), as vantagens de se verticalizar um molar impactado são funcionais, periodontais e restauradoras. O benefício da movimentação envolve a eliminação da pseudobolsa, o que facilita o controle da placa local. A higiene bucal na região de dentes impactados é difícil, o que facilita o aparecimento de cáries. Dessa forma, parece benéfico verticalizar os molares inclinados para prevenir o aparecimento de cáries. Outra vantagem da verticalização é que o segundo molar impactado pode danificar a raiz distal do primeiro molar adjacente (Figura 8).

Por meio da verticalização, o alinhamento dos elementos de suporte possibilita um melhor planejamento reabilitador, confecção de próteses mais estéticas e duráveis, além de permitir uma correta distribuição de forças oclusais e boa adaptação protética (TULLOCK, 1982; ROBERTS; CHACKER; BURSTONE, 1982).

A verticalização de segundo molar permite evitar um encurtamento do plano oclusal que pode resultar da perda de dentes impactados, especialmente em casos de imprevisibilidade da posição do terceiro molar. Além disso, os dentes sem

antagonistas têm uma tendência a entrarem em erupção excessivamente (MACIEL et al., 2014).

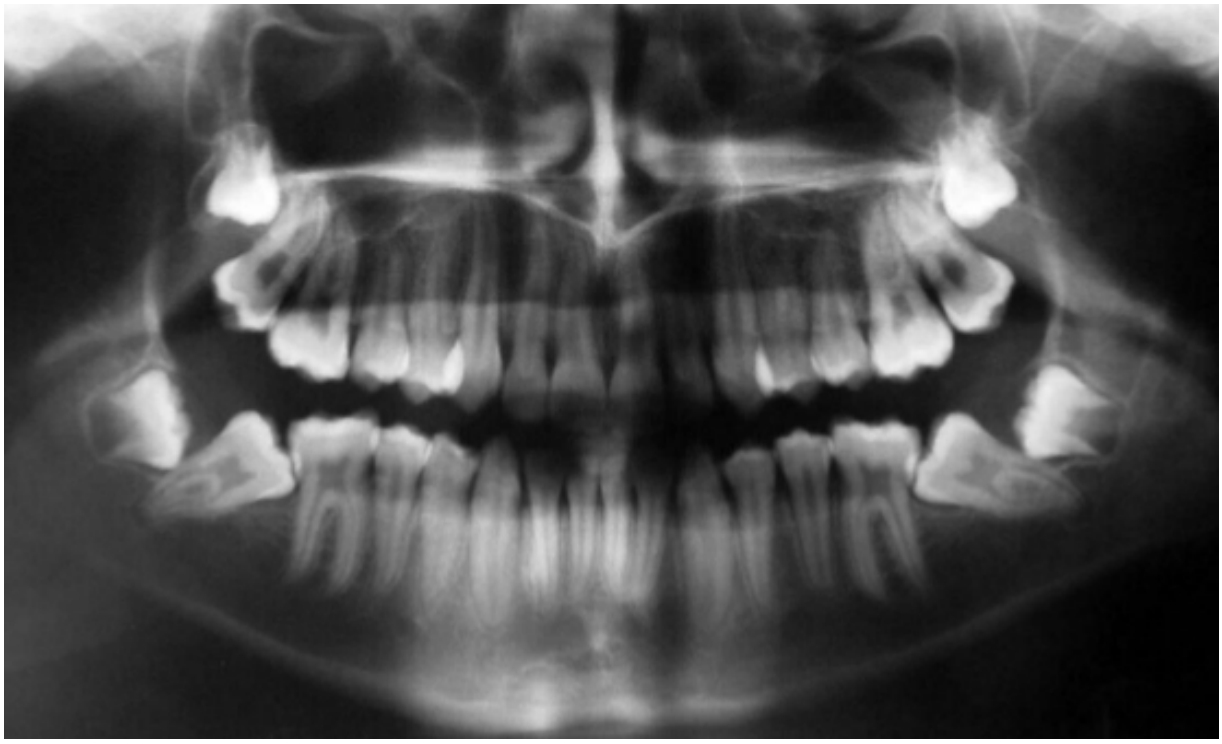

Figura 8 – Radiografia Panorâmica mostrando a impactação dos segundos molares inferiores (SAWICKA; RACKA-PILSZAK; ROSNOWSKA-MAZURKIEWICZ, 2007).

Além dos benefícios periodontais e protéticos, a verticalização reduz a necessidade de cirurgias periodontais, assim como previne traumas oclusais e minimiza o risco de necrose pulpar (TULLOCK, 1982; KENUPP, 2010).

De modo geral, esse tipo de intervenção, verticalizando os elementos prejudicados, traz consigo a normalização das situações oclusal, funcional e periodontal, sendo plenamente justificadas todas as tentativas de resolução do problema, quaisquer que sejam as alternativas de tratamento propostas, desde que respeitando as características individuais de cada caso, suas limitações anatômicas e dificuldades mecânicas inerentes ao processo (CARDOSO; BARONE, 2012).

2.3 Aspecto Periodontal

Na presença de inflamação, a relação osso alveolar – junção cemento/esmalte pode não ser mantida, resultando na perda de inserção com aumento da proporção

coroa/raiz, podendo ainda criar ou agravar problemas de furca em dentes multi-radiculares (CALHEIROS et al., 2005).

O reconhecimento das características ósseas patológicas é essencial no correto planejamento dos casos; e embora não seja comum encontrar bolsas profundas e defeitos ósseos nas superfícies distais de molares inclinados para mesial, com ausência de dentes em sua área distal, quando estes estiverem presentes e esta situação ocorrer, efeitos indesejados da verticalização podem incluir o agravamento destes defeitos. Ao detectar essas condições e se decidir pela execução do tratamento deve-se manter rígido controle da saúde periodontal nesta área, com raspagem e alisamento radicular frequentes, no intuito de evitar abscessos e edemas que porventura possam ocorrer (GOLDMAN; COHEN, 1958).

As áreas de tensão e pressão do ligamento periodontal norteiam as modificações ósseas induzidas pelo movimento ortodôntico ocasionando reabsorção e neoformação ósseas subsequentes. Na verticalização obtém-se benefícios advindos destas modificações peculiares, e o processo é facilmente visualizado se novamente levar-se em consideração o aspecto de unidade dente-periodonto-osso alveolar (PROFFIT, 1993).

Durante a verticalização frequentemente obtém-se duas variáveis de força: uma no sentido distal e outra de extrusão, sendo esta responsável pela redução da bolsa periodontal quando presente. Durante a extrusão dentária, desde que haja saúde periodontal, com ausência de inflamação e controle da placa bacteriana, tanto o osso alveolar quanto o periodonto tendem a acompanhar o dente no sentido oclusal (Figuras 9, 10 e 11) (JANSON; JANSON; FERREIRA, 2001).

A verticalização com intrusão pode causar problema periodontal mais severo na face distal, causando o aumento na profundidade da bolsa periodontal na superfície distal. Portanto, nesses casos severos, é melhor permitir a extrusão do dente e obter uma melhor relação coroa-raiz por meio de desgaste da superfície oclusal. Às vezes a gengiva distal pode inflamar, devendo-se considerar a remoção deste tecido (PARK, 2009).

Com a diminuição das bolas infra ósseas ocorre a melhora da topografia óssea e gengival, o que proporciona um melhor acesso para o controle de higienização, devolvendo ao indivíduo saúde dos tecidos de suporte e uma maior longevidade dos mesmos (GIRELLI t al., 2010).

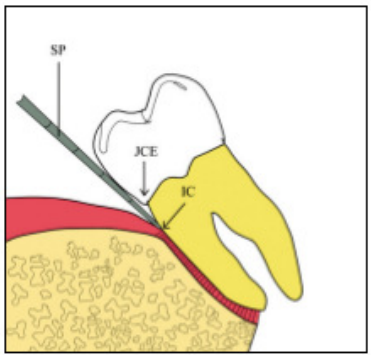

FIGURA 9 - Topografia óssea modificada devido à inclinação mesial do molar. Nota-se que o início da inserção conjuntiva (IC), que pode ser detectada com a sonda periodontal (SP), delineia a posição do osso (JANSON; JANSON; FERREIRA, 2001).

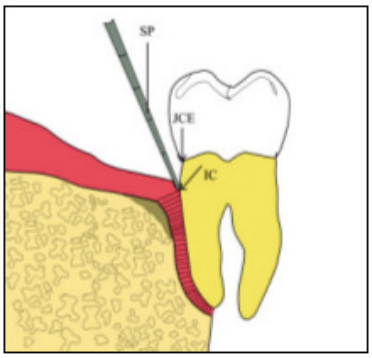

FIGURA 10 - Durante a verticalização ocorrem dois vetores de força, no sentido distal e de extrusão, tensionando as fibras nestas direções e consequentemente induzindo nova conformação do tecido ósseo (área em destaque no osso) (JANSON; JANSON; FERREIRA, 2001).

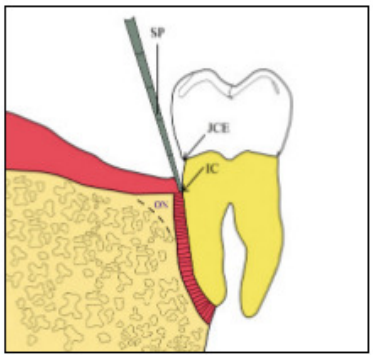

FIGURA 11 - No final do movimento observa-se a topografia óssea modificada pelo osso neoformado (ON) e a estabilidade da inserção conjuntiva na mesma posição do início (IC), não havendo alteração na distância em relação à junção cemento-esmalte (JCE), demonstrando o conceito de unidade dente-periodonto-osso alveolar (JANSON; JANSON; FERREIRA, 2001).

O posicionamento ideal dos dentes é de extrema importância para a saúde do periodonto. Esta situação oferece proteção contra doença periodontal, uma vez que o defeito ósseo vertical é corrigido. O alinhamento das raízes perpendiculares ao plano oclusal permite uma proteção diante do trauma oclusal, além de maior suporte para as forças mastigatórias e uma melhor relação periodontal entre a coroa e a raiz. Também é possível a obtenção de um espaço edêntulo adequado (ROBERTS; CHACKER; BURSTONE, 1982).

A necessidade do enxerto gengival antes da movimentação ortodôntica é preconizada em áreas com ausência ou quantidade mínima de gengiva inserida (menor que 2 mm) (MARCOTTE, 2003).

A movimentação ortodôntica para a verticalização de molares inclinados, em indivíduos com doença periodontal moderada, é recomendável para atenuar o defeito ósseo e facilitar as condições de higienização. Porém, as forças ortodônticas deverão ser leves, com periodonto livre de inflamação e um controle periódico de placa bacteriana (BURCH et., 1992).

O tratamento periodontal prévio é importante para casos que apresentam comprometimento das estruturas de suporte, pois a redução ou eliminação total da

inflamação juntamente com o movimento ortodôntico de verticalização proporciona condições de saúde para o periodonto (ZACHRISSON, 1996).

2.4 Verticalização de molares inferiores com mini-implantes

Na literatura encontramos uma enorme variedade de propostas em termos de recursos e mecânicas disponíveis para a realização da verticalização de molares inferiores impactados. Algumas formas mais comuns e recorrentes, outras um tanto arrojadas e inovadoras, mas todas visando o estabelecimento de uma função adequada para o elemento dental inclinado ou impactado (CARDOSO; BARONE, 2012).

É essencial um planejamento cuidadoso e avaliação do sistema de forças a ser gerado a fim de ter melhor controle do movimento desejado (SAWICKA; RACKA-PILSZAK; ROSNOWSKA-MAZURKIEWICZ, 2007). Porém, mecânicas tradicionais descritas na literatura, muitas vezes são limitadas, prologam o tratamento ortodôntico e podem causar efeitos colaterais como extrusão e muitas tensões nas estruturas de suporte ao redor do dente a ser movimentado (ABRÃO, 2014).

2.4.1 Mini-implantes

Sakima et al. (1999) enfatizaram que a escolha da técnica pode ser determinada pela severidade da impacção, pela facilidade de acesso à superfície coronária, pela decisão de abertura ou fechamento do espaço protético, pela necessidade de intrusão, assim como pela simplicidade e a efetividade da mecânica de verticalização evitando efeitos colaterais indesejáveis.

Uma possibilidade para evitar tais efeitos, é a utilização de mini-implantes como ancoragem, que tem demonstrado alta versatilidade de aplicação clínica devido a suas dimensões reduzidas, baixo custo, simplicidade de instalação e remoção (MARASSI et al., 2005), além de apresentar as menores tensões no movimento de verticalização de segundos molares inferiores (ABRÃO, 2014).

A partir de parafusos para estabilização cirúrgica, mini-implantes ortodônticos foram desenvolvidos e utilizados como mecanismos de ancoragem absoluta (NOVA et al., 2008). Além de serem um recurso de ancoragem eficaz, são de fácil instalação e remoção, e suficientemente pequenos para colocação em diversas

áreas do osso alveolar, inclusive no espaço inter-radicular. Estas características fizeram com que os mini-implantes fossem rapidamente aceitos e utilizados clinicamente (BAE et al., 2002).

A utilização de mini-implantes na Ortodontia foi introduzida para facilitar os movimentos ortodônticos, com o objetivo de melhorar a fisiologia da oclusão, permitindo melhor controle da ancoragem nos seus mais variados tipos de movimentações dentárias, sem a necessidade de cooperação do paciente (TAGAWA et al., 2015).

Atualmente existem mini-implantes específicos para Ortodontia, diferenciando-se dos anteriores por possuírem uma área lisa para atravessar a mucosa e uma extremidade apropriada para instalação de fio de amarrilho ou módulos elásticos. Alguns modelos possuem extremidade externa com encaixe para arcos retangulares. São produzidos em formatos cilíndricos ou cônicos, alguns requerem perfuração prévia da cortical enquanto outros são auto perfurantes. Os mini-implantes podem receber carga imediata, pois a estabilidade do mesmo é obtida por retenção mecânica, que será proporcional à densidade e espessura da cortical óssea onde o mini-implante for instalado (KYUNG et al., 2003; MELSEN, 2005).

São fabricados em titânio com diferentes graus de pureza e tratamento de superfície, podendo variar entre 4 a 12 mm de comprimento por 1,2 a 2 mm de diâmetro (NASCIMENTO; ARAÚJO; BEZERRA, 2006; POGGIO et al., 2006; SCHNELLE et al., 2004) (Figura 12). Apesar dos diferentes desenhos, formas e medidas, que variam de acordo com a marca comercial, é possível dividirmos a constituição dos mini-implantes em três partes distintas: A) cabeça, B) perfil transmucoso e C) ponta ativa (BEZERRA et al., 2004; NASCIMENTO; ARAÚJO; BEZERRA, 2006) (Figura 13).

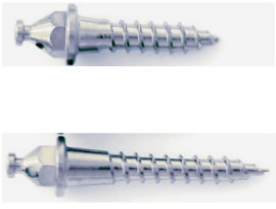

Figura 12 – Mini-implantes com diferentes comprimentos da ponta ativa e do perfil transmucoso (ARAÚJO et al., 2006).

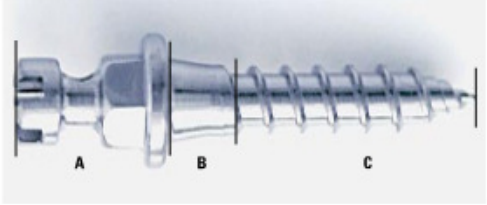

Figura 13 – Partes do mini-implante: A) cabeça; B) perfil transmucoso e C) ponta ativa (ARAÚJO et al., 2006).

A cabeça do implante é a parte que ficará exposta clinicamente e será a área de acoplamento dos dispositivos ortodônticos, como elásticos, molas ou fios de amarrilho. Também sofre variação dependendo do fabricante, mas como regra geral possui uma canaleta circunferencial e uma perfuração transversal que viabilizam a ativação ortodôntica (Figura 14) (ARAÚJO et al., 2006).

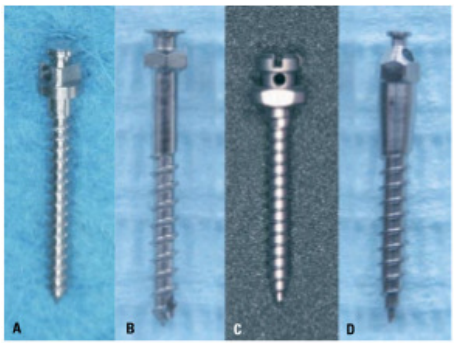

Figura 14 – Modelos de diferentes cabeças de mini-implantes, sendo A, B) autorosqueantes e C, D) autoperfurantes (ARAÚJO et al., 2006).

2.4.2 Seleção, instalação e ativação

A seleção do diâmetro e comprimento dos mini-implantes é fator importante no processo de utilização destes. Apesar de poderem ser instalados nos mais diversos sítios, tanto da maxila quanto da mandíbula, em áreas onde o espaço é extremamente reduzido, é necessária apurada habilidade manual e a eleição de implantes de diâmetro e tamanho adequados à área em questão (ARAÚJO et al., 2006).

Os diâmetros dos microparafusos variam de 1,2 a 2 mm, sendo, no entanto, mais utilizados os implantes de 1,2, 1,4 e 1,6mm, os quais deverão ser selecionados de acordo com anatomia da região e a densidade óssea presente (NASCIMENTO; ARAÚJO; BEZERRA, 2006).

A verticalização com mini-implantes pode ser realizada na região retromolar através da ativação de cadeia elástica, exercendo uma força distal e intrusiva. A cabeça do mini-implante deve ser posicionada a 2 ou 3 mm vestibularmente à crista alveolar e abaixo do nível do botão no molar inferior para exercer uma força intrusiva. A intrusão associada à verticalização do molar evita o traumatismo oclusal e favorece o movimento dentário (KENUPP, 2010) (Figura 15).

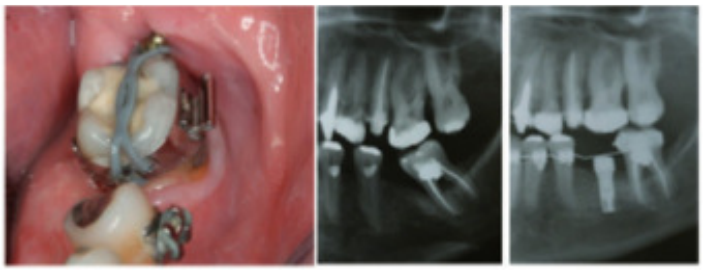

Figura 15 - Fotografias de caso clínico com uso de mini-implante como ancoragem para verticalização de molar inferior esquerdo (mini-implante instalado na distal do molar com ponto de origem da força abaixo do ponto de aplicação) (ELIAS; RUELLAS; MARINS, 2011).

Park (2009) sugeriu a colagem de botões tanto na superfície vestibular quanto na lingual do dente a ser verticalizado, para que a tendência de rotação do molar pudesse ser eliminada (Figura 16). O mini-implante deve ser posicionado em direção distal, o suficiente para não interferir na verticalização do molar. Pode-se instalar o mini-implante no momento da extração do terceiro molar, no entanto, quando a exodontia é recente outros métodos de verticalização como a ancoragem indireta ou a inserção de dois implantes unidos, são recomendados, pois a taxa metabólica do osso está aumentada favorecendo a taxa de insucesso.

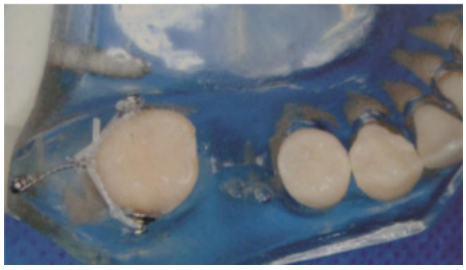

Figura 15 – Colagem de botões nas superfícies vestibular e lingual do dente a ser verticalizado, para que a tendência de rotação do molar pudesse ser eliminada (PARK, 2009).

Corriqueiramente os mini-implantes com finalidade de verticalização são implantados na região retromolar, entretanto em algumas situações clínicas no caso de grande extensão de mucosa alveolar, região retromolar estreita ou quando da presença de terceiros molares parcialmente erupcionados, a colocação dos mini-implantes na região mesial do molar inclinado se mostra uma alternativa (PITHON, 2009).

Segundo os autores, Gracco et al. (2007), o mini-implante pode ser colocado na mesial do dente a ser verticalizado, no espaço edêntulo e a ativação é feita

através de uma mola aberta de NITI. Os autores concluíram que a técnica apresentada permitiu um excelente controle do plano oclusal, prevenindo a extrusão do molar durante o movimento de verticalização.

Quando a intenção é verticalizar um molar, fechando o espaço, autores como Giancotti et al. (2003) e Marassi et al. (2005), utilizam o mini-implante em uma região mais anterior. Neste caso, o ponto de aplicação de força poderá ser um fio inserido por distal no braquete do molar, que passa abaixo do seu centro de resistência, devendo-se ter atenção especial com a profundidade do vestíbulo, evitando assim o desconforto por parte do paciente (Figura 16).



Figura 16 – Verticalização com mini-implante com fechamento de espaço (ARAÚJO et al., 2006).

Não há necessidade de aplicar uma força muito intensa para verticalizar o molar inclinado em direção mesial, aproximadamente 80g a 100g de força é suficiente de acordo com a maioria dos autores (KENUPP, 2010).

Pithon (2009) apresentou uma mola apoiada em mini-implantes ortodônticos, denominada de mola “M”. A mola deve ser confeccionada com fio de secção retangular de aço inoxidável ou de TMA. O momento conseguido com essa mola é a verticalização por inclinação distal da coroa, fazendo com que o dente gire em torno do seu centro de resistência. Segundo o autor a utilização da mola “M” consistiu em um método simples e eficaz na verticalização de molares, proporcionando movimentos variados com previsibilidade, principalmente em casos onde a inserção do mini-implante na região retromolar é contraindicada (Figura 17).

De acordo com Park (2009) a verticalização de molares pode ser realizada através da conexão de dois mini-implantes unidos com resina, inseridos paralelamente e com uma distância de 1,0 mm de distância entre si, tornando assim o sistema mais forte. A força rotacional aplicada ao mini-implante ameaça consideravelmente sua estabilidade. Desta forma, a união de duas estruturas imóveis aumenta a resistência para receber uma força rotacional, força essa que

normalmente é difícil ser assimilada por mini-implantes unitários. Por meio da colagem de um braquete à cabeça do mini-implante, um fio de secção retangular pode ser acomodado, permitindo controle tridimensional preciso no movimento dentário, apresentando quase 100% de sucesso, independente dos locais de inserção (Figura 18).

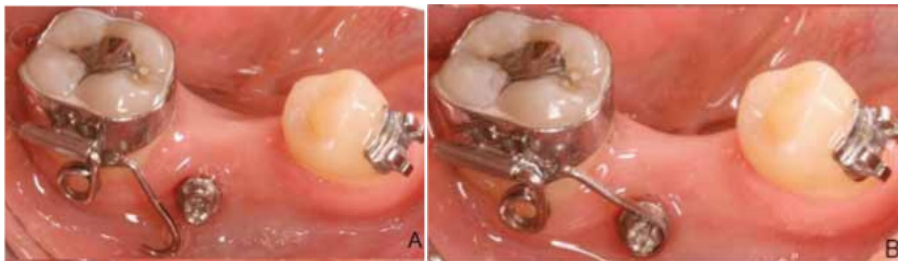

Figura 17 – A) Mola “M” pré-ativada; B) Mola ativada (PITHON, 2009).

A ativação ortodôntica pode ser realizada por meio de molas fechadas, elásticos em cadeia ou em fio, do implante a um acessório fixado, onde for possível no dente a ser movimentado (MARASSI et al., 2005).



Figura 18 - Os dois mini-implantes foram conectados com resina e um braquete foi colado na resina. O mini-implante foi usado como ancoragem para verticalizar o molar (PARK, 2009).

2.4.3 Cuidados e complicações

Apesar de diversas vantagens observadas, alguns cuidados são necessários para o sucesso da estabilidade, como correta aplicação da técnica cirúrgica, indicação clínica adequada, uso de forças ortodônticas apropriadas, boa densidade óssea e controle da inflamação nos tecidos moles adjacentes (LABOISSIÈRE JR et al., 2005).

Segundo Marassi et al. (2005), podem surgir complicações durante o uso desta técnica de ancoragem que eventualmente pode haver a necessidade de reinstalação de mini-implantes para que se atinjam os objetivos do tratamento ortodôntico. Os principais problemas que podem ocorrer são: fratura do mini-implante por força excessiva do operador, infecção e inflamação ao redor do implante, perfuração da raiz do dente, contato do mini-implante com ligamento periodontal ou com raiz do dente, presença de mobilidade ou deslocamento do mini-implante e em alguns tipos casos, são incapazes de resistir a forças rotacionais.

2.4.4 Vantagens e contraindicações

Os mini-implantes apresentam vantagens quando comparados aos demais métodos de ancoragem tradicional e esquelética: maior eficiência, estética e conforto para o paciente; baixo custo, facilidade de instalação e de remoção; tornam mais previsíveis os resultados dos tratamentos; permitem modificações faciais mais importantes e possibilitam a obtenção de uma ancoragem máxima, com necessidade mínima de colaboração dos pacientes (COPE, 2005; FAVERO; BROLLO; BRESSAN, 2002; MARASSI et al., 2005; MELSEN, 2005).

Dentre outras vantagens do uso desse dispositivo no tratamento ortodôntico pode-se citar redução do tempo de tratamento, pois evitam efeitos indesejáveis nos dentes naturais, a não necessidade da cooperação do paciente e a facilidade de manuseio, por serem pequenos o suficiente para serem colocados em qualquer área do osso alveolar, com cicatrização rápida e facilmente removíveis (DI MATTEO; VILLA; SENDYK, 2005).

Como vantagens da verticalização dos segundos molares inferiores foram observados: maior facilidade de higiene na região mesial do dente; eliminação do ambiente periodontal patológico; correção do defeito ósseo proximal; melhor relação coroa/raiz e prevenção do trauma oclusal (FREITAS et al., 2001).

A verticalização de molares inferiores estaria contraindicada quando o dente apresentasse reabsorções radiculares ou quando este procedimento provocasse o agravamento de doenças periodontais pré-existentes (ROBERTS; CHACKER; BURSTONE, 1982).

3 RELATO DO CASO CLÍNICO

A paciente R.S.S., 29 anos de idade, sexo feminino, melanoderma, procurou tratamento ortodôntico tendo como queixa principal melhorar a estética dos dentes inferiores. Realizada a análise facial, a paciente foi diagnóstica como Padrão Face Longa, Dolicofacial e Biprotrusa. Com mordida aberta dento-esquelética e ausência de selamento labial (Figura 19).



Figura 19 – Fotos de frente, sorriso e perfil da paciente.

Na avaliação oclusal, a relação de molar era ausente no lado direito, devido à ausência do elemento dentário 46, mas a relação dos caninos era de classe II. No lado esquerdo apresentava relação de molar de Classe III e de caninos Classe I. Foram observados ainda, a giroversão do elemento dentário 25, a inclinação mesial do dente 47, apinhamento superior e inferior dos incisivos, atresia da arcada superior, extrusão do elemento 16 e ampla destruição do segundo molar superior esquerdo (Figura 20 e 21).



Figura 20 – Fotos Intrabucais. Vista lateral direita, frontal e lateral esquerda.



Figura 21 – Fotos Intrabucais. Arcada superior e inferior.

Foi observada na avaliação da radiografia panorâmica a ausência do elemento dentário: 46 (Figura 22). Na avaliação cefalométrica, os incisivos superiores apresentavam-se com inclinação vestibular aumentada (Figura 23).



Figura 22 – Radiografia Panorâmica Inicial.

Após a realização do diagnóstico, o plano de tratamento inicial foi elaborado com indicação de tratamento ortocirúrgico: indicando exodontia de pré-molares superiores e inferiores e impactação e avanço maxilar. A paciente não queria realizar a cirurgia e foi sugerido um tratamento ortodôntico compensatório.

Um novo plano de tratamento foi executado e indicado os seguintes procedimentos: colagem de braquetes prescrição I Capelozza; exodontia dos dentes 16, 27 e 48 (a fim de diminuir a dimensão vertical inferior e promover o fechamento da mordida aberta); retração do canino direito até chegar em Classe I; usar um binário para girar o dente 25; instalação de micro-implante na região do 48 para verticalizar o dente 47 sem extrusão; manutenção do espaço do 46; avaliar a

necessidade de micro-implante para mesialização do dente 17; esporões para conter a interposição lingual e verificar a possibilidade de ajuste oclusal nos molares para fechar a mordida.



Figura 23 – Telerradiografia inicial.

O tratamento iniciou-se com a colagem de braquetes prescrição Capelozza I nos dentes superiores e inferiores. Foi colado também os esporões nos incisivos superiores e solicitado as exodontias dos dentes 16 e 27 (Figura 24).



Figura 24 - Início do tratamento ortodôntico com colagem de braquetes Prescrição I Capelozza e esporões.

Foram iniciados a mecânica de binário no dente 25, a extração do dente 48 e a mesialização do dente 17 com o uso do micro-implante. Após 11 meses de tratamento, foi realizado o levantamento da mordida e a instalação do micro-implante na região do dente 48 para verticalizar o dente 47 (Figura 25).

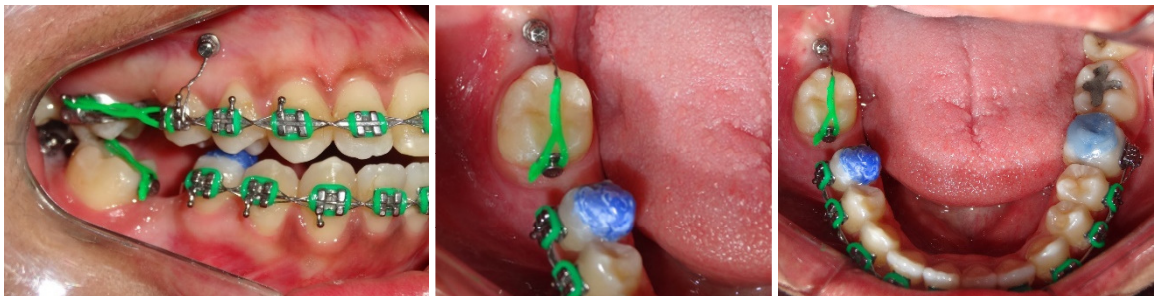

Figura 25 – Instalação no micro-implante na região do dente 48 para verticalização do dente 47.

Após 2 meses da instalação do micro-implante, a mecânica de verticalização do elemento dentário 47 ainda é mantida (Figura 26).



Figura 26 – Mecânica de verticalização do dente 47 mantida.

O dente 47 foi verticalizado após 5 meses da instalação do micro-implante, mas cruzado com o dente 17. Foi utilizado um elástico 1/8 leve da vestibular do 47 para palatina do 17 no intuito de descruzar os dentes. A manutenção da verticalização do dente 47 foi realizada com amarrilho (Figura 27).

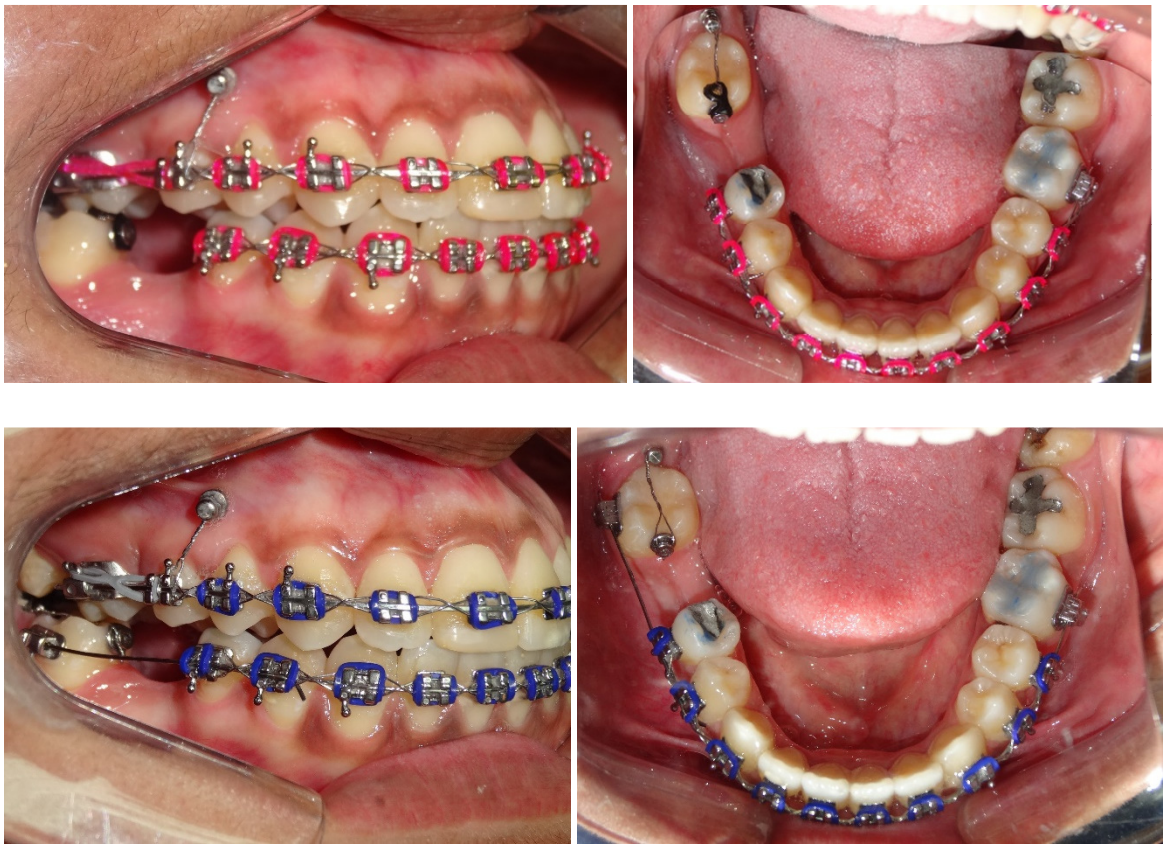

Figura 27 – Descruzamento dos elementos dentários 17 e 47 e manutenção da verticalização com amarrilho.

O tratamento ortodôntico compensatório da paciente foi concluído após 20 meses de tratamento (Figura 28 e 29).



Figura 28 – Finalização do tratamento compensatório e manutenção do espaço do dente 46 para colocação de implante.



Figura 29 – Fotos de frente, sorriso e perfil da paciente após a conclusão do tratamento compensatório.

4 CONCLUSÃO

A verticalização de molares inclinados é útil e necessária, pois possibilita uma melhora das condições periodontais dos dentes inclinados, levando a uma diminuição das bolsas infra ósseas. Com isso, ocorre a melhora da topografia óssea e gengival, o que proporciona um melhor acesso ao controle de higienização, devolvendo ao indivíduo saúde dos tecidos de suporte e uma maior longevidade desses.

Os mini-implantes têm se mostrado eficientes como ancoragem esquelética e vêm auxiliando os ortodontistas em inúmeras aplicações clínicas. Estes dispositivos libertam os profissionais da necessidade de colaboração do paciente e ampliam as possibilidades de tratamento, tornando mais fáceis os casos, antes considerados complexos ou inviáveis para os métodos tradicionais de tratamento ortodôntico.

A verticalização de molares inferiores com o auxílio de mini-implantes ortodônticos é uma terapia útil que pode ser utilizada em pacientes adultos, de grande importância para os procedimentos de prótese e implante, possibilitando um movimento com mínimo de efeitos colaterais, tornando a mecânica mais simples com maior previsibilidade nos seus resultados.

MOLARES VERTICALIZATION OF LOWER WITH MINI-IMPLANTS

Carmen Zimmer[1]

Walbia Porto A. Cavalcanti[2]

---

[1] Mestre em Ortodontia pela Faculdade São Leopoldo

[2] Aluna do Curso de Especialização em Ortodontia do Centro de Pós-graduação em Odontologia – Faculdade FACSETE

ABSTRACT

The verticalization of mandibular molars is a useful therapy and widely used in adult patients, of great importance for the prosthetic procedures, periodontics and implant. There are a variety of systems designed to perform the movement, by conventional mechanical. However, performing the procedure with the help of orthodontic mini-implants allows a movement with minimal side effects, therefore, making the mechanics simpler with greater predictability in their results. This study aimed to present this feature to the verticalization of mandibular molars, addressing its indications, advantages and disadvantages through a clinical case.

Key words: Piggybacking tooth. Dental implant. Extrusion orthodontic.

REFERÊNCIAS BIBLIOGRÁFICAS

ABRÃO, A. F. **Análise fotoelástica da distribuição de tensões nos segundos molares inferiores geradas por diferentes mecânicas de verticalização**. 2014. 128f. Tese. (Doutorado em Ciências Odontológicas, área de concentração em Ortodontia) Faculdade de Odontologia da Universidade de São Paulo, São Paulo, 2014.

ARAÚJO, T. M.; NASCIMENTO, M. H. A.; BEZERRA, F.; SOBRAL, M. C. Ancoragem esquelética em Ortodontia com miniimplantes. **Rev. Dental Press Ortodon. Ortop. Facial.** Maringá, v. 11, n. 4, p. 126 – 156, jul. /ago. 2006.

ALLGAYER, S.; PLATCHECK, D.; VARGAS, I. A.; LORO, R. C. D. Mini-implantes: recurso mecânico para verticalização de molares. **Dental Press J Orthod.** v. 18, n. 1, p. 134 – 142, Jan./Feb. 2013.

BAE, S. M.; PARK, H. S.; KYUNG, H. M.; KWON, O. W.; SUNG, J. H. Clinical application of micro-implant anchorage. **JCO.** v. 36, n. 5, p. 298 - 302, May 2002.

BEZERRA, F.; VILLELA, H.; LABOISSIÈRE JR., M.; DIAZ, L. Ancoragem absoluta utilizando microparafusos ortodônticos de titânio. Planejamento e protocolo cirúrgico (Trilogia – Parte I). **Implant News.** v. 1, n. 6, p. 469 – 475, nov. /dez. 2004.

BOHANNAN, H.; ABRAMS, L. Intentional vital extirpation in periodontal prosthesis. **J. Pros. Den.** v. 11, n. 4, p. 781 - 789, July/Aug. 1961.

CALHEIROS, A.; FERNANDES, A.; QUINTÃO, C. A.; SOUZA, E. V. Movimentação ortodôntica em dentes com comprometimento periodontal: relato de um caso clínico. **R Dental Press Ortodon Ortop Facial.** v. 10, n. 2, p. 111 - 118, mar. /abr. 2005.

CARDOSO, G. A. S.; BARONE, T. Y. Verticalização de molares inferiores. **Revista ACBO.** v. 1, n. 2, p. 45 - 57, dez. 2012.

COPE, J. B. Temporary anchorage devices in Orthodontics: A paradigma shift. **Semin. Orthod.** v. 11, n. 1, p. 3 – 9, March 2005.

DERTON, N.; PERINI, A.; MUTINELLI, S.; GRACCO, A. Mandibular molar uprighting using mini-implants: different approaches for different clinical cases – two case reports. **Orthodontics.** v. 13, n. 1, p.138 – 145, 2012.

DI MATTEO, R. C.; VILLA, N.; SENDYK, W. R. Movimentação de molares inferiores ancorados em mini-parafusos. **Rev. Dent. Press Ortodon. Ortop. Facial.** Maringá, v.10, n.4, p. 124 - 133, July/Aug. 2005.

ELIAS, C. N.; RUELLAS, A. C. O.; MARINS, E. C. resistência mecânica e aplicações clínicas de mini-implantes ortodônticos. **Rev. Bras. Odontol.** Rio de Janeiro, v. 68, n. 1, p. 95 – 100, jan. /jun. 2011.

FAVERO, L.; BROLLO, P.; BRESSAN, E. Orthodontic anchorage with specific fixtures: Related study analysis. **Am J Orthod Dentofacial Orthop.** v. 122, n. 1, p. 84 – 94, July 2002.

FENG, X.; OBA, T.; OBA, Y.; MORIYAMA, K. An interdisciplinary approach for improved functional and esthetic results in a periodontally compromised adult patient. **Angle Orthod.** v. 75, n. 6, p. 1061 – 1070, 2005.

FREIRE-MAIA, B.; PEREIRA, T. J.; RIBEIRO, M. P. Distalização de segundo molar inferior impactado através da utilização de ancoragem esquelética com miniplaca: relato de caso. **Dental Press J Orthod.** v. 16, n. 4, p. 132 – 136, July/Aug. 2011.

FREITAS, J. R.; RAMALHO, S. A.; VEDOVELLO FILHO, M.; VEDOVELLO, S. A. S. Verticalização dos Segundos Molares Inferiores. **J. Bras. Ortodon. Ortop. Facial.** v. 6, n. 36, p. 449 - 456, dez. 2001/ jan. 2002.

GIANCOTTI, A.; MUZZI, F.; SANTINI, F.; ARCURI, C. Miniscrew treatment of ectopic mandibular molars. **JCO.** v. 37, n. 7, p. 380 - 383, July 2003.

GOLDMAN, H. M.; COHEN, D. W. The infrabony pocket: classification and treatment. **Journal Periodontology.** v. 29, n. 4, p. 272 - 291, Oct. 1958.

GRACCO, A.; LOMBARDO, L.; COZZANI, M.; SICILIANI, G. Uprighting mesially inclined mandibular second molars with a modified uprighter jet. **JCO.** v. 41, n. 5, p. 281 – 284, May 2007.

HOM, B. M.; TURLEY, P. K. The effects of space closure of the mandibular first molar area in adults**. Am J Orthod.** v. 85, n. 6, p. 457 – 469, June 1984.

JANSON, M. R. P.; JANSON, R. R. P.; FERREIRA, P. M. Tratamento interdisciplinar I: Considerações clínicas e biológicas na verticalização de molares. **Rev Dental Press Ortodon. Ortop. Facial.** Maringá, v. 6, n. 3, p. 1 - 18, maio/jun. 2001.

KENUPP, F. S. **Verticalização dos molares inferiores: Abordagem terapêutica com e sem mini-implantes.** 2010. 39f. Monografia (Especialização em Ortodontia - FUNORTE- NÚCLEO NITERÓI- SMILE ODONTOLOGIA). Niteroi. 2010.

KESSLER, M. Interrelationships between orthodontics and periodontics. **Am J Orthod.** v. 70, n. 2, p. 154 – 172, Aug. 1976.

KINA, J. **Avaliação da verticalização de segundo molar inferior ancorado em miniimplante através da metodologia dos elementos finitos 3D.** 2013. 74f. Monografia (tese) (Doutorado em Odontologia, área de concentração em Ortodontia). Araçatuba: Faculdade de Odontologia da Universidade Estadual Paulista, Araçatuba, 2013.

KYUNG, H. M.; PARK, H. S.; BAE, S. M.; SUNG, J. H.; KIM, I. B. Development of orthodontic micro-implants for intraoral anchorage. **JCO.** v. 37, n. 6, p. 321 – 328, June 2003.

LABOISSIÈRE JR, M.; VILLELA, H.; BEZERRA, F.; LABOISSIÈRE, M.; DIAZ, L. Ancoragem absoluta utilizando microparafusos ortodônticos. Complicações e fatores de risco (Trilogia – Parte III). **Implant News.** v. 2, n. 2, p. 163 – 166, 2005.

MARCOTTE, M. R. **Biomecânica em ortodontia.** São Paulo: Ed. Santos; 2003.

MARASSI, C.; LEAL, A.; HERDY, J. L.; CHIANELLI, O.; SOBREIRA, D. O uso de miniimplantes como auxiliares do tratamento ortodôntico. **Ortodontia SPO.** v. 38, n. 3, p. 256 – 265, jul. / set. 2005.

McABOY, C. P.; GRUMET, J. T.; SIEGEL, E. B.; IACOPINO, A. M. Surgical uprighting and repositioning of severely impacted mandibular second molars. **J Am Dent Assoc.** v. 134, n. 11, p. 1459 – 1462, 2003.

MELSEN, B. Mini-Implants: Where are we? **JCO.** v. 39, n. 9, p. 539 – 554, Sept. 2005.

MIYAHIRA, Y. I.; MALTAGLIATI, L. A.; SIQUEIRA, D. F.; ROMANO, R. Miniplates as skeletal anchorage for treating mandibular second molar impactions. **Am J Orthod Dentofacial Orthop.** v. 134, n. 1, p. 145 – 148, 2008.

NASCIMENTO, M. H. A.; ARAÚJO, T. M.; BEZERRA, F. Microparafuso ortodôntico: instalação e protocolo de higiene periimplantar. **Rev. Clín. Ortodon. Dental Press.** Maringá, v. 5, n. 1, p. 24 – 43, fev. /mar. 2006.

NOVA, M. F. P.; CARVALHO, F. R.; ELIAS, C. N.; ARTESE, F. Avaliação do torque para inserção, remoção e fratura de diferentes mini-implantes ortodônticos. **Rev. Dental Press Ortodon. Ortop. Facial.** Maringá, v. 13, n. 5, p. 76 – 87, set. /out. 2008.

PARK, H. S. **Pequenos Movimentos Dentários com Mini-implantes**. São Paulo: Napoleão Editora, 2009.

PITHON, M. M. Mola “M”: um novo recurso para verticalização de molares inferiores inclinados para mesial. **Innov Implant J.** São Paulo, v. 4, n. 3, p. 103 – 106, set. /dez. 2009.

POGGIO, P. M.; INCORVATI, C.; VELO, S.; CARANO, A. “Safe Zones”: A guide for miniscrew positioning in the maxillary and mandibular arch. **Angle Orthodontist.** v. 76, n. 2, p. 191 - 197, 2006.

PROFFIT, W. R. **Contemporary orthodontics.** St. Louis: Mosby, 1993.

ROBERTS, W.; CHACKER, F. M.; BURSTONE, C. J. A segmental approach to mandibular molar uprighting. **Am J Orthod Dentofacial Orthop.** v. 81, n. 3, p. 177 – 184, 1982.

RUELLAS, A. C. O.; PITHON, M. M.; SANTOS, R. L. Miniscrew-supported coil spring for molar uprighting: description. **Revista Dental Press J. Orthod.** Maringá, v. 18, n.1, p. 45 – 49, Jan./Feb. 2013.

SAKIMA, T.; MARTINS, L. P.; SAKIMA, M. T.; TERADA, H. H.; KAWAKAMI, R. Y.; OZAWA, T. O. Alternativas mecânicas na verticalização de molares. Sistemas de força liberados pelos aparelhos. **R. Dental Press Ortodon. Ortop. Facial.** v. 4, n. 1, p. 79 – 100, jan. /fev. 1999.

SAWICKA, M.; RACKA-PILSZAK, B.; ROSNOWSKA-MAZURKIEWICZ, A. Uprighting partially impacted permanent second molars. **Angle Orthod.** v. 77, n. 1, p. 148 - 154, 2007.

SCHNELLE, M. A.; BECK, F. M.; JAYNES, R. M.; HUJA, S. S. A radiographic evaluation of the availability of bone for placement of miniscrews. **Angle Orthodontist.** v. 74, n. 6, p. 832 - 837, 2004.

SCHROEDER, M. A.; SCHROEDER, D. K.; SANTOS, D. J. S.; LESER, M. M. Extração de molares na ortodontia. **Dental Press J. Orthod**. v. 16, n. 6, p. 130 – 157, nov. /dez. 2011.

STEPOVICH, M. L. A clinical study on closing edentulous spaces in the mandible. **Angle Orthod.** v. 49, n. 4, p. 227 – 233, Oct. 1979.

TAGAWA, D. T.; ABRÃO, A. F.; TORNELLI, H. R.; OLIVEIRA, R. C. B.; OGATA, R.; ABRÃO, J. Verticalização do segundo molar inferior com mini-implante em paciente adulto – relato de caso clínico. **Rev. Assoc. Paul. Cir. Dent.** v. 69, n. 1, p. 50 – 54, 2015.

TULLOCH, J. F. Uprighting molars as an adjunct to restorative and periodontal treatment of adults. **Br J Orthod.** v. 9, n. 3, p. 122 - 128, Jul. 1982.

ZACHRISSON, B. U. Clinical implications of recent orthodontic - periodontic research findings. **Semin. Orthod.** v. 2, n. 1, p. 4 - 12, March 1996.

PARECER ORTOGRÁFICO

O artigo cientifico intitulado **VERTICALIZAÇÃO DE MOLAR INFERIOR COM MINI-IMPLANTE**, de autoria de Walbia Porto A. Cavalcanti, apresentado ao Curso de Especialização em Ortodontia da Faculdade FACSETE, Recife/PE, e orientado pela Profa. Carmen Zimmer, foi corrigido por mim em seus aspectos linguístico-textuais. O trabalho apresenta linguagem objetiva e formal, com a presença de termos técnicos, específicos da área da Ortodontia. O texto está disposto em parágrafos curtos e coerentes, com a utilização de elementos icnográficos como fotografias.

Nome: Katilini Conceição Santana de Oliveira

Formação: Licenciatura em Letras UFPE

Número da identidade: 3049078 SDS - PE

PARECER LINGUÍSTICO

Atesto, para devido fins, que o Abstract do artigo cientifico intitulado **VERTICALIZAÇÃO DE MOLAR INFERIOR COM MINI-IMPLANTE**, de autoria de Walbia Porto A. Cavalcanti, apresentado ao Curso de Especialização em Ortodontia da Faculdade FACSETE, Recife/PE, e orientado pela Profa. Carmen Zimmer, foi corrigido por mim em seus aspectos linguístico-textuais. O abstract foi redigido em coerência com as informações apresentadas, utilizando-se da linguagem culta e, portanto, científica. Há, também, recursos linguísticos e gramaticais de coerência e coesão textuais que visam fornecer o sentido ao texto.

Nome: Tamyres Melodie Porto Ladeia

Formação: Professora de Inglês do Curso Britanic

Número da identidade: 7850717

PARECER BIBLIOGRÁFICO

O artigo cientifico intitulado **VERTICALIZAÇÃO DE MOLAR INFERIOR COM MINI-IMPLANTE**, de autoria de Walbia Porto A. Cavalcanti, apresentado ao Curso de Especialização em Ortodontia da Faculdade FACSETE, Recife/PE, e orientado pela Profa. Carmen Zimmer, foi corrigido por mim em seus aspectos bibliográficos. O trabalho encontra-se de acordo com a normatização bibliográfica determinada, através do manual fornecido pela Faculdade FACSETE (2014).

Nome: Paula Andréa de Melo Valença

Formação: Cirurgiã dentista

Número da identidade: CRO 5861